FIRST AID FOR THE USMLE STEP 1

НА РУССКОМ ЯЗЫКЕ

СВОБОДНЫЙ МЕДИЦИНСКИЙ УНИВЕРСИТЕТ SYNAPSE

Перевод: команда Synapse

SYNAPSE

База знаний SYNAPSE

База знаний

Самая полная и качественная библиотека медицинских статей на основе лучших иностранных источников с учетом национальных клинических рекомендаций.
Здесь вы можете найти статьи по любой интересующей вас теме.

Банк вопросов

Уникальный проект SYNAPSE – первый банк клинических задач на русском языке.
Каждая задача – это реальный медицинский кейс с подробным объяснением всех ответов.
Это великолепная возможность прокачать свое клинические мышление в удобной игровой форме.

Курсы

Собственная удобная платформа с большим разнообразием курсов по всем специальностям.
Только лучшие преподаватели, только экспертные знания.

Выбор тарифного плана

Подписку можно отменить в любое время

1 месяц	3 месяца	12 месяцев
990 ₽/мес	633 ₽/мес	415 ₽/мес

Промокод: 2026NEW

оформить подписку

SYNAPSE

Курс подготовки к USMLE Step 1

Это курс подготовки к USMLE - международному сертификационному экзамену, всемирно признанному критерию уровня знаний и компетентности врача, дающего возможность работать в США, Израиле, Новой Зеландии, Катаре, ОАЭ.

333 часа | 111 лекций

узнать подробнее и оставить заявку на обучение

HSM Высшая Школа Терапии

Самый полный и продолжительный курс по терапии, за 12 месяцев которого вы изучите все направления этой обширной специальности. Дважды в неделю вас ждут 2 часа живого общения с практикующими врачами, экспертами мирового уровня, и возможность перенять их клинический опыт из первых рук.

200 часов | 100 лекций

узнать подробнее и оставить заявку на обучение

HSP Высшая Школа Педиатрии

Клинически ориентированный курс по педиатрии объединил экспертов по всем специальностям и возрастам. А лекции по нахождению общего языка с пациентами и документацией позволят вам без проблем применить новые знания даже в рамках 15 минут приема.

204 часа | 102 лекции

узнать подробнее и оставить заявку на обучение

Курс Медицинского Английского

Тебя ждут до 64 часов активного общения с лучшими преподавателями медицинского английского (CES, ВШО), а также практикующими врачами, подтвердившими диплом в США.
Полностью живой курс, включающий в себя изучение медицинских протоколов NHS и NICE, а также материалов USMLE и OET.

32 часа | 16 лекций

узнать подробнее и оставить заявку на обучение

- ✓ доступна оплата курсов в небанковскую и банковскую рассрочку.
- ✓ оплатить курс можно из любой страны.
- ✓ оставляйте заявку на нашем сайте, и мы проконсультируем вас по интересующим вас курсам

Содержание

ВВЕДЕНИЕ 5

БАЗОВЫЕ ДИСЦИПЛИНЫ 6
Биохимия 6
Иммунология 118
Микробиология 167
Патология 304
Фармакология 344
Медицинская статистика, этика и здравоохранение 392

СПЕЦИАЛЬНЫЕ ДИСЦИПЛИНЫ 447
Кардиология 447
Эндокринология 533
Гематология и онкология 595
Гастроэнтерология 678
Опорно-двигательная система и дерматология 762
Неврология и органы чувств 858
Психиатрия 977
Нефрология 1033
Репродуктивная система 1102
Пульмонология 1185

ШПАРГАЛКА ПО ВСЕЙ МЕДИЦИНЕ 1245

Введение

Вот было бы здорово иметь такую книгу, которая бы покрывала 6 лет учебы в медицинском и не только!

Эта книга перед вами!

В ней приведены самые важные постулаты и концепции, которые должен знать любой студент-медик или врач!

Онлайн-курс подготовки к USMLE Step 1 -
оставить заявку на обучение

официальный сайт
Свободного медицинского университета SYNAPSE

Мы Вконтакте

Мы в Telegram

ООО "СИНАПС" Все Права Защищены (С)

БИОХИМИЯ

Биохимия — это фундамент. Если он слабый, рушится всё остальное: фармакология, патология, физиология.

Здесь нет «просто формул» и «таблиц для заучивания». Каждая реакция — это клиническое последствие. Каждый фермент — потенциальная точка сбоя. Каждый дефицит — конкретный пациент с конкретными симптомами.

В этом разделе First Aid:

- Выстраивает метаболические пути в единую логическую цепочку;
- Учит распознавать наследственные метаболические нарушения, дефициты витаминов и ферментопатии;
- Связывает молекулярный уровень с клиникой.

МОЛЕКУЛЯРНАЯ БИОХИМИЯ

Структура хроматина

ДНК в клетке представлено конденсированной формой хроматина, укомплектованной в ядро. ДНК дважды обвивается вокруг белков-гистонов, образуя нуклеосому (визуально напоминает «бусины на нитке»). Гистоновый белок H1 связывается с нуклеосомой и со связывающей (линкерной) ДНК, тем самым стабилизируя хроматиновое волокно.

ДНК имеет отрицательный заряд от фосфатных групп. Массивные белки гистоны имеют положительный заряд от аминокислот лизина и аргинина.

Синтез ДНК и гистонов происходит во время S-фазы.

Митохондрии имеют собственную кольцевую ДНК, не связанную с гистонами.

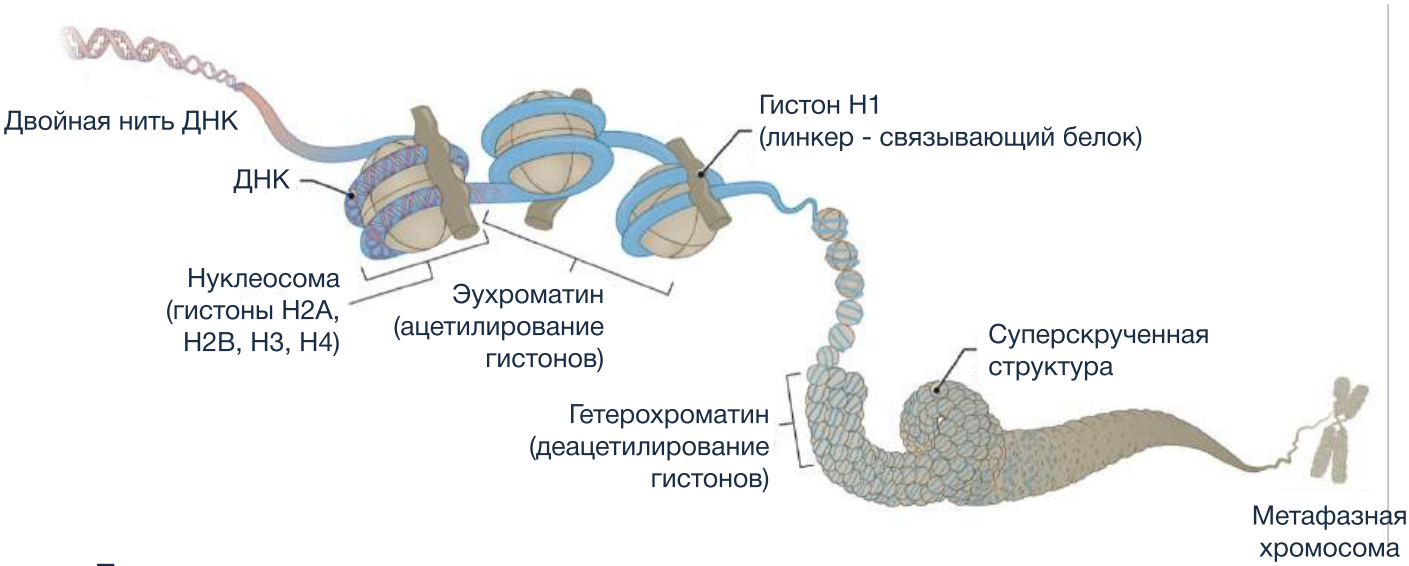

Гетерохроматин
Конденсированный хроматин выглядит темнее при электронной микроскопии (обозначен буквой H на картинке A; Nu - ядрышко; E – эухроматин). Считывание информации с гетерохроматина невозможно в связи с его структурой. В гетерохроматины высокая степень метилирования гистонов и низкая ацетилирования.

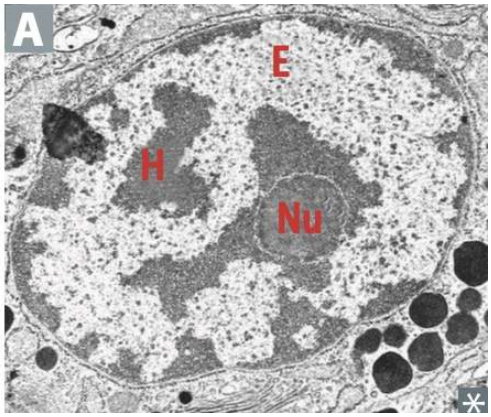

Тельца Барра (неактивные X-хромосомы) могут быть видны на периферии ядра.

Эухроматин
Менее конденсированный, выглядит светлее при электронной микроскопии (обозначен буквой E на картинке A). Его структура делает считывание информации возможным. Эухроматин транскрипционно активный

Мнемоника: Эухроматин Экспрессируется.

Метилировние ДНК
Метилирование обратимо изменяет экспрессию сегмента ДНК, не меняя его последовательность. Этот процесс связан со старением, канцерогенезом, эпигенетикой, геномным импринтингом, репрессией транспозируемых элементов и инактивацией X-хромосомы (лионизацией).

ДНК метилируется при импринтинге. Метилирование в промоторе гена (островки CpG) обычно подавляет транскрипцию гена.

Мнемоника: Метилирование CpG делает ДНК Молчащей.

Нарушенное метилирование ДНК связано с синдромом ломкой X-хромосомы.

Метилирование гистонов
Обычно вызывает обратимое подавление транскрипции, но может также вызывать активацию в зависимости от расположения метильных групп. Чаще всего метилируются остатки аминокислот лизина и аргинина.

Ацетилирование гистонов
Приводит к снижению положительного заряда гистона, что приводит к разворачиванию молекулы ДНК и возможности считывания информации (транскрипции).

Синтез тиреоидных гормонов регулируется путем ацетилирования рецептора тиреоидных гормонов.

Мнемоника: Ацетилирование гистона делает ДНК Активной.

Деацетилирование гистонов
Удаление ацетильных групп приводит к компактизации молекулы ДНК и снижению экспрессии.

Деацетилирование гистонов может быть причиной измененной экспрессии генов при болезни Хантингтона.

Мнемоника: Деацетилирование гистонов Деактивирует ДНК.

Нуклеотиды

Нуклеозид = основание + (дезокси)рибоза (сахар).
Нуклеотид = основание + (дезокси)рибоза + фосфат; связаны 3′-5′ фосфодиэфирной связью.

Мнемоника: Нуклео-«три»-ды имеют три компонента.

Пурины - аденин (A), гуанин (G) — 2 кольца.
Пиримидины – цитозит (C), урацил (U), тимин (T) — 1 кольцо.

Реакции дезаминирования:
- Цитозин → урацил
- Аденин → гипоксантин
- Гуанин → ксантин
- 5-метилцитозин → тимин

Урацил содержится в РНК; тимин в ДНК.

Тимин – метилированный урацил.
Мнемоника: у тимина есть метил.

Трифосфатный остаток находится на 5′-конец нуклеотид (источник энергии для связи).

Связь цитозина с гуанином (C-G) сильнее, чем связь аденина с тимином (A-T). Чем больше C-G связей, тем выше температура, необходимая для разрушения ДНК.

Аминокислоты, необходимые для синтеза пуринов: Глицин, Аспартат, Глутамин (ГАГ).

Пурин (А, Г) (аденин, гуанин)

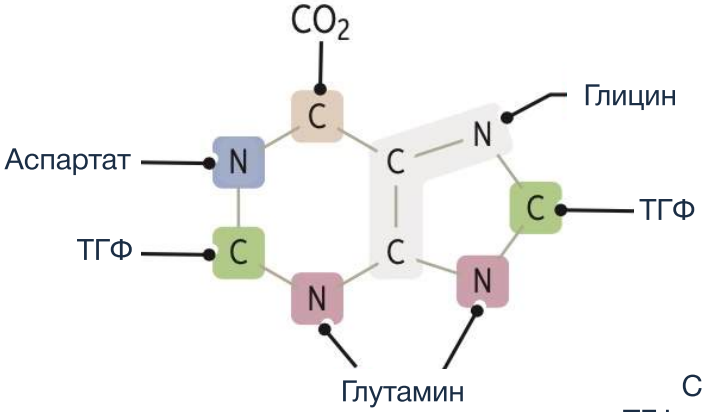

Пиримидин (Ц, У, Т) (цитозин, урацил, тимин)

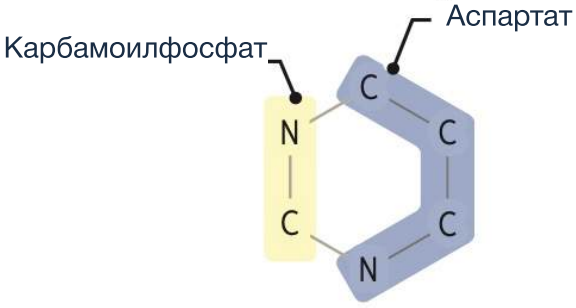

N – Азот (N)
C – Углерод (C)
ТГФ - тетрагидрофолат

Синтез пуринов и пиримидинов de novo

Различные иммунодепрессанты, противоопухолевые препараты и антибиотики действуют, вмешиваясь в синтез нуклеотидов.

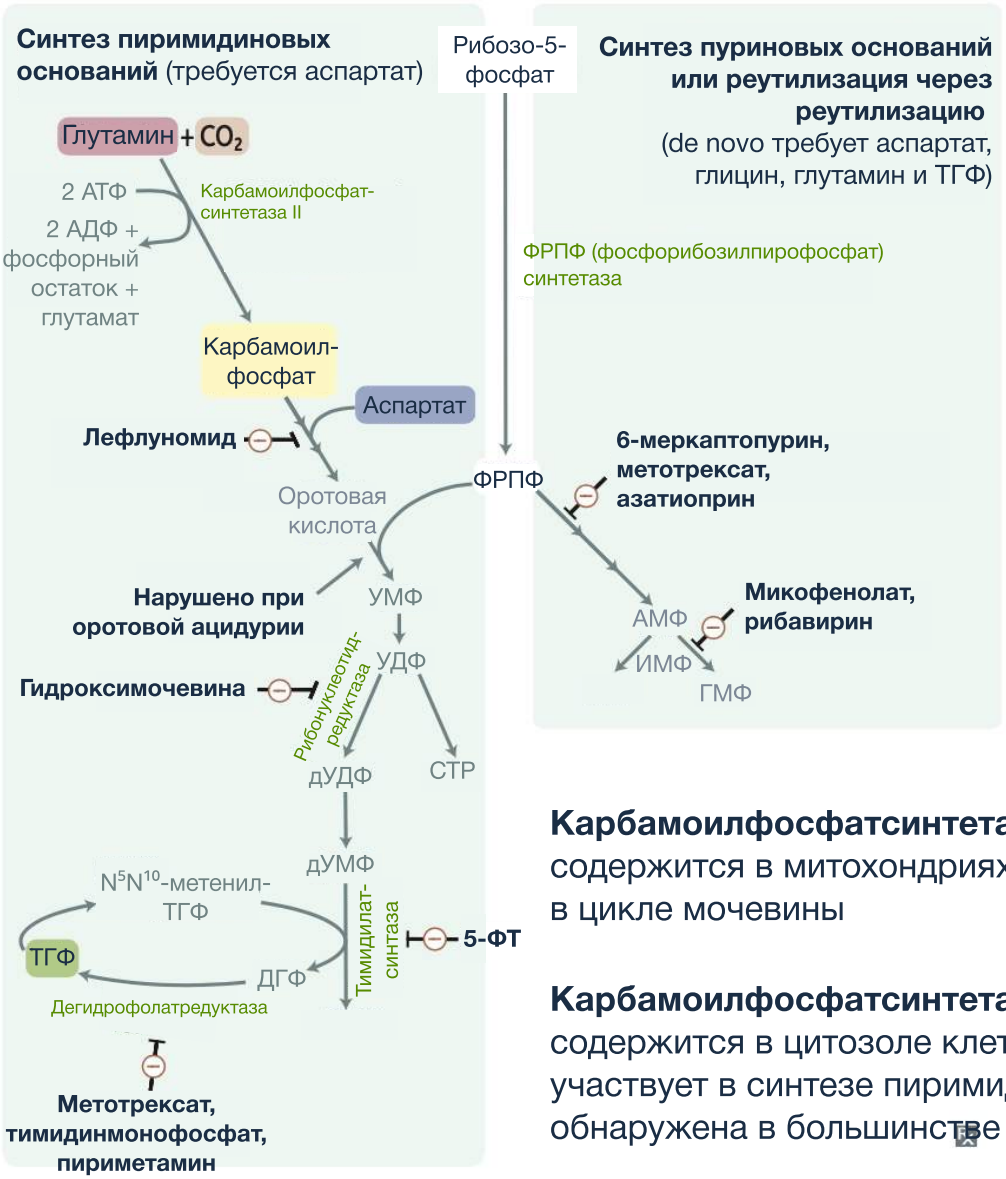

Карбамоилфосфатсинтетаза I – содержится в митохондриях, участвует в цикле мочевины

Карбамоилфосфатсинтетаза II – содержится в цитозоле клетки, участвует в синтезе пиримидина, обнаружена в большинстве клеток

Синтез пиримидина:

- Лефлуномид: ингибирует дигидрооротатдегидрогеназу
- 5-фторурацил (5-ФТ) и его пролекарство капецитабин: образуют комплекс с дезоксиуридинмонофосфатом (dUMP), который ингибирует тимидилатсинтазу

Синтез пуринов:

- 6-меркаптопурин (6-MP) и его пролекарство азатиоприн: ингибируют синтез пуринов de novo (гуанинфосфорибозилтрансферазу); азатиоприн метаболизируется через путь распада пуринов и может привести к иммуносупрессии при приеме с ингибитором ксантиноксидазы
- Микофенолат и рибавирин: ингибируют инозинмонофосфатдегидрогеназу

Реутилизация пуринов

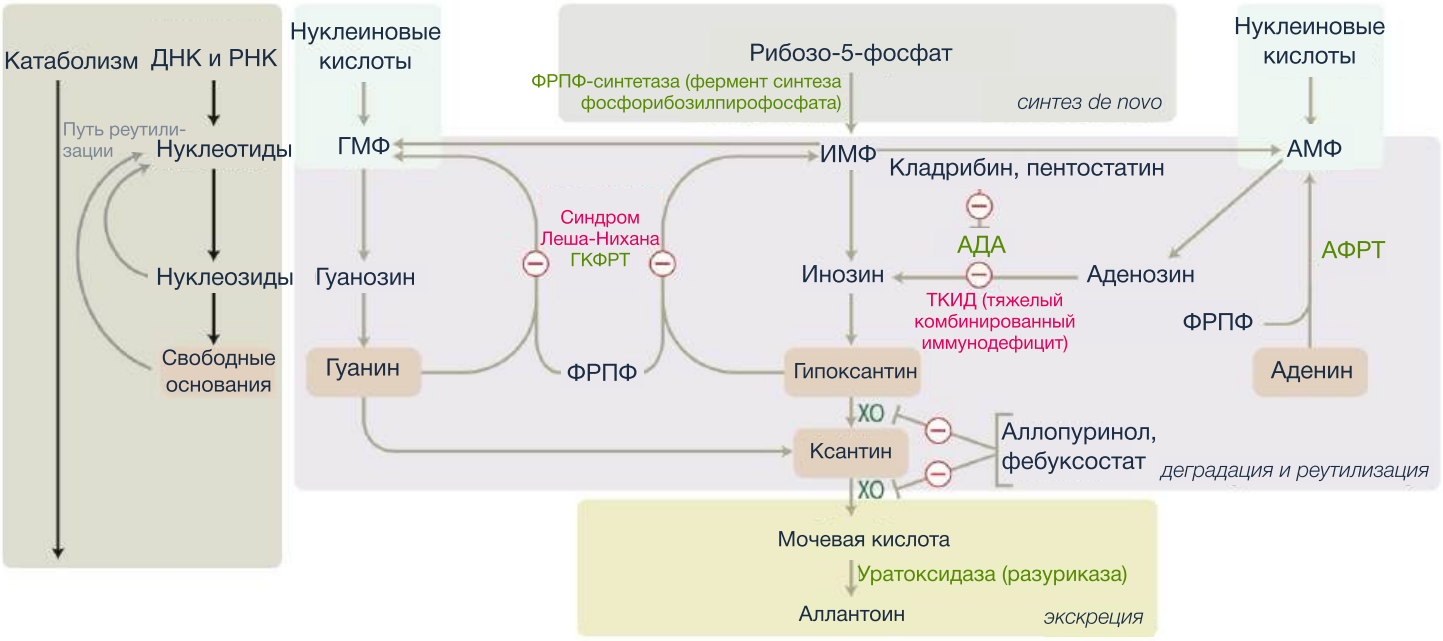

ГМФ - гуанозинмонофосфат; ГКФРТ - гипоксантин-гуанинфосфорибозилтрансфераза; ФРПФ - фосфорибозилпирофосфат; ФРПФ-синтетаза - фермент синтеза фосфорибозилпирофосфата; ИМФ - инозинмонофосфат; АДА - аденозиндезаминаза; АМФ - аденозинмонофосфат; АФРТ - аденинфосфорибозилтрансфераза; XO - ксантиноксидаза

Дефицит аденозиндезаминазы

- Аденозит деаминаза (АДА) необходима для деградации аденозина и дезоксиаденозина.
- При дефиците АДА накапливается дезоксиаденозинтрифосфат (дАТФ), в результате чего снижается → количество строительного материала для ДНК в клетках снижается → перестают образовываться лимфоциты.
- Одна из основных причин аутосомно-рецессивного тяжелого комбинированного иммунодефицита.

Синдром Леша-Нихана

- При данном синдроме нарушается путь реутилизации пуринов.
- Дефицит или мутация гипоксантин-гуанинфосфорибозилтрансферазы (ГГФРТ) приводит к снижению количества ГМФ (из гуанина) и ИМФ (из гипоксантина).
- Компенсаторное увеличение синтеза пуринов приводит к образованию избытка мочевой кислоты.
- Сцепленное с Х-хромосомой рецессивное заболевание.
- Клинические симптомы: умственная отсталость, членовредительство, агрессия, гиперурикемия (красный/оранжевый «песок» [кристаллы урата натрия] в подгузнике), подагра, дистония, макроцитоз.
- Лечение: аллопуринол, фебуксостат.

Характеристики генетического кода

- **Однозначный.** Каждый кодон определяет только 1 аминокислоту.
- **Вырожденный/избыточный.** Большинство аминокислот кодируются несколькими кодонами. Гипотеза колебания — первые 2 нуклеотида кодона необходимы для распознавания антикодона, в то время как 3-й нуклеотид может отличаться («колебаться»). Исключения: метионин (AUG) и триптофан (UGG) кодируются только 1 кодоном.
- **Непрерывный, неперекрывающийся.** Читаются с фиксированной начальной точки как непрерывная последовательность оснований. Исключения: некоторые вирусы.
- **Универсальный.** Генетический код сохраняется на протяжении всей эволюции. Исключение (у животных): митохондрии (некоторые кодоны определяют другие аминокислоты, чем в немитохондриальной ДНК).

Репликация ДНК

Происходит в направлении 5′ → 3′ либо непрерывно, либо с паузами (последовательности Оказаки). Полуконсервативный процесс. Более сложный у эукариот, чем у прокариот, но имеет аналогичные ферменты.

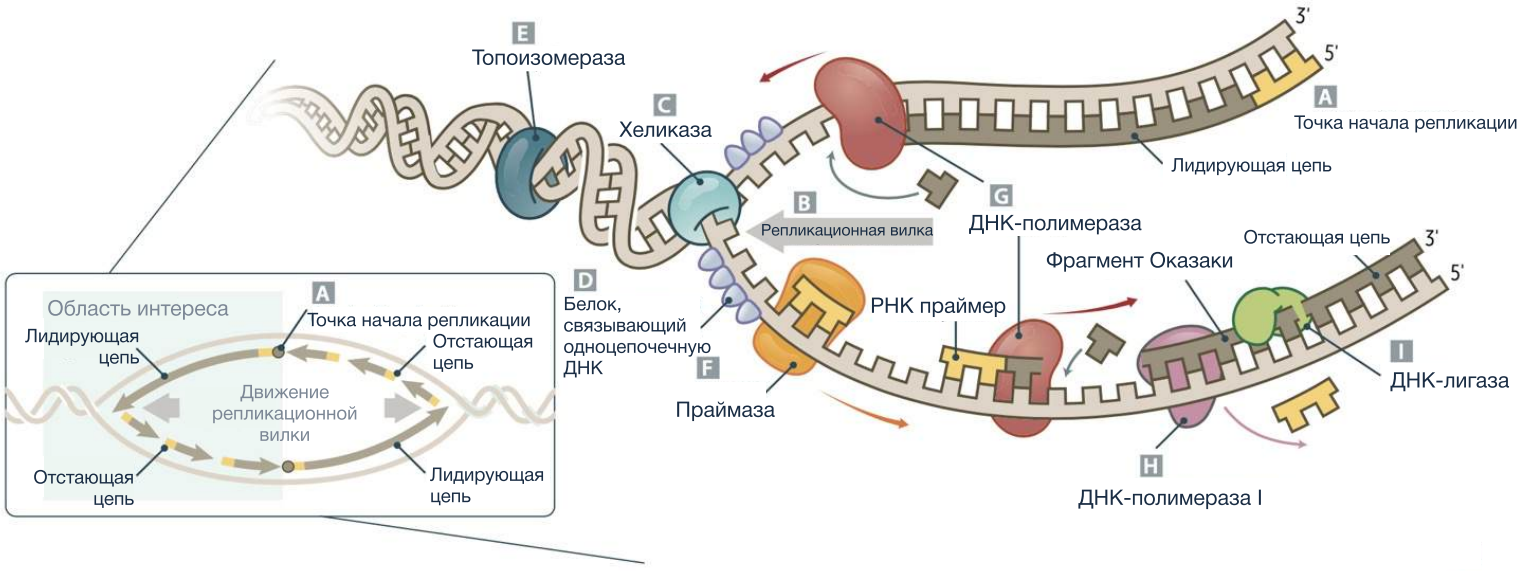

Начало репликации (буква А на рисунке).

- Конкретная единая последовательность в геноме, где начинается репликация ДНК. Может быть единственной (у прокариот) или множественной (у эукариот).
- Последовательности, богатые Аденозин-Тимин связями (например, области ТАТА-бокса), находятся в промоторах и точках начала репликации.

Вилка репликации (буква B на рисунке).

- Y-образная область вдоль ДНК-матрицы, где синтезируются лидирующие и отстающие цепи.

Хеликаза (буква C на рисунке).

- Раскручивает нити ДНК в репликативной вилке.
- Дефицит при синдроме Блума (мутация гена BLM).

Одноцепочечные связывающие белки (буква D на рисунке).

- Предотвращают ренатурацию цепей или деградацию нуклеазами.
- ДНК-топоизомеразы (буква E на рисунке).
- Создает одноцепочечный (топоизомераза I) или двухцепочечный (топоизомераза II) разрыв в спирали для добавления или удаления супервитков (по мере необходимости из-за недокручивания или перекручивания ДНК).
- У эукариот: иринотекан/топотекан ингибируют топоизомеразу (TOP) I, этопозид/тенипозид ингибируют TOP II.
- У прокариот: фторхинолоны ингибируют TOP II (ДНК-гиразу) и TOP IV.

Праймаза (буква F на рисунке).

- Создает РНК-праймер для ДНК-полимеразы III для инициации репликации.

ДНК-полимераза III (буква G на рисунке).

- Только прокариоты.
- Удлиняет лидирующую цепь, добавляя дезоксинуклеотиды к 3′ концу. Удлиняет отстающую цепь, пока она не достигнет праймера предыдущего фрагмента.
- ДНК-полимераза III синтезирует в направлении 5′ → 3′ синтез и исправляет ошибки в последовательности с 3’ → 5’ экзонуклеазой.
- Лекарства, блокирующие репликацию ДНК, часто имеют модифицированный 3′ OH конец, тем самым предотвращая добавление следующего нуклеотида («обрыв цепи»).

ДНК-полимераза I (буква H на рисунке).

- Только прокариоты.
- Разрушает РНК-праймер; заменяет его ДНК.
- Те же функции, что и у ДНК-полимеразы III, также вырезает РНК-праймер с помощью 3’ → 5’ экзонуклеазы.

ДНК лигаза (I на рисунке).

- Катализирует образование фосфодиэфирной связи в цепи двухцепочечной ДНК.
- Соединяет фрагменты Оказаки.

Теломераза

- Только у эукариот.
- Обратная транскриптаза (РНК-зависимая ДНК-полимераза), которая добавляет ДНК (TTAGGG последовательности) к 3'-концам хромосом, чтобы избежать потери генетического материала при каждой дупликации.
- Активируется в клетках-предшественниках, а также часто при раке; снижается при старении и прогерии.

Репарация ДНК

Репарация двойных разрывов ДНК.

1. Негомологичное сшивание ДНК.
- Соединяет 2 конца фрагментов ДНК для восстановления двухцепочечных разрывов.
- Часть ДНК может быть утеряна или транслоцирована.

Негомологичное сшивание

2. Гомологичное сшивание ДНК.
- Требует две гомологичные двойные цепочки ДНК.
- Цепь из поврежденной ДНК восстанавливается с использованием комплементарной цепи из неповрежденной гомологичной ДНК, выступающей в качестве матрицы.
- Нарушается при раке молочной железы/яичников с мутациями BRCA1 или BRCA2 и при определенных типах анемии Фанкони.
- Точно восстанавливает нити ДНК без потери нуклеотидов.

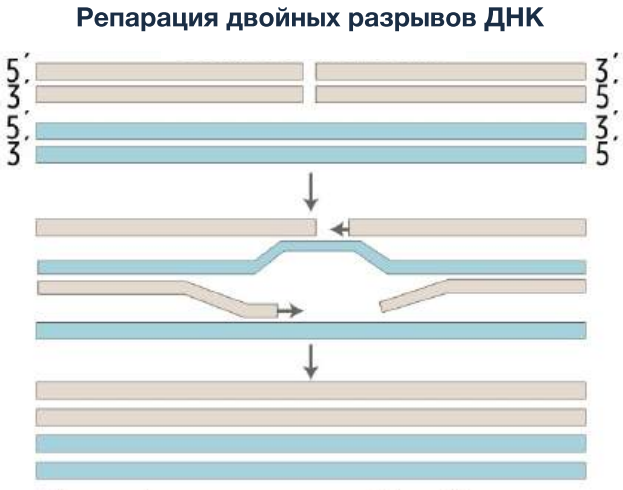

Гомологичное сшивание

Репарация одноцепочечных разрывов ДНК.

1. Репарация путем эксцизии нуклеотидов.
- Специфические эндонуклеазы удаляют олигонуклеотиды, содержащие поврежденные основания; ДНК-полимераза и лигаза заполняют и повторно запечатывают разрыв.

- Ремонтирует объемные повреждения (например, образование пиримидиновых димеров).
- Происходит в фазе G1 клеточного цикла.
- Нарушена при пигментной ксеродерме (неспособность восстанавливать пиримидиновые димеры ДНК, появляющиеся вследствие воздействия УФ-излучения). Проявляется сухостью кожи, светочувствительностью, раком кожи.

2. Репарация путем эксцизии оснований.
- Гликозилаза, специфичная для оснований, удаляет измененное основание и создает сайт AP (апуриновый/апиримидиновый).
- AP-эндонуклеаза расщепляет 5'-конец, удаляя один или несколько нуклеотидов. AP-лиаза расщепляет 3'-конец. ДНК-полимераза-β заполняет разрыв. ДНК-лигаза запечатывает его.
- Происходит на протяжении всего клеточного цикла.
- Важен для восстановления спонтанного/токсического дезаминирования.

3. Репарация ошибочно спаренных нуклеотидов.
- Несоответствующие нуклеотиды в новосинтезированной цепи удаляются, а разрыв заполняется и снова запечатывается.
- Происходит преимущественно в S-фазе клеточного цикла.
- Нарушается при синдроме Линча (наследственный неполипозный колоректальный рак [ННКР]).

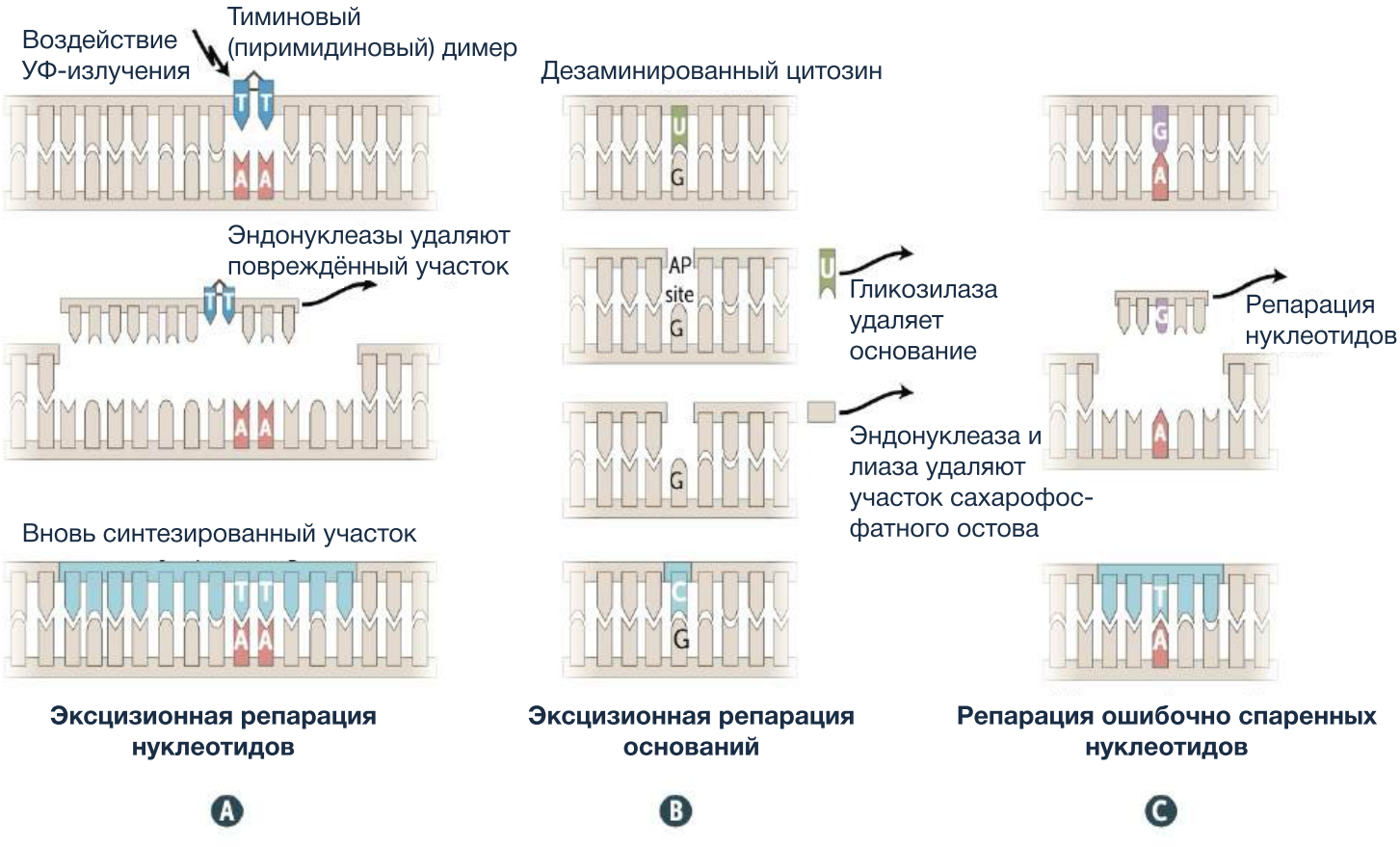

Мутации в ДНК

Степень нарушения:
Молчащая мутация << миссенс-мутация < нонсенс-мутация < сдвиг рамки считывания.

Замены отдельных нуклеотидов исправляются ДНК-полимеразой и ДНК-лигазой.

Типы точечных мутаций (отдельных нуклеотидов):
- **Транзиция** — пурин в пурин (например, аденин в гуанин) или пиримидин в пиримидин (например, цитозин в тимин).
- **Трансверсия** — пурин в пиримидин (например, аденин в тимин) или пиримидин в пурин (например, цитозин в гуанин).

Замены отдельных нуклеотидов.

1. Молчащая мутация
- Кодирует ту же (синонимичную) аминокислоту; часто затрагивает 3-ю позицию кодона (эффект колебания тРНК).

2. Миссенс-мутация
- Приводит к изменению аминокислоты (называется консервативной, если новая аминокислота имеет схожую химическую структуру).
- Примеры: серповидноклеточная анемия (замена глутаминовой кислоты на валин).

3. Нонсенс-мутация
- Приводит к раннему стоп-кодону (UGA, UAA, UAG).
- Обычно генерирует нефункциональный белок.
- Мнемоника: остановите это нонсенс!

Другие мутации.

1. Удаление или вставка любого количества нуклеотидов, не делящихся на 3.
- Приводит к неправильному прочтению всех дальнейших нуклеотидов.
- Белок может быть короче или длиннее, а его функция может быть нарушена или изменена.
- Может возникнуть из-за проскальзывания ДНК-полимеразы во время репликации в повторяющихся областях нуклеотидов.
- Примеры: мышечная дистрофия Дюшенна, болезнь Тея-Сакса, муковисцидоз.

2. Мутация сайта сплайсинга.

- Удержанный интрон в мРНК → белок с нарушенной или измененной функцией.
- Примеры: редкие причины рака, слабоумие, эпилепсия, некоторые типы β-талассемии, болезнь Гоше, синдром Марфана.

3. Неправильное сшивание готовых цепей.

- Происходит, когда ДНК-полимераза проскальзывает и либо вставляет, либо удаляет один или несколько дополнительных нуклеотидов по ошибке в области повторяющихся нуклеотидов.
- При увеличении количества повторов наблюдается феномен антисипации в следующих поколениях.
- Пример: увеличение повторов CAG при болезни Хантингтона.

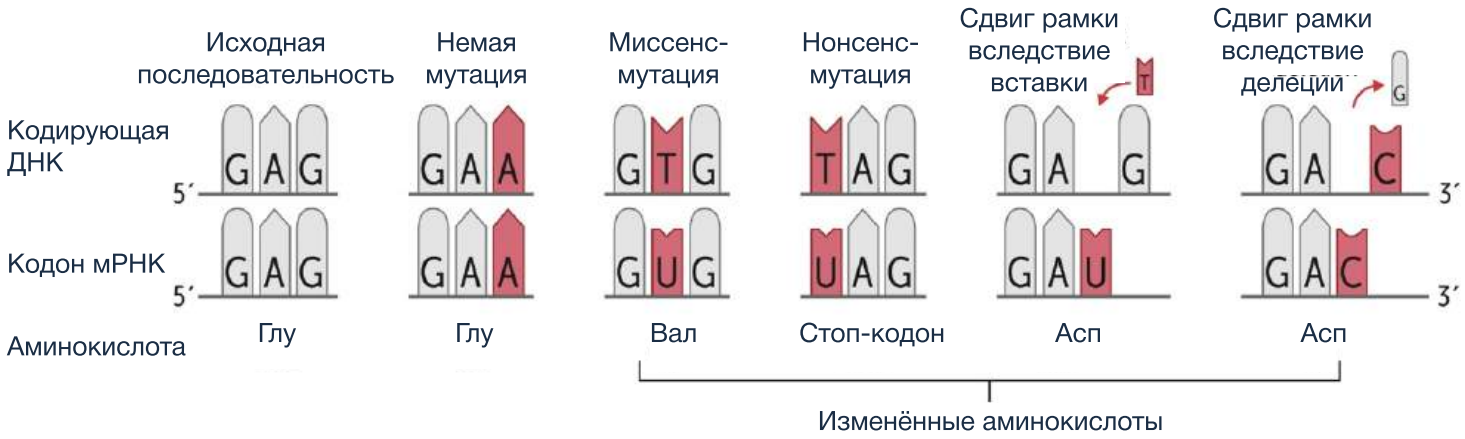

Lac-оперон

Классический пример генетического ответа на изменение окружающей среды. Глюкоза является предпочтительным метаболическим субстратом у E. coli, но когда глюкоза отсутствует и доступна лактоза, lac-оперон активируется для переключения на метаболизм лактозы.

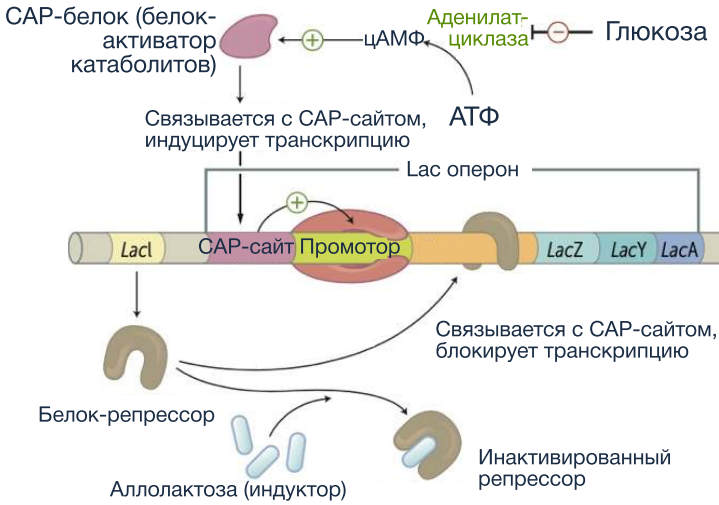

- LacZ – ген, кодирующий β-галактозидазу
- LacY –ген, кодирующий лактозный пермеазу
- LacA – ген, кодирующий трансацетилазу

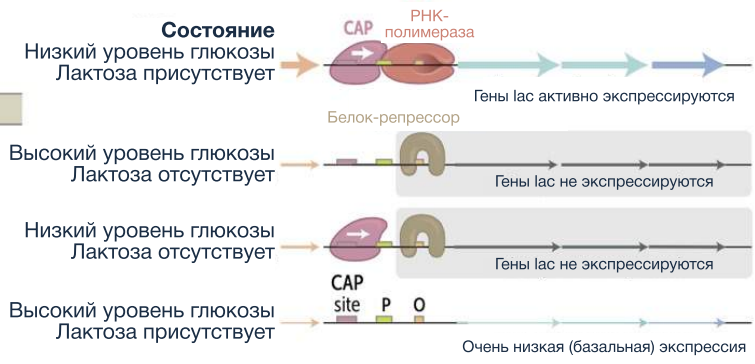

Механизм переключения:

- Низкий уровень глюкозы → активация аденилатциклазы → генерация цАМФ из АТФ → активация белка-активатора катаболита (CAP) → активация транскрипции.
- Высокий уровень лактозы → отщепляет белок-репрессор от сайта репрессора/оператора → транскрипция.

Функциональная организация гена эукариот

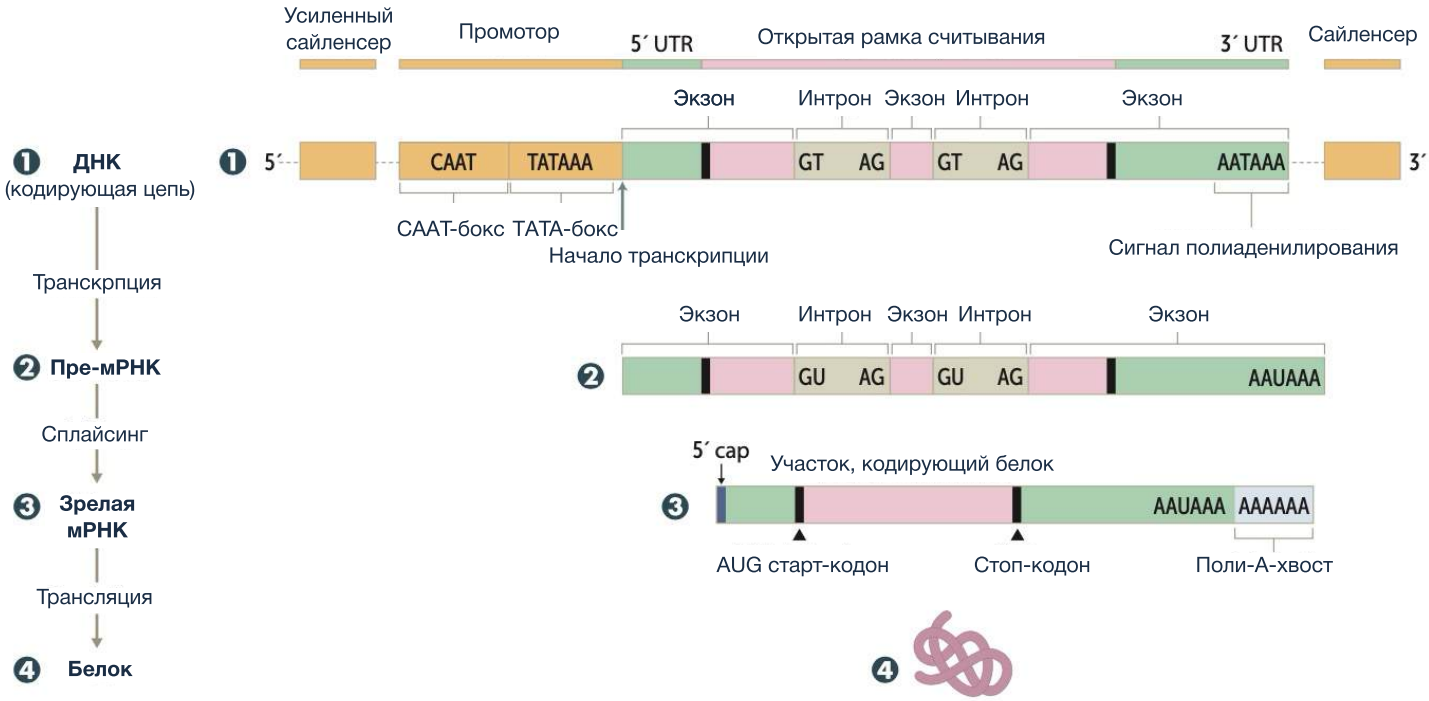

Усиленный сайленсер - элемент подавления транскрипции; CAAT-бокс - один из регуляторных элементов промотора; промотор - участок инициации транскрипции; 5' UTR – 5'-нетранслируемая область (участок мРНК перед старт-кодоном); экзон - кодирующий участок гена; TATAAA-последовательность - часть TATA-бокса; CAAT-бокс (регуляторный элемент); TATA-бокс - элемент промотора для связывания транскрипционных факторов); 5' cap – модифицированный нуклеотид на 5'-конце мРНК; GU - часть сплайсосомного сигнала интрона; AG-динуклеотид - часть акцепторного сайта сплайсинга); AATAAA - сигнал полиаденилирования; сайленсер - элемент подавления транскрипции; 3'-конец нетранслируемая область мРНК после стоп-кодона.

Регуляция экспрессии генов

Промотор.

- Участок, где РНК-полимераза II и множество других факторов транскрипции связываются с ДНК выше генного локуса (последовательность ДНК с TATA-последовательностями и CAAT-боксами, которые различаются у эукариот и прокариот).
- Промоторы усиливают инициацию транскрипции.
- Мутация промотора обычно приводит к драматическому снижению уровню транскрипции гена.

Энхансер.

- Локус ДНК, с которым связываются регуляторные белки («активаторы»), увеличивая экспрессию гена на той же хромосоме. Энхансеры и сайленсеры могут располагаться близко, далеко или даже внутри (в интроне) гена, экспрессию которого они регулируют.

Сайленсер.

- Локус ДНК, с которым связываются регуляторные белки («репрессоры»), уменьшая экспрессию гена на той же хромосоме.

Эпигенетика.

- Изменения, вносимые в экспрессию гена (наследуемые митотически/мейотически) без изменения базовой последовательности ДНК.
- Первичные механизмы эпигенетических изменений включают метилирование ДНК, модификацию гистонов и некодирующую РНК.

Процессинг РНК (эукариоты)

Первоначальный транскрипт называется гетерогенной ядерной РНК (гяРНК). Затем гяРНК модифицируется и становится мРНК.

В ядре происходят следующие процессы:

- Кэпирование 5' конца (добавление 7-метилгуанозинового кэпа)
- Полиаденилирование 3' конца (добавление ~200 остатков аденина - поли-А хвост; посттранскрипционный)
- Сплайсинг интронов (посттранскрипционный)

Транскрипт с кэпом, поли-А хвостом и без экзонов называется мРНК. мРНК транспортируется из ядра для трансляции в цитозоль.

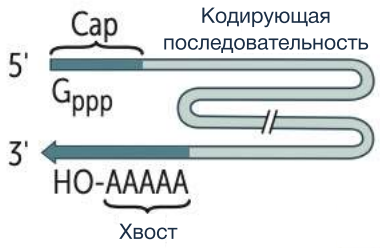

Контроль качества мРНК происходит в цитоплазматических тельцах (Р-тельцах), которые содержат экзонуклеазы, ферменты декэпирования и микроРНК; мРНК могут разрушаться или храниться в Р-телах для будущей трансляции.

Поли-А-полимераза не требует шаблона. AAUAAA = сигнал полиаденилирования. Мутация в сигнале полиаденилирования приводит к раннему разрушению до трансляции.

Последовательность Козака — сайт инициации в большинстве эукариотических мРНК. Способствует связыванию малой субъединицы рибосомы с мРНК. Мутации в последовательности приводяь к нарушению инициации трансляции и нарушению синтезу белка.

РНК-полимеразы

Эукариоты.

- РНК-полимераза I производит рРНК, наиболее распространенный тип; присутствует только в ядрышке.
- РНК-полимераза II производит мРНК, микроРНК (миРНК) и малую ядерную РНК (мяРНК).
- РНК-полимераза III производит 5S рРНК, тРНК.

Не исправляет ошибки в цепи, но может самостоятельно инициировать цепи. РНК-полимераза II разматывает цепь ДНК в промоторном участке.

Мнемоника: I, II и III пронумерованы в том же порядке, в котором их продукты используются в синтезе белка: рРНК, мРНК, затем тРНК.

α-аманитин, обнаруженный в Amanita phalloides (бледная поганка), ингибирует РНК-полимеразу II. Вызывает дизентерию и тяжелую гепатотоксичность при попадании внутрь.

Дактиномицин ингибирует РНК-полимеразу как у прокариот, так и у эукариот.

Прокариоты.

1 РНК-полимераза (мультисубъединичный комплекс) производит все 3 вида РНК.

Рифамицины (рифампин, рифабутин) ингибируют ДНК-зависимую РНК-полимеразу у прокариот.

Интроны и экзоны

Экзоны содержат фактическую генетическую информацию, кодирующую белок или функциональную РНК. Различные экзоны часто объединяются путем альтернативного сплайсинга для получения большего количества уникальных белков.

Альтернативный сплайсинг — может производить множество белковых продуктов из одной последовательности гетерогенной ядерной РНК) (например, трансмембранный или секретируемый Ig, варианты тропомиозина в мышцах, рецепторы дофамина в мозге, уклонение от иммунной системы хозяина опухолевыми клетками).

Интроны не кодируют белок, но важны для регуляции экспрессии генов. Они являются промежуточными последовательностями и остаются в ядре, тогда как экзоны выходят и экспрессируются.

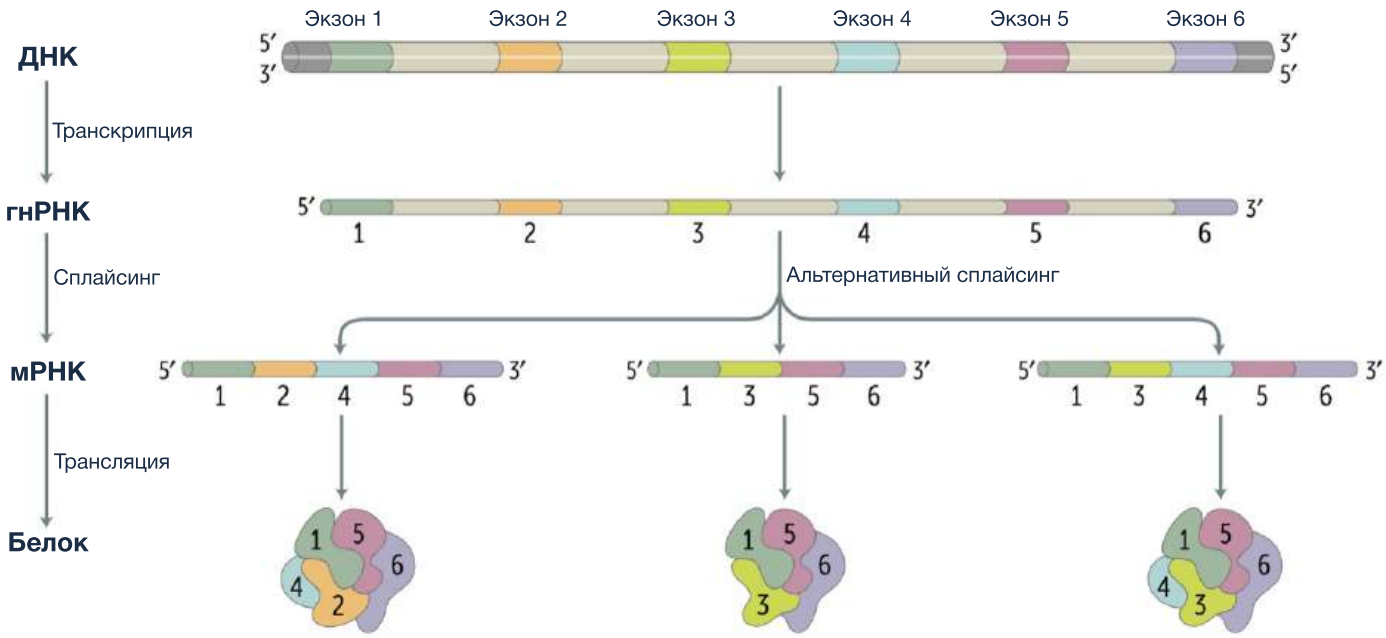

Сплайсинг пре-мРНК

Часть процесса, посредством которого предшественник мРНК (пре-мРНК) трансформируется в зрелую мРНК.

Интроны обычно начинаются с GU-последовательностей и заканчиваются на AG-последовательности.

Изменения в сборке малых ядерных рибонуклеопротеинов (snRNP) могут вызывать заболевания; например, при спинальной мышечной атрофии сборка snRNP нарушается из-за SMN белка, что приводит к врожденной дегенерации передних рогов спинного мозга и симметричной гипотонии или («синдром вялого ребенка»).

snRNP — это малые ядерных РНК, связанные с белками (например, белок Smith) для формирования сплайсосомы, которая расщепляет пре-мРНК. Антитела к snRNP U1 связаны с СКВ и другими ревматическими заболеваниями.

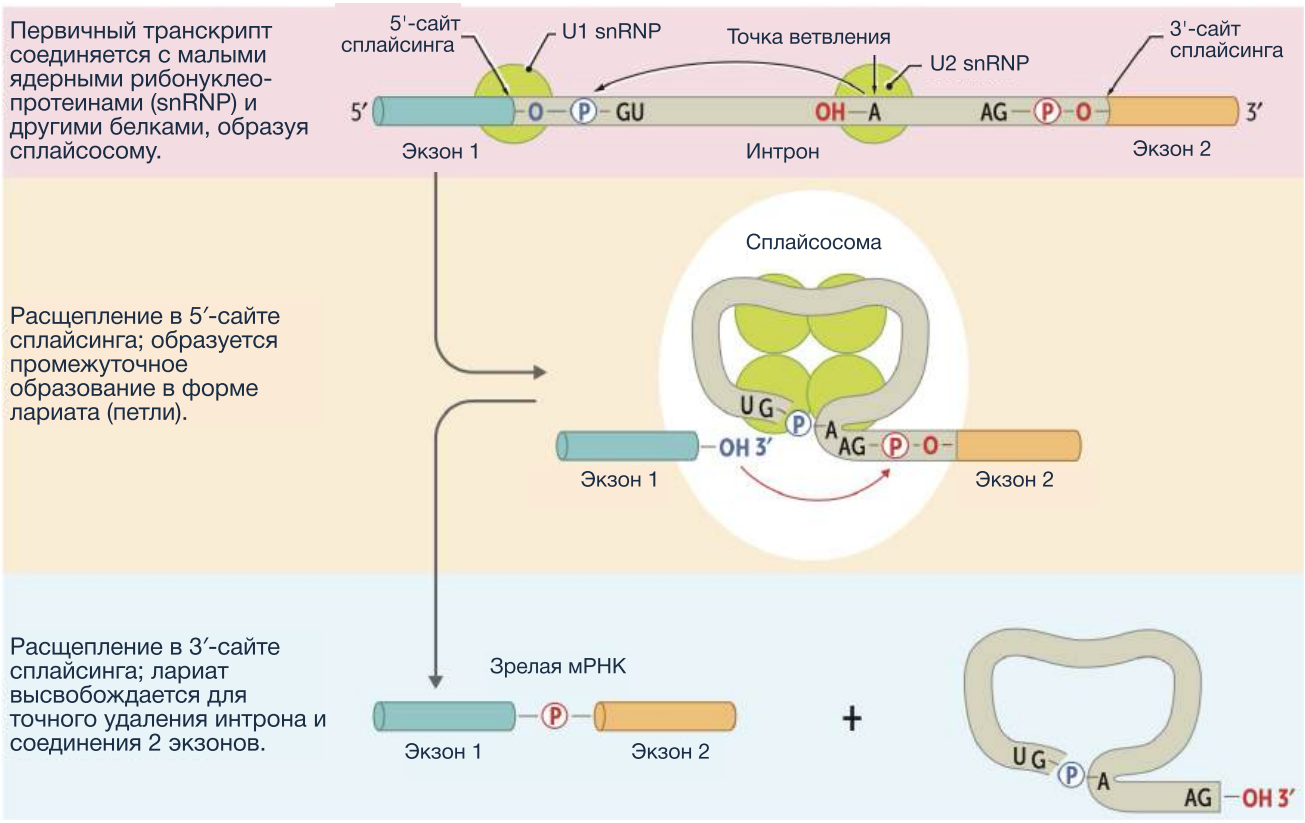

тРНК

Структура.

- 75–90 нуклеотидов, вторичная структура, форма клеверного листа, антикодоновый конец находится напротив 3′ аминоацильного конца.
- Все тРНК, как эукариотические, так и прокариотические, имеют последовательность CCA на 3′ конце.
- Аминокислота ковалентно связана с 3′ концом тРНК. CCA может переносить аминокислоты.

T-плечо: содержит последовательность TΨC (риботимидин, псевдоуридин, цитидин), необходимую для связывания тРНК с рибосомой. T-плечо привязывает молекулу тРНК к рибосоме.

D-плечо: содержит остатки дигидроуридина, необходимые для распознавания тРНК правильной аминоацил-тРНК-синтетазой. D-плечо позволяет обнаруживать тРНК аминоацил-тРНК-синтетазой.

Место присоединения: 3′-ACC-5′ — это сайт ACC- рецептор аминокислоты.

Присоединение аминокислоты.
Аминоацил-тРНК-синтетаза (использует АТФ; 1 уникальный фермент на соответствующую аминокислоту) и связывание тРНК с кодоном отвечают за точность выбора аминокислот.

Аминоацил-тРНК-синтетаза сопоставляет аминокислоту с тРНК, тщательно исследуя аминокислоту до и после ее связывания с тРНК. Если присоединена неправильная аминокислота, связь гидролизуется. Неправильно заряженная тРНК считывает обычный кодон, но вставляет неправильную аминокислоту.

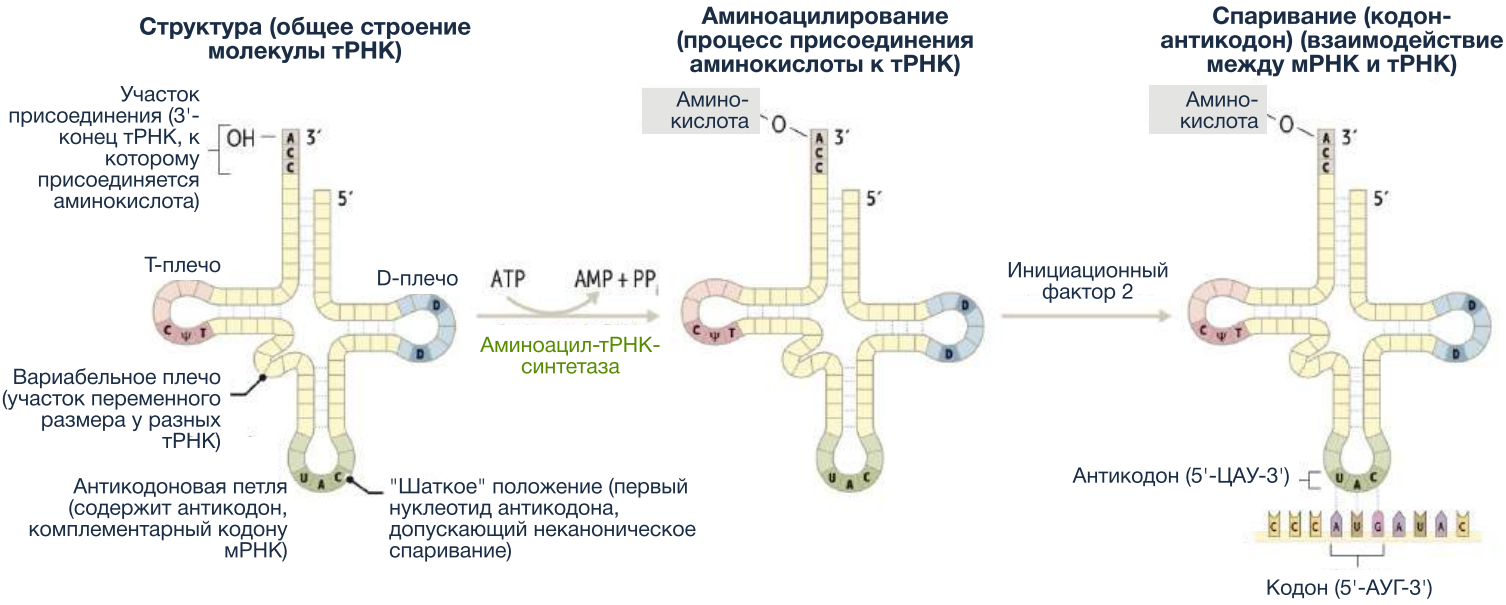

Старт и стоп-кодоны

мРНК старт-кодон	AUG
Эукариоты	Кодон для метионина, который может быть удален до завершения трансляции.
Прокариоты	Кодирует N-формилметионин (fMet). fMet стимулирует хемотаксис нейтрофилов.
мРНК стоп-кодон	UGA, UAA, UAG. Распознается факторами высвобождения.

Синтез белка

Инициация	1. Факторы инициации эукариот (eIF) идентифицируют 5′ кэп. 2. eIF помогают собрать рибосомальную субъединицу 40S с инициирующей тРНК. 3. eIF высвобождаются, когда мРНК и рибосомальная субъединица 60S собираются в комплекс. Требуется ГТФ. **Эукариоты:** 40S + 60S → 80S **Прокариоты:** 30S + 50S → 70S Синтез происходит от N-конца к C-концу.
Элонгация	1. Аминоацил-тРНК связывается с сайтом A (за исключением инициирующего метионина, который связывается с сайтом P), требует фактора элонгации и ГТФ. 2. рРНК («рибозим») катализирует образование пептидной связи, переносит растущий полипептид на аминокислоту в сайте A. 3. Рибосома продвигает 3 нуклеотида к 3′ концу мРНК, перемещая пептидил-тРНК к сайту P (транслокация). Факторы удлинения являются мишенями бактериальных токсинов (например, Diphtheria, Pseudomonas).
Терминация	Факторы высвобождения эукариот (eRF) распознают стоп-кодон и останавливают трансляцию, полипептид высвобождается из рибосомы. Требуется ГТФ. **Последовательность Шайна-Дальгарно** — сайт связывания рибосомы в прокариотической мРНК. Распознается 16S РНК в рибосомальной субъединице. Позволяет инициировать синтез белка, выравнивая рибосому со стартовым кодоном, чтобы код считывался правильно.

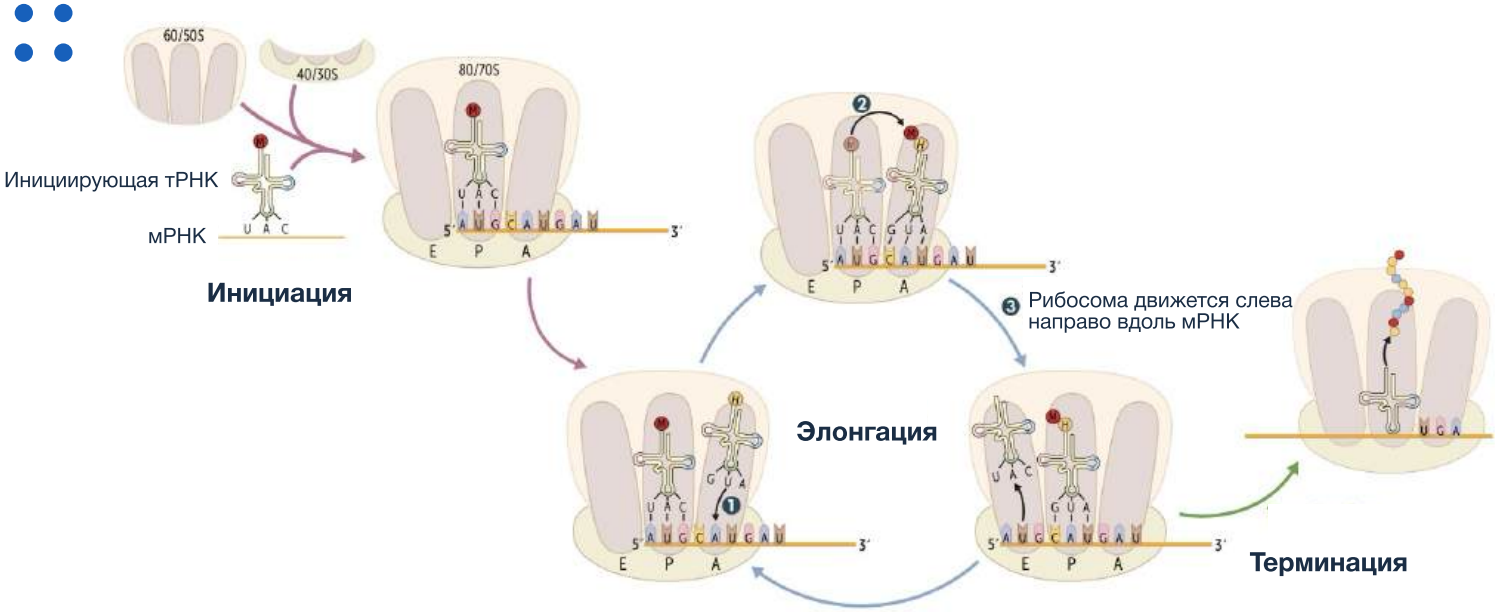

Посттрансляционные модификации

Обрезка.
Удаление N- или С-концевых пропептидов из пробелка для получения зрелого белка (например, трипсиногена в трипсин).

Ковалентные изменения.
Фосфорилирование, гликозилирование, гидроксилирование, метилирование, ацетилирование и убиквитинирование.

Белки-шапероны

Внутриклеточный белок, участвующий в облегчении и поддержании фолдинга белка. У дрожжей белки теплового шока (например, HSP60) экспрессируются постоянно, но экспрессия может увеличиваться при высоких температурах, кислой pH и гипоксии для предотвращения денатурации/неправильного фолдинга белка.

БИОХИМИЯ КЛЕТКИ

Фазы клеточного цикла

Контрольные точки контролируют переходы между фазами клеточного цикла. Этот процесс регулируется циклинами, циклинзависимыми киназами (CDK) и супрессорами опухолей. M-фаза (самая короткая фаза клеточного цикла) включает митоз (профаза, прометафаза, метафаза, анафаза, телофаза) и цитокинез (цитоплазма разделяется на две части). G1 имеет различную продолжительность.

РЕГУЛЯЦИЯ КЛЕТОЧНОГО ЦИКЛА.

1. Циклинзависимые киназы.
- Конститутивно экспрессируются, но неактивны, если не связаны с циклином.

2. Комплексы циклин-CDK.
- Циклины являются фазоспецифичными регуляторными белками, которые активируют CDK при стимуляции факторами роста.
- Затем комплекс циклин-CDK может фосфорилировать другие белки (например, белок ретинобластомы Rb) для координации прогрессирования клеточного цикла. Этот комплекс должен быть активирован/инактивирован в подходящее время для прогрессирования клеточного цикла.

3. Супрессоры опухолей.
- p53 → индукция белка p21 индукция → ингибирование CDK → Rb гипофосфорилирование (активация) белка ретинобластомы (Rb) → G1-S прогрессирование ингибируется.
- Мутации в генах-супрессорах опухолей могут привести к неограниченному делению клеток (например, синдром Ли-Фраумени).
- Факторы роста (например, инсулин, PDGF, EPO, EGF) связывают тирозинкиназные рецепторы для перехода клетки из G1 в S фазу.

Типы клеток

Постоянные	Остаются в G0, регенерируют из стволовых клеток.	Нейроны, скелетные и сердечные мышцы, эритроциты.
Стабильные (в состоянии покоя)	При стимуляции переходят в G1 из G0.	Гепатоциты, лимфоциты, периостальные клетки.
Лабильные	Никогда не переходят в G0, быстро делятся с коротким G1. Больше всего страдают от химиотерапии.	Костный мозг, эпителий кишечника, кожа, волосяные фолликулы, зародышевые клетки.

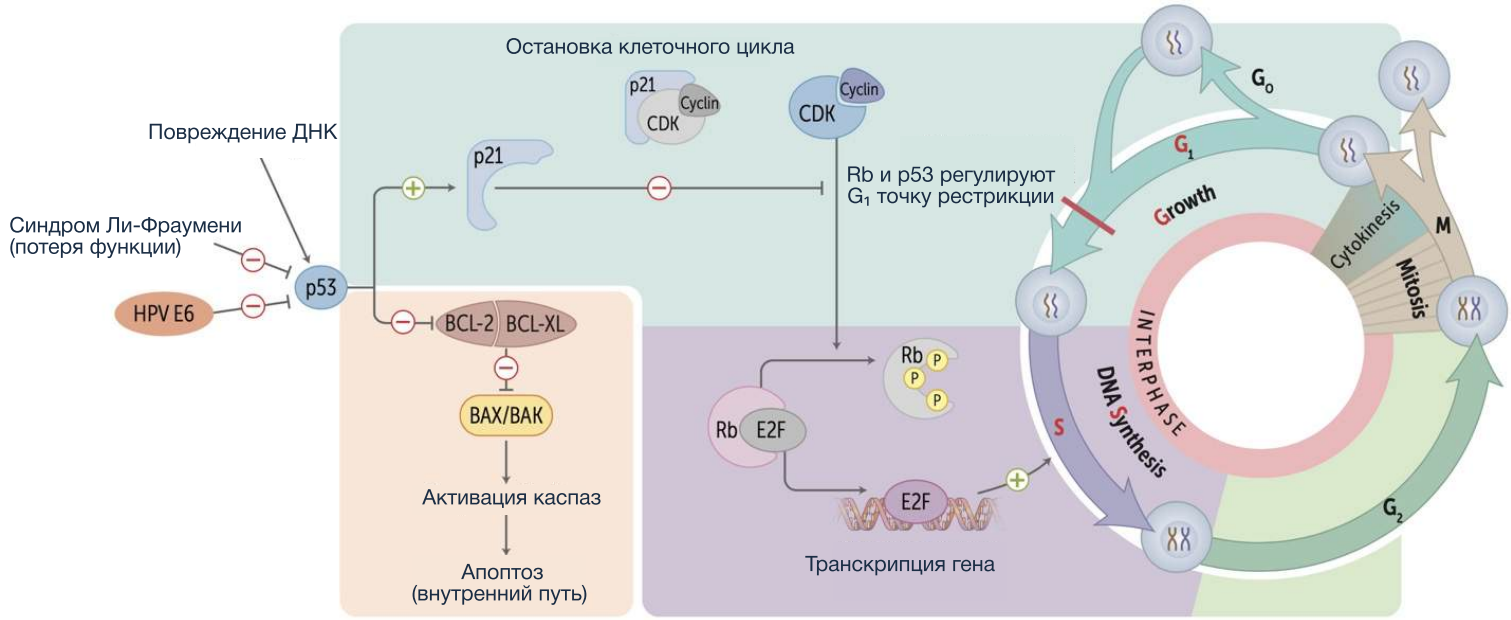

Шероховатый эндоплазматический ретикулум (ШЭР)

Место синтеза секреторных (экспортируемых) белков и добавления N-связанных олигосахаридов к лизосомальным и другим белкам. Белки органелл (например, тельца Гольджи, лизосомы) образуются в ШЭР.

Тельца Ниссля (ШЭР в нейронах) — синтезируют пептидные нейротрансмиттеры для секреции.

Свободные рибосомы — не прикреплены ни к одной мембране; место синтеза цитозольных, пероксисомальных и митохондриальных белков.

Слизесекретирующие бокаловидные клетки тонкого кишечника и секретирующие антитела плазматические клетки богаты ШЭР.

Гладкий эндоплазматический ретикулум (ГЭР)

Место синтеза стероидов и детоксикации лекарств и ядов. Отсутствуют поверхностные рибосомы. В ГЭР активна глюкозо-6-фосфатаза (последний этап как гликогенолиза, так и глюконеогенеза). Гепатоциты и клетки надпочечников и половых желез, продуцирующие стероидные гормоны, богаты ГЭР.

Транспорт в клетке

Гольджи является распределительным центром для белков и липидов из ЭР в везикулы и плазматическую мембрану. Посттрансляционные события в Гольджи включают добавление N-олигосахаридов на остаток аспарагина, добавление O-олигосахаридов на остатки серина и треонина и добавление маннозо-6-фосфата к белкам для направления в лизосомы (обычно для лизиса).

Эндосомы являются сортировочными центрами для материала извне клетки или из комплекса Гольджи, отправляя поступающие вещества в лизосомы для разрушения или обратно в комплекс Гольджи для хранения и дальнейшего использования.

I-клеточная болезнь (муколипидоз II типа) — это наследственное аутосомно-рецессивное заболевание, связанное с нарушением работы лизосом. Оно возникает из-за дефекта фермента N-ацетилглюкозаминил-1-фосфотрансферазы, который в норме должен фосфорилировать маннозу (превращая её в маннозо-6-фосфат) на гликопротеинах и ферментах.

Из-за этого нарушения ферменты не попадают в лизосомы, а выделяются наружу, что приводит к:

- Дефициту пищеварительных ферментов в лизосомах;
- Накоплению в них непереработанного клеточного материала (включений);
- Повышенному уровню лизосомальных ферментов в плазме крови.

Основные симптомы:

- Грубые черты лица;
- Разрастание дёсен;
- Помутнение роговицы;
- Ограниченная подвижность суставов;
- Искривление пальцев;
- Кифосколиоз.

По клинической картине болезнь напоминает синдром Гурлера (мукополисахаридоз I типа), но протекает тяжелее.

SRP (сигнал-распознающая частица) — это распространенный цитозольный рибонуклеопротеин, который транспортирует комплекс полипептид-рибосома из цитозоля в ШЭР. При отсутствии или нарушении функции SRP происходит накопление белков в цитозоле.

Белки везикулярного транспорта.

1. COPI – обеспечивает ретроградный транспорт:
   - между цис- и транс-отделами аппарата Гольджи (назад внутри Гольджи),
   - из цис-Гольджи в эндоплазматический ретикулум (ЭПР).
2. COPII – отвечает за антероградный транспорт:
   - из ЭР в цис-Гольджи.
3. Клатрин – участвует в:
   - транспорте из транс-Гольджи в лизосомы,
   - рецептор-опосредованном эндоцитозе (например, захват ЛПНП рецепторами) – из плазматической мембраны в эндосомы.

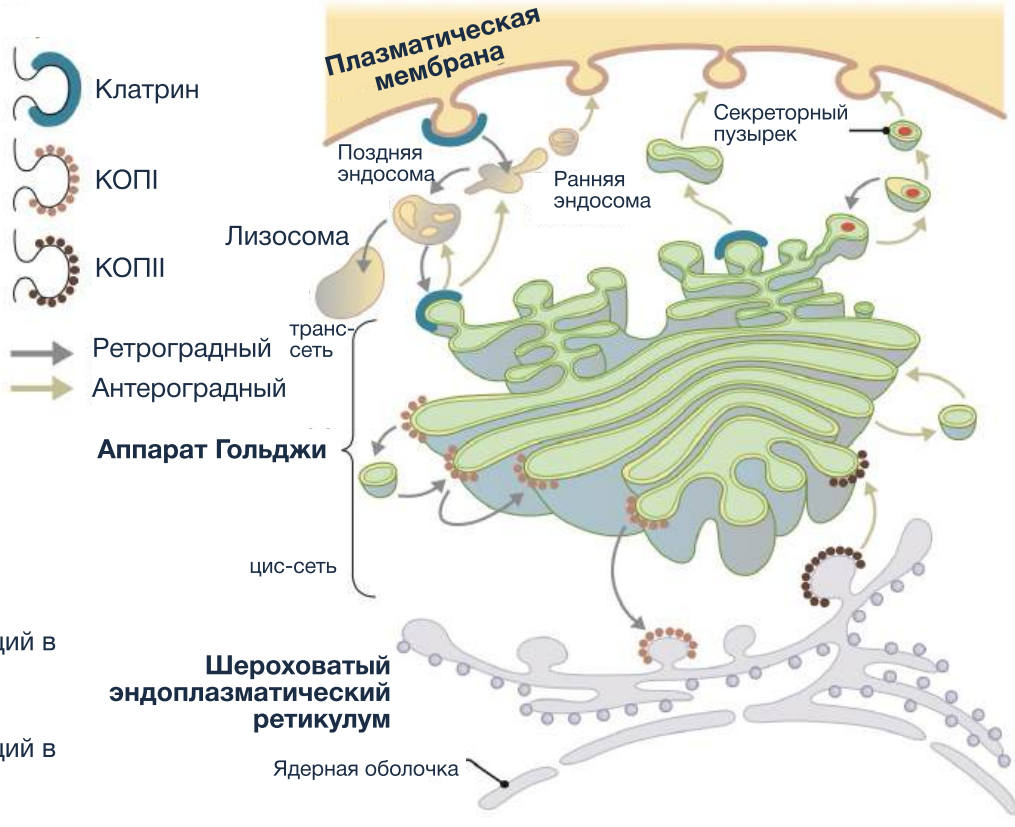

КОПI - комплекс белков, участвующий в везикулярном транспорте)
КОПII - комплекс белков, участвующий в везикулярном транспорте)

Пероксисома

Мембранная органелла, участвующая в:

- β-окислении длинноцепочечных жирных кислот (строго пероксисомальный процесс)
- α-окислении разветвленных жирных кислот (строго пероксисомальный процесс)
- Катаболизме аминокислот и этанола
- Синтезе желчных кислот и плазмалогенов (важных мембранных фосфолипидов, особенно в белом веществе мозга)

Синдром Цельвегера — аутосомно-рецессивное нарушение биогенеза пероксисом из-за мутировавших генов PEX (накопление пипеколиновой кислоты в пероксисомах).
Проявляется гипотонией, судорогами, желтухой, краниофациальной дисморфией, гепатомегалией, ранней смертью.

Болезнь Рефсума — аутосомно-рецессивное заболевание α-окисления, накопление фитановой кислоты из-за неспособности ее расщеплять. Проявляется потерей зрения (пигментный ретинит), аносмией, потерей слуха, атаксией, периферической невропатией, ихтиозом и дефектами сердечной проводимости. Лечение: диета, плазмаферез.

Адренолейкодистрофия — сцепленное с Х-хромосомой рецессивное заболевание β-окисления из-за мутации в гене ABCD1, накопление длинноцепочечных жирных кислот в надпочечниках, белом веществе мозга, яичках. Прогрессирующее заболевание, которое может привести к надпочечниковому кризу, неврологическому дефициту, смерти

Протеасома

Бочкообразный белковый комплекс, который расщепляет полиубиквитин-меченые белки. Играет роль во многих клеточных процессах, включая иммунный ответ (опосредованный главным комплексом гистосовместимости I). Дефекты в системе убиквитин-протеасома также связаны с различными заболеваниями человека, включая нейродегенеративные заболевания.

Цитоскелет

Сеть белковых волокон внутри цитоплазмы, которая поддерживает структуру клетки, движение клеток и органелл, а также деление клеток.

Тип филамента	Функция	Примеры
Микрофиламенты	Сокращение мышц, цитокинез, фагоцитоз	Актин, микроворсинки
Промежуточные филаменты	Поддержание структуры клеток	Виментин, десмин, цитокератин, ламины, глиальный фибриллярный кислый белок (GFAP), нейрофиламенты
Микротрубочки	Движение, деление клеток	Реснички, жгутики, митотическое веретено, аксональный трафик, центриоли

Микротрубочки

Цилиндрическая структура, состоящая из спирального массива полимеризованных гетеродимеров α- и β-тубулина. Каждый димер имеет 2 связанных ГТФ. Входит в состав жгутиков, ресничек, митотических веретен. Также участвует в медленном аксоплазматическом транспорте в нейронах.

Молекулярные моторные белки — транспортируют клеточный груз к противоположным концам микротрубочки.

- Ретроградный транспорт (+ -> –) — динеин.
- Антероградный транспорт (– -> +) — кинезин.

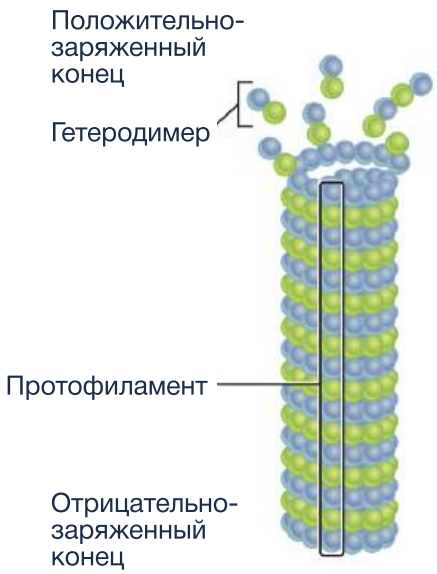

Токсин Clostridium tetani, полиовирус, вирус бешенства и вирус простого герпеса (HSV) используют динеин для ретроградного транспорта в тело нейрональной клетки.

Реактивация HSV происходит посредством антероградного транспорта из тела клетки (опосредованного кинезином).

Медленный антероградный транспорт ограничивает скорость регенерации периферических нервов после травмы.

Препараты, действующие на микротрубочки:

- Мебендазол (противогельминтное средство)
- Гризеофульвин (противогрибковое средство)
- Колхицин (противоподагрическое средство)
- Алкалоиды барвинка (противораковые средства)
- Таксаны (противораковые средства)

Структура ресничек

Подвижные реснички состоят из 9 дуплетов + 2 синглетов микротрубочек (аксонема) (обозначено буквой А на картинке).

Базальное тельце (основание реснички под клеточной мембраной) состоит из 9 триплетов микротрубочек (буква В) без центральных микротрубочек.

Неподвижные (первичные) реснички работают как датчики химических сигналов и играют роль в передаче сигнала и контроле роста клеток. Дисгенезия первичных ресничек может привести к поликистозной болезни почек, пролапсу митрального клапана или дегенерации сетчатки.

Аксонемальный динеин — АТФаза, которая связывает периферические 9 дуплетов и вызывает изгиб реснички путем скольжения дуплетов. Связывание дуплетов обеспечивают координированное движение ресничек.

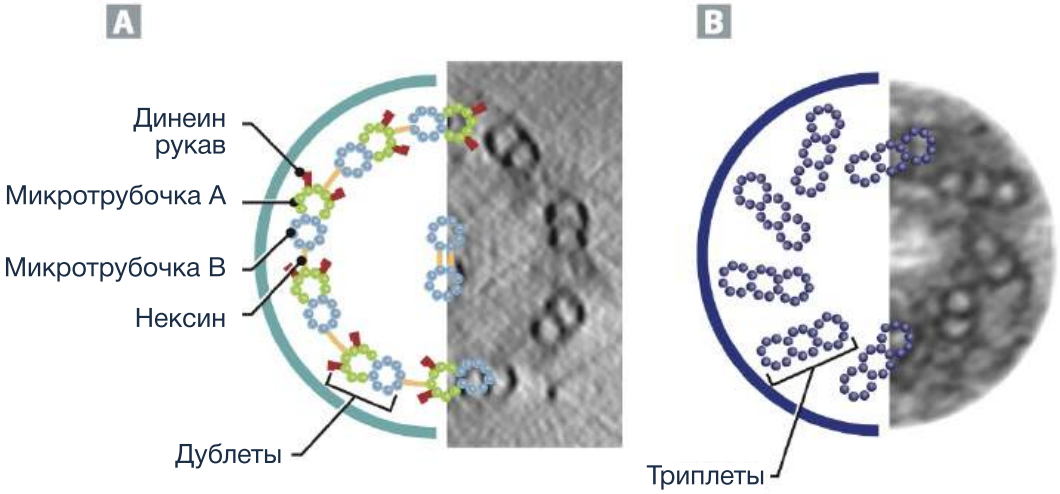

Первичная дисгенезия ресничек

Аутосомно-рецессивный тип наследования. Дефект динеиновых рукавов → неподвижность ресничек → дисфункция реснитчатого эпителия.

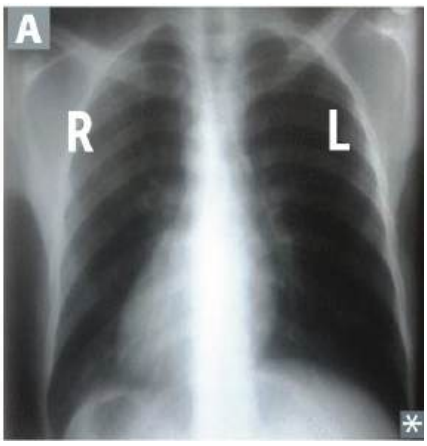

Наиболее распространённая форма — **синдром Картагенера** (первичная цилиарная дискинезия + situs inversus (рис. A)).

Клинические симптомы:

- Пороки развития из-за нарушения миграции и ориентации клеток (например, situs inversus, потеря слуха из-за дисфункции ресничек евстахиевой трубы).
- Рецидивирующие инфекции (синуситы, отиты, бронхоэктазы из-за нарушения очистки дыхательных путей от мусора/патогенов).
- Бесплодие (повышенный риск внематочной беременности из-за неподвижности ресничек маточных труб, неподвижность сперматозоидов).

Лабораторная диагностика:

- Измерение уровня оксида азота в носовой полости (используется как скрининговый тест).

Натрий-калиевый насос

Na^+/K^+-АТФаза расположена в плазматической мембране с участком АТФ на цитозольной стороне. На каждый потребленный АТФ 2 K^+ поступают в клетку (насос дефосфорилируется) и 3 Na^+ выходят из клетки (насос фосфорилируется).

Дигоксин напрямую ингибирует Na^+/K^+-АТФазу, что косвенно ингибирует обмен Na^+/Ca^{2+} -> повышается уровень $[Ca^{2+}]$ → повышается сократимость сердца.

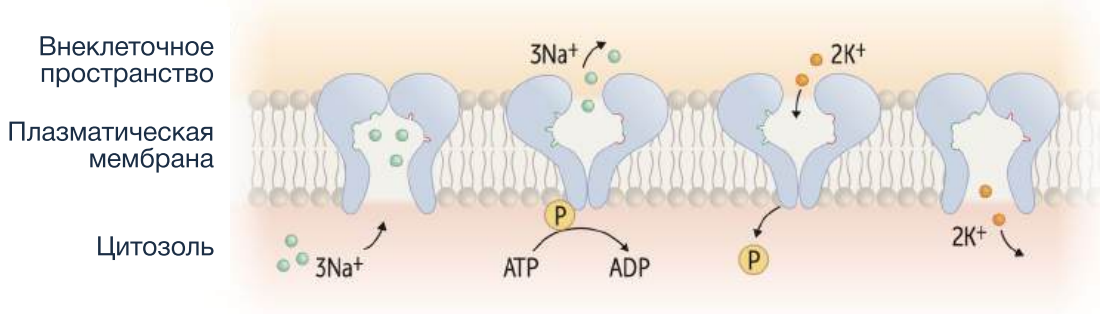

Коллаген

Самый распространенный белок в организме человека. Значительно модифицирован посттрансляционной модификацией. Организует и укрепляет внеклеточный матрикс. Типы I–IV являются наиболее распространенными типами у людей.

Тип I: Скелет
Тип II: Хрящ
Тип III: Артерии
Тип IV: Базальная мембрана

Тип I	Наиболее распространенный (90%) — кости (образованные остеобластами), кожа, сухожилия, дентин, фасции, роговица, поздний этап заживления ран. Образование коллагена I типа снижено при несовершенном остеогенезе I типа.
Тип II	Хрящ (в том числе гиалиновый), стекловидное тело, пульпозное ядро в позвоночника.
Тип III	Ретикулин — кожа, кровеносные сосуды, матка, ткани плода, раннее заживление ран. Тип III дефектен при сосудистому типе синдрома Элерса-Данлоса. Миофибробласты отвечают за секрецию (пролиферативная стадия) и стягивание раны.
Тип IV	Базальная мембрана/базальная пластинка (клубочек почки, улитка), хрусталик. Дефектен при синдроме Альпорта; мишень для аутоантител при синдроме Гудпасчера.

Синтез коллагена и структура

1. **Синтез** — трансляция α-цепей коллагена (препроколлаген) — обычно Gly-X-Y. (X часто пролин или лизин, а Y часто гидроксипролин или гидроксилизин). Коллаген на 1/3 состоит из глицина; содержание глицина в коллагене менее изменчиво, чем содержание лизина и пролина.

2. **Гидроксилирование** — гидроксилирование («гидроксилирование») специфических остатков пролина и лизина. Требуется витамин С; дефицит витамина С → цинга.

3. **Гликозилирование** — гликозилирование остатков гидроксилизина про-α-цепи и образование проколлагена через водородные и дисульфидные связи (тройная спираль из 3 α-цепей коллагена). Нарушение образования тройной спирали → несовершенный остеогенез.

4. **Экзоцитоз** — экзоцитоз проколлагена во внеклеточное пространство.

5. **Протеолитическая обработка** — расщепление богатых дисульфидами концевых участков проколлагена → нерастворимый тропоколлаген.

6. **Сборка и выравнивание** — коллаген собирается в фибриллы и выравнивается для образования поперечных связей.

7. **Сшивание** — укрепление ступенчатых молекул тропоколлагена ковалентной лизин-гидроксилизиновой сшивкой (с помощью лизилоксидазы, содержащей медь) для создания коллагеновых волокон. Количество сшивок коллагена увеличивается с возрастом. Проблемы с сшиванием → Болезнь Менкеса.

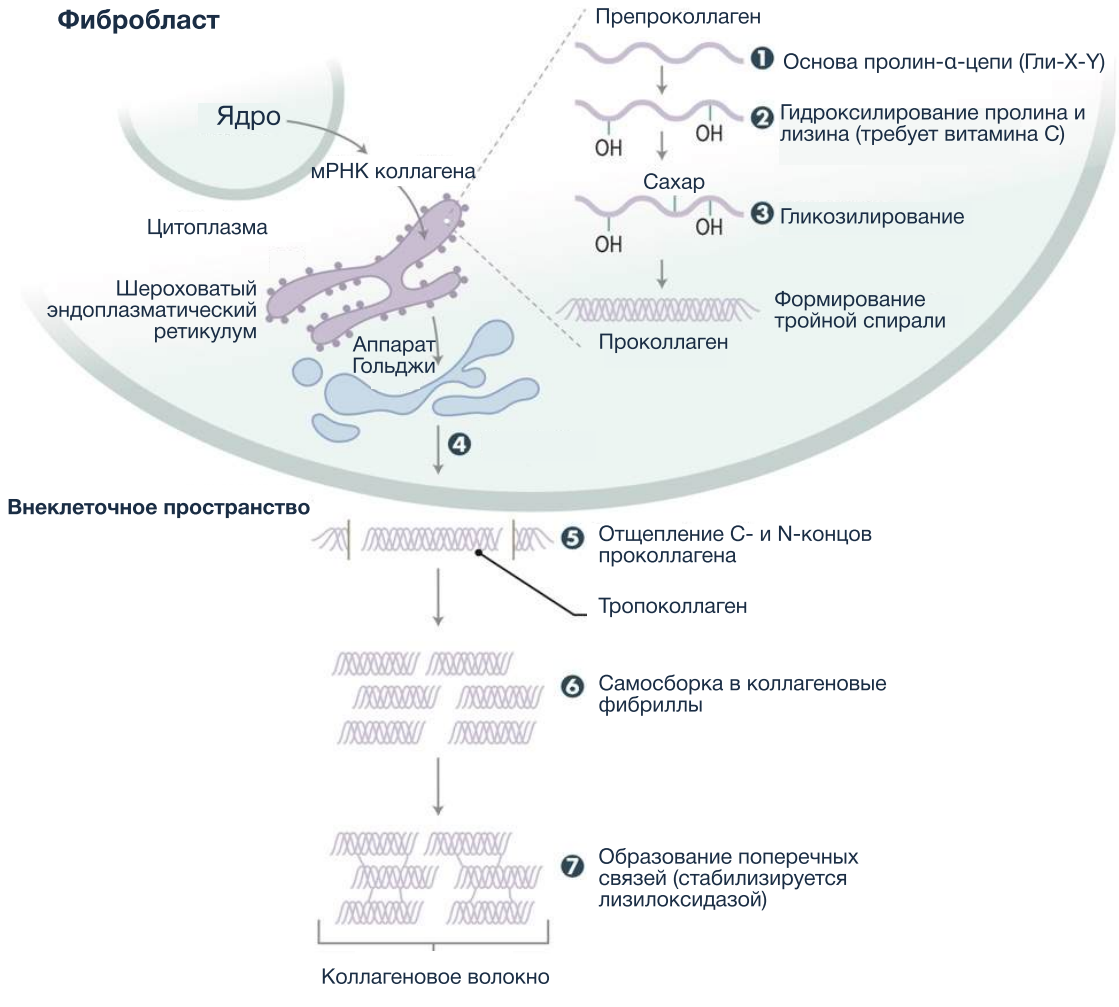

Несовершенный остеогенез

Генетическое заболевание костей (несовершенный остеогенез, или "болезнь хрупких костей") вызвано различными дефектами генов (чаще всего COL1A1 и COL1A2).

Наиболее распространённая форма наследуется аутосомно-доминантно и связана с нарушением формирования тройной спирали коллагена I типа (при этом сам коллаген структурно нормальный).

Клиническая картина:

- Множественные переломы и деформации костей (рис. A) даже при незначительной травме (например, во время родов).
- Голубые склеры (рис. B) из-за истончения коллагена, через который просвечивают сосуды сосудистой оболочки глаза.
- В некоторых формах — аномалии зубов: опалесцирующая эмаль и быстрое стирание из-за недостатка дентина (несовершенный дентиногенез).
- Потеря слуха (из-за нарушений в слуховых косточках).

Важно: заболевание можно спутать с последствиями жестокого обращения с ребёнком.

Лечение: бисфосфонаты для снижения риска переломов.

Синдром Элерса-Данлоса (СЭД)

Основные проявления:

- Гиперрастяжимая, истончённая или полупрозрачная кожа (рис. A)
- Повышенная подвижность суставов (B)
- Склонность к кровоточивости (лёгкое образование синяков)

Характеристики заболевания:

- Существует несколько типов с разными вариантами наследования (аутосомно-доминантным или рецессивным) и степенью тяжести.
- Может сопровождаться:
  - частыми вывихами суставов
  - образованием аневризм (включая аорту и мешковидный (ягодовидные) аневризмы в головном мозге)
  - спонтанными разрывами органов

Основные типы СЭД:

1. Гипермобильный тип (нестабильность суставов) — наиболее распространённый.
2. Классический тип (поражение кожи и суставов) — вызван мутациями в генах коллагена V типа (COL5A1, COL5A2).
3. Сосудистый тип (повышенная хрупкость сосудов [аорты], мышц и органов [например, риск разрыва матки при беременности]) — связан с мутациями в гене проколлагена III типа (COL3A1).

Другие возможные причины:

- Дефицит фермента проколлаген-пептидазы.

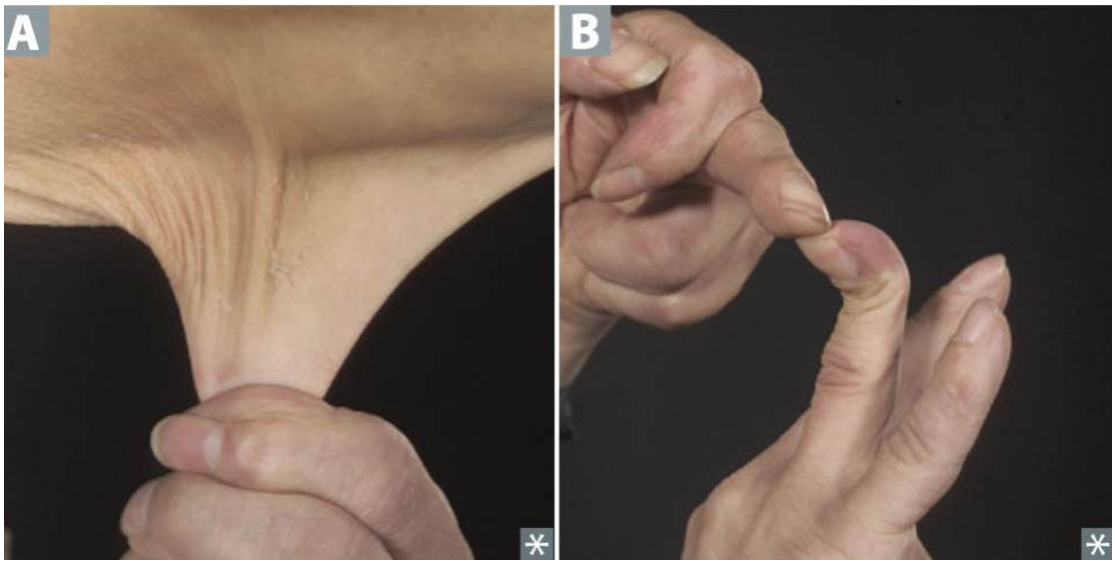

Болезнь Менкеса

Х-сцепленное рецессивное заболевание соединительной ткани, возникающее из-за нарушения всасывания и транспорта меди вследствие дефекта белка ATP7A (в отличие от ATP7B при болезни Вильсона, где происходит накопление меди). Дефицит меди приводит к снижению активности лизилоксидазы (медь является необходимым кофактором), что вызывает нарушение сшивки коллагеновых волокон.
В результате развиваются характерные симптомы: ломкие, "курчавые" волосы, задержка роста и психомоторного развития, мышечная гипотония, а также повышенный риск церебральных аневризм.

Эластин

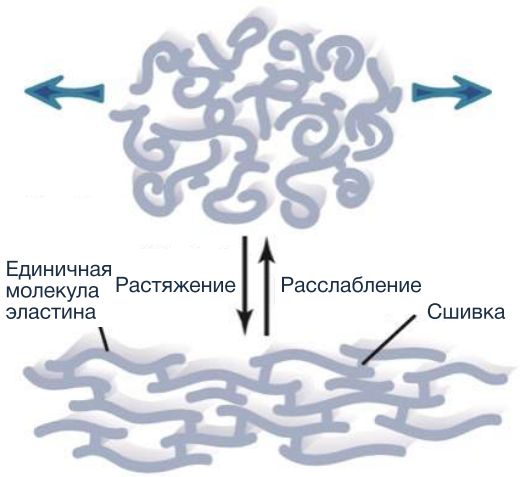

Эластин — это белок, обеспечивающий эластичность кожи, легких, крупных артерий, эластичных связок, голосовых связок, надгортанника и желтых связок (соединяющих позвонки в расслабленном и растянутом состоянии). В отличие от коллагена, содержащего гидроксилированные аминокислоты, эластин богат негидроксилированными остатками пролина, глицина и лизина. Его структура формируется из тропоэластина с каркасом из фибриллина. Сшивка молекул происходит внеклеточно с помощью лизилоксидазы, что придает эластину его упругие свойства.

Расщепление эластина осуществляется эластазой, активность которой в норме подавляется α1-антитрипсином. Дефицит α1-антитрипсина приводит к неконтролируемому действию эластазы, что может вызывать ХОБЛ.

Синдром Марфана — аутосомно-доминантное заболевание соединительной ткани с вариабельной экспрессией, затрагивающее скелет, сердце и глаза. Мутация гена FBN1 на 15-й хромосоме приводит к дефекту фибриллина-1 — гликопротеина, образующего оболочку вокруг эластина и связывающего TGF-β.

Основные проявления: высокий рост с удлиненными конечностями, деформации грудной клетки (килевидная или воронкообразная (рис. А), гипермобильность суставов, длинные тонкие пальцы (арахнодактилия), кистозный медионекроз аорты, аневризма или расслоение корня аорты (наиболее частая причина смерти), пролапс митрального клапана, повышенный риск спонтанного пневмоторакса.

Гомоцистинурия — чаще всего обусловлена дефицитом цистатионин-синтазы, приводящим к накоплению гомоцистеина. Клиническая картина напоминает синдром Марфана: деформации грудной клетки, высокий рост, увеличенное отношение длины рук к росту, арахнодактилия, гиперподвижность суставов, гиперэластичность кожи, сколиоз, светлая кожа (в отличие от синдрома Марфана).

	Синдром Марфана	**Гомоцистинурия**
Наследование	Аутосомно-доминантное	Аутосомно-рецессивное
Интеллект	Нормальный	Снижен
Сосудистые осложнения	Расширение корня аорты	Тромбозы
Дислокация хрусталика	Вверх/латерально	Вниз/медиально

ЛАБОРАТОРНЫЕ ТЕХНИКИ

Полимеразная цепная реакция

Полимеразная цепная реакция (ПЦР) — это метод молекулярной биологии, используемый для амплификации определенного фрагмента ДНК. Он широко применяется в диагностике (например, для выявления ВИЧ у новорожденных или герпетического энцефалита).

Процедура включает три основных этапа

- На этапе денатурации смесь, содержащую ДНК-матрицу, ДНК-праймеры, термостабильную ДНК-полимеразу и дезоксинуклеотидтрифосфаты (дНТФ), нагревают для разделения цепей ДНК.
- Затем, в ходе отжига, образец охлаждают, что позволяет праймерам связаться с комплементарными участками на ДНК-матрице.
- На этапе элонгации температуру снова повышают, и ДНК-полимераза достраивает цепи ДНК, добавляя дНТФ к каждому праймеру.

Циклы нагревания и охлаждения повторяются многократно до тех пор, пока не будет синтезировано достаточное количество копий целевого фрагмента ДНК.

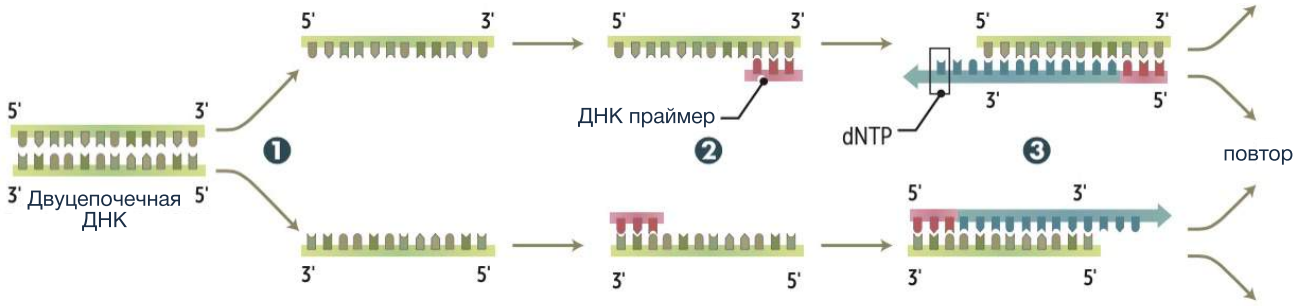

Crispr/Cas9

Метод редактирования генома, позаимствованный у бактерий, использует систему CRISPR-Cas9. Она состоит из направляющей РНК (gРНК), комплементарной целевой последовательности ДНК, и эндонуклеазы Cas9, которая делает одно- или двуцепочечный разрыв в заданном участке.

Этот инструмент находит применение в различных областях: удаление факторов вирулентности у патогенов, замена патогенных аллелей генов на здоровые варианты (например, при серповидноклеточной анемии), а также избирательное воздействие на опухолевые клетки.

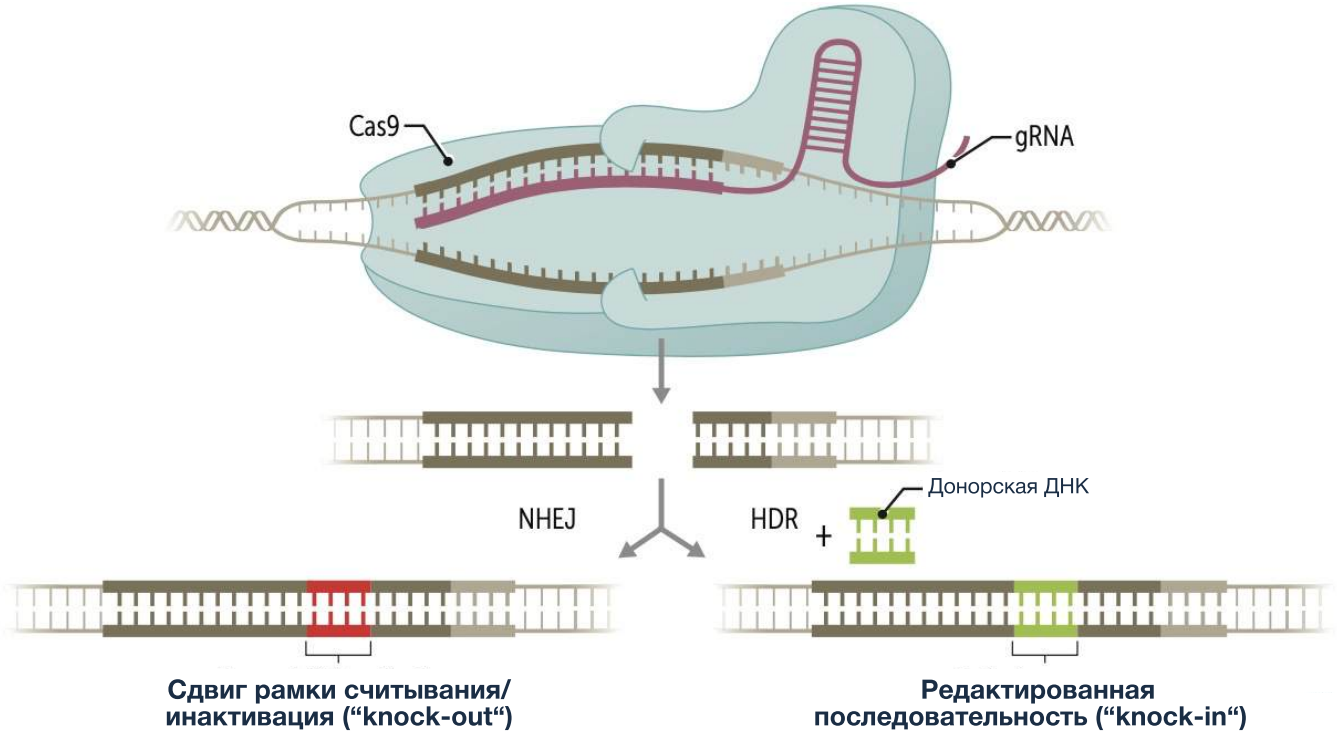

Иммуноблотинг

Саузерн-блот

Метод саузерн-блоттинга включает несколько этапов. Сначала образец ДНК расщепляют с помощью ферментов на фрагменты, которые разделяют с помощью гель-электрофореза, а затем переносят на мембрану. После этого мембрану обрабатывают меченым ДНК-зондом, который связывается с комплементарной последовательностью.

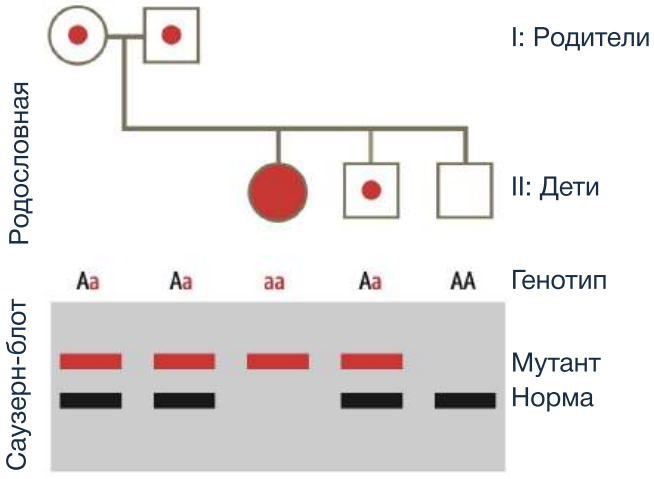

Образовавшиеся двухцепочечные меченые фрагменты ДНК визуализируют при экспонировании мембраны на плёнку или цифровой детектор. Этот метод позволяет определить размер специфических последовательностей, например, установить гетерозиготность (как показано на рисунке) или количество повторов CGG в гене FMR1 для диагностики синдрома ломкой Х-хромосомы.

Нозерн-блот

Метод нозерн-блоттинга аналогичен саузерн-блоттингу, но в данном случае разделению подвергается образец РНК. С помощью электрофореза РНК-фрагменты разделяют по размеру, затем переносят на мембрану и выявляют с помощью меченого ДНК- или РНК-зонда. Этот метод особенно полезен для анализа уровня экспрессии генов, так как позволяет оценить количество и размер молекул матричной РНК (мРНК). Кроме того, нозерн-блоттинг помогает выявлять ошибки сплайсинга, что делает его ценным инструментом в исследованиях генной регуляции и молекулярной диагностике.

Вестерн-блот

Метод вестерн-блоттинга позволяет идентифицировать и количественно определить конкретный белок. Сначала образец белка разделяют с помощью электрофореза в геле, затем переносят на специальную мембрану. После этого мембрану инкубируют с мечеными антителами, которые специфически связываются с целевым белком. Связавшиеся антитела визуализируют, что дает возможность не только обнаружить искомый белок, но и оценить его количество в образце. Этот метод широко используется в биохимических и медицинских исследованиях.

Флоу-цитометрия

Метод лабораторного исследования, позволяющий оценить размер, гранулярность и экспрессию белков (иммунофенотип) отдельных клеток в образце.

Клетки помечаются антителами, специфичными к поверхностным или внутриклеточным белкам. Затем антитела метятся уникальными флуоресцентными красителями. Образец анализируется по одной клетке: лазер фокусируется на клетке, измеряется рассеяние света и интенсивность флуоресценции.

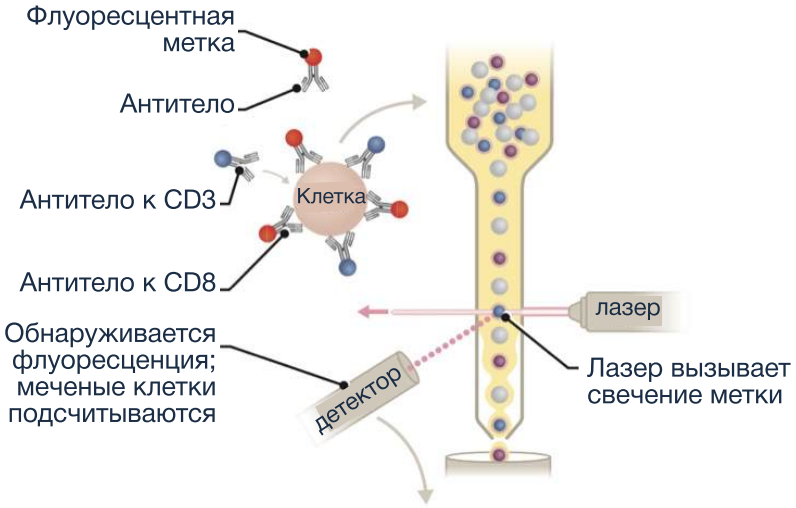

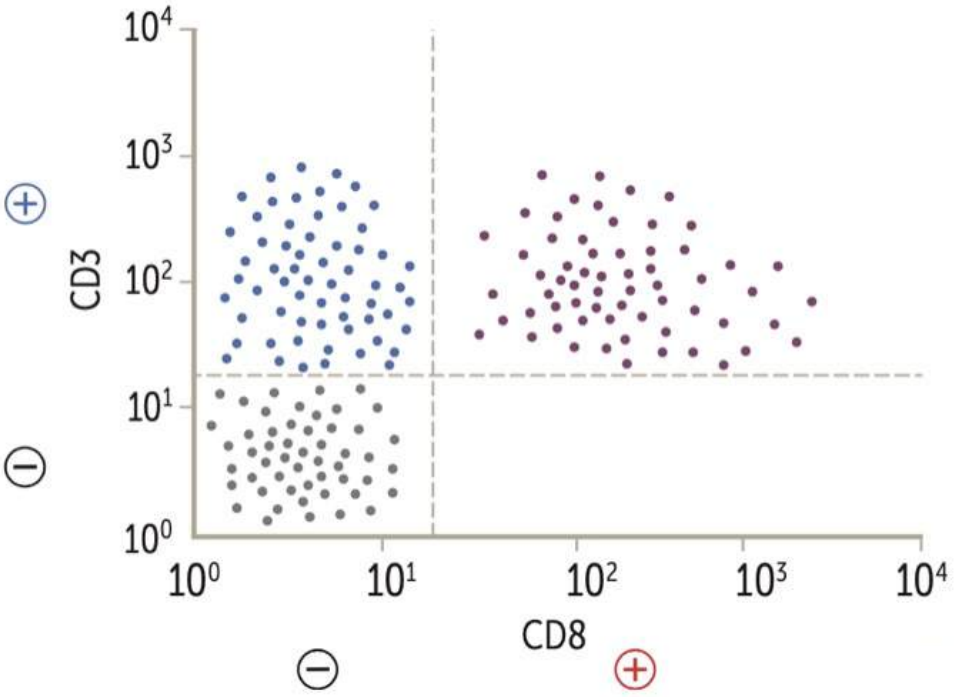

Данные отображаются в виде гистограммы (один параметр) или диаграммы рассеяния (два параметра, как показано на иллюстрации). На иллюстрации:

- Клетки в левом нижнем квадранте не экспрессируют ни CD8, ни CD3 (⊖ для обоих маркеров).
- Клетки в правом нижнем квадранте экспрессируют CD8, но не экспрессируют CD3 (⊕ для CD8, ⊖ для CD3). В данном примере правый нижний квадрант пуст, так как все клетки, экспрессирующие CD8, также экспрессируют CD3.
- Клетки в левом верхнем квадранте экспрессируют CD3, но не экспрессируют CD8 (⊕ для CD3, ⊖ для CD8).
- Клетки в правом верхнем квадранте экспрессируют и CD8, и CD3 (⊕ для обоих маркеров).

Метод широко применяется при диагностике гематологических нарушений (например, лейкемии, пароксизмальной ночной гемоглобинурии, обнаружении эритроцитов плода в крови беременной) и иммунодефицитов (например, подсчет CD4+ клеток при ВИЧ).

ДНК-микрочипы

Метод, используемый для сравнения относительной экспрессии генов в двух образцах РНК.

Позволяет выявлять однонуклеотидные полиморфизмы (SNP) и вариации числа копий генов (CNV), что применяется для:

- генотипирования,
- клинического генетического тестирования,
- судебно-медицинской экспертизы,
- анализа мутаций при раке,
- исследования генетических связей (при использовании ДНК).

Иммуноферментный анализ (ИФА)

Иммуноферментный анализ (ИФА) — это лабораторный метод, позволяющий обнаруживать в образцах крови пациента либо специфический антиген (прямой ИФА), либо антитела (непрямой ИФА). В основе метода лежит использование антител, связанных с ферментом. При добавлении субстрата, взаимодействующего с этим ферментом, возникает измеримый сигнал, свидетельствующий о наличии искомого вещества. Хотя ИФА обладает высокой чувствительностью и специфичностью, по точности он уступает вестерн-блоттингу. Этот метод широко применяется для скрининга ВИЧ-инфекции и других заболеваний.

Прямой ИФА (иммуноферментный анализ)

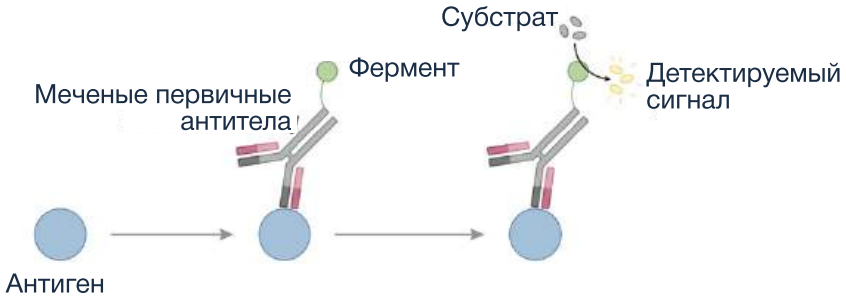

Непрямой ИФА (иммуноферментный анализ)

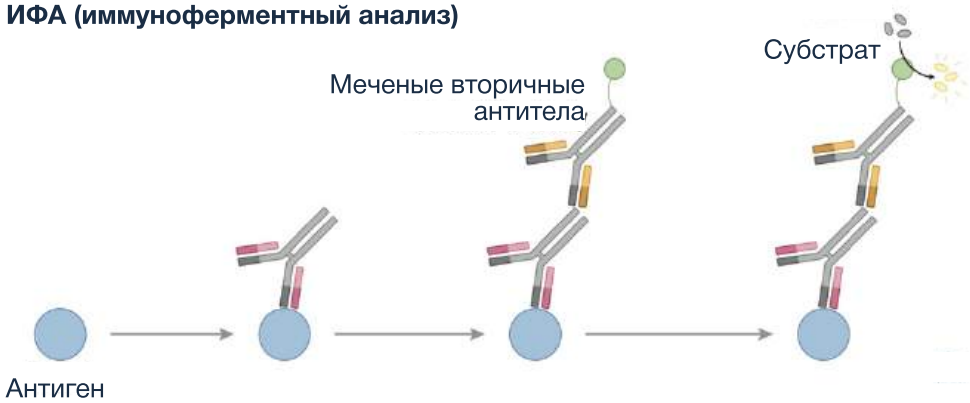

Кариотипирование

Культуру клеток обрабатывают колхицином, который нарушает образование митотического веретена и останавливает клетки на стадии митоза. Затем хромосомы окрашивают, систематизируют и нумеруют в соответствии с их морфологией, размером, соотношением длины плеч и характером полос (стрелки на рисунке А указывают на выраженные аномалии в раковой клетке).

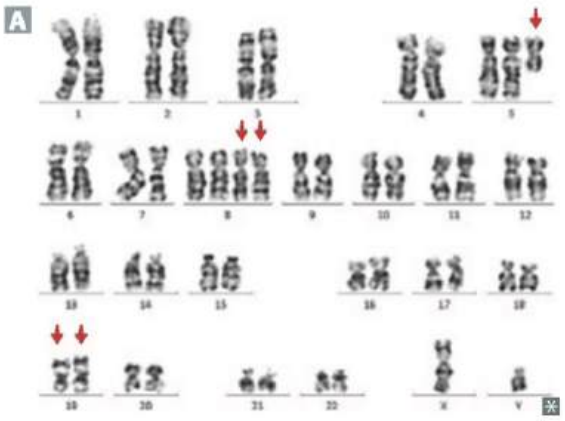

Этот метод может быть выполнен на образцах крови, костного мозга, амниотической жидкости или плацентарной ткани. Он применяется для диагностики хромосомных нарушений, таких как аутосомные трисомии и аномалии половых хромосом.

Флуоресцентная in situ гибридизация (FISH-метод)

Метод флуоресцентной гибридизации in situ (FISH) основан на использовании ДНК- или РНК-зондов, меченных флуоресцентными маркерами, которые связываются с определенными генами или участками хромосом. Этот метод позволяет точно локализовать гены и визуализировать хромосомные аномалии. Например, микроделеция проявляется отсутствием флуоресценции на одной хромосоме при ее наличии на гомологичной хромосоме в том же локусе. Транслокация выявляется по флуоресцентному сигналу, соответствующему тетрасомии (хромосома 8), дупликации хромосомы (хромосома 5) или несбалансированной транслокации (между хромосомами 17 и 19). Дупликация хромосомы приводит к появлению дополнительной копии, что проявляется в виде трисомии или тетрасомии (например, хромосома 8 на рисунке А).

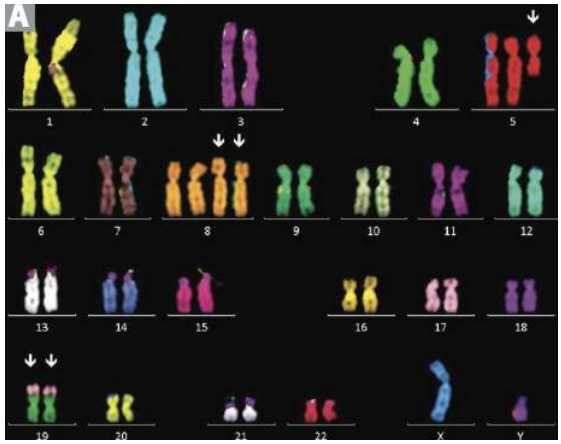

Молекулярное клонирование

Молекулярное клонирование представляет собой процесс создания рекомбинантных молекул ДНК и их последующего размножения в клетках-хозяевах – бактериальных или эукариотических. Этот метод широко применяется в биотехнологии для производства человеческих белков, таких как инсулин и гормон роста.

Модификация экспрессии генов

Трансгенные стратегии у мышей включают:

- Случайную вставку гена в геном мыши. Случайная вставка — конститутивная экспрессия.
- Таргетированную вставку или делецию гена с помощью гомологичной рекомбинации с геном мыши. Таргетированная вставка — условная экспрессия

«Knock-out» - удаление гена. «Knock-in» - вставка гена.

Редактирование РНК - процесс, при котором небольшие некодирующие молекулы РНК воздействуют на мРНК, чтобы ингибировать экспрессию генов.

1. МикроРНК

Естественным образом образуются в клетке в виде шпилечных структур. Неплотное спаривание нуклеотидов обеспечивает широкий спектр воздействия на родственные мРНК. При связывании микроРНК с мРНК происходит блокировка трансляции мРНК, а в некоторых случаях - ускорение её деградации.

Нарушение экспрессии микроРНК способствует развитию некоторых злокачественных процессов (например, путём подавления мРНК гена-супрессора опухолей).

2. Малые интерферирующие РНК

Обычно образуются из экзогенных двуцепочечных РНК (например, вирусных). Попадая в клетку, малые интерферирующие РНК требуют полного комплементарного спаривания нуклеотидов, что обеспечивает высокоспецифичное связывание с мРНК. Это приводит к расщеплению мРНК до начала трансляции.

Могут быть получены путём транскрипции или химического синтеза для экспериментов по ингибированию генов.

ГЕНЕТИКА

Генетические термины

ТЕРМИН	ОПРЕДЕЛЕНИЕ	ПРИМЕР
Кодоминирование	Оба аллеля вносят вклад в фенотип гетерозиготы.	Группы крови A, B, AB; дефицит α- антитрипсина; HLA-группы.
Изменчивая экспрессивность	Пациенты с одинаковым генотипом имеют различающиеся фенотипы.	Два пациента с нейрофиброматозом 1 типа (NF1) могут иметь разную степень тяжести заболевания.
Неполная пенетрантность	Не все носители патогенного варианта гена проявляют заболевание. % пенетрантности × вероятность наследования генотипа = риск проявления фенотипа.	Мутации гена BRCA1 не всегда приводят к раку молочной железы или яичников.
Плейотропия	Один ген влияет на множество фенотипических проявлений.	Муковисцидоз проявляется густой слизью в лёгких и ЖКТ, недостаточностью поджелудочной железы, мужским бесплодием.
Антисипация	Усиление тяжести или более раннее начало болезни в последующих поколениях.	Тринуклеотидные повторы (например, болезнь Хантингтона).
Потеря гетерозиготности	Если пациент наследует или приобретает мутацию в гене-супрессоре опухоли, второй (нормальный) аллель должен быть удалён/мутирован/инактивирован для развития рака. Для онкогенов это не требуется.	Ретинобластома, синдром Линча, синдром Ли-Фраумени.
Эпистаз	Аллель одного гена влияет на фенотипическое проявление аллелей другого гена.	Альбинизм, алопеция.
Анеуплоидия	Аномальное количество хромосом; возникает из-за нерасхождения хромосом во время митоза или мейоза.	Синдром Дауна (трисомия 21), синдром Тёрнера (45 XO), онкогенез.

ТЕРМИН	ОПРЕДЕЛЕНИЕ	ПРИМЕР
Доминантно-негативная мутация	Оказывает доминантный эффект. Гетерозигота производит нефункциональный изменённый белок, который также блокирует работу нормального продукта гена.	Единичная мутация гена-супрессора опухоли p53 приводит к образованию белка, способного связывать ДНК и блокировать связывание нормального p53 с промотором.
Нарушение равновесия сцепления	Тенденция определённых аллелей находиться в близком расположении на одной хромосоме чаще или реже, чем ожидается случайно. Измеряется в популяции, а не в семье, и часто варьирует у разных популяций.	Гены комплексов гистосовместимости, ген CFTR.
Мозаицизм	Наличие генетически различных клеточных линий у одного индивида. • **Соматический мозаицизм** — мутация возникает из-за ошибок митоза после оплодотворения и распространяется на несколько тканей или органов. • **Герминальный (гонадный) мозаицизм** — мутация только в яйцеклетках или сперматозоидах. Если родители и родственники не имеют заболевания, следует предположить гонадный мозаицизм.	**Синдром Мак-Кьюна-Олбрайта** — вызван активирующей мутацией Gs-белка (GNAS ген). Проявляется односторонними пятнами цвета «кофе с молоком» с неровными краями (рис. А), полиоссальной фиброзной дисплазией (замещение кости коллагеном и фибробластами) и хотя бы одной эндокринопатией (например, преждевременным половым созреванием). Летально, если мутация возникает до оплодотворения (затрагивая все клетки), но совместимо с жизнью при мозаицизме.
Локусная гетерогенность	Мутации в разных локусах приводят к одному и тому же заболеванию.	Альбинизм, пигментный ретинит, семейная гиперхолестеринемия.
Аллельная гетерогенность	Разные мутации в одном и том же локусе приводят к одному и тому же заболеванию.	β-талассемия.
Гетероплазмия	Наличие как нормальной, так и мутированной мтДНК, что приводит к вариабельной экспрессии при митохондриально наследуемых заболеваниях.	мтДНК передаётся от матери всем детям. Пример: наследственная оптическая нейропатия Лебера.

ТЕРМИН	ОПРЕДЕЛЕНИЕ	ПРИМЕР
Унипарентальная дисомия	Потомок получает две копии хромосомы от одного родителя и ни одной от другого. Гетеродисомия (гетерозиготность) указывает на ошибку в мейозе I. Изодисомия (гомозиготность) указывает на ошибку в мейозе II или постзиготическую дупликацию одной из пары хромосом с потерей другой. Унипарентальная дисомия — эуплоидная (правильное число хромосом). Большинство случаев унипарентальной дисомии приводят к нормальному фенотипу. Следует учитывать изодисомию у индивида с рецессивным заболеванием, если носителем является только один родитель.	Примеры: синдромы Прадера-Вилли и Ангельмана.

Популяционная генетика

КОНЦЕПЦИЯ	ОПИСАНИЕ	ПРИМЕР
Эффект бутылочного горлышка	При равной приспособленности аллелей → природная катастрофа случайно устраняет определённые аллели → новое распределение частот аллелей (случайное, а не естественный отбор).	Эффект основателя — частный случай эффекта бутылочного горлышка, когда причиной является катастрофическое разделение популяции.
Естественный отбор	Аллели, повышающие приспособленность вида, с большей вероятностью передаются потомству, и наоборот.	Эволюция человека.
Дрейф генов	Также называется дрейфом аллелей или эффектом Райта. Резкое изменение частот аллелей, происходящее случайно (не за счёт естественного отбора).	Эффект основателя и эффект бутылочного горлышка — примеры генетического дрейфа.

Закон Харди-Вайнберга

	A (p)	a (q)
A (p)	AA (p^2)	Aa (pq)
a (q)	Aa (pq)	aa (q^2)

В популяции со случайным скрещиванием частоты аллелей и генотипов остаются постоянными. Если p и q представляют частоты аллелей A и a соответственно, то p + q = 1, где:

- p^2 = частота гомозиготности по аллелю A
- q^2 = частота гомозиготности по аллелю a
- 2pq = частота гетерозиготности (частота носительства для аутосомно-рецессивного заболевания)

Таким образом, сумма частот генотипов: $p^2 + 2pq + q^2 = 1$.

Для X-сцепленного рецессивного заболевания:

- Частота у мужчин = q
- Частота у женщин = q^2

Условия равновесия Харди-Вайнберга:

- Отсутствие мутаций в данном локусе
- Отсутствие естественного отбора
- Абсолютно случайное скрещивание
- Отсутствие миграции
- Большая численность популяции

Если популяция находится в равновесии Харди-Вайнберга, значения p и q остаются постоянными из поколения в поколение.

Пример для редких аутосомно-рецессивных заболеваний (p ≈ 1).

Распространённость муковисцидоза (аутосомно-рецессивное заболевание) в США составляет ~1/3200, что означает:

- $q^2 = 1/3200 \rightarrow q \approx \sqrt{(1/3200)} \approx 0.017$ (1.7% популяции)
- Поскольку p + q = 1, то p ≈ 1 – 0.017 = 0.983
- Частота носителей (2pq) ≈ 2 × 0.983 × 0.017 ≈ 0.033 (3.3% популяции).

Для редких заболеваний упрощение p ≈ 1 даёт близкий результат (2pq ≈ 2q).

Заболевания при нарушении импринтинга

Одна копия гена подавляется (замолкает) путем метилирования, и только вторая копия экспрессируется. Экспрессируемая копия может быть мутировавшей, может не экспрессироваться или может быть полностью удалена.

	Синдром Прадера-Вилли	Синдром Ангельмана
Какой ген ингибирован	Материнские гены подавляются (за исключением UBE3A). Заболевание развивается, если отцовский аллель удалён или мутирован.	Отцовская копия гена UBE3A подавляется. Заболевание развивается при удалении или мутации материнского аллеля.
Клинические проявления	Гиперфагия, ожирение, умственная отсталость, гипогонадизм, гипотония.	Размахивание руками, атаксия, тяжелая умственная отсталость, неадекватный смех, судороги.
Вовлеченные хромосомы	Хромосома 15 отцовского происхождения.	Ген UBE3A на материнской копии хромосомы 15.
Дополнения	25% случаев обусловлены материнской дисомией.	5% случаев обусловлены отцовской дисомией.

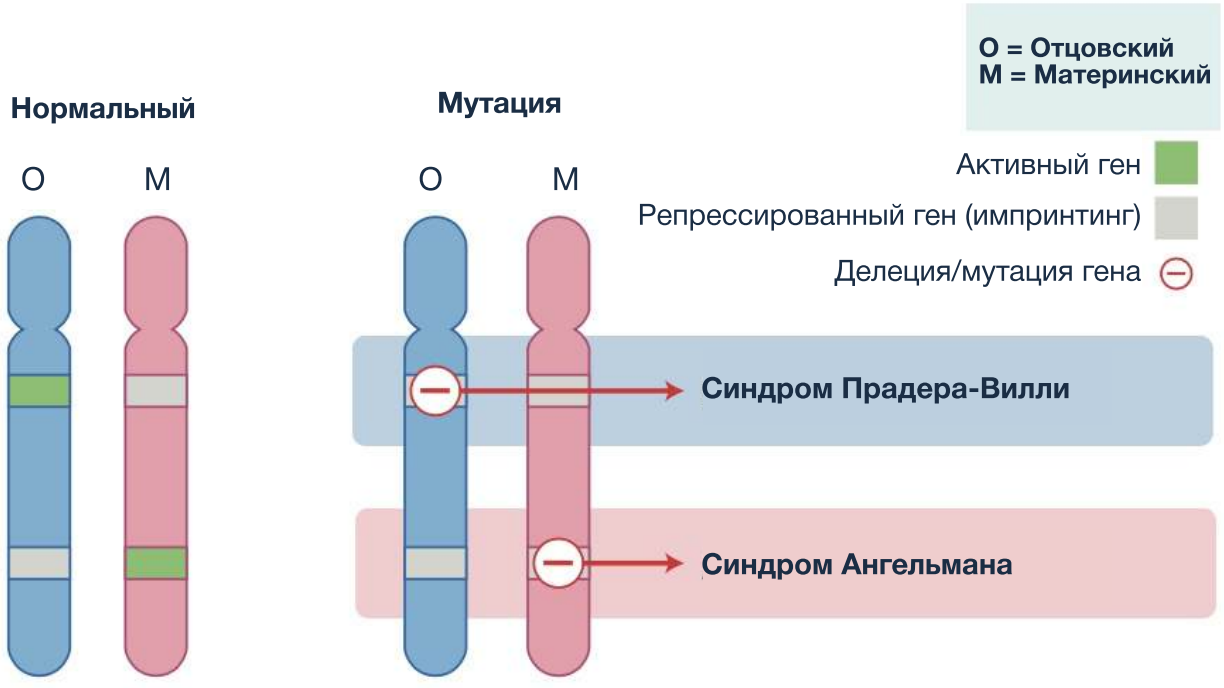

Модели наследования

Аутосомно-доминантный

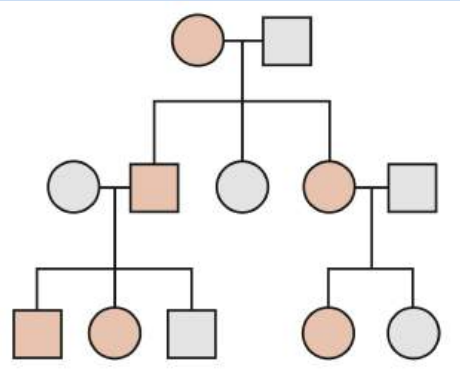

Часто обусловлены дефектами структурных генов. Затрагивает множество поколений, поражая как мужчин, так и женщин.

Часто проявляется плейотропией (множественные, казалось бы, не связанные между собой эффекты) и вариабельной экспрессивностью (различные проявления у разных индивидуумов). Семейный анамнез имеет решающее значение для диагностики.

Если один из родителей является носителем мутации (гетерозиготен), каждый ребенок имеет 50% вероятность унаследовать заболевание.

Аутосомно-доминантный

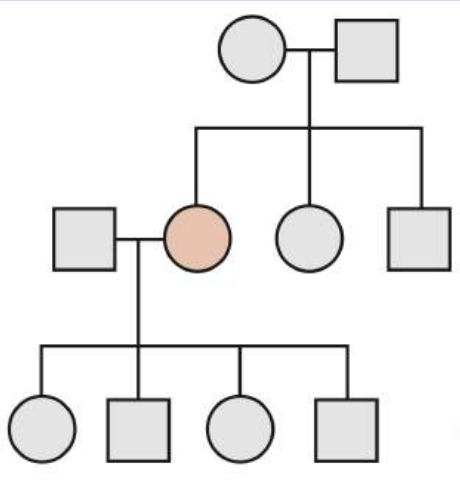

Если оба родителя являются носителями (гетерозиготами), в среднем:

- у каждого ребёнка 25% вероятность быть больным,
- 50% вероятность быть носителем,
- 25% вероятность не быть ни больным, ни носителем.

Часто возникает из-за дефицита ферментов. Обычно проявляется только в одном поколении. Как правило, протекает тяжелее, чем доминантные заболевания; пациенты часто обращаются в детском возрасте.

Повышенный риск в кровнородственных браках. У здорового человека, чей брат или сестра больны, вероятность быть носителем составляет 2/3.

Х-сцепленный рецессивный

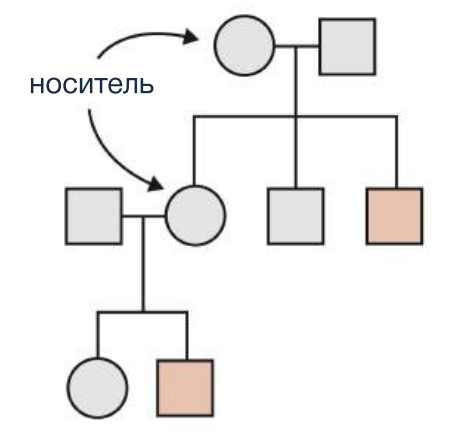

У сыновей гетерозиготных матерей вероятность унаследовать заболевание составляет 50%. Передача от мужчины к мужчине невозможна. Характерно пропуск поколений.
Как правило, заболевание протекает тяжелее у мужчин. Женщины обычно должны быть гомозиготами, чтобы проявились симптомы.

Х-сцепленный доминантный 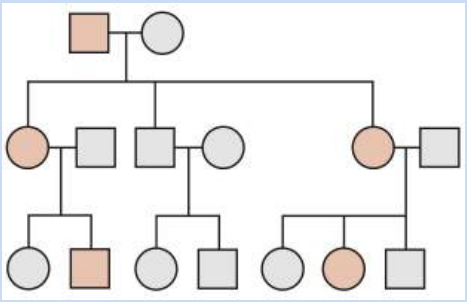	Передается через обоих родителей. У детей больных матерей вероятность унаследовать заболевание составляет 50% для каждого ребенка. Если болен отец, заболевание наследуют 100% дочерей и 0% сыновей. Примеры: • Синдром ломкой Х-хромосомы (Fragile X syndrome), • Синдром Альпорта (Alport syndrome), • Гипофосфатемический рахит (Х-сцепленный гипофосфатемический рахит) — потеря фосфатов в проксимальных канальцах, клиническая картина напоминает рахит.
Митохондриальное наследование 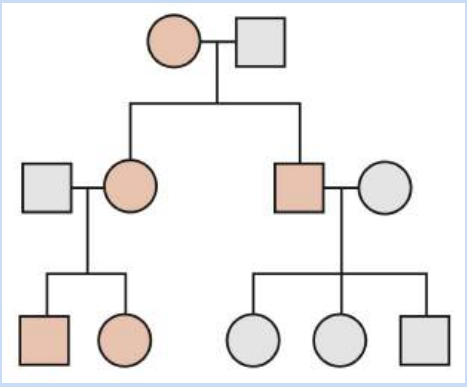	Передается только по материнской линии. У всех потомков пораженных женщин могут проявляться признаки заболевания. Выраженность симптомов варьирует в популяции и даже внутри одной семьи из-за гетероплазмии. Вызвано мутациями в митохондриальной ДНК (мтДНК). Примеры: • митохондриальные миопатии, • наследственная оптическая нейропатия Лебера.

Аутосомно-доминантные заболевания

Ахондроплазия, аутосомно-доминантная поликистозная болезнь почек, семейный аденоматозный полипоз, семейная гиперхолестеринемия, наследственная геморрагическая телеангиэктазия (синдром Ослера-Вебера-Рандю), наследственный сфероцитоз, болезнь Хантингтона, синдром Ли-Фраумени, синдром Марфана, множественные эндокринные неоплазии, миотоническая мышечная дистрофия, нейрофиброматоз 1 типа (болезнь фон Реклингхаузена), нейрофиброматоз 2 типа, туберозный склероз, болезнь фон Гиппеля-Линдау.

Аутосомно-рецессивные заболевания

Альбинизм, фенилкетонурия, муковисцидоз, серповидноклеточная анемия, болезнь Вильсона, сфинголипидозы (за исключением болезни Фабри), гемохроматоз, гликогенозы, талассемии, мукополисахаридозы (кроме синдрома Хантера), атаксия Фридрейха, синдром Картагенера и аутосомно-рецессивная поликистозная болезнь почек.

Муковисцидоз

Генетика

Аутосомно-рецессивное заболевание; дефект гена CFTR на 7-й хромосоме (делеция ΔF508). Наиболее распространенное летальное генетическое заболевание у пациентов европейского происхождения.

Патофизиология

CFTR кодирует АТФ-зависимый Cl^--канал (секретирует Cl^- в лёгких/ЖКТ, реабсорбирует Cl^- в потовых железах). Делеция ΔF508 → неправильный фолдинг белка → нарушение транспорта белка → отсутствие белка в клеточной мембране → ↓ секреция Cl^- (а также H_2O и HCO_3^-) → компенсаторное ↑ реабсорбции Na^+ через эпителиальные Na^+-каналы (ENaC) → ↑ реабсорбция H_2O → образование аномально густой слизи в лёгких/ЖКТ. ↑ реабсорбция Na^+ → более отрицательный трансепителиальный потенциал.

Диагностика

- ↑ концентрация Cl^- в потовом тесте с пилокарпином.
- Может проявляться контракционным алкалозом и гипокалиемией (эффекты, аналогичные действию петлевых диуретиков) из-за потерь H_2O/Na^+ через потовые железы и сопутствующей почечной экскреции K^+/H^+. ↑ иммунореактивного трипсиногена (неонатальный скрининг) из-за закупорки панкреатического протока.

Осложнения

- Рецидивирующие лёгочные инфекции (например, S. aureus [в младенчестве и раннем детстве], P. aeruginosa [во взрослом возрасте], аллергический бронхолёгочный аспергиллёз), хронический бронхит и бронхоэктазы → ретикулонодулярный рисунок на рентгенограмме, затемнение пазух.
- Носовые полипы, симптом барабанных палочек.

- Панкреатическая недостаточность, мальабсорбция с стеатореей и дефицит жирорастворимых витаминов (A, D, E, K), прогрессирующие до эндокринной дисфункции (сахарный диабет, связанный с муковисцидозом), билиарный цирроз, поражение печени.
- Мекониевый илеус у новорождённых.
- Бесплодие у мужчин (отсутствие семявыносящего протока при сохранном сперматогенезе) и сниженная фертильность у женщин (аменорея, аномально густая цервикальная слизь).

Лечение

Многокомпонентное:

- кинезиотерапия грудной клетки,
- ингаляции дорназы альфа (ДНКазы) и гипертонического раствора → очистка дыхательных путей от слизи.
  Азитромицин для профилактики обострений. Ибупрофен для противовоспалительного эффекта. Заместительная терапия панкреатическими ферментами (панкрелипаза) при панкреатической недостаточности.

Модуляторы CFTR могут применяться отдельно или в комбинации. Их эффективность зависит от типа генетической мутации (фармакогеномика).

- Потенциаторы: удерживают канал CFTR открытым → Cl^- проходит через мембрану (например, ивакафтор).
- Корректоры: помогают белку CFTR принять правильную 3D-структуру → перемещение к клеточной поверхности (например, люмакафтор, тезакафтор).

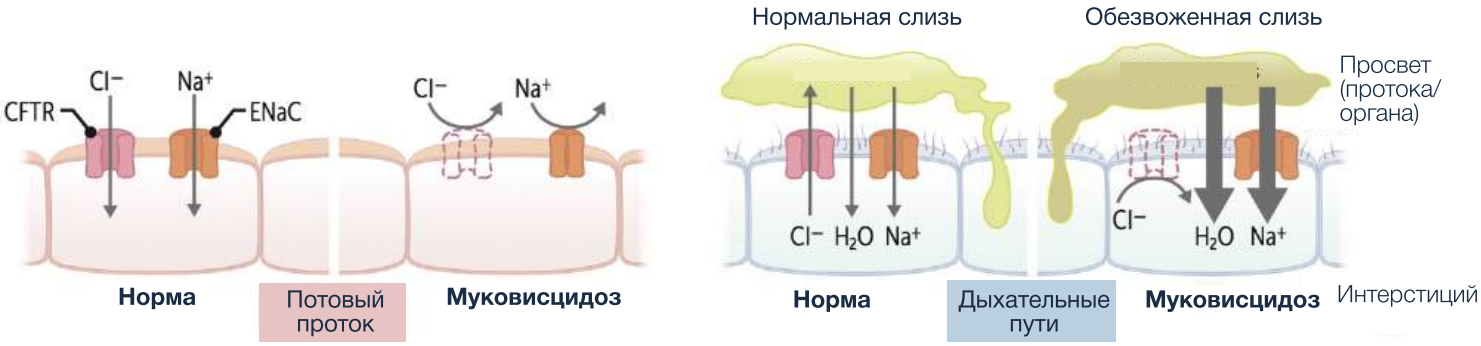

CFTR - трансмембранный регулятор проводимости муковисцидоза, cystic fibrosis transmembrane conductance regulator.

X-сцепленные рецессивные заболевания

X-сцепленные рецессивные заболевания включают агаммаглобулинемию Брутона, мышечные дистрофии Дюшенна и Беккера, болезнь Фабри, дефицит G6PD, гемофилии A и B, синдром Хантера, синдром Леша-Нихена, окулярный альбинизм, дефицит орнитинтранскарбамилазы (ОТК) и синдром Вискотта-Олдрича.

У женщин с синдромом Тернера (45,X0) повышен риск X-сцепленных рецессивных заболеваний. В процессе развития происходит X-инактивация (лионизация), при которой одна из X-хромосом в каждой клетке случайным образом инактивируется и конденсируется в тельце Барра (метилированный гетерохроматин). При неравномерной инактивации женщины с кариотипом XX могут проявлять X-сцепленные рецессивные заболевания, такие как дефицит глюкозо-6-фосфат дегидрогеназы. Кроме того, пенетрантность и тяжесть течения X-сцепленных доминантных заболеваний у женщин также могут изменяться под влиянием этого процесса.

Мышечные дистрофии

Дистрофия Дюшенна

Нарушение, сцепленное с X-хромосомой (рецессивное), обычно вызвано делециями со сдвигом рамки считывания или нонсенс-мутациями → усечённый или отсутствующий белок дистрофин → прогрессирующее повреждение мышечных волокон. Также может возникать из-за ошибок сплайсинга. Слабость начинается с мышц тазового пояса и распространяется вверх. Псевдогипертрофия икроножных мышц из-за замещения мышечной ткани фиброзно-жировой [A].

«Утиная» походка. Дебют до 5 лет. Дилатационная кардиомиопатия — частая причина смерти.

Симптом Говерса — пациент использует верхние конечности, чтобы встать. Классически наблюдается при мышечной дистрофии Дюшенна, но также встречается при других мышечных дистрофиях и воспалительных миопатиях (например, полимиозит).

Мнемоника: Дюшенна = отсутствие дистрофина.

Ген дистрофина (DMD) — самый крупный кодирующий белок ген у человека → ↑ вероятность спонтанных мутаций. Дистрофин помогает закреплять мышечные волокна во внеклеточном матриксе, преимущественно в скелетных и сердечных мышцах. Потеря дистрофина → мионекроз.

↑ КФК и альдолаза; генетический анализ подтверждает диагноз.

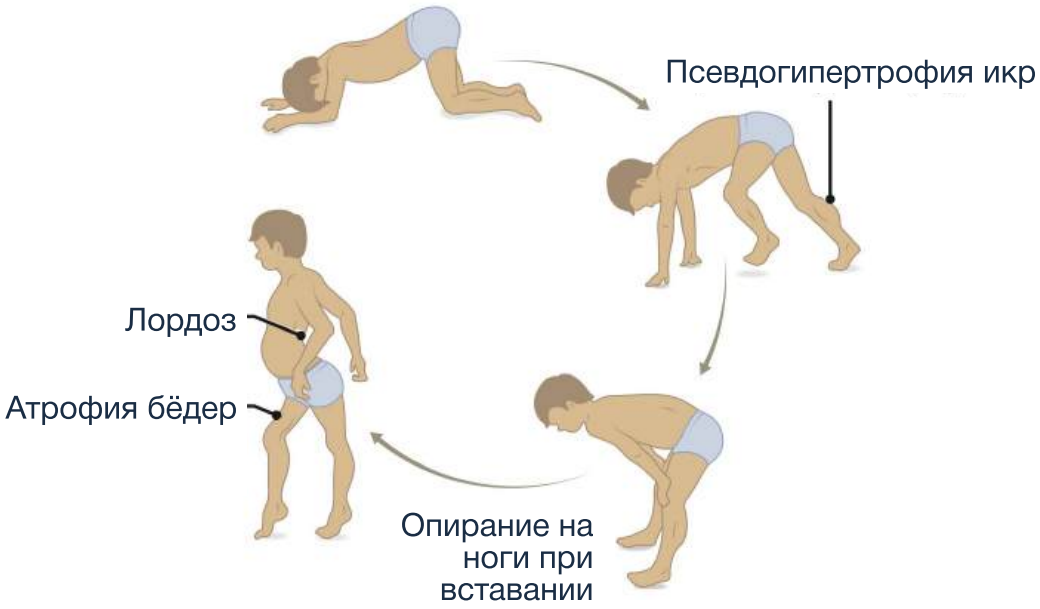

Дистрофия Бекера
Нарушение, сцепленное с Х-хромосомой (рецессивное), обычно вызвано делециями без сдвига рамки считывания в гене дистрофина (частично функциональный белок вместо усечённого). Протекает легче, чем Дюшенна. Дебют в подростковом или раннем взрослом возрасте. Делеции могут вызывать как мышечную дистрофию Дюшенна, так и Беккера. В 2/3 случаев наблюдаются крупные делеции, затрагивающие один или несколько экзонов.

Миотоническая дистрофия
Аутосомно-доминантное заболевание. Дебют в 20–30 лет. Экспансия тринуклеотидных повторов CTG в гене DMPK → нарушение экспрессии протеинкиназы миотонина → перкуссионная миотония (например, затруднение разжать руку после рукопожатия). Атрофия мышц, катаракты, атрофия яичек, лобное облысение, аритмии.
При биопсии мышц выявляются кольцевые волокна (ring fibers) и центрально расположенные ядра (центральные ядра).

Митохондриальные заболевания

Редкие заболевания, возникающие вследствие нарушения окислительного фосфорилирования. Наиболее уязвимы ткани с высокими энергетическими потребностями (например, ЦНС, скелетные мышцы).

Митохондриальные миопатии — включают MELAS-синдром (митохондриальная энцефаломиопатия с лактат-ацидозом и инсультоподобными эпизодами) и MERRF-синдром (миоклоническая эпилепсия с "рваными красными волокнами"). При световой микроскопии с окрашиванием видны "рваные красные волокна" из-за компенсаторной пролиферации митохондрий. При электронной микроскопии обнаруживаются кристаллические включения в митохондриях.

Наследственная оптическая нейропатия Лебера — мутации в комплексе I ЭТЦ (электрон-транспортной цепи) приводят к гибели нейронов сетчатки и зрительного нерва, что вызывает подострую двустороннюю потерю зрения у подростков и молодых взрослых (чаще у мужчин, чем у женщин). Обычно необратима. Может сопровождаться неврологическими нарушениями (например, тремором, рассеянным склерозоподобным синдромом).

Синдром Ретта

Спорадическое заболевание, вызванное de novo мутацией гена MECP2 в Х-хромосоме. Наблюдается преимущественно у девочек, так как у мальчиков приводит к смерти в утробе.

У пациентов с синдромом Ретта после периода нормального развития (первые 6–18 месяцев) возникает регресс («ретт-регрессия») моторных, речевых и когнитивных функций, а также развиваются атаксия, эпилептические приступы, сколиоз и стереотипные движения руками (например, «заламывание» кистей).

Синдром ломкой Х-хромосомы

Наследование, сцепленное с Х-хромосомой. Экспансия тринуклеотидных повторов в гене FMR1 приводит к гиперметилированию цитозиновых остатков и подавлению экспрессии гена.

Является наиболее частой наследственной причиной интеллектуальной недостаточности (синдром Дауна - наиболее частая генетическая причина, но в большинстве случаев возникает спорадически).

Экспансия тринуклеотидных поводов (CGG)n происходит во время оогенеза.

- Премутация (50-200 повторов) проявляется тремором, атаксией и первичной недостаточностью яичников.
- Полная мутация (>200 повторов) приводит к постпубертатной макроорхидии (увеличение яичек), удлиненному лицу с выступающей челюстью, большим оттопыренным ушам, аутизму, пролапсу митрального клапана и гипермобильности суставов.

Часто наблюдается самоповреждающее поведение, что может приводить к ошибочной диагностике синдрома Леша-Нихена.

Заболевания, связанные с экспансией тринуклеотидных повторов

Может проявляться генетическая антисипация – тяжесть заболевания увеличивается, а возраст манифестации уменьшается в последующих поколениях.

Заболевание	Повторяющаяся последовательность	Наследование
Болезнь Хангтинтона	CAG	Аутосомно-доминантное
Миотоническая дистрофия	CTG	Аутосомно-доминантное
Синдром ломкой Х-хромосомы	GGG	Х-сцепленное рецессивное
Атаксия Фридриха	GAA	Аутосомно-рецессивное

Аутосомные трисомии

Аутосомные трисомии выявляются в первом и втором триместрах с помощью неинвазивных пренатальных тестов. Частота встречаемости трисомий: Дауна (21) > Эдвардса (18) > Патау (13). Аутосомные моносомии несовместимы с жизнью (высокий риск проявления рецессивных признаков).

Заболевания, связанные с экспансией тринуклеотидных повторов

Синдром Дауна (трисомия 21 хромосомы)

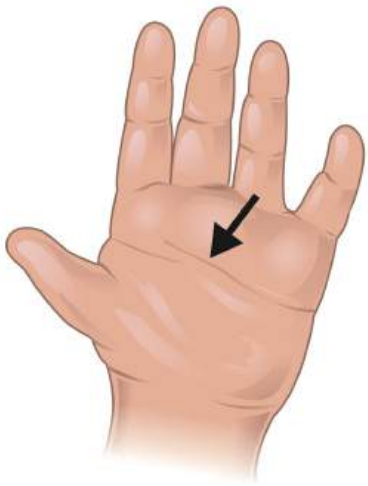

Проявляется слабоумием, уплощённые черты лица, выраженные эпикантусные складки, единственная ладонная складка, искривлённый пятый палец, промежуток между первым и вторым пальцами стопы, атрезия двенадцатиперстной кишки, болезнь Гиршпрунга, врождённые пороки сердца (например, атриовентрикулярный септальный дефект), пятна Брашфилда (беловатые вкрапления на периферии радужки).

Трисомия ассоциирована с ранним началом болезни Альцгеймера (хромосома 21 кодирует предшественник амилоидного белка), повышенный риск ОМЛ/ОЛЛ.

Причины:

- 95% случаев обусловлены мейотическим нерасхождением, чаще всего во время мейоза I (риск возрастает с увеличением возраста матери: от 1:1500 у женщин младше 20 лет до 1:25 у женщин старше 45 лет).
- 4% случаев вызваны несбалансированной Робертсоновской транслокацией, чаще всего между хромосомами 14 и 21.
- 1% случаев связан с митотической ошибкой после оплодотворения.

Наиболее частая причина генетически обусловленной интеллектуальной недостаточности.

При УЗИ в первом триместре часто выявляются увеличенная воротниково-шейная складка и гипоплазия носовой кости. Биохимические маркеры повышены: ХГЧ, ингибин. Повышен риск пупочной грыжи (незаращение пупочного кольца).

Синдром Эдвардса (трисомия 18)

Выступающий затылок, стопы-качалки, слабоумие, нерасхождение хромосом, сжатые кулаки с наложением пальцев, низко расположенные уши, микрогнатия (маленькая челюсть), врожденные пороки сердца (например, дефект межжелудочковой перегородки), омфалоцеле, миеломенингоцеле. Летальный исход обычно наступает к возрасту 1 года.

Вторая по частоте аутосомная трисомия среди живорожденных (на первом месте - синдром Дауна). При синдроме Эдвардса все показатели пренатального скрининга снижены.

Синдром Патау (трисомия 13)

Тяжелое слабоумие, стопы-качалки, микрофтальмия, микроцефалия, расщелина губы/нёба, голопрозэнцефалия, полидактилия, аплазия кожи, врожденные пороки сердца, поликистоз почек, омфалоцеле. Летальный исход обычно наступает к возрасту 1 года. Нарушение слияния прехордальной мезодермы приводит к дефектам средней линии.

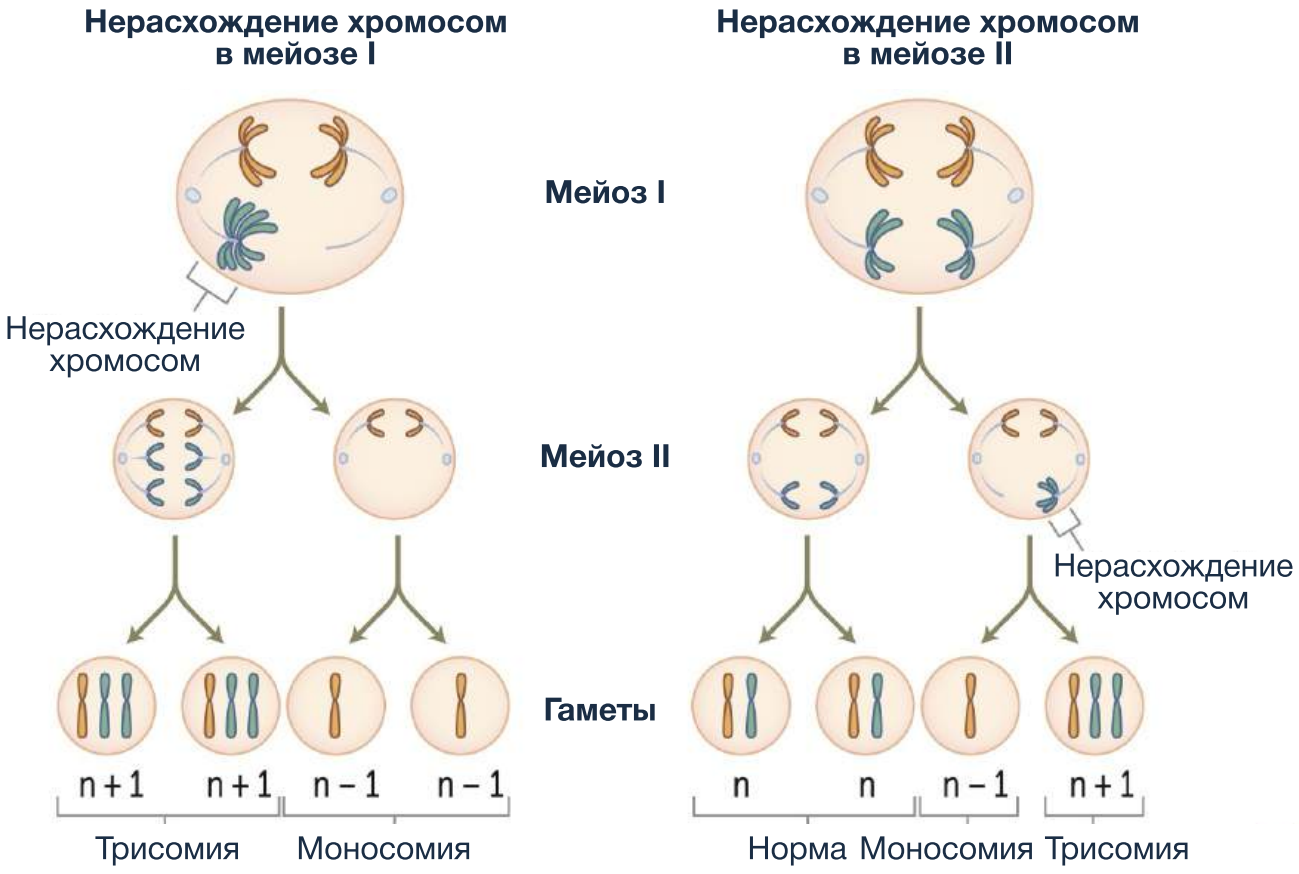

Скрининг 1-го триместра

Трисомия	β-ХГЧ	PAPP-A
21	↑	↓
18	↓	↓
13	↓	↓

Скрининг 2-го триместра

Трисомия	β-ХГЧ	Ингибин А	Эстриол	АФП
21	↑	↑	↓	↓
18	↓	↓ или -	↓	↓
13	-	-	-	-

Генетические заболевания в зависимости от хромосом

ХРОМОСОМА	ПРИМЕРЫ ЗАБОЛЕВАНИЙ/СИНДРОМОВ
3	Болезнь фон Гиппеля-Линдау, почечно-клеточный рак
4	Аутосомно-доминантная поликистозная болезнь почек (PKD2), ахондроплазия, болезнь Хантингтона
5	Синдром кошачьего крика, семейный аденоматозный полипоз
6	Гемохроматоз (HFE)
7	Синдром Вильямса, муковисцидоз
9	Атаксия Фридрейха, туберозный склероз (TSC1)
11	Опухоль Вильмса, дефекты гена β-глобина (серповидноклеточная анемия, β-талассемия), МЭН1
13	Синдром Патау, болезнь Вильсона, ретинобластома (RBI), BRCA2
15	Синдром Прадера-Вилли, синдром Ангельмана, синдром Марфана
16	Аутосомно-доминантная поликистозная болезнь почек (PKD1), дефекты гена α-глобина (α-талассемия), туберозный склероз (TSC2)
17	Нейрофиброматоз 1 типа, BRCA1, TP53 (синдром Ли-Фраумени)
18	Синдром Эдвардса
21	Синдром Дауна
22	Нейрофиброматоз 2 типа, синдром ДиДжорджи (22q11)
X	Синдром ломкой Х-хромосомы, синдром Тернера (XO), Х-сцепленная агаммаглобулинемия (XLA), синдром Клайнфельтера (XXY)

Роберсоновская транслокация

Хромосомная перестройка, которая обычно затрагивает пары хромосом 21, 22, 13, 14 и 15. Является одним из наиболее распространенных типов транслокаций. Возникает, когда длинные плечи двух акроцентрических хромосом (хромосом с центромерами, расположенными близко к их концам) сливаются в области центромеры, а два коротких плеча теряются.

Сбалансированные транслокации (без потери или добавления значительного генетического материала) обычно не вызывают аномального фенотипа. Несбалансированные транслокации (с недостатком или избытком генов) могут приводить к выкидышу, мертворождению и хромосомному дисбалансу (например, синдрому Дауна, синдрому Патау).

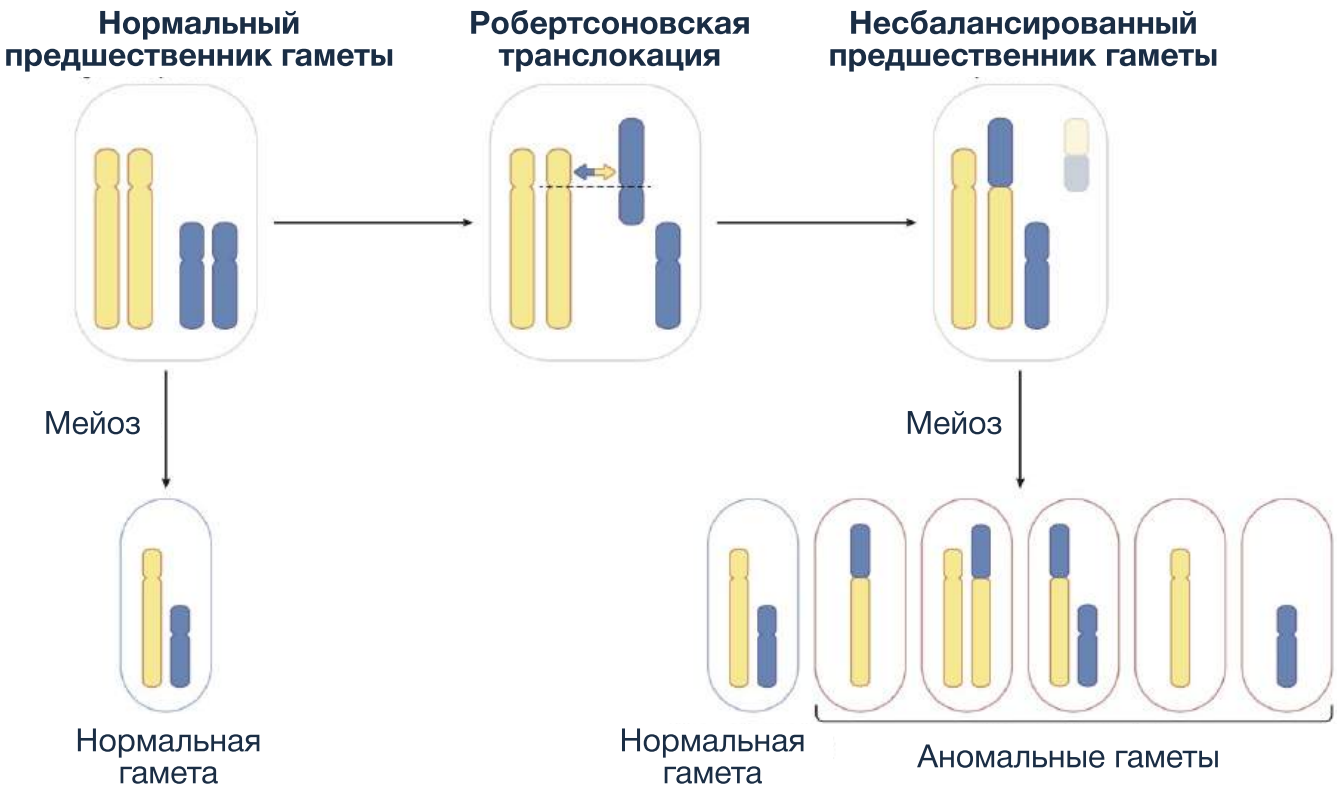

Синдром кошачьего крика

Врождённая делеция короткого плеча хромосомы 5 (кариотип 46,XX или XY, 5p-). Характерные признаки: микроцефалия, умеренное или тяжелое слабоумие, пронзительный плач, напоминающий кошачий крик, эпикантус (эпикантальные складки), пороки сердца (дефект межжелудочковой перегородки).

Синдром Вильямса

Врожденная микроделеция длинного плеча хромосомы 7 (удаленный участок включает ген эластина).

Признаки: характерное «эльфоподобное» лицо, умственная отсталость, гиперкальциемия, хорошо развитые речевые навыки, чрезмерная дружелюбность к незнакомцам, сердечно-сосудистые нарушения (например, надклапанный аортальный стеноз, стеноз легочной артерии, стеноз почечной артерии)

НУТРИЦИОЛОГИЯ

Незаменимые жирные кислоты

Полиненасыщенные жирные кислоты, которые не могут синтезироваться в организме и должны поступать с пищей (например, орехи/семена, растительные масла, морепродукты).

Линолевая кислота (омега-6) метаболизируется в арахидоновую кислоту, которая служит предшественником лейкотриенов и простагландинов.

Линоленовая кислота (омега-3) и её метаболиты обладают кардиопротекторным и антигиперлипидемическим действием.

Потребление транс-ненасыщенных жирных кислот (содержащихся в фастфуде) способствует развитию сердечно-сосудистых заболеваний, повышая уровень ЛПНП и снижая уровень ЛПВП.

Витамины: жирорастворимые

A, D, E, K. Их всасывание зависит от эмульгирования желчью, секреции поджелудочной железы и состояния подвздошной кишки. Токсичность встречается чаще, чем у водорастворимых витаминов, поскольку жирорастворимые витамины накапливаются в жировой ткани.

Синдромы мальабсорбции с стеатореей (например, муковисцидоз и целиакия) или прием минерального масла могут вызывать дефицит жирорастворимых витаминов.

Витамины: водорастворимые

- B1 (тиамин: ТПФ)
- B2 (рибофлавин: ФАД, ФМН)
- B3 (ниацин: НАД+)
- B5 (пантотеновая кислота: КоА)
- B6 (пиридоксин: ПЛФ)
- B7 (биотин)
- B9 (фолат)
- B12 (кобаламин)
- C (аскорбиновая кислота)

Быстро вымываются из организма, за исключением B12 и B9.

- B12 запасается в печени на срок около 3–4 лет.
- B9 запасается в печени на срок около 3–4 месяцев.

Дефицит витаминов группы B часто приводит к дерматиту, глосситу и диарее.

Могут выступать в роли коферментов (например, аскорбиновая кислота) или предшественников коферментов (например, ФАД, НАД+).

Пищевые добавки

РАЦИОН	НЕОБХОДИМЫЕ ДОБАВКИ
Вегетарианский/веганский	Витамин B12, железо, витамин B2. Часто требуется витамин D (хотя его дефицит распространён во многих типах питания).
Большое количество сырого яичного белка	Витамин B7 (авидин в яичном белке связывает биотин и препятствует его усвоению).
Необработанная кукуруза	Витамин B3 (дефицит распространён в регионах с ограниченными ресурсами).

Витамин A

Включает ретиналь, ретинол, ретиноевую кислоту.

ФУНКЦИИ

Антиоксидант; компонент зрительных пигментов (ретиналь); необходим для нормальной дифференцировки эпителиальных клеток в специализированные ткани (клетки поджелудочной железы, слизь-секретирующие клетки); предотвращает плоскоклеточную метаплазию.

Ретинол — это витамин A, применяется местно для лечения морщин и акне. Содержится в печени и листовых овощах. Добавление витамина A пациентам с корью при его дефиците может улучшить исход заболевания.

Пероральный изотретиноин используется для лечения тяжелых форм кистозных угрей. Ретиноевая кислота применяется для лечения острого промиелоцитарного лейкоза.

ДЕФИЦИТ

- Куриная слепота (никталопия)
- Сухая, шелушащаяся кожа (ксероз кожи)
- Сухость глаз (ксерофтальмия)
- Плоскоклеточная метаплазия конъюнктивы → пятна Бито (скопление кератина; пенистый вид на конъюнктиве, рис. A)
- Дегенерация роговицы (кератомаляция)
- Иммуносупрессия

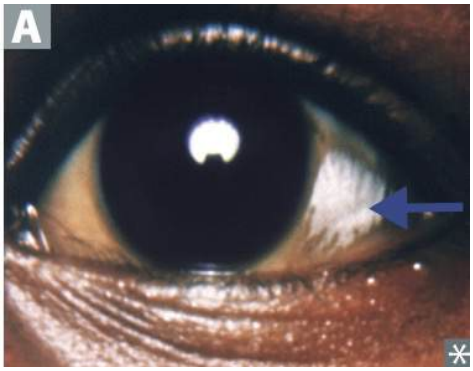

ИЗБЫТОК

- Острая токсичность — тошнота, рвота, ↑ внутричерепное давление (например, головокружение, нечеткость зрения).
  Хроническая токсичность — алопеция, сухость кожи (например, шелушение), гепатотоксичность и увеличение печени, артралгии, идиопатическая внутричерепная гипертензия.
- Тератогенный эффект (нарушает работу homeobox-генов; приводит к расщеплению нёба, порокам сердца), поэтому перед назначением изотретиноина (производного витамина A) требуется отрицательный тест на беременность и двойная контрацепция

Витамин B1

Другое название – тиамин.

ФУНКЦИЯ

В форме тиаминпирофосфата (ТПФ) является кофактором для нескольких реакций дегидрогеназ:

- Дегидрогеназа кетокислот с разветвленной цепью
- α-Кетоглутаратдегидрогеназа (цикл Кребса)
- Пируватдегидрогеназа (связывает гликолиз с циклом Кребса)
- Транскетолаза (пентозофосфатный путь)

ДЕФИЦИТ

Нарушение распада глюкозы → истощение запасов АТФ (усугубляется введением глюкозы!). Первыми поражаются ткани с высоким потреблением кислорода (например, мозг, сердце).
У пациентов с хроническим злоупотреблением алкоголем или недостаточностью питания тиамин следует вводить до декстрозы, чтобы снизить риск развития энцефалопатии Вернике.

ДИАГНОСТИКА: повышение активности транскетолазы в эритроцитах после введения витамина B_1.

НАРУШЕНИЕ	НЕОБХОДИМЫЕ ДОБАВКИ
Энцефалопатия Вернике	Острое обратимое угрожающее жизни неврологическое состояние. Симптомы: спутанность сознания, офтальмоплегия/нистагм, атаксия.
Синдром Корсакова	Амнестическое расстройство при хроническом алкоголизме: конфабуляции, изменения личности, необратимая потеря памяти.
Синдром Вернике-Корсакова	Поражение медиодорсального ядра таламуса и мамиллярных тел. Сочетает симптомы энцефалопатии Вернике и синдрома Корсакова.
Сухая бери-бери	Полинейропатия, симметричная мышечная атрофия. Мнемоника: Ber1-Ber1 (Beri-Beri)
Мокрая бери-бери	Сердечная недостаточность с высоким выбросом (из-за системной вазодилатации).

Витамин B2

Другое название – рибофлавин.

ФУНКЦИИ

- Компонент флавинов FAD и FMN (кофакторы окислительно-восстановительных реакций)
- Участвует в реакции сукцинатдегидрогеназы (цикл Кребса) ($B_2 \approx 2$ ATP)

ДЕФИЦИТ

- Хейлит (воспаление губ с трещинами в уголках рта) (рис. A)
- "Малиновый" язык
- Васкуляризация роговицы

Витамин B3

Также называется ниацином, никотиновой кислотой.

ФУНКЦИИ

- Компонент NAD^+ и $NADP^+$ (участвуют в окислительно-восстановительных реакциях как кофакторы дегидрогеназ) ($B_3 \approx 3$ ATP)
- Синтезируется из триптофана (требует витаминов B_2 и B_6)
- Применяется для лечения дислипидемии (↓ ЛПОНП, ↑ ЛПВП)

ДЕФИЦИТ

- Глоссит
- Тяжёлый дефицит вызывает пеллагру (Мнемоника: 3 буквы Д) (рис. А):
  - Диарея
  - Деменция (и галлюцинации)
  - Дерматит (сыпь в виде "ожерелья Касаля" в зоне С3/С4, гиперпигментация на солнце)

ПРИЧИНЫ: болезнь Хартнупа, карциноидный синдром, приём изониазида

ИЗБЫТОК

- Покраснение лица (вызвано простагландинами, можно предотвратить приёмом аспирина)
- Зуд
- Гипергликемия
- Гиперурикемия

ОСОБЫЕ СЛУЧАИ

Болезнь Хартнупа (аутосомно-рецессивная):

- Дефект транспорта нейтральных аминокислот (триптофан) → аминоацидурия → симптомы пеллагры
- Лечение: диета с высоким содержанием белка + никотиновая кислота

Витамин B5

Другое название – пантотеновая кислота.

ФУНКЦИЯ

- Компонент кофермента А (CoA, кофактор для ацильных переносов)
- Участвует в синтезе жирных кислот (в составе синтетазы жирных кислот)

ДЕФИЦИТ

- Дерматит
- Энтерит
- Алопеция
- Надпочечниковая недостаточность
- "Синдром жжения стоп" (дистальные парестезии, дизестезии)

Витамин B6

Другое название – пиридоксин.

ФУНКЦИЯ

Преобразуется в пиридоксальфосфат (PLP) - кофактор для:

- Трансаминирования (например, АЛТ и АСТ)
- Реакций декарбоксилирования
- Гликогенфосфорилазы

Участвует в синтезе:

- Глутатиона, цистатионина, гема
- Ниацина, гистамина
- Нейротрансмиттеров (серотонин, адреналин, норадреналин, дофамин, ГАМК)

ДЕФИЦИТ

- Судороги
- Повышенная раздражительность
- Периферическая нейропатия (может быть вызвана изониазидом и оральными контрацептивами)
- Сидеробластная анемия (из-за нарушения синтеза гемоглобина и избытка железа)

Витамин B7

Другое название – биотин.

ФУНКЦИЯ

Кофермент для карбоксилирующих ферментов (добавляющих 1-углеродную группу):

- Пируваткарбоксилаза (глюконеогенез): пируват (3C) → оксалоацетат (4C)
- Ацетил-КоА-карбоксилаза (синтез жирных кислот): ацетил-КоА (2C) → малонил-КоА (3C)
- Пропионил-КоА-карбоксилаза (окисление жирных кислот и распад аминокислот с разветвленной цепью): пропионил-КоА (3C) → метилмалонил-КоА (4C)

ДЕФИЦИТ

Встречается относительно редко. Проявляется дерматитом, энтеритом, алопецией. Возникает при длительном применении антибиотиков или избыточном употреблении сырых яичных белков.

Витамин B9

Другое название – фолат.

ФУНКЦИЯ

- Превращается в тетрагидрофолиевую кислоту (ТГФК), кофермент, участвующий в реакциях переноса одноуглеродных групп и метилирования.
- Играет важную роль в синтезе азотистых оснований ДНК и РНК.

Содержится в листовых зеленых овощах. Также синтезируется кишечной микробиотой. Всасывается в тощей кишке. Небольшой резервный запас хранится преимущественно в печени.

ДЕФИЦИТ

Макроцитарная мегалобластная анемия; гиперсегментированные нейтрофилы; глоссит; отсутствие неврологических симптомов (в отличие от дефицита витамина B_{12}).

Лабораторные показатели: повышенный уровень гомоцистеина, нормальный уровень метилмалоновой кислоты. Наблюдается при хроническом злоупотреблении алкоголем и во время беременности.

Дефицит может быть вызван некоторыми препаратами (например, фенитоином, триметопримом, метотрексатом).

Профилактика: прием фолиевой кислоты (витамина B_9) за 1 месяц до зачатия и во время беременности для снижения риска дефектов нервной трубки. Рекомендуется принимать витамин B_9 в течение 9 месяцев беременности и за 1 месяц до зачатия.

Витамин B12

Другое название – кобаламин

ФУНКЦИЯ

- Кофермент для метионинсинтазы (переносит CH_3-группы в форме метилкобаламина) и метилмалонил-КоА-мутазы.
- Играет важную роль в синтезе ДНК.

Содержится в продуктах животного происхождения. Синтезируется только кишечной микробиотой.

У человека место синтеза расположено дистальнее места всасывания, поэтому витамин B12 необходимо получать из животных продуктов.

Очень большой резервный запас (на несколько лет) хранится преимущественно в печени.

ДЕФИЦИТ

Макроцитарная мегалобластная анемия; гиперсегментированные нейтрофилы; парестезии и подострая комбинированная дегенерация (поражение задних канатиков, латеральных кортикоспинальных трактов и спиноцеребеллярных трактов) вследствие нарушения миелинизации.

Связана с повышением уровня гомоцистеина и метилмалоновой кислоты в сыворотке, а также с вторичным дефицитом фолатов. Длительный дефицит приводит к необратимому повреждению нервов.

Дефицит возникает из-за:

- Мальабсорбции (например, при спру, энтерите, заражении Diphyllobothrium latum, ахлоргидрии, избыточном бактериальном росте, злоупотреблении алкоголем);
- Недостатка внутреннего фактора (например, при пернициозной анемии, желудочном шунтировании);
- Отсутствия терминального отдела подвздошной кишки (например, после резекции при болезни Крона);
- Приема некоторых лекарств (например, метформина);
- Недостаточного поступления (например, при веганской диете).

Прием фолата (B9) может маскировать гематологические симптомы дефицита B12, но не неврологические.

SAM - S-аденозилметионин;
THF-CH3 – Метилтетрагидрофолат

Витамин C

ФУНКЦИЯ

- Антиоксидант; также способствует всасыванию железа, восстанавливая его до состояния Fe^{2+}.
- Необходим для гидроксилирования пролина и лизина при синтезе коллагена.
- Требуется для работы дофамин-β-гидроксилазы (превращает дофамин в норадреналин).

Содержится во фруктах и овощах. Вспомогательное средство при лечении метгемоглобинемии за счет восстановления Fe^{3+} до Fe^{2+}.

ДЕФИЦИТ

- Цинга — отёк дёсен, лёгкое образование синяков, петехии, гемартроз, анемия, замедленное заживление ран, перифолликулярные и субпериостальные кровоизлияния, «штопорообразные» волосы.
- Ослабленный иммунный ответ.

Дефицит может быть спровоцирован скудным питанием (например, преимущественно чаем и хлебом).

ИЗБЫТОК

- Тошнота, рвота, диарея, усталость, кальций-оксалатный нефролитиаз (избыток оксалатов вследствие метаболизма витамина C).
- Может провоцировать токсичность железа у предрасположенных лиц за счёт усиления всасывания пищевого железа (то есть может ухудшать течение гемохроматоза или перегрузки железом вследствие трансфузий).

Витамин D

D3 (холекальциферол) образуется при воздействии солнечного света на кожу (базальный слой), а также поступает с пищей — рыбой, молоком и растительными продуктами.

D2 (эргокальциферол) поступает в организм при употреблении растений, грибов и дрожжей.

Обе формы превращаются в **25-OH D3 (депонируемая форма)** в печени, а затем в активную форму **1,25-(OH)2 D3 (кальцитриол)** в почках.

ФУНКЦИЯ

- Увеличивает кишечное всасывание Ca^{2+} и фосфатов.
- Способствует минерализации костей при низких уровнях.
- Повышает резорбцию костей при высоких уровнях.

РЕГУЛЯЦИЯ

- Увеличение ПТГ, снижение Ca^{2+} и фосфатов → повышение выработки 1,25-(OH)D3. 1,25-(OH)D3 по принципу отрицательной обратной связи подавляет собственную продукцию.
- Увеличение ПТГ → усиление реабсорбции Ca^{2+} и снижение реабсорбции фосфатовв почках.

ДЕФИЦИТ

- Рахит у детей (деформации, например, genu varum — «О-образные ноги», остеомаляция у взрослых (боль в костях и мышечная слабость), гипокальциемическая тетания.
- Причины: мальабсорбция, недостаток солнечного света, неполноценное питание, хроническая болезнь почек (ХБП), тяжелые заболевания печени.
- Грудным детям на искусственном вскармливании рекомендуется пероральный приём витамина D. Темная кожа и недоношенность предрасполагают к дефициту.

ИЗБЫТОК

- Гиперкальциемия, гиперкальциурия, потеря аппетита, ступор.
- Наблюдается при гранулематозных заболеваниях (повышенная активация витамина D эпителиоидными макрофагами).

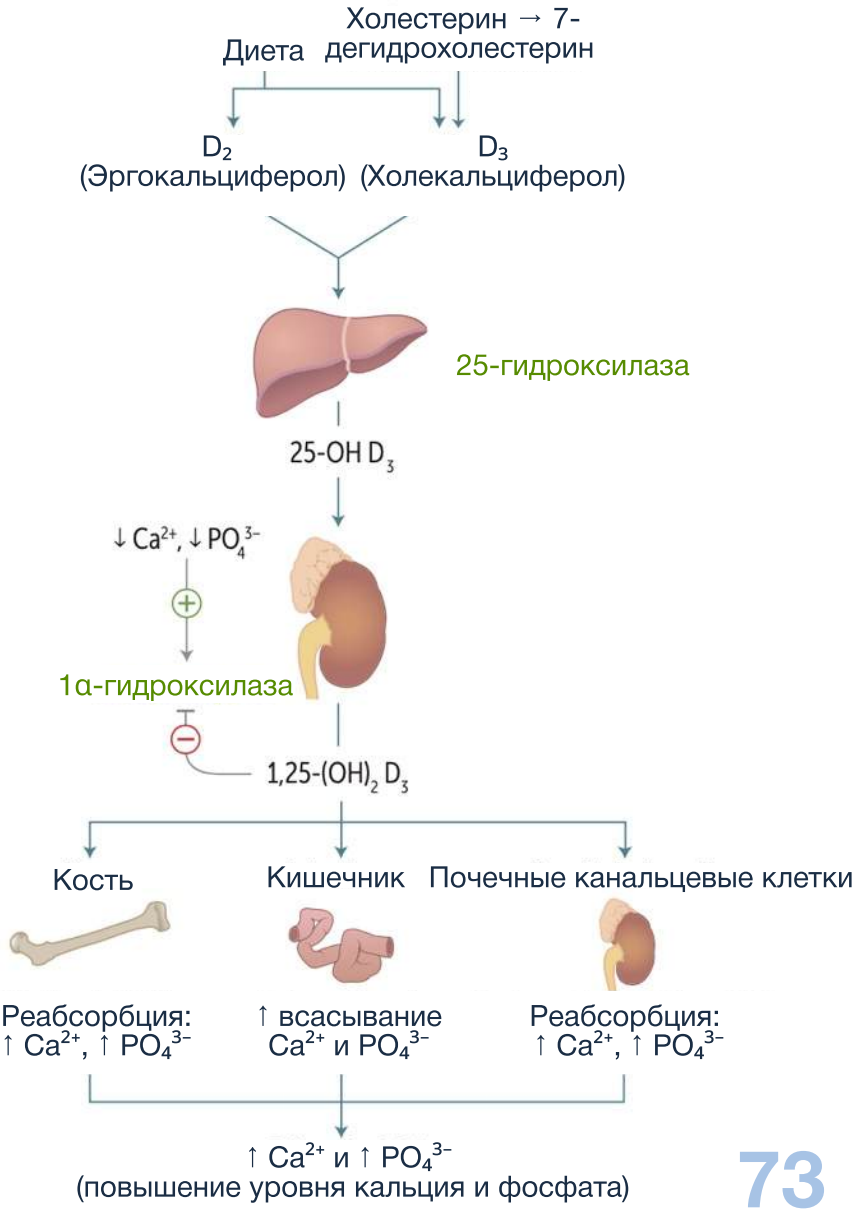

Витамин E

Включает токоферол, токотриенол.

ФУНКЦИЯ

- Антиоксидант (защищает эритроциты и мембраны нейронов от повреждения свободными радикалами).

ДЕФИЦИТ

- Гемолитическая анемия, акантоцитоз, мышечная слабость, демиелинизация задних столбов (нарушение проприоцепции и вибрационной чувствительности) и спиноцеребеллярных трактов (атаксия).
- Клиническая картина очень напоминает атаксию Фридрейха. Неврологические проявления могут быть схожи с дефицитом витамина B12, но без мегалобластной анемии, гиперсегментированных нейтрофилов или повышения уровня метилмалоновой кислоты в сыворотке.

ИЗБЫТОК

- Риск энтероколита у младенцев при избытке витамина E.
- Высокодозированные добавки могут нарушать метаболизм витамин K-зависимых белков (факторы II, VII, IX, X; протеины C и S), усиливая антикоагулянтный эффект варфарина.

Витамин K

Включает фитоменадион, филлохинон, фитонадион, менахинон.

ФУНКЦИЯ

- Активируется эпоксидредуктазой до восстановленной формы, которая служит кофактором для γ-карбоксилирования остатков глутаминовой кислоты в различных белках, необходимых для свертывания крови.
- Синтезируется кишечной микробиотой; пищевые источники включают листовые зеленые овощи.

Мнемоника: K — от слова «Koагуляция». Необходим для созревания факторов свертывания II, VII, IX, X, а также белков C и S. Варфарин подавляет витамин K-зависимый синтез этих факторов и белков.

ДЕФИЦИТ

- Кровотечение у новорожденных с увеличением ПВ (протромбинового времени) и АЧТВ (активированного частичного тромбопластинового времени), но нормальным временем кровотечения (у новорожденных стерильный кишечник, и они не способны синтезировать витамин K).
- Также может возникать после длительного приема антибиотиков широкого спектра действия или при заболеваниях печени.
- Витамин K отсутствует в грудном молоке. Новорожденным делают инъекцию витамина K сразу после рождения для профилактики геморрагической болезни новорожденных.

Цинк

ФУНКЦИЯ

- Минерал, необходимый для активности более 100 ферментов. Играет важную роль в формировании “цинковых пальцев” (структура транскрипционных факторов).

ДЕФИЦИТ

- Замедленное заживление ран, снижение иммунитета, мужской гипогонадизм, уменьшение оволосения у взрослых (подмышечного, лицевого, лобкового), дисгевзия (нарушение вкуса), аносмия (потеря обоняния).
- Ассоциирован с энтеропатическим акродерматитом— врождённым дефектом всасывания цинка в кишечнике, проявляющимся триадой симптомов: выпадение волос, диарея и воспалительные высыпания вокруг естественных отверстий тела (периорифициальные) и на кончиках пальцев рук/ног (акральные).
- Может способствовать развитию алкогольного цирроза печени.

Белково-энергетическая недостаточность

Квашиоркор

Белковая недостаточность, приводящая к:

- поражениям кожи,
- отекам (из-за снижения онкотического давления плазмы, вызванного гипоальбуминемией и повышением АДГ),
- нарушению функции печени (жировая дистрофия вследствие снижения синтеза аполипопротеинов).

Клиническая картина: ребенок с выраженным вздутием живота (рис. А)

Маразм

Недостаточность калорийности питания без полного дефицита нутриентов. Проявляется:

- резким истощением мышц (рис. B),
- сохранением линейного роста при острой белково-энергетической недостаточности (в отличие от хронического недоедания).

Метаболизм этанола

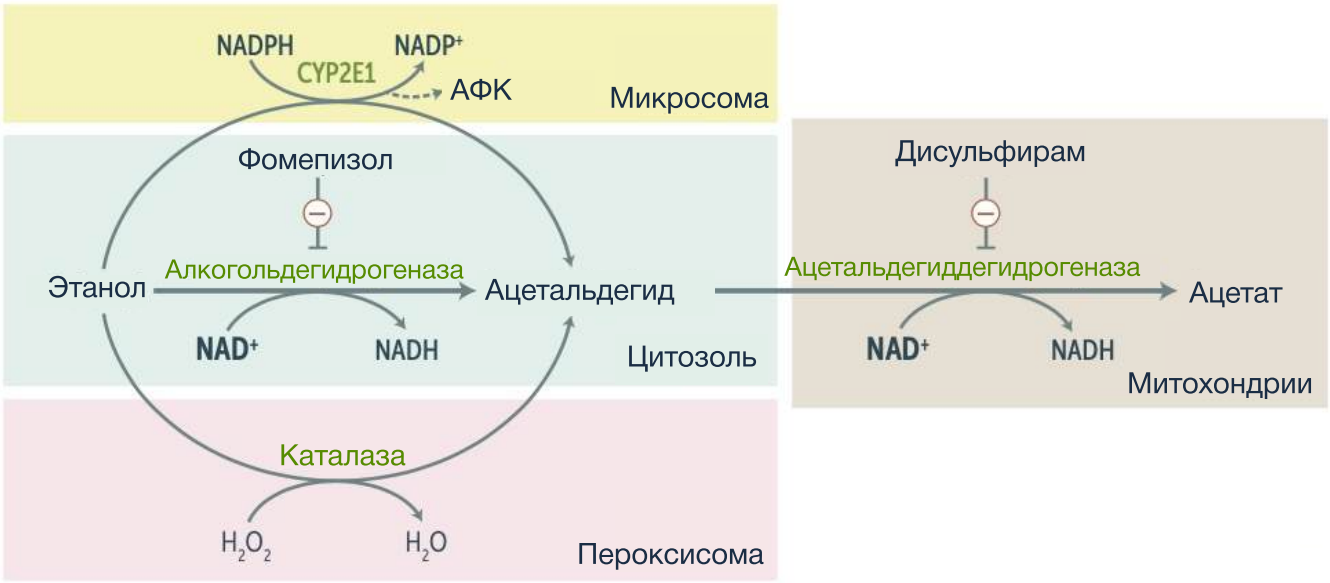

Повышенное соотношение NADH/NAD+ подавляет цикл Кребса, что приводит к:

- Использованию ацетил-КоА в кетогенезе (развивается кетоацидоз),
- Усилению липогенеза (развивается жировая дистрофия печени).

Женщины более чувствительны к действию алкоголя, чем мужчины, из-за:

- меньшей активности желудочной алкогольдегидрогеназы,
- меньшего размера тела,
- меньшего процентного содержания воды в организме.

NAD+ является лимитирующим субстратом. Алкогольдегидрогеназа работает по кинетике нулевого порядка.

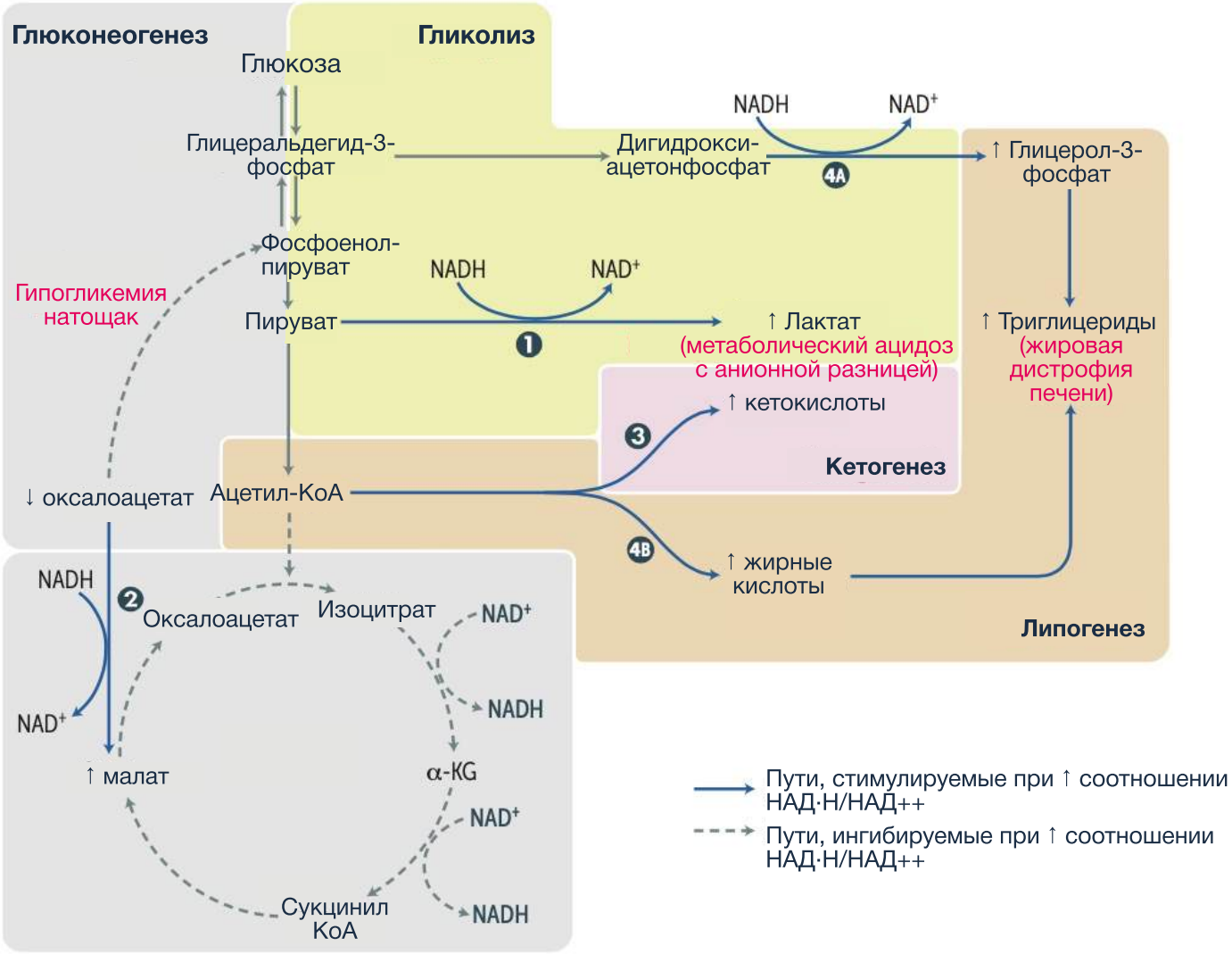

Метаболизм этанола повышает соотношение NADH/NAD+ в печени, что вызывает:

1. **Лактоацидоз** – усиление превращения пирувата в лактат.
2. **Гипогликемию натощак** – снижение глюконеогенеза из-за превращения оксалоацетата в малат.
3. **Кетоацидоз** – переход ацетил-KoA в кетогенез вместо цикла Кребса.
4. **Жировую дистрофию печени** – усиление превращения ДАГ (дигидроксиацетонфосфата) в глицерол-3-фосфат:
   - ацетил-KoA переключается на синтез жирных кислот,
   - которые соединяются с глицерол-3-фосфатом, образуя триглицериды.

Терапия при отравлении:

- **Фомепизол** – конкурентный ингибитор алкогольдегидрогеназы, препарат выбора при отравлении метанолом или этиленгликолем.
- **Этанол** – алкогольдегидрогеназа имеет большее сродство к этанолу, чем к метанолу/этиленгликолю, поэтому этанол используют как конкурентный ингибитор для лечения таких отравлений.
- **Дисульфирам** – блокирует ацетальдегиддегидрогеназу → накопление ацетальдегида → усиление симптомов похмелья (применяется для формирования отвращения к алкоголю).

МЕТАБОЛИЗМ

Названия ферментов

Название фермента часто отражает его функцию. Например, глюкокиназа — это фермент, катализирующий фосфорилирование глюкозы с использованием молекулы АТФ. Ниже приведены распространённые описательные элементы в названиях ферментов.

Фермент	Функция	Пример
Киназа	Катализирует перенос фосфатной группы с высокоэнергетической молекулы (обычно АТФ) на субстрат.	Фосфофруктокиназа
Фосфорилаза	Добавляет неорганический фосфат на субстрат без использования АТФ.	Гликогенфосфорилаза
Фосфатаза	Удаляет фосфатную группу с субстрата.	Фруктозо-1,6-бисфосфатаза 1
Дегидрогеназа	Катализирует окислительно-восстановительные реакции.	Пируватдегидрогеназа
Гидроксилаза	Добавляет гидроксильную группу (–OH) на субстрат.	Тирозингидроксилаза
Карбоксилаза	Переносит карбоксильные группы (–COOH) с участием биотина.	Пируваткарбоксилаза
Мутаза	Перемещает функциональную группу внутри молекулы.	Витамин B_{12}-зависимая метилмалонил-КоА-мутаза
Синтаза	Катализирует реакции синтеза без использования АТФ в качестве источника энергии.	—

Ферменты, определяющие скорость метаболических процессов

Процесс	Фермент	Регуляторы
Гликолиз	Фосфофруктокиназа-1 (PFK-1)	• АМФ ⊕, фруктозо-2,6-бисфосфат ⊕ • АТФ ⊖, цитрат ⊖
Глюконеогенез	Фруктозо-1,6-бисфосфатаза 1	• АМФ ⊖, фруктозо-2,6-бисфосфат ⊖
Цикл Кребса (TCA)	Изоцитратдегидрогеназа	• АДФ ⊕ • АТФ ⊖, НАДН ⊖
Гликогенез	Гликогенсинтаза	• Глюкозо-6-фосфат ⊕, инсулин ⊕, кортизол ⊕ • Адреналин ⊖, глюкагон ⊖
Гликогенолиз	Гликогенфосфорилаза	• Адреналин ⊕, глюкагон ⊕, АМФ ⊕ • Глюкозо-6-фосфат ⊖, инсулин ⊖, АТФ ⊖
Пентозофосфатный путь (HMP)	Глюкозо-6-фосфатдегидрогеназа (G6PD)	• $НАДФ^+$ ⊕ • НАДФН ⊖
Синтез пиримидинов	Карбамоилфосфатсинтетаза II	• АТФ ⊕, PRPP ⊕ • УТФ ⊖
Синтез пуринов	Глутамин-PRPP-амидотрансфераза	• PRPP ⊕ • АМФ ⊖, инозинмонофосфат (IMP) ⊖, ГМФ ⊖
Цикл мочевины	Карбамоилфосфатсинтетаза I	• N-ацетилглутамат ⊕
Синтез жирных кислот	Ацетил-КоА-карбоксилаза (ACC)	• Инсулин ⊕, цитрат ⊕ • Глюкагон ⊖, пальмитоил-КоА ⊖
Окисление жирных кислот	Карнитинацилтрансфераза I	• Малонил-КоА ⊖
Кетогенез	ГМГ-КоА-синтаза	• Активируется при голодании
Синтез холестерина	ГМГ-КоА-редуктаза	• Инсулин ⊕, тироксин ⊕, эстроген ⊕ • Глюкагон ⊖, холестерин ⊖

⊕ — активация, ⊖ — ингибирование.

Метаболические реакции органелл клетки

Локализация	Процессы
Митохондрии	Окисление жирных кислот (β-окисление), образование ацетил-КоА, цикл Кребса (TCA), окислительное фосфорилирование, кетогенез.
Цитоплазма	Гликолиз, пентозофосфатный путь (HMP), синтез холестерина (в гладком ЭПР), синтез белков (на рибосомах, в шероховатом ЭПР), синтез жирных кислот и нуклеотидов.
Обе локации	Синтез гема, цикл мочевины, глюконеогенез. (Требуют участия обеих компартментов).

Карта метаболических путей клетки

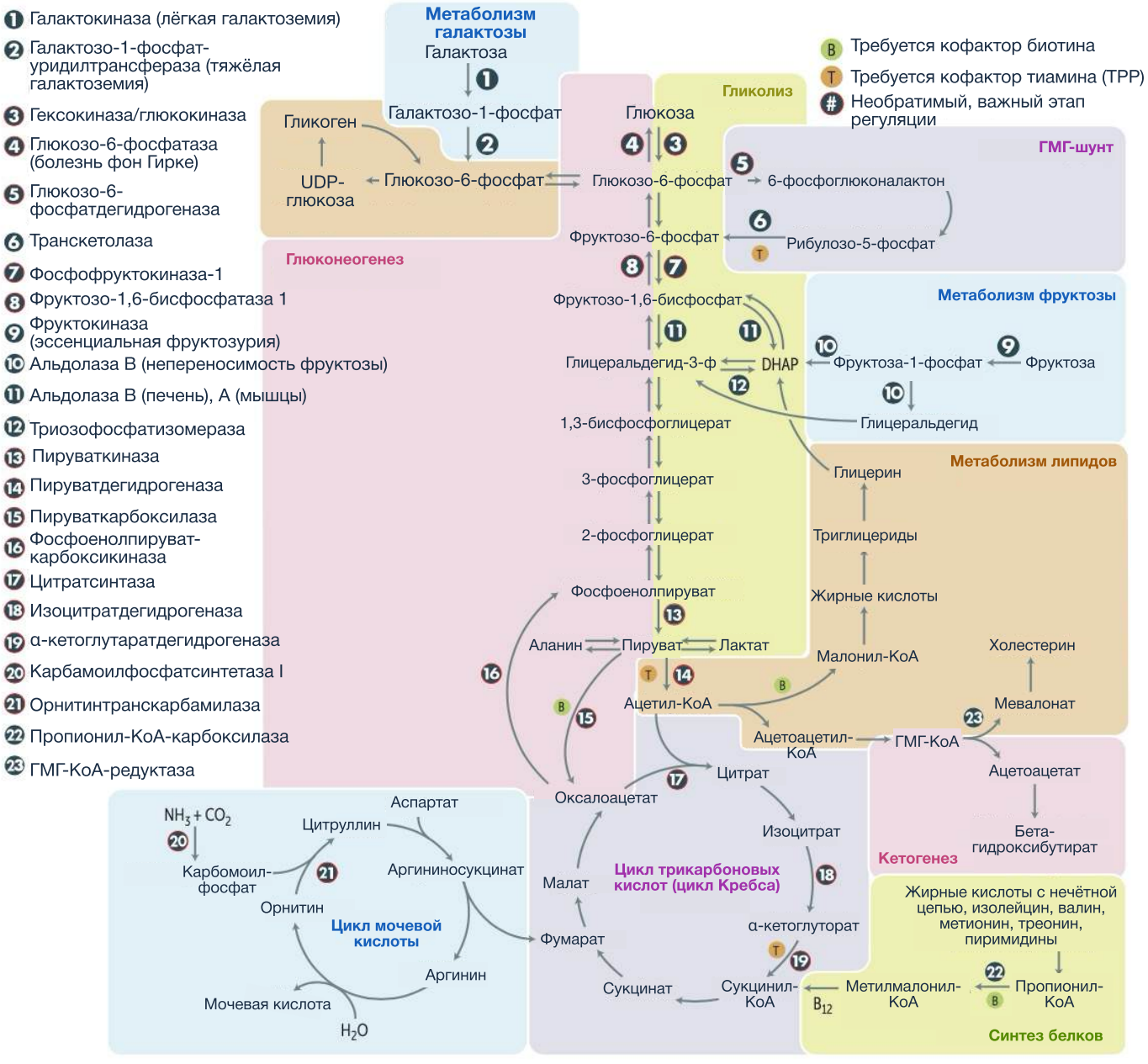

Активные переносчики

Молекула-переносчик	Переносимая группа в активированной форме
АТФ (ATP)	Фосфорильные группы
НАД·H (NADH), НАДФ·H (NADPH), ФАД·H_2 ($FADH_2$)	Электроны
Коэнзим А (CoA), липоамид	Ацильные группы
Биотин	CO_2
Тетрагидрофолаты	Одноуглеродные фрагменты (C_1)
S-аденозилметионин (SAM)	Метильные группы ($-CH_3$)
Тиаминпирофосфат (TPP)	Альдегидные группы

Универсальные акцепторы электронов

Никотинамиды (НАД, НАДФ — производные витамина B3) и флавиновые нуклеотиды (ФАД — производный витамина B2).

НАД+ обычно используется в катаболических процессах для переноса восстановительных эквивалентов в виде НАДН. НАДФН применяется в анаболических процессах (например, синтез стероидов и жирных кислот) как источник восстановительных эквивалентов.

НАДФН является продуктом пентозофосфатного пути.

НАДФН используется в:
- Анаболических процессах
- Респираторном взрыве
- Системе цитохрома P-450
- Глутатионредуктазе

Гексокиназа vs глюкокиназа

Фосфорилирование глюкозы с образованием глюкозо-6-фосфата катализируется глюкокиназой в печени и гексокиназой в других тканях. Гексокиназа удерживает глюкозу в тканях, где она используется даже при низких концентрациях глюкозы. При высоких концентрациях глюкозы глюкокиназа способствует её накоплению в печени.

Дефицит глюкокиназы → необходима ↑↑ глюкоза для активации → нарушено высвобождение инсулина [в отличие от сахарного диабета]) является причиной MODY-диабета (диабета зрелого типа у молодых) и гестационного диабета.

Характеристика	Гексокиназа	Глюкокиназа
Локализация	Большинство тканей (кроме печени и β-клеток поджелудочной железы)	Печень и β-клетки поджелудочной железы
Km	Низкий (↑ сродство к глюкозе)	Высокий (↓ сродство к глюкозе)
Vmax	Низкая (↓ каталитическая емкость)	Высокая (↑ каталитическая емкость)
Индукция инсулином	Нет	Да
Торможение продуктом	Глюкозо-6-фосфат	Фруктозо-6-фосфат

Регуляция гликолиза, ключевые ферменты

Чистый выход гликолиза (цитоплазма):
Глюкоза + 2 Фн + 2 АДФ + 2 $НАД^+$ → 2 пируват + 2 АТФ + 2 НАДН + 2 H^+ + 2 H_2O.

Уравнение не сбалансировано химически, а точный баланс зависит от степени ионизации реагентов и продуктов.

Необходима АТФ	Глюкоза → Глюкозо-6-фосфат (гексокиназа/глюкокиназа)	• Глюкозо-6-Ф ингибирует гексокиназу. • Фруктозо-6-Ф ингибирует глюкокиназу.
	Фруктозо-6-фосфат → Фруктозо-1,6-бифосфат (Фруктозо-6-фосфат; фосфофруктокиназа (скорость-лимитирующий фермент))	• АМФ и фруктозо-2,6-бисфосфат активируют гликолиз. • АТФ и цитрат ингибируют гликолиз.
Продуцирует АТФ	1,3-БФГ → 3-фосфоглицерат (фосфоглицерат киназа)	• Фруктозо-1,6-бисфосфат активирует гликолиз (⊕). • АТФ (⊖), аланин (⊖), глюкагон (⊖) и адреналин (⊖) ингибируют гликолиз
	Фосфоенол-пируват → Пируват (пируваткиназа)	

Регуляция фруктозо-2,6-бисфосфатом

Фруктозобисфосфатаза-2 (ФБФаза-2) и фосфофруктокиназа-2 (ФФК-2) представляют собой один и тот же бифункциональный фермент, активность которого меняется на противоположную при фосфорилировании протеинкиназой А.

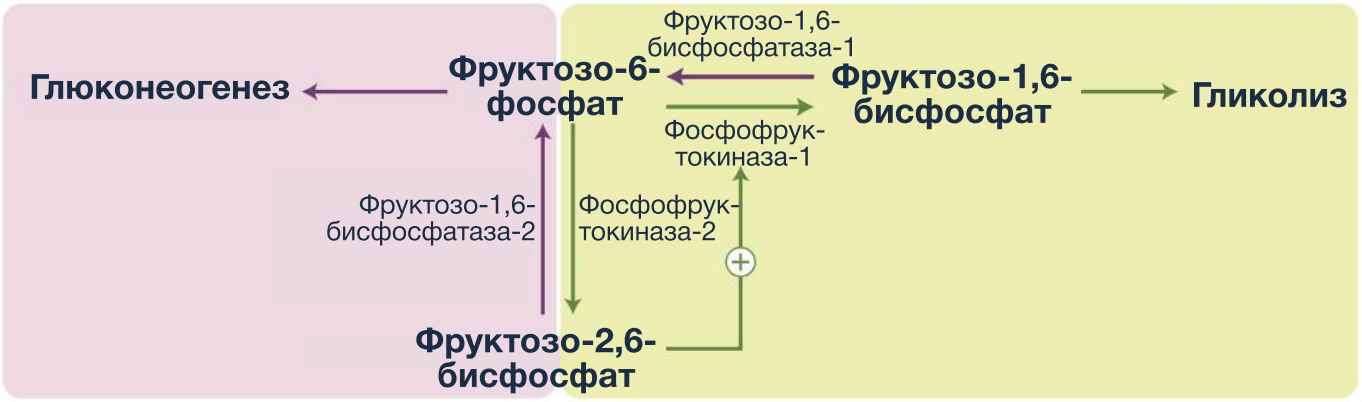

- **Фруктозо-1,6-бисфосфатаза-1** — фермент, катализирующий превращение фруктозо-1,6-бисфосфата в фруктозо-6-фосфат.
- **Фруктозо-1,6-бисфосфат** — промежуточный метаболит гликолиза и глюконеогенеза.
- **Фруктозо-1,6-бисфосфатаза-2** — фермент, активный в состоянии голодания.
- **Фосфофруктокиназа-1** — ключевой фермент гликолиза, активный в сытом состоянии.
- **Фруктозо-2,6-бисфосфат** — аллостерический регулятор активности PFK-1 и FBPase-1.

Голодное состояние: повышение уровня глюкагона → увеличение цАМФ → активация протеинкиназы А → усиление активности ФБФазы-2, снижение активности ФФК-2 → уменьшение гликолиза, усиление глюконеогенеза.

Сытое состояние: повышение уровня инсулина → активация ФФК-2 → усиление гликолиза, снижение глюконеогенеза.

Пируватдегидрогеназный комплекс

Митохондриальный ферментный комплекс, связывающий гликолиз и цикл Кребса.

Регулируется по-разному в зависимости от состояния:
- Сытость (активен)
- Голодание (неактивен)

Реакция:
Пируват + $НАД^+$ + КоА → ацетил-КоА + CO_2 + НАДН.

Содержит 3 фермента и требует 5 кофакторов:
1. Тиаминпирофосфат (B_1)
2. Липоевая кислота
3. КоА (B_5, пантотеновая кислота)
4. ФАД (B_2, рибофлавин)
5. $НАД^+$ (B_3, ниацин)

Активируется:
- Высоким соотношением $НАД^+$/НАДН
- АДФ
- Ионами Ca^{2+}

Этот комплекс аналогичен α-кетоглутаратдегидрогеназному комплексу (использует те же кофакторы, схожий субстрат и механизм действия), который превращает α-кетоглутарат в сукцинил-КоА в цикле Кребса.

Токсическое действие мышьяка.
Мышьяк ингибирует липоевую кислоту, критический кофактор обоих комплексов.

Клинические проявления отравления мышьяком:
- Изменения пигментации кожи и рак кожи (ассоциация с "вампирской" внешностью)
- Рвота и диарея
- Удлинение QT-интервала на ЭКГ (аритмии)
- Характерный чесночный запах изо рта

Дефицит пируватдегидрогеназного комплекса

Приводит к накоплению пирувата, который перераспределяется в:

- Лактат (через ЛДГ — лактатдегидрогеназу),
- Аланин (через АЛТ — аланинаминотрансферазу).

Тип наследования: Х-сцепленный.

Клинические проявления:
Приводит к неврологическим нарушениям и лактоацидозу, повышению уровня аланина в сыворотке с младенческого возраста.

Лечение:

- Увеличение потребления кетогенных нутриентов (например, пища с высоким содержанием жиров или аминокислот лизина и лейцина).
- Дополнительный прием тиамина (B1) и липоевой кислоты.

Метаболизм пирувата

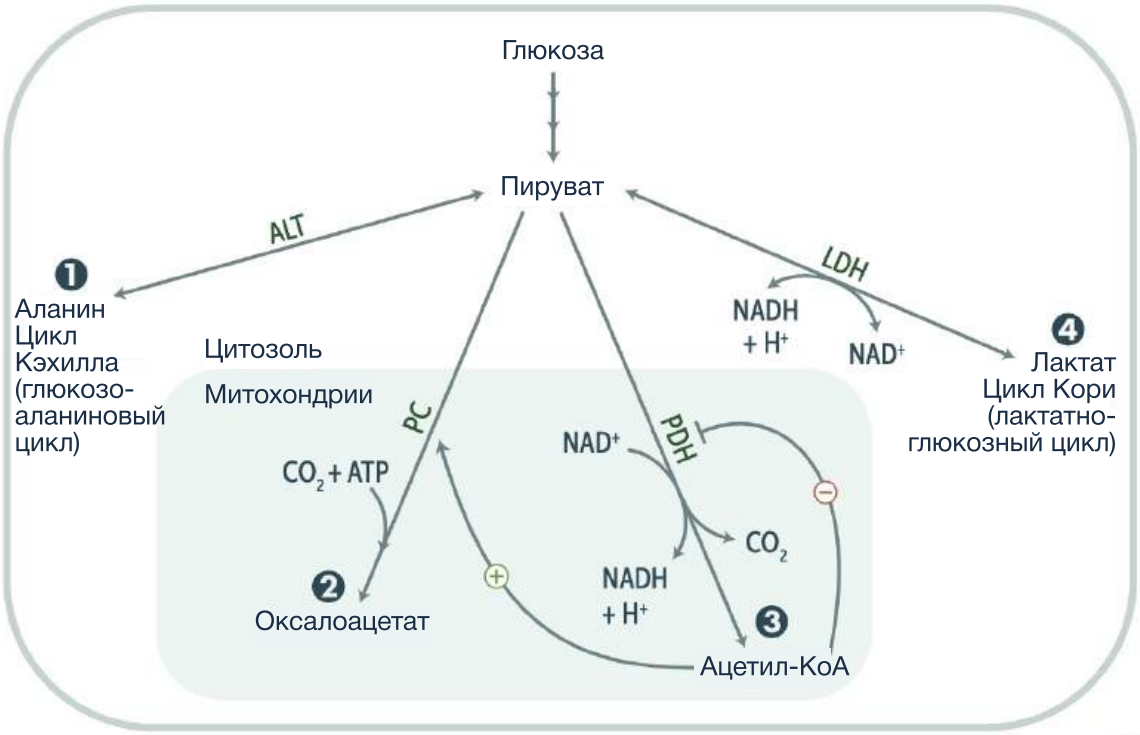

Функции различных путей метаболизма пирувата (и связанных с ними кофакторов):

- **Аланинаминотрансфераза (B6):** аланин переносит аминогруппы в печень из мышц.
- **Пируваткарбоксилаза (B7):** оксалоацетат может восполнять цикл трикарбоновых кислот или использоваться в глюконеогенезе.

- **Пируватдегидрогеназа (B1, B2, B3, B5, липоевая кислота):** переход от гликолиза к циклу трикарбоновых кислот.
- **Лактатдегидрогеназа (B3):** завершение анаэробного гликолиза (основной путь в эритроцитах, лейкоцитах, мозговом веществе почек, хрусталике, роговице и клетках Сертоли в яичках).

Цикл трикарбоновых кислот

Также называется циклом Кребса. Превращение пирувата в ацетил-КоА дает 1 НАДН и 1 CO_2.

Цикл трикарбоновых кислот производит 3 НАДН, 1 $ФАДН_2$, 2 CO_2 и 1 ГТФ на одну молекулу ацетил-КоА, что эквивалентно 10 АТФ на ацетил-КоА (все значения удваиваются на одну молекулу глюкозы). Реакции цикла Кребса протекают в митохондриях.

Комплекс α-кетоглутаратдегидрогеназы требует тех же кофакторов, что и пируватдегидрогеназный комплекс (витамины B1, B2, B3, B5, липоевая кислота).

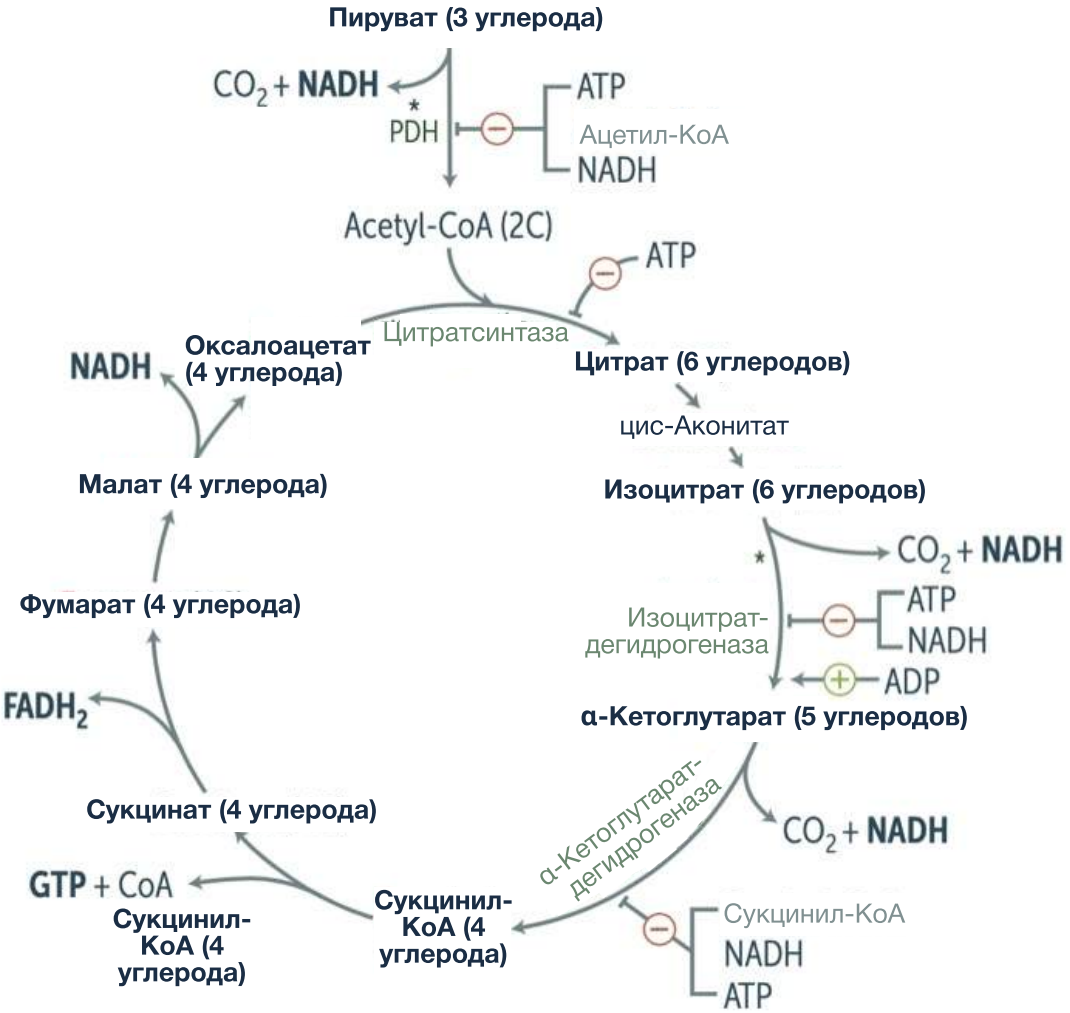

Цепь переноса электронов и окислительное фосфорилирование

Электроны НАДН передаются на комплекс I. Электроны $ФАДН_2$ передаются на комплекс II (на более низком энергетическом уровне, чем НАДН). Кислород действует как акцептор электронов, обеспечивая энергию.

При прохождении электронов формируется протонный градиент, который в сочетании с окислительным фосфорилированием обеспечивает синтез АТФ. Гидролиз АТФ может быть сопряжен с энергетически невыгодными реакциями.

Разобщающие белки (содержащиеся в бурой жировой ткани, где больше митохондрий, чем в белой) генерируют тепло за счет повышения проницаемости внутренней мембраны митохондрий для протонов. При этом синтез АТФ прекращается, но транспорт электронов продолжается.

1 НАДН → 2,5 АТФ; 1 $ФАДН_2$ → 1,5 АТФ.

Электроны НАДН, образованные в ходе гликолиза, попадают в митохондрии через малат-аспартатный челночный механизм или глицерол-3-фосфатный челнок.

Аэробный метаболизм одной молекулы глюкозы дает:

- 32 АТФ (чистый выход) через малат-аспартатный челнок (сердце и печень),
- 30 АТФ через глицерол-3-фосфатный челнок (мышцы).

Анаэробный гликолиз производит только 2 АТФ на молекулу глюкозы.

Передозировка аспирина также может вызывать разобщение окислительного фосфорилирования, что приводит к гипертермии.

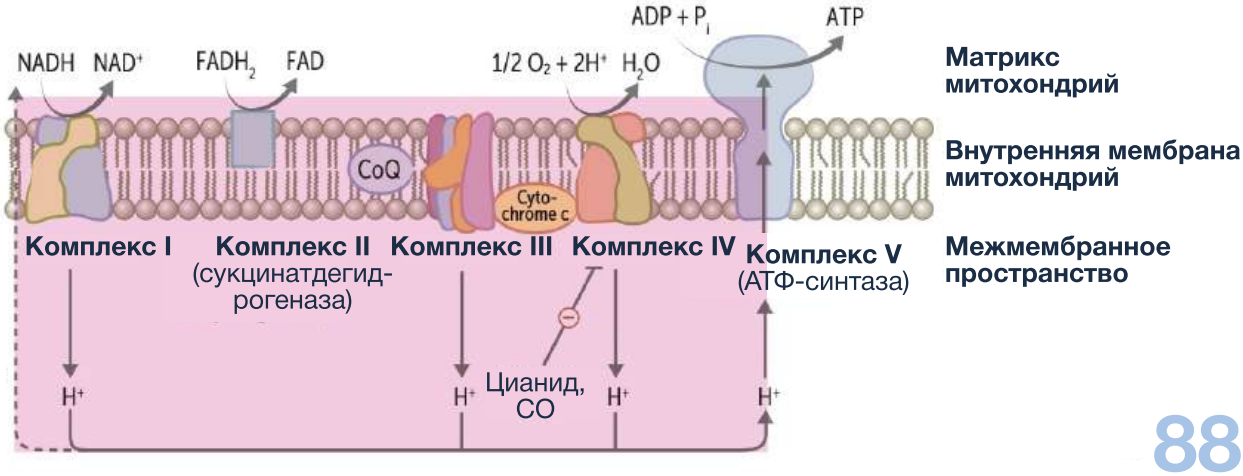

Глюконеогенез, необратимые реакции

Все ферменты могут активироваться глюкагоном в состоянии голодания.

Фермент	Локализация и функция	Кофакторы и регуляторы
Пируваткарбоксилаза	В митохондриях. Превращает пируват в оксалоацетат.	Требуется биотин, АТФ. Активируется ацетил-КоА.
Фосфоенолпируваткарбоксикиназа	В цитозоле. Превращает оксалоацетат в фосфоенолпируват (ФЭП).	Требуется ГТФ.
Фруктозо-1,6-бисфосфатаза 1	В цитозоле. Превращает фруктозо-1,6-бисфосфат во фруктозо-6-фосфат.	Активируется цитратом (⊕), ингибируется АМФ (⊖) и фруктозо-2,6-бисфосфатом (⊖).
Глюкозо-6-фосфатаза	В эндоплазматическом ретикулуме. Превращает глюкозо-6-фосфат в глюкозу.	

Процесс происходит преимущественно в печени; его функция — поддерживать нормальный уровень глюкозы в крови во время голодания. Ферменты также присутствуют в почках и эпителии кишечника. Дефицит ключевых ферментов глюконеогенеза приводит к гипогликемии. (Мышцы не участвуют в глюконеогенезе, поскольку в них отсутствует глюкозо-6-фосфатаза).

Жирные кислоты с нечётным количеством атомов углерода в цепи при метаболизме образуют 1 молекулу пропионил-КоА, которая может включаться в цикл трикарбоновых кислот (в виде сукцинил-КоА), участвовать в глюконеогенезе и служить источником глюкозы. Жирные кислоты с чётной цепью не могут образовывать новую глюкозу, так как при их распаде образуются только эквиваленты ацетил-КоА.

Пентозофосфатный путь

Также называется ГМФ-шунт. Обеспечивает образование НАДФН из легкодоступного глюкозо-6-фосфата (НАДФН необходим для восстановительных реакций, например, восстановления глутатиона в эритроцитах, синтеза жирных кислот и холестерина). Кроме того, этот путь поставляет рибозу для синтеза нуклеотидов. Состоит из двух отдельных фаз (окислительной и неокислительной), обе протекают в цитоплазме. АТФ не расходуется и не образуется.

Локализация: лактирующие молочные железы, печень, кора надпочечников (места синтеза жирных кислот или стероидов), эритроциты.

Реакции:

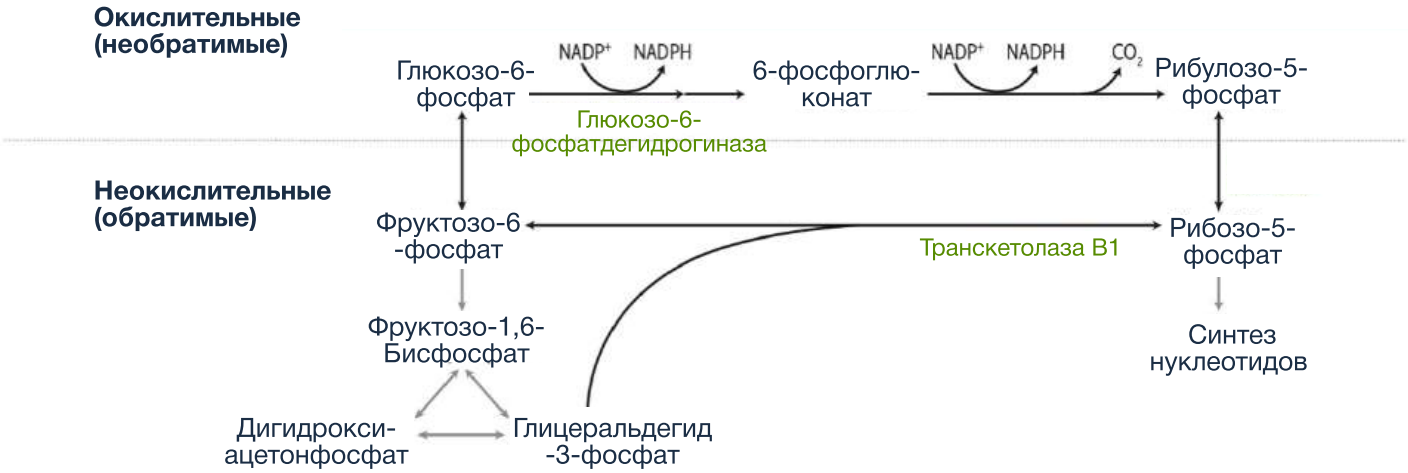

Дефицит глюкозо-6-фосфатдегидрогеназы

НАДФН необходим для поддержания восстановленной формы глутатиона, который, в свою очередь, обезвреживает свободные радикалы и пероксиды. Недостаток НАДФН в эритроцитах приводит к гемолитической анемии из-за слабой защиты эритроцитов от окислителей (например, бобов фава, сульфаниламидов, нитрофурантоина, примахина). Инфекция (наиболее частая причина) также может спровоцировать гемолиз: воспалительная реакция приводит к образованию свободных радикалов, которые проникают в эритроциты, вызывая окислительное повреждение.

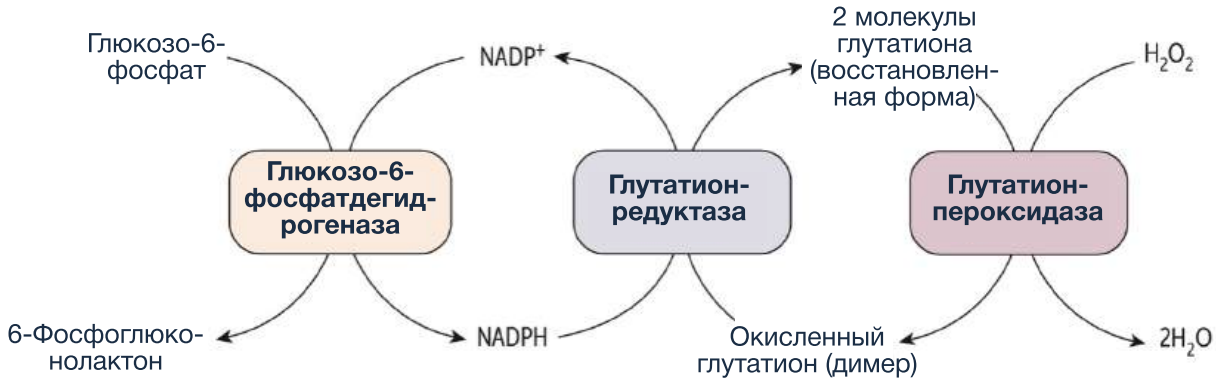

Заболевание наследуется по Х-сцепленному рецессивному типу; это наиболее распространённый дефицит ферментов у человека. Чаще встречается среди потомков населения из регионов, эндемичных по малярии (например, Африка к югу от Сахары, Юго-Восточная Азия).

Тельца Гейнца — денатурированные цепи глобина, выпадающие в осадок внутри эритроцитов из-за окислительного стресса.

Клетки с укусом (bite cells) — образуются в результате фагоцитоза телец Гейнца макрофагами селезёнки.

Нарушения метаболизма фруктозы

Характеристика	Фруктокиназа (аутосомно-рецессивный)	Альдолаза B (аутосомно-рецессивный)
Патофизиология	Фруктоза не захватывается клетками. Гексокиназа становится основным путём превращения фруктозы во фруктозо-1-фосфат.	Накопление фруктозо-1-фосфата → ↓ доступного фосфата → угнетение гликогенолиза и глюконеогенеза.
Клиническая картина (симптомы)	Бессимптомное, доброкачественное течение. Фруктоза появляется в крови и моче (дефицит фруктокиназы протекает легче).	Гипогликемия, желтуха, цирроз, рвота. Симптомы возникают только после употребления фруктов, соков или мёда.
Дополнительные замечания	Тест-полоски для мочи дадут отрицательный результат (реагируют только на глюкозу); восстановленные сахара могут быть обнаружены в моче (неспецифический тест для врождённых нарушений метаболизма углеводов).	
Дополнительные замечания	—	Снижение потребления фруктозы, сахарозы (глюкоза + фруктоза) и сорбитола (метаболизируется до фруктозы).

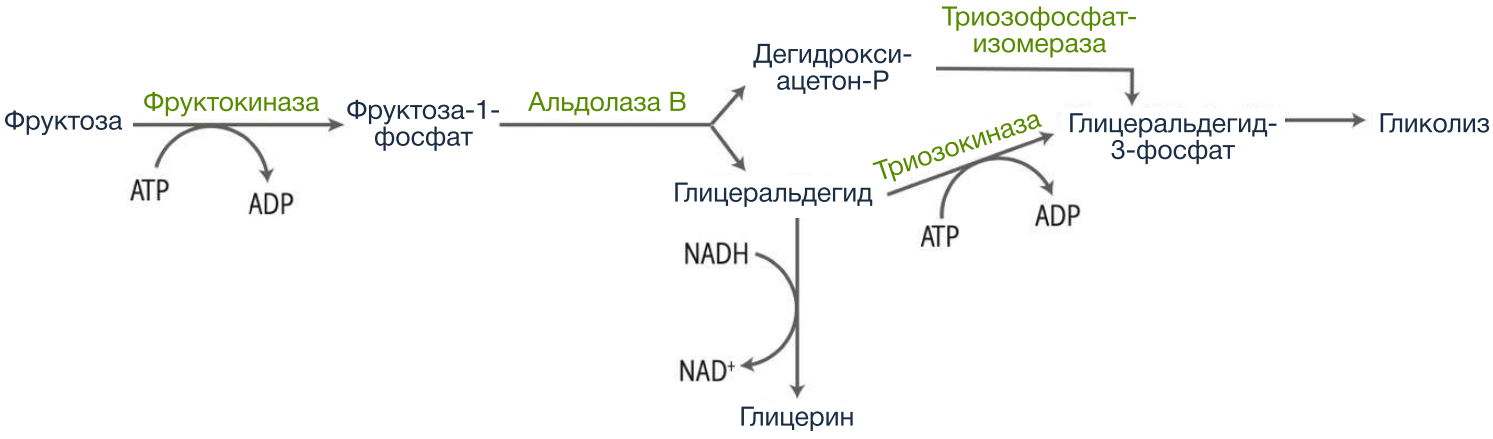

Нарушения метаболизма галактозы

Характеристика	Дефицит галактокиназы	Классическая галактоземия
Дефицит фермента	Галактокиназа (аутосомно-рецессивный тип наследования).	Галактозо-1-фосфат-уридил-трансфераза (аутосомно-рецессивный тип наследования).
Патофизиология	Накопление галактитола при употреблении галактозы.	Повреждение тканей вследствие накопления токсичных веществ (например, галактитола).
Клиническая картина	Относительно лёгкое/доброкачественное течение. Галактоза обнаруживается в крови (галактоземия) и моче (галактозурия); инфантильные катаракты. Может проявляться нарушением зрительного внимания (отсутствие слежения за объектами) или задержкой формирования реакции улыбки у детей при социальном взаимодействии.	Симптомы появляются при кормлении молочными смесями или грудным молоком → задержка развития, желтуха, гепатомегалия, инфантильные катаракты (отложение галактитола в хрусталике), умственная отсталость. Повышает риск сепсиса, вызванного E. coli, у новорождённых.
Лечение	Не требуется.	Исключение галактозы и лактозы (галактоза + глюкоза) из рациона.

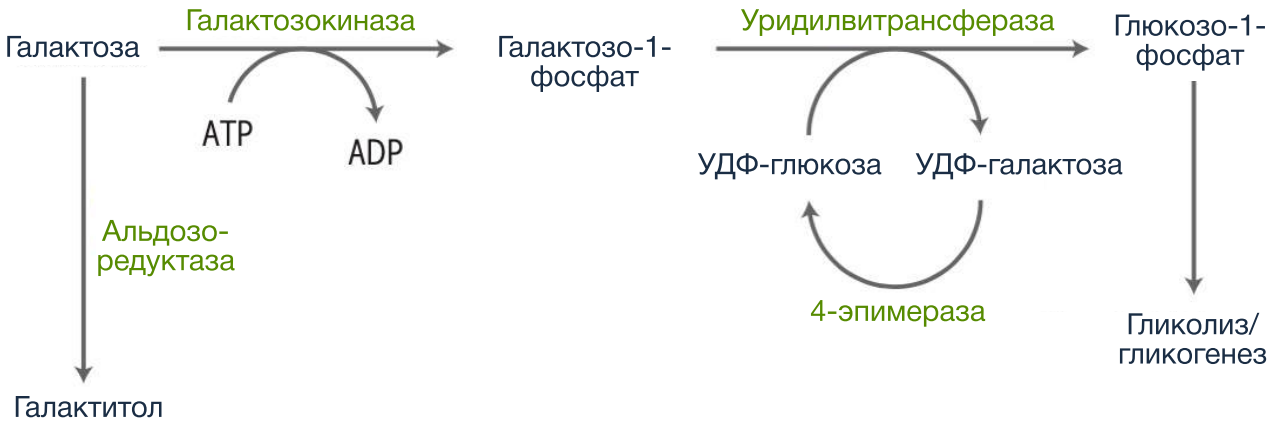

Сорбитол

Альтернативный метод удержания глюкозы в клетке заключается в ее преобразовании в спиртовой аналог — сорбитол — с помощью альдозоредуктазы. Некоторые ткани затем превращают сорбитол во фруктозу под действием сорбитдегидрогеназы; ткани с недостаточным количеством или активностью этого фермента подвержены риску внутриклеточного накопления сорбита, что приводит к осмотическому повреждению (например, катаракте, ретинопатии и периферической нейропатии, наблюдаемым при хронической гипергликемии у больных диабетом).

Высокий уровень галактозы в крови также приводит к ее превращению в осмотически активный галактитол под действием альдозоредуктазы.

Печень, яичники и семенные пузырьки содержат оба фермента (и поэтому не накапливают сорбит).



Недостаточность лактазы

Недостаточность фермента лактазы → пищевая непереносимость лактозы. Лактаза располагается на щеточной каемке энтероцитов и расщепляет лактозу (содержащуюся в молоке и молочных продуктах) на глюкозу и галактозу.

Первичная недостаточность: возрастное снижение активности фермента после детского периода (отсутствие аллеля персистенции лактазы), часто встречается у людей азиатского, африканского или коренного американского происхождения.

Вторичная недостаточность: потеря щеточной каемки кишечника вследствие гастроэнтерита (например, ротавирусной инфекции) или аутоиммунного заболевания.

Врожденная недостаточность лактазы: редкое состояние, вызванное дефектным геном.

Диагностика:
В анализе кала наблюдается ↓pH, а в выдыхаемом воздухе при проведении водородного дыхательного теста с лактозой обнаруживается ↑ содержание водорода (H^+ образуется при ферментации нерасщепленной лактозы бактериями толстого кишечника). При наследственной непереносимости лактозы биопсия кишечника показывает нормальную слизистую.

Клинические проявления:
Вздутие живота, спазмы, метеоризм (вследствие ферментации лактозы кишечными бактериями → газообразование), а также осмотическая диарея (из-за непереваренной лактозы).

Лечение:
Исключение молочных продуктов или добавление в рацион таблеток лактазы; использование безлактозного молока.

Аминокислоты

В белках встречаются только L-аминокислоты.

Незаменимые:
- Глюкогенные: метионин, гистидин, валин.
- Глюкогенные/кетогенные: изолейцин, фенилаланин, треонин, триптофан.
- Кетогенные: лейцин, лизин.

Кислые:
Аспарагиновая кислота, глутаминовая кислота. Отрицательно заряжены при физиологическом pH.

Щелочные
Гистидин, лизин, аргинин.
- Аргинин является наиболее основным. Гистидин не имеет заряда при физиологическом pH.
- Аргинин и гистидин необходимы в периоды роста.
- Аргинин и лизин входят в состав гистонов, которые связывают отрицательно заряженную ДНК.

Цикл мочевины

Катаболизм аминокислот приводит к образованию общих метаболитов (например, пирувата, ацетил-КоА), которые используются как источники энергии. Избыток азота преобразуется в мочевину и выводится почками.

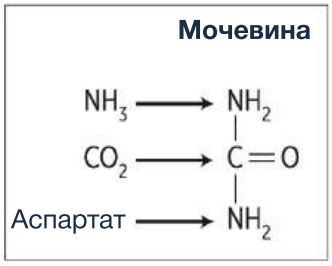

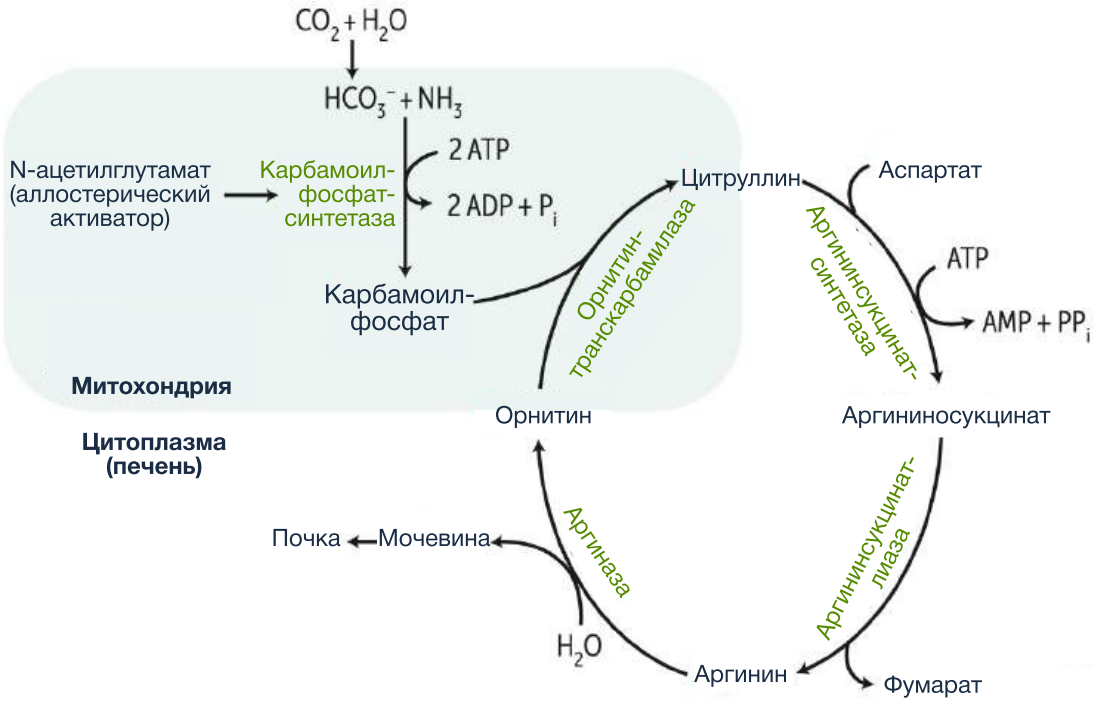

Транспорт аммиака аланином

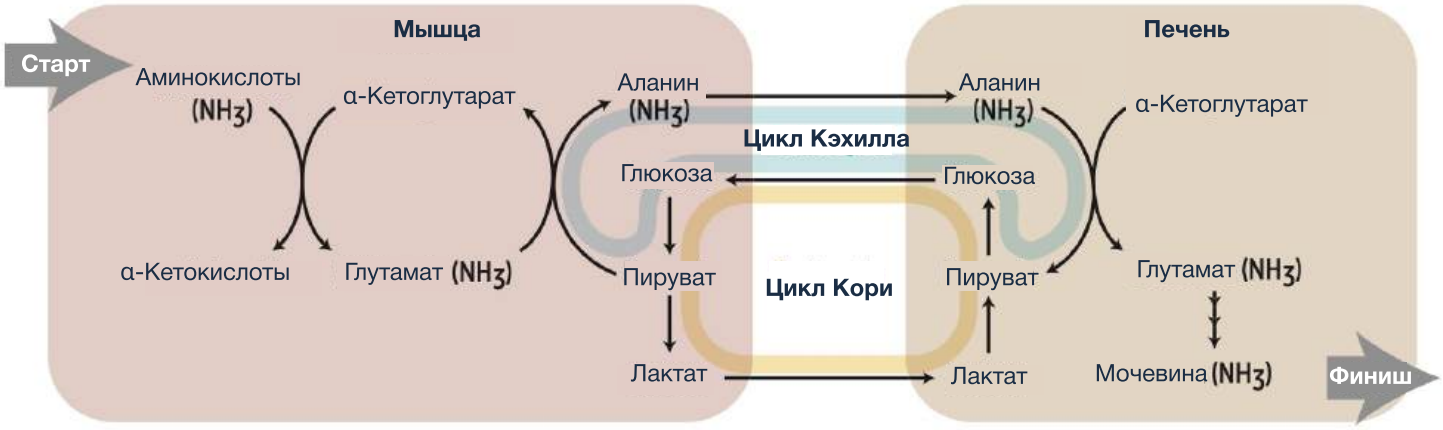

Гипераммонемия

Может быть приобретенной (например, при заболеваниях печени) или наследственной (например, при дефиците ферментов цикла мочевины).

Астериксис

Проявляется хлопающим тремором (астериксис), невнятной речью, сонливостью, рвотой, отеком мозга, нечеткостью зрения.

Повышенный уровень NH_3 вызывает нейротоксичность, включая:

- Угнетение цикла трикарбоновых кислот (снижение уровня α-кетоглутарата)
- Снижение уровня глутамата
- Повышение ГАМК-ергического тонуса (увеличение ГАМК)
- Повышение уровня глутамина
- Отек мозга (осмотические сдвиги, вызванные глутамином)

Лечение: ограничение белка в рационе. Для снижения уровня аммиака могут применяться:

- Лактулоза для подкисления ЖКТ и связывания NH_4^+ с последующим выведением.
- Антибиотики (например, рифаксимин) для подавления аммониегенной микрофлоры.
- Бензоат, фенилацетат или фенилбутират, которые реагируют с глицином или глутамином, образуя продукты, выводимые почками

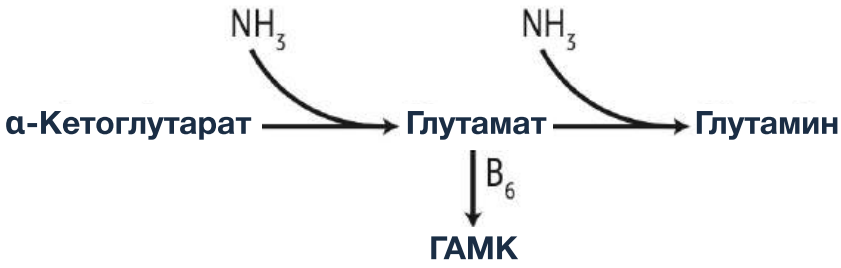

Дефицит орнитинтранскарбамилазы

Наиболее распространенное нарушение цикла мочевины. Наследуется по Х-сцепленному рецессивному типу (в отличие от других дефектов ферментов цикла мочевины, которые наследуются аутосомно-рецессивно). Нарушает способность организма выводить аммиак. Обычно проявляется в первые дни жизни, но может манифестировать и позже.

Избыток карбамоилфосфата превращается в оротовую кислоту (часть пути синтеза пиримидинов; в отличие от дефицита карбамоилфосфатсинтетазы I).

Признаки: повышение уровня оротовой кислоты в крови и моче, снижение уровня мочевины в крови, симптомы гипераммониемии. Мегалобластной анемии нет (в отличие от оротовой ацидурии).

Производные аминокислот

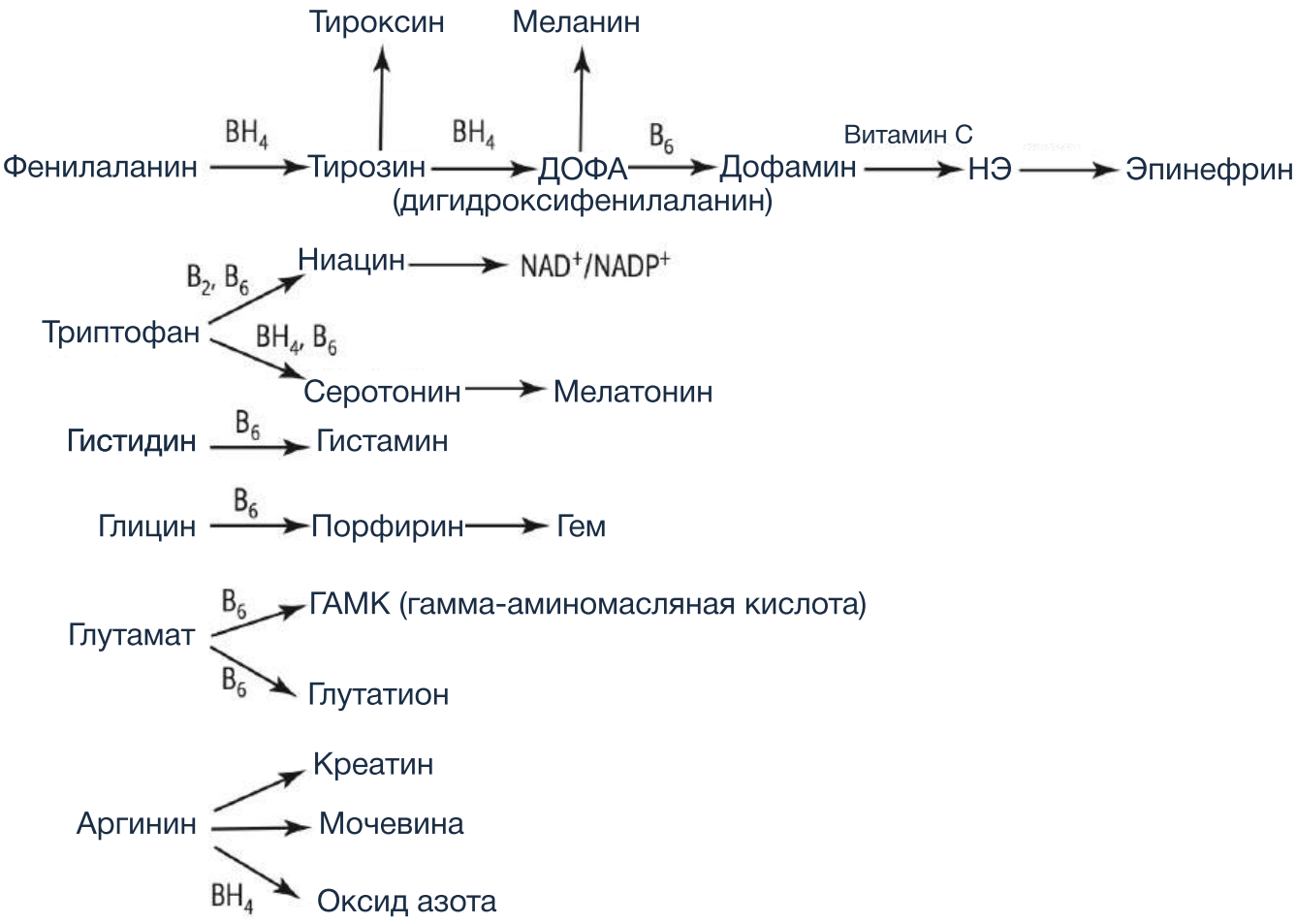

BH_4 = Тетрагидробиоптерин

Синтез катехоламинов/катаболизм тирозина

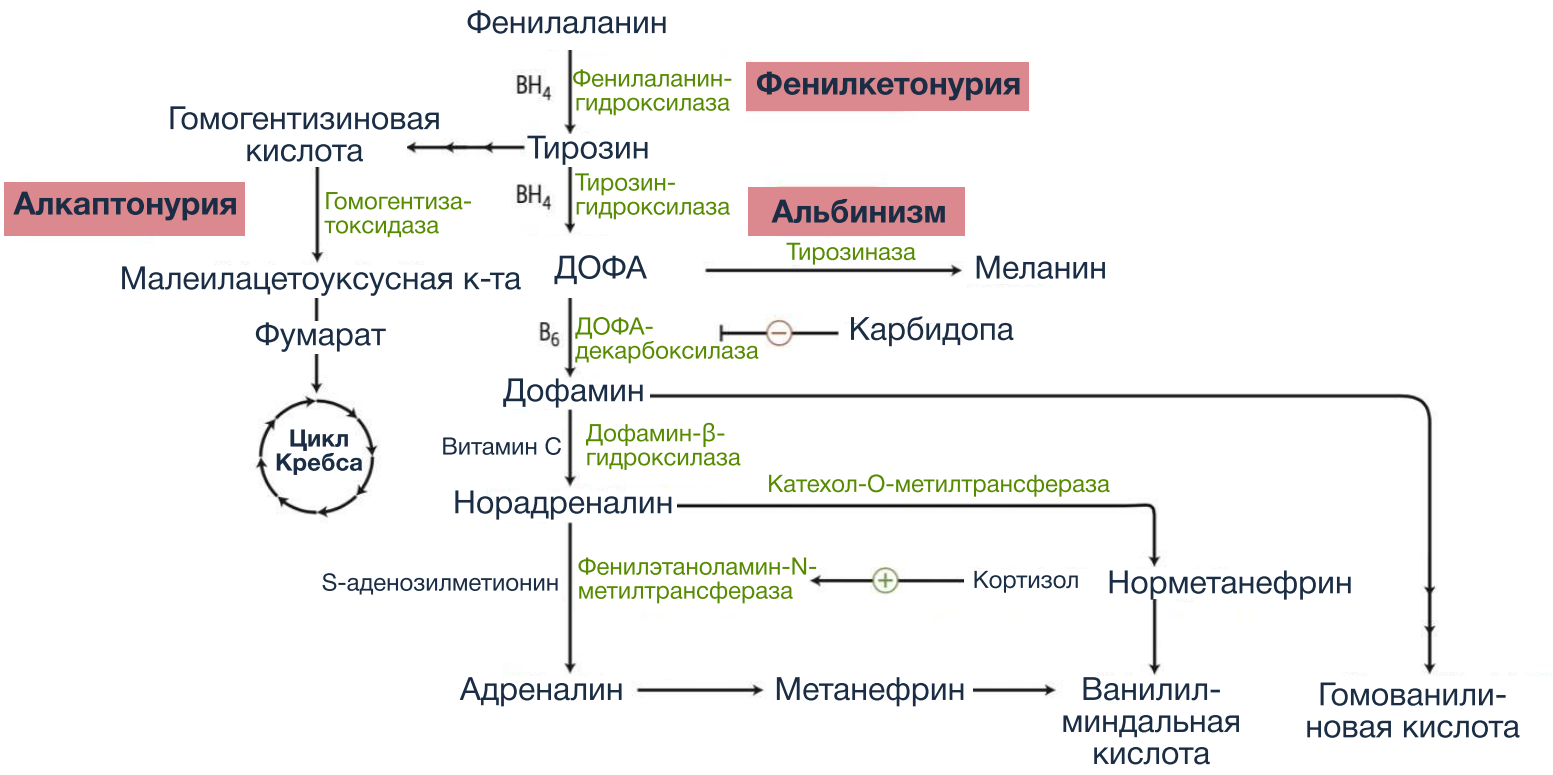

Фенилкетонурия

Вызвано дефицитом фенилаланингидроксилазы (ФАГ). Тирозин становится незаменимым. Повышение уровня фенилаланина → накопление фенилкетонов в моче.

Дефицит тетрагидробиоптерина (BH4) — BH4 является важным кофактором для ФАГ. Дефицит BH4 → повышение уровня фенилаланина. Различные степени клинической тяжести. Нелеченые пациенты обычно умирают в младенчестве.

ФЕНИЛАЛАНИНОВАЯ ЭМБРИОПАТИЯ — повышенный уровень фенилаланина у беременных с нелеченой фенилкетонурией (ФКУ) может привести к задержке роста плода, микроцефалии, умственной отсталости, врожденным порокам сердца. Можно предотвратить с помощью диетических мер.

Тип наследования: аутосомно-рецессивный тип наследования.

Скрининг проводится через 2–3 дня после рождения (при рождении уровень в норме из-за действия материнского фермента во внутриутробном периоде).

Проявления: умственная отсталость, микроцефалия, судороги, гипопигментация кожи, экзема, затхлый запах тела. Благодаря неонатальному скринингу эти проявления встречаются редко.

Лечение: ограничение фенилаланина и добавление тирозина в диету (например, соевые продукты, курица, рыба, молоко), добавки тетрагидробиоптерина.

Фенилкетоны — фенилацетат, фениллактат и фенилпируват. Нарушение метаболизма ароматических аминокислот → затхлый запах тела.

Пациенты с ФКУ должны избегать искусственного подсластителя аспартама, который превращается в фенилаланин.

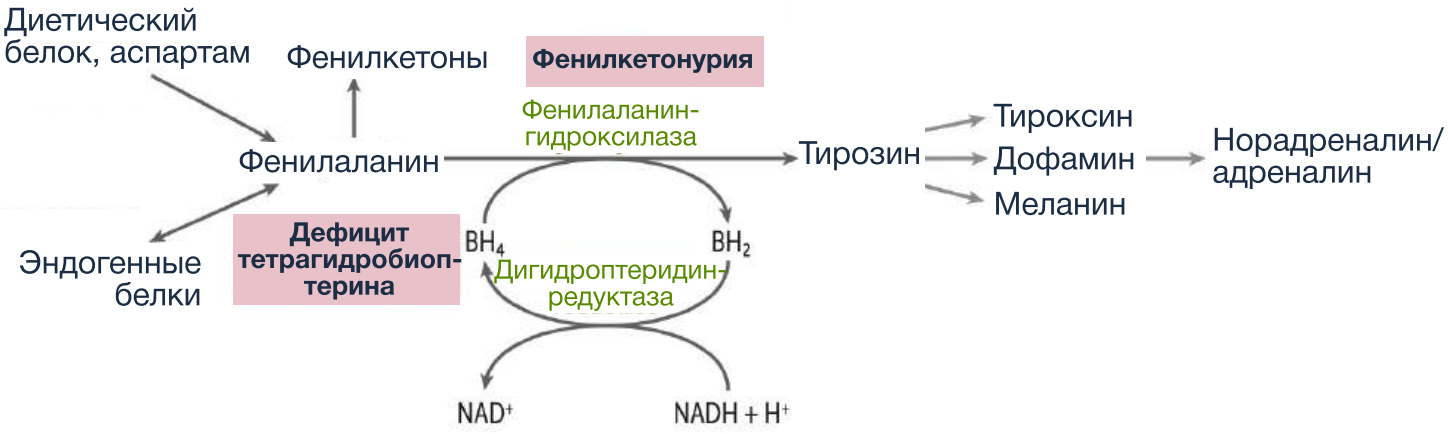

Болезнь кленового сиропа

Обусловлена нарушением распада разветвленных аминокислот (изолейцин, лейцин, валин) из-за дефицита фермента α-кетокислотной дегидрогеназы (в состав фермента входит тиамин (B1)). Приводит к накоплению α-кетокислот в крови, особенно производных лейцина.

Лечение: ограничение изолейцина, лейцина и валина в диете, дополнительный прием тиамина.

Тип наследования: аутосомно-рецессивный.

Клинические проявления: рвота, отказ от еды, выделения (моча, пот, ушная сера) имеют запах кленового сиропа или жженого сахара. Вызывает прогрессирующие неврологические нарушения, включая судороги и дистонию.

Алкаптонурия

Врожденный дефицит фермента гомогентизатоксидазы в пути распада тирозина до фумарата → накопление гомогентизиновой кислоты, образующей пигмент в тканях.

Тип наследования: аутосомно-рецессивный. Обычно доброкачественное течение.

Проявления:

- Синевато-черная пигментация соединительной ткани, ушных хрящей и склер (охроноз);
- Моча темнеет при длительном контакте с воздухом;
- Возможны изнуряющие артралгии (гомогентизиновая кислота токсична для хрящевой ткани).

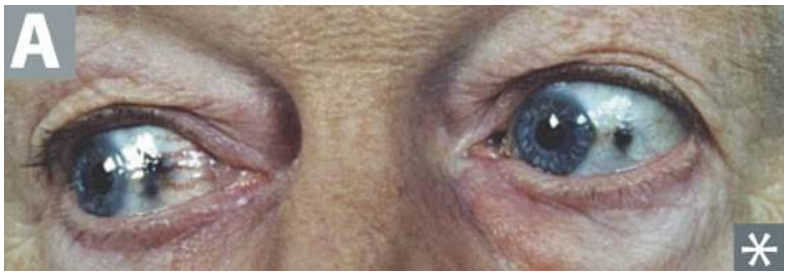

Гомоцистинурия

Причины (все аутосомно-рецессивные):

- Дефицит цистатионин-синтазы
  (лечение: увеличение метионина, снижение цистеина, добавление B6, B12 и фолатов в рацион)
- Сниженное сродство цистатионин-синтазы к пиридоксальфосфату
  (лечение: увеличение B6 и снижение цистеина в рационе)
- Дефицит метионин-синтазы (гомоцистеин-метилтрансферазы)
  (лечение: увеличение метионина в рационе)
- Дефицит метилентетрагидрофолатредуктазы (MTHFR)
  (лечение: увеличение фолатов в рационе)

Все формы приводят к избытку гомоцистеина.

Проявления:

- Повышенный уровень гомоцистеина в моче
- Остеопороз

- Марфаноподобный габитус
- Глазные изменения (подвывих хрусталика вниз и внутрь)
- Сердечно-сосудистые нарушения (тромбозы и атеросклероз → инсульт и инфаркт миокарда)
- Кифоз
- Умственная отсталость
- Гипопигментация кожи

При гомоцистинурии хрусталик смещается «вниз и внутрь» (в отличие от синдрома Марфана, где смещение «вверх и кнаружи»).

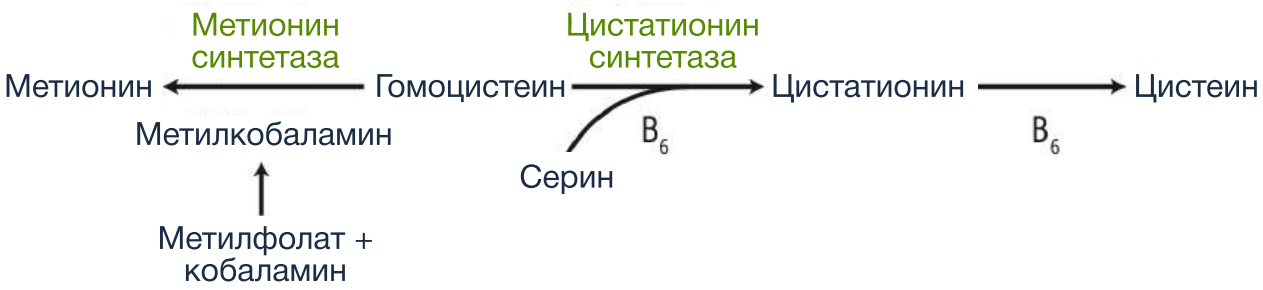

Цистинурия

Наследственный дефект аминокислотного транспортера в почечных проксимальных канальцах (ПКТ) и кишечнике, приводящий к нарушению реабсорбции цистина, орнитина, лизина и аргинина.

Цистин состоит из двух молекул цистеина, соединённых дисульфидной связью.

Избыток цистина в моче может приводить к повторному образованию шестиугольных цистиновых камней.

Лечение:
- Ощелачивание мочи (например, цитрат калия, ацетазоламид) и хелатирующие агенты (например, пеницилламин) → повышение растворимости цистиновых камней;
- Усиленный питьевой режим;
- Диета с низким содержанием метионина.

Аутосомно-рецессивный тип наследования.
Довольно распространённое заболевание (1:7000).

Цистинурия выявляется с помощью:
- цианид-нитропруссидного теста мочи;
- протонной ядерной магнитной резонансной спектроскопии мочи

Органические ацидемии

Чаще всего проявляются в младенческом возрасте:

- плохое сосание,
- рвота,
- гипотония,
- метаболический ацидоз с высоким анионным промежутком,
- гепатомегалия,
- судороги.

Накопление органических кислот приводит к:

1. Угнетению глюконеогенеза → снижение уровня глюкозы в крови натощак, усиление кетоацидоза → метаболический ацидоз с высоким анионным промежутком.
2. Угнетению цикла мочевины → гипераммониемия.

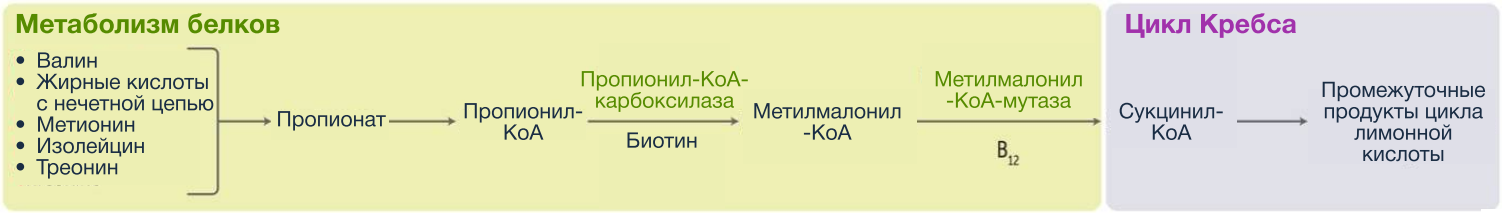

Заболевание	Дефицит фермента/витамина	Лечение и особенности
Пропионовая ацидемия	Пропионил-КоА-карбоксилаза	Низкобелковая диета. Ограничение веществ, превращающихся в пропионил-КоА: валин, жирные кислоты с нечётной цепью, метионин, изолейцин, треонин.
Метилмалоновая ацидемия	Метилмалонил-КоА-мутаза или витамин B_{12}	Низкобелковая диета. Ограничение тех же аминокислот.

Регуляция гликогена инсулином и глюкагоном/адреналином

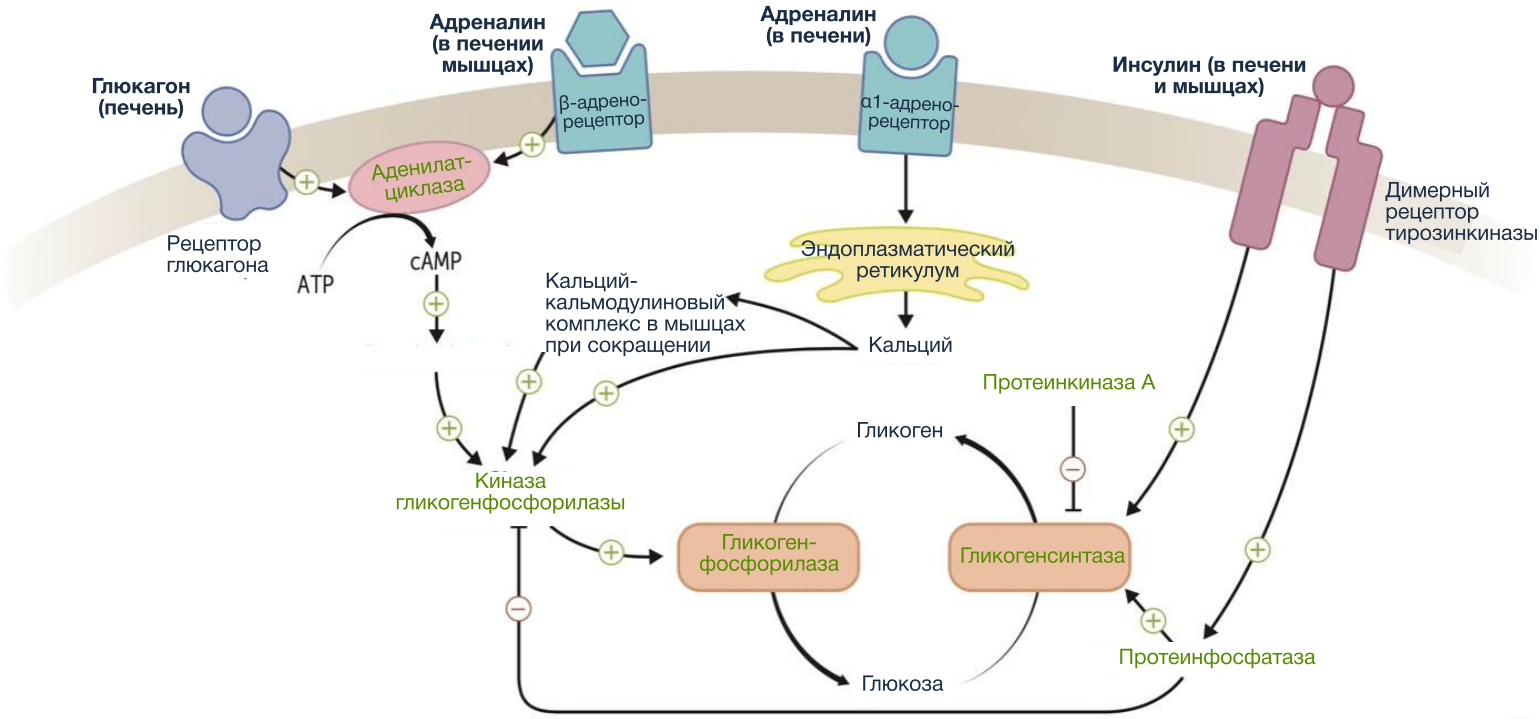

Гликоген

Ветви имеют связи α-(1,6); линейные связи имеют связи α-(1,4).

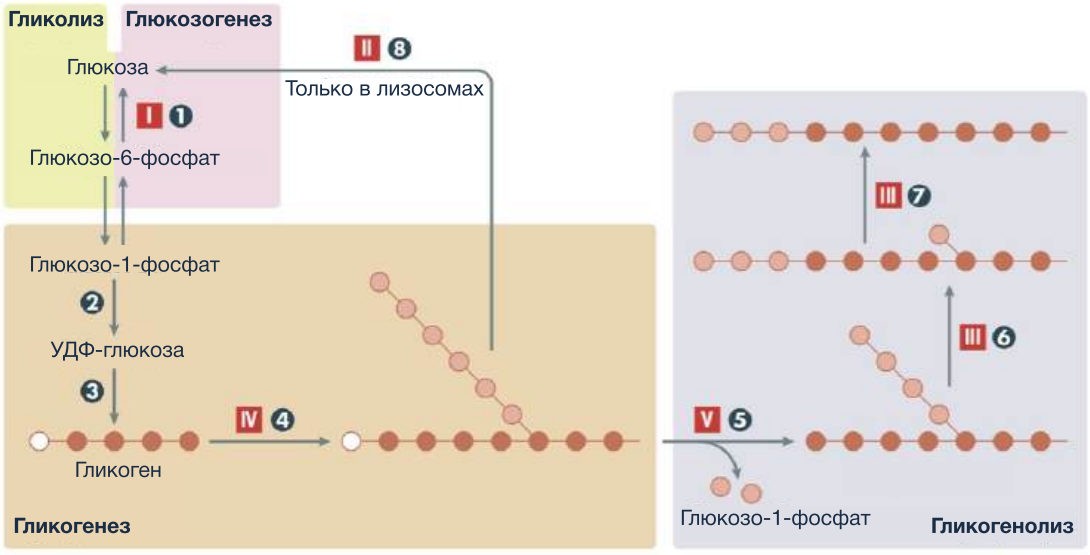

Гликогеновая болезнь (гликогеноз)

- I Тип I. Болезнь фон Гирке
- II Тип II. Болезнь Помпе
- III Тип III. Болезнь Кори
- IV Тип IV. Болезнь Андерсона
- V Тип V. Болезнь Мак-Ардла

Ферменты метаболизма гликогена

1. Глюкозо-6-фосфатаза
2. УДФ-глюкозная пирофосфорилаза
3. Гликогенсинтаза
4. Ветвящий фермент
5. Гликогенфосфорилаза
6. Деветвящий фермент (4-α-глюканотрансфераза)
7. Деветвящий фермент (α-1,6-глюкозидаза)
8. α-1,4-глюкозидаза

Примечание: небольшая часть гликогена расщепляется в лизосомах под действием α-1,4-глюкозидазы (кислой мальтазы).

Ткань/Клетки	Процессы и ферменты
Скелетные мышцы	Гликоген → гликогенолиз → глюкоза-1-фосфат → глюкоза-6-фосфат (быстрый метаболизм при нагрузке).
Гепатоциты	Гликоген запасается и подвергается гликогенолизу для поддержания уровня сахара в крови на должном уровне. Гликогенфосфорилаза (5) отщепляет остатки глюкозо-1-фосфата от разветвленного гликогена, пока на ветви не останется 4 глюкозных единицы. Затем 4-α-D-глюканотрансфераза переносит 3 из 4 глюкозных единиц с ветви на линейную связь. После этого α-1,6-глюкозидаза (6) отщепляет последний остаток, высвобождая свободную глюкозу. Лимитирующий декстрин - это 2-4 остатка, оставшиеся на ветви после того, как гликогенфосфорилаза укоротила ее.

Болезни накопления (гликогенозы)

Выявлено не менее 15 типов, все они приводят к нарушению метаболизма гликогена и его накоплению в клетках. Окрашивание Шифф-йодной кислотой (PAS-реакция) позволяет выявить гликоген и применяется для диагностики этих заболеваний.

Болезнь	Клинические проявления	Дефицитный фермент	Комментарии
Болезнь фон Гирке (тип I)	Тяжелая гипогликемия натощак, ↑↑ гликоген в печени и почках, ↑ лактат крови, ↑ триглицериды, ↑ мочевая кислота (подагра), гепатомегалия, реномегалия. Печень не регулирует уровень глюкозы в крови.	Глюкозо-6-фосфатаза	Лечение: частый прием глюкозы/крахмала; исключение фруктозы и галактозы. Нарушены глюконеогенез и гликогенолиз.
Болезнь Помпе (тип II)	Кардиомиопатия, гипотония, непереносимость физических нагрузок, макроглоссия (увеличенный язык), системные нарушения, приводящие к ранней смерти.	Лизосомная кислая α-1,4-глюкозидаза (кислая мальтаза).	Мнемоника: Помпе = поражение помпы (сердца).
Болезнь Помпе (тип II)	Похожа на болезнь фон Гирке, но симптомы мягче, уровень лактата в крови нормальный. Может приводить к кардиомиопатии. В цитозоле накапливаются лимитдекстриноподобные структуры; возможны гепатомегалия, цирроз и аденомы печени.	Деветвящие ферменты (α-1,6-глюкозидаза и 4-α-D-глюканотрансфераза).	Глюконеогенез не нарушен.

Болезнь	Клинические проявления	Дефицитный фермент	Комментарии
Болезнь Андерсена (тип IV)	Чаще всего проявляется гепатоспленомегалией и задержкой развития в раннем младенчестве. Другие симптомы: цирроз печени у младенцев, мышечная слабость, гипотония, кардиомиопатия, ранняя смерть в детском возрасте.	Ветвящий фермент. Нервно-мышечная форма может проявиться в любом возрасте.	Гипогликемия возникает на поздних стадиях болезни
Болезнь Мак-Ардла (тип V)	↑ гликоген в мышцах, но они не могут его расщеплять → болезненные судороги, миоглобинурия (красная моча) при нагрузке, аритмии из-за нарушений электролитного баланса. Феномен "второго дыхания" при физической нагрузке из-за ↑ кровотока в мышцах.	Фосфорилаза гликогена скелетных мышц (миофосфорилаза). Характеризуется отсутствием повышения уровня лактата в венозной крови при нормальном росте концентрации аммиака во время физической нагрузки.	Уровень глюкозы крови обычно не изменен. Мнемоника: Болезнь Мак-Ардла = поражение мышц.

Лизосомальные болезни накопления

Дефицит лизосомальных ферментов → накопление аномальных продуктов метаболизма. Повышенная частота болезней Тея-Сакса, Ниманна-Пика и некоторых форм болезни Гоше среди евреев-ашкенази.

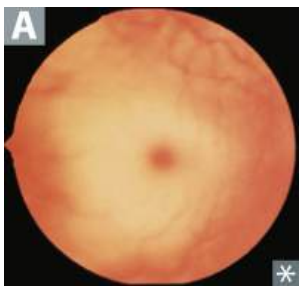

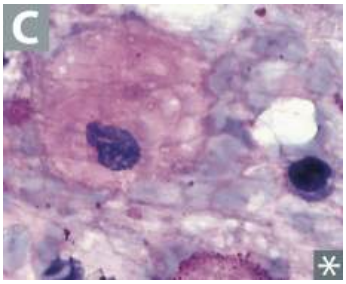

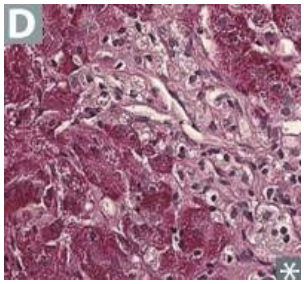

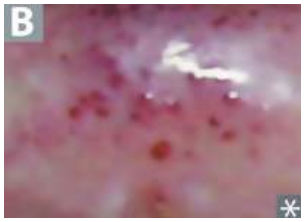

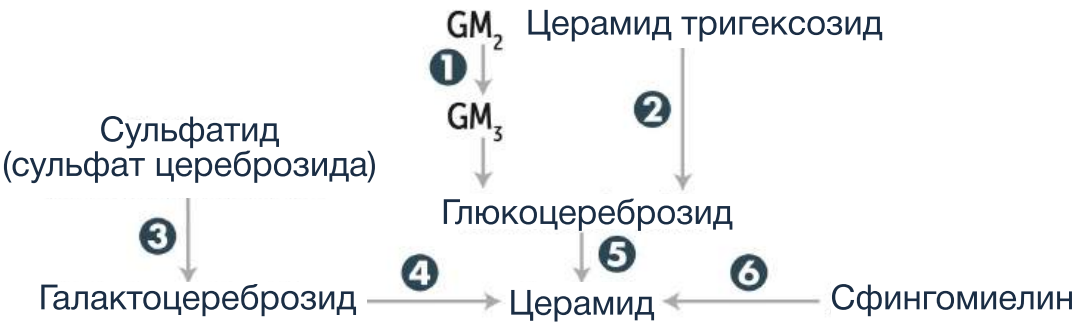

Болезнь	Клинические проявления	Дефицитный фермент	Накапливаемый субстрат	Тип наследования
Сфинголипидозы				
Болезнь Тея-Сакса	Прогрессирующая нейродегенерация, задержка/регресс развития, гиперрефлексия, гиперакузия, "вишнёво-красное пятно" на макуле (рис. A) (накопление липидов в ганглиозных клетках), лизосомы с "луковичной" структурой, отсутствие гепатоспленомегалии.	①Гексозаминидаза A.	GM_2 ганглиозид	АР
Болезнь Фабри	Ранние проявления: триада - эпизодическая периферическая нейропатия, ангиокератомы (рис. B), гипогидроз. Поздние: прогрессирующая почечная недостаточность, сердечно-сосудистые заболевания.	② α-галактозидаза A; лечение рекомбинантной α-галактозидазой.	Церамид тригексозид (глоботриаозилцерамид).	ХР
Метахроматическая лейкодистрофия	Демиелинизация ЦНС и периферических нервов с атаксией, деменцией.	③ Арилсульфатаза A.	Цереброзид сульфат.	АР
Болезнь Краббе	Периферическая нейропатия, разрушение олигодендроцитов, задержка развития, атрофия II ЧН, глобоидные клетки.	④ Галактоцереброзидаза (галактозилцерамидаза).	Галактоцереброзид, психозин.	АР
Болезнь Гоше	Наиболее частая. Гепатоспленомегалия, панцитопения, остеопороз аваскулярный некроз бедренной кости, костные кризы, клетки Гоше (макрофаги, перегруженные липидами, напоминающие смятую бумагу (рис. C)).	⑤ Глюкоцереброзидаза (β-глюкозидаза); лечение рекомбинантной глюкоцереброзидазой.	Глюкоцереброзид	АР
Болезнь Ниманна-Пика	Прогрессирующая нейродегенерация, гепатоспленомегалия (в отличие от болезни Тея-Сакса), пенистые клетки (макрофаги, перегруженные липидами - рис. D), "вишнёво-красное пятно" на макуле.	⑥ Сфингомиелиназа.	Сфингомиелин, холестерин.	АР

Болезнь	Клинические проявления	Дефицитный фермент	Накапливаемый субстрат	Тип наследования
Мукополисахаридозы				
Синдром Гурлера	Задержка развития, гирсутизм, костные аномалии, обструкция дыхательных путей, помутнение роговицы, гепатоспленомегалия.	α-L-идуронидаза.	Гепаран сульфат, дерматан сульфат.	АР
Синдром Хантера	Умеренные проявления как при синдроме Гурлер + агрессивное поведение, отсутствие помутнения роговицы.	Идуронат-2-сульфатаза.	Гепаран сульфат, дерматан сульфат.	ХР

Сокращения: АР - аутосомно-рецессивный, ХР - Х-сцепленный рецессивный, ЧН - черепной нерв, ЦНС - центральная нервная система

Метаболизм жирных кислот

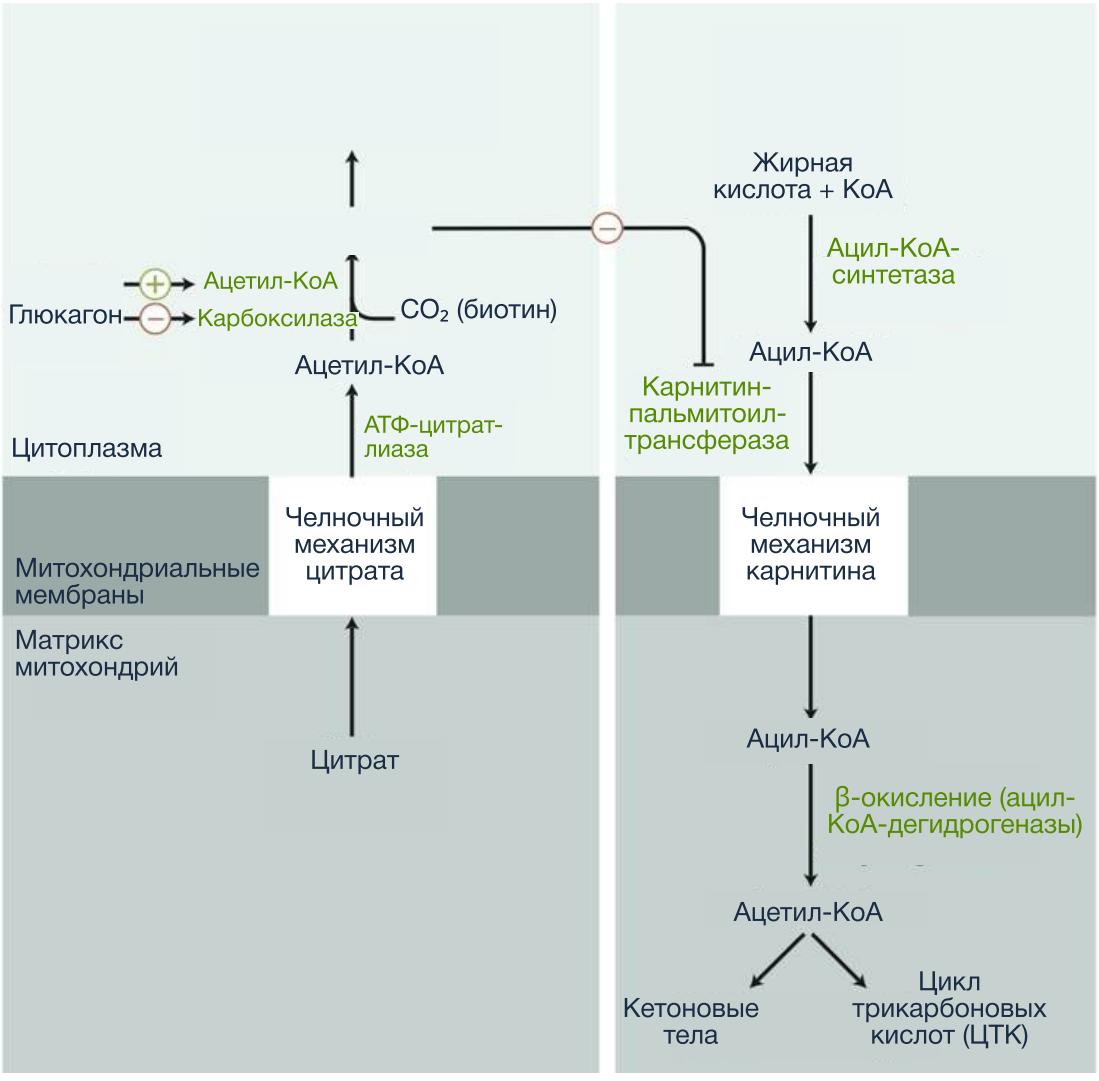

Синтез жирных кислот требует переноса цитрата из митохондрий в цитозоль. В основном происходит в печени, лактирующих молочных железах и жировой ткани.
Деградация длинноцепочечных жирных кислот (ДЦЖК) требует карнитин-зависимого транспорта в матрикс митохондрий.

Системный первичный дефицит карнитина — отсутствие клеточного захвата карнитина → нарушение транспорта ДЦЖК в митохондрии → токсическое накопление ДЦЖК в цитозоле. Проявляется слабостью, гипотонией, гипокетотической гипогликемией, дилатационной кардиомиопатией.

Дефицит среднецепочечной ацил-КоА-дегидрогеназы — нарушение расщепления жирных кислот до ацетил-КоА → накопление ацилкарнитинов и дикарбоновых кислот в крови на фоне гипокетотической гипогликемии. Проявляется рвотой, вялостью, судорогами, комой, нарушением функции печени, гипераммониемией. Может привести к внезапной смерти у младенцев или детей. Лечение включает избегание голодания.

Кетоновые тела

Кетоновые тела: ацетон (кетон), ацетоацетат (кетокислота), β-гидроксибутират (кетокислота).

В печени жирные кислоты и аминокислоты метаболизируются до ацетоацетата и β-гидроксибутирата (которые используются в мышцах и головном мозге).

При длительном голодании и диабетическом кетоацидозе оксалоацетат истощается из-за глюконеогенеза. При хроническом злоупотреблении алкоголем высокий уровень НАДН приводит к накоплению оксалоацетата (угнетение цикла Кребса) и его превращению в малат.
Дыхание приобретает запах ацетона (фруктовый аромат). Анализ мочи на кетоны выявляет ацетоацетат, но не β-гидроксибутират.

Эритроциты не могут утилизировать кетоновые тела — они используют исключительно глюкозу. Гепатоциты не содержат β-кетоацил-КоА-трансферазу и поэтому не способны использовать кетоновые тела в качестве источника энергии.

ГМГ-КоА-лиаза участвует в синтезе кетоновых тел, а ГМГ-КоА-редуктаза — в синтезе холестерина.

Состояние	Гипераммониемия	Гипокетоз	Кетоз
Уровень кетонов	Нормальный	↓	↑
Уровень глюкозы	Нормальный	↓	↓
Дефицит	Цикл мочевины	Дефицит ацил-КоА-дегидрогеназы (MCAD-дефицит)	Метилмалоновая ацидемия, пропионовая ацидемия

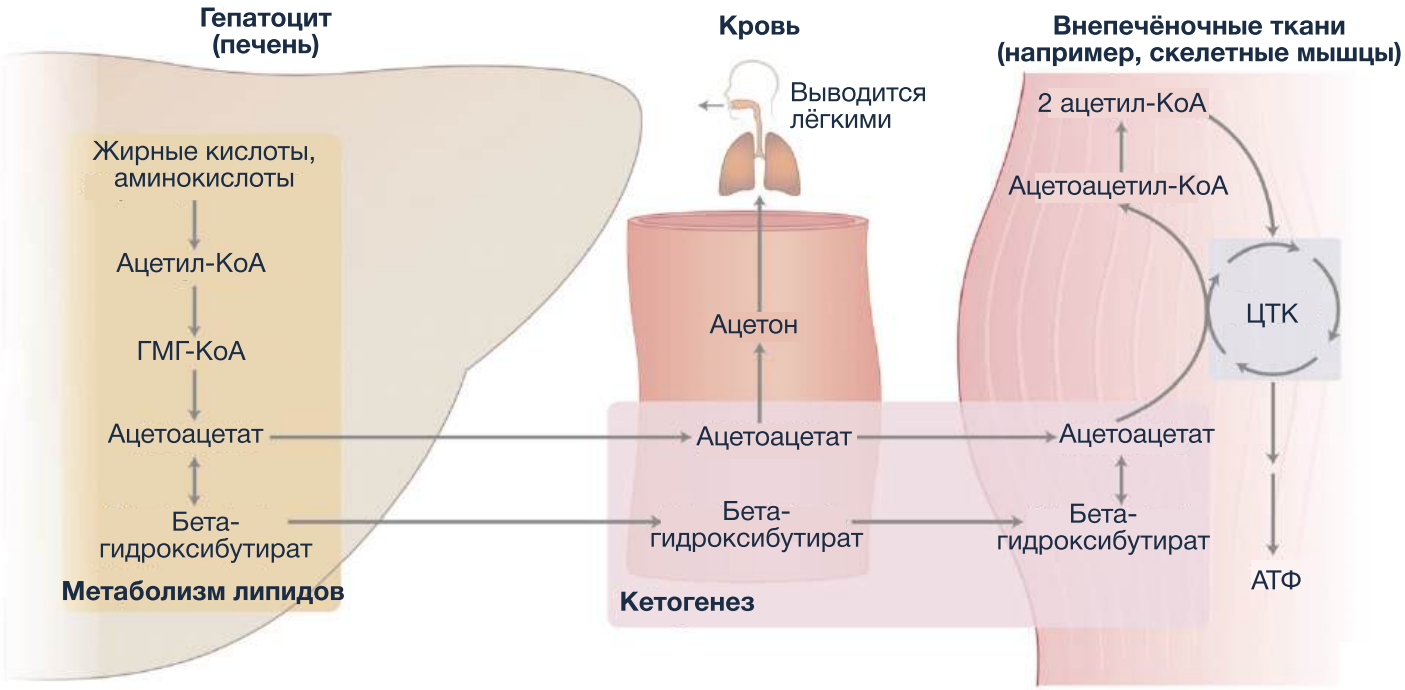

Состояние голодания и сытости

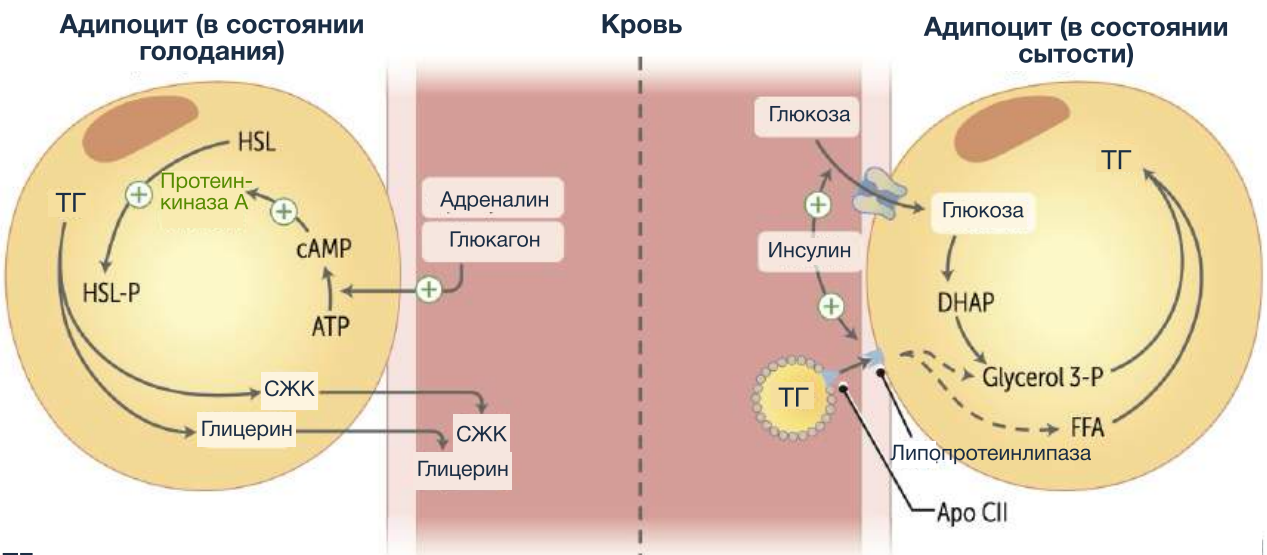

ТГ- триглицериды
HSL - гормон-чувствительная липаза
СЖК - свободные жирные кислоты

Использование метаболического топлива

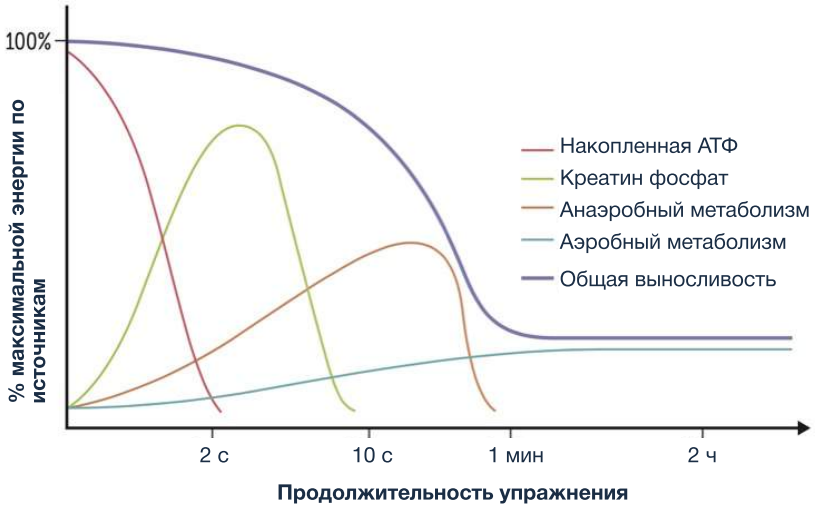

1 г углеводов/белков = 4 ккал
1 г алкоголя = 7 ккал
1 г жирных кислот = 9 ккал
(# букв = # ккал)

Голодание и длительное голодание

Главные задачи: обеспечить мозг и эритроциты глюкозой и сохранить белки.

Состояние	Процессы и приоритеты	Дополнительные пояснения
Сытое состояние (после еды)	Гликолиз и аэробное дыхание.	Инсулин стимулирует запасание триглицеридов (липидов) и гликогена (углеводов), а также синтез белков.
Кратковременное голодание (между приемами пищи)	Основной источник энергии: гликогенолиз в печени; второстепенные источники: глюконеогенез в печени, выделение жирных кислот из жировой ткани.	Глюкагон и адреналин стимулируют использование энергетических резервов.
Голодание (1–3 дня)	Уровень глюкозы в крови поддерживается за счет: • Гликогенолиза в печени • Высвобождения ЖК из жировой ткани • Мышцы и печень переключаются с глюкозы на ЖК • Глюконеогенеза в печени из лактата и аланина периферических тканей, а также из глицерина жировой ткани и пропионил-КоА (из жирных кислот с нечетной цепью — единственного компонента триглицеридов, способного участвовать в глюконеогенезе)	Запасы гликогена истощаются после первого дня. Эритроциты не имеют митохондрий и потому не могут использовать кетоновые тела.

Состояние	Процессы и приоритеты	Дополнительные пояснения
Голодание (после 3-го дня)	Основной источник энергии — **кетоновые тела** (из жировых запасов), которые становятся главным топливом для мозга. После их истощения ускоряется распад жизненно важных белков, что ведет к отказу органов и смерти. Продолжительность выживания зависит от объема резервов.	

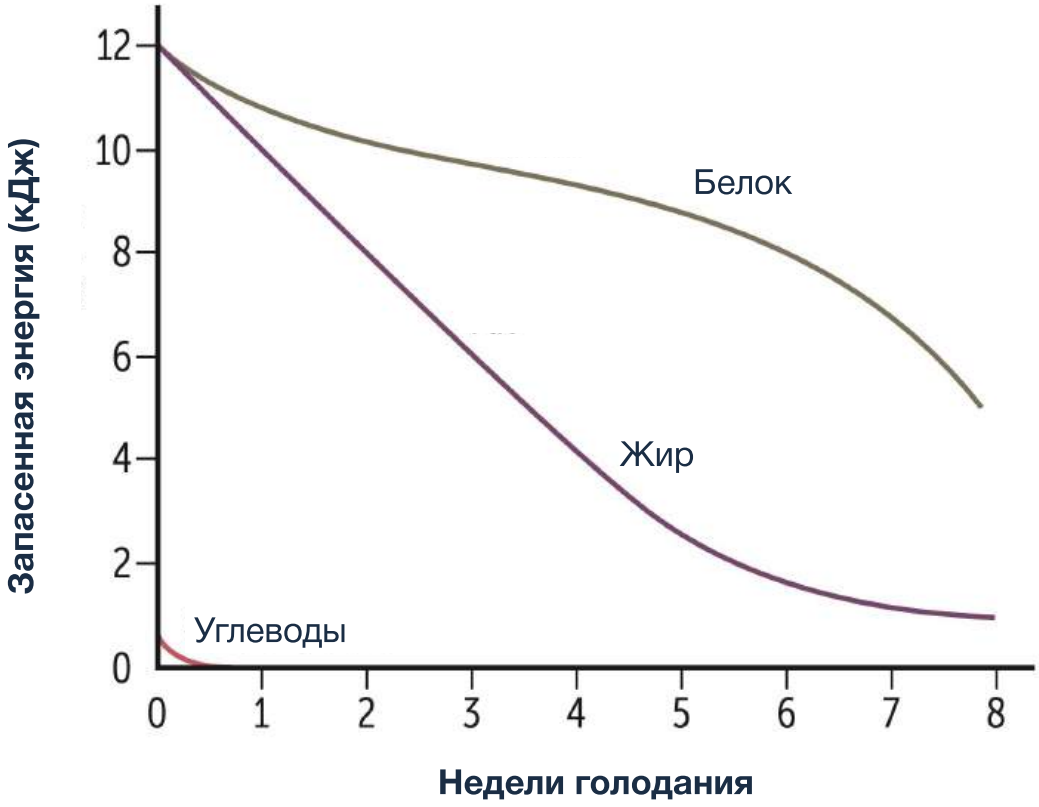

Метаболизм липидов

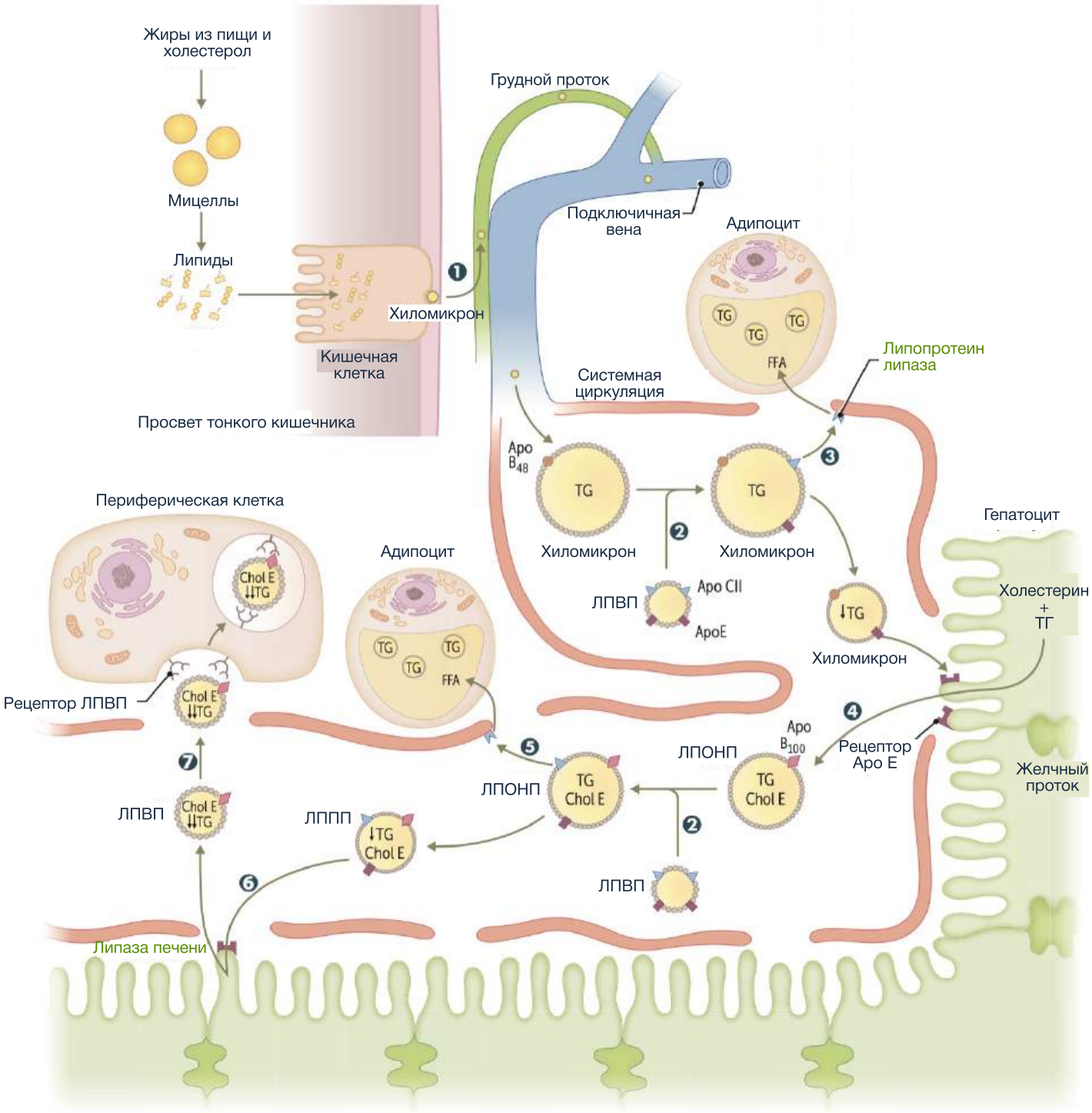

1. Хиломикрон поступает в лимфатические сосуды
2. ЛПВП (HDL) переносит апоС-II и апоЕ
3. АпоС-II хиломикрона активирует ЛПЛ (липопротеинлипазу) (нарушено при семейной дислипидемии I типа)
4. Печень выделяет ЛПОНП (VLDL) (избыточная продукция при семейной дислипидемии IV типа)
5. АпоС-II ЛПОНП активирует ЛПЛ
6. ЛППП (IDL) доставляет триглицериды и холестерин в печень через апоЕ
7. Эндоцитоз ЛПНП (LDL) (нарушен при семейной дислипидемии II типа)

Ключевые ферменты в транспорте липидов

Фермент	Функция
Белок переноса эфиров холестерина	Осуществляет перенос эфиров холестерина к другим частицам липопротеинов.
Печёночная липаза	Расщепляет триглицериды (ТГ), оставшиеся в ЛППП и остатках хиломикронов.
Гормон-чувствительная липаза	Расщепляет ТГ, запасённые в адипоцитах. Способствует глюконеогенезу, высвобождая глицерин.
Лецитин-холестерин-ацилтрансфераза (ЛХАТ)	Катализирует этерификацию ⅔ холестерина плазмы (необходима для созревания ЛПВП).
Липопротеинлипаза	Расщепляет ТГ в циркулирующих хиломикронах и ЛПОНП.
Панкреатическая липаза	Расщепляет пищевые ТГ в тонком кишечнике.
PCSK9	Разрушает рецептор ЛПНП → повышение уровня ЛПНП в сыворотке. Ингибирование усиливает рециклинг рецептор.

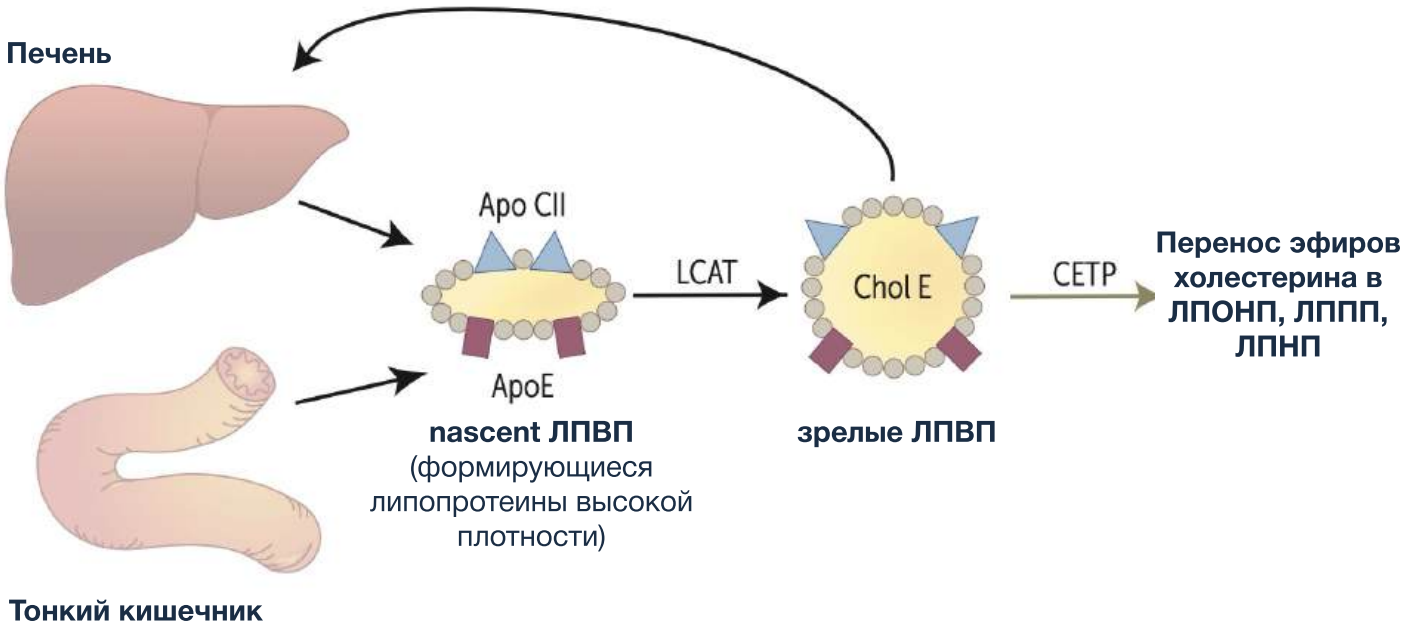

Основные аполипопротеины

Аполипо-протеин	Функция	Хиломикрон	Остаток хиломикрона	ЛПОНП	ЛППП	ЛПНП	ЛПВП
E	Обеспечивает захват остатков (всех, кроме ЛПНП)	✓	✓	✓	✓	✓	✓
AI	Встречается только на альфа-липопротеинах (ЛПВП) активирует ЛХАТ						✓
CII	Кофактор липопротеинлипазы, катализирует расщепление	✓		✓	✓		✓
B48	Обеспечивает секрецию хиломикронов в лимфатическую систему. Только на частицах кишечного происхождения	✓	✓				
B100	Связывается с рецептором ЛПНП. Только на частицах печеночного происхождения			✓	✓	✓	

Функции липопротеинов

Липопротеины состоят из различных пропорций белков, холестерина, триглицеридов и фосфолипидов. ЛПНП и ЛПВП переносят наибольшее количество холестерина.

Холестерин необходим для поддержания целостности клеточных мембран, синтеза желчных кислот, стероидов и витамина D.

Липопротеин	Функции и характеристики
Хиломикрон	Доставляет пищевые триглицериды (ТГ) к периферическим тканям. Переносит холестерин в печень в форме остатков хиломикронов (почти лишённых ТГ). Секретируется клетками кишечного эпителия.
ЛПОНП (липопротеины очень низкой плотности)	Транспортирует триглицериды, синтезированные в печени, к периферическим тканям. Секретируется печенью.
ЛППП (липопротеины промежуточной плотности)	Доставляет триглицериды и холестерин в печень. Образуется при распаде ЛПОНП.
ЛПНП (липопротеины низкой плотности)	Основной переносчик холестерина из печени к периферическим тканям. Образуется из ЛППП под действием печёночной липазы. Поглощается клетками через рецептор-опосредованный эндоцитоз. Ассоциирован с атеросклерозом.
ЛПВП (липопротеины высокой плотности)	Осуществляет обратный транспорт холестерина из тканей в печень. Содержит апоС и апоЕ (необходимы для метаболизма хиломикронов и ЛПОНП). Синтезируется печенью и кишечником. Уровень повышается при употреблении алкоголя. Противодействует атеросклерозу.

Абеталипопротеинемия

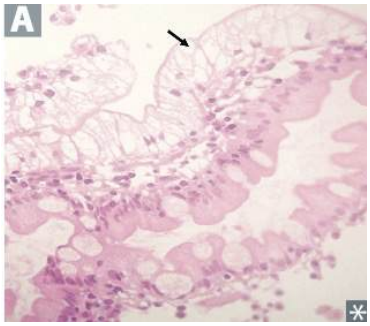

Аутосомно-рецессивное заболевание. Мутация в гене, кодирующем микросомальный транспортный белок (MTP). Хиломикроны, ЛПОНП и ЛПНП отсутствуют. Дефицит липопротеинов, содержащих апо B48 и апо B100.

У пораженных младенцев наблюдается тяжелая мальабсорбция жиров, стеаторея, задержка развития. Поздние проявления включают пигментный ретинит, спиноцеребеллярную дегенерацию из-за дефицита витамина Е, прогрессирующую атаксию, акантоцитоз. При биопсии кишечника выявляются энтероциты, заполненные липидами (стрелка на рисунке А).

Лечение: ограничение длинноцепочечных жирных кислот, прием высоких доз витамина Е перорально.

Наследственные дислипидемии

Тип	Тип наследования	Патогенез	↑ уровень в крови	Клинические проявления
I — Гиперхилон-микронемия	АР	Дефицит липопротеин-липазы или апо CII	Хиломикроны, ТГ, холестерин	Панкреатит, гепатоспленомегалия, эруптивные/зудящие ксантомы (нет ↑ риска атеросклероза). Верхний слой плазмы сливкообразный.
II — Гиперхоле-стеринемия	АД	Отсутствие или дефект рецепторов ЛПНП, либо дефект апо B_{100}	IIa: ЛПНП, холестерин IIb: ЛПНП, холестерин, ЛПОНП	Гетерозиготы (1:500) — холестерин ≈ 300 мг/дл; гомозиготы (очень редко) — холестерин ≥ 700 мг/дл. Ускоренный атеросклероз (возможен ИМ до 20 лет), сухожильные (ахилловы) ксантомы, липидная дуга на роговице.
III — Дисбета-липопротеине-мия	АР	Дефект апоE	Хиломикроны, ЛПОНП, ТГ	Преждевременный атеросклероз, тубероэруптивные и ладонные ксантомы.
IV — Гипертри-глицеридемия	АД	Избыточная продукция ЛПОНП печенью	ЛПОНП, ТГ	Гипертриглицеридемия (> 1000 мг/дл) может вызвать острый панкре-атит. Связана с инсули-норезистентностью.

Сокращения:
- АР — аутосомно-рецессивный
- АД — аутосомно-доминантный
- ТГ — триглицериды
- ЛПНП — липопротеины низкой плотности
- ЛПОНП — липопротеины очень низкой плотности
- ИМ — инфаркт миокарда

SYNAPSE

USMLE Step 1

USMLE Step 1

Ваша гарантия сдачи

Не знаете, с чего начать подготовку и на что делать упор? Этот курс станет вашим путеводителем по USMLE Step 1 — всемирно признанному критерию уровня компетентности врача. Знания, полученные здесь, позволяют студентам успешно сдавать лицензионные экзамены как в США, так и за их пределами.

Самый результативный курс из существующих: 96% успешной сдачи за всё время

Меньше стресса — больше правильных ответов

получить бесплатную консультацию

узнать подробнее

ИММУНОЛОГИЯ

Иммунология — это одна из самых сложных базовых дисциплин, важность которой врачи осознают порой уже в клинической практике.

Иммунная система не про «выучить». Она про баланс, регуляцию и последствия. Один дефект — и вместо защиты организм атакует себя. Одна избыточная реакция — и нормальный стимул превращается в патологию.

В этом разделе First Aid:

- превращает хаос клеток, рецепторов и интерлейкинов в четкую систему;
- учит различать иммунодефициты, гиперчувствительность и аутоиммунитет с первого взгляда;
- связывает иммунологию с инфекциями, онкологией и фармакологией.

ЛИМФОИДНЫЕ СТРУКТУРЫ

Органы иммунной системы

Первичные органы (1°)

- Костный мозг — продукция иммунных клеток, созревание B-лимфоцитов
- Вилочковая железа (тимус) — созревание T-лимфоцитов

Вторичные органы (2°)

- Селезёнка, лимфатические узлы, миндалины, аденоиды, аппендикс, пейеровы бляшки
- Обеспечивают взаимодействие иммунных клеток с антигеном

Лимфатический узел

Определение

Вторичный лимфоидный орган, имеющий множество приносящих сосудов (афферентов) и один или более выносящих (эфферентов). Заключён в капсулу с трабекулами.

Функции

Неспецифическая фильтрация антигенов макрофагами, циркуляция B- и T-лимфоцитов, активация иммунного ответа.

Структурные зоны лимфатического узла

Фолликул

Расположен во внешней коре; место локализации и пролиферации B-лимфоцитов. Первичные фолликулы — плотные и покоящиеся. Вторичные фолликулы содержат светлые герминативные центры и являются активными.

Мозговое вещество (медулла)

Состоит из медуллярных тяжей (плотно расположенные лимфоциты и плазматические клетки) и медуллярных синусов (содержат ретикулярные клетки и макрофаги). Мозговые синусы сообщаются с эфферентными лимфатическими сосудами.

Паракортикальная зона (паракортикс)
Содержит Т-лимфоциты. Расположена между корой и мозговым веществом. Содержит высокоэндотелиальные венулы, через которые Т- и В-клетки поступают из крови. Недоразвита у пациентов с синдромом Ди Джорджи (DiGeorge syndrome).

Паракортикальная зона увеличивается при выраженном клеточном иммунном ответе (например, при инфекциях, вызванных вирусом Эпштейна–Барр и другими вирусами → паракортикальная гиперплазия → лимфаденопатия).

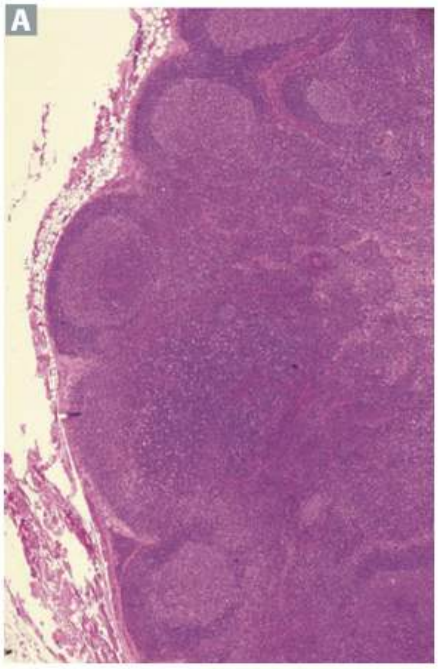

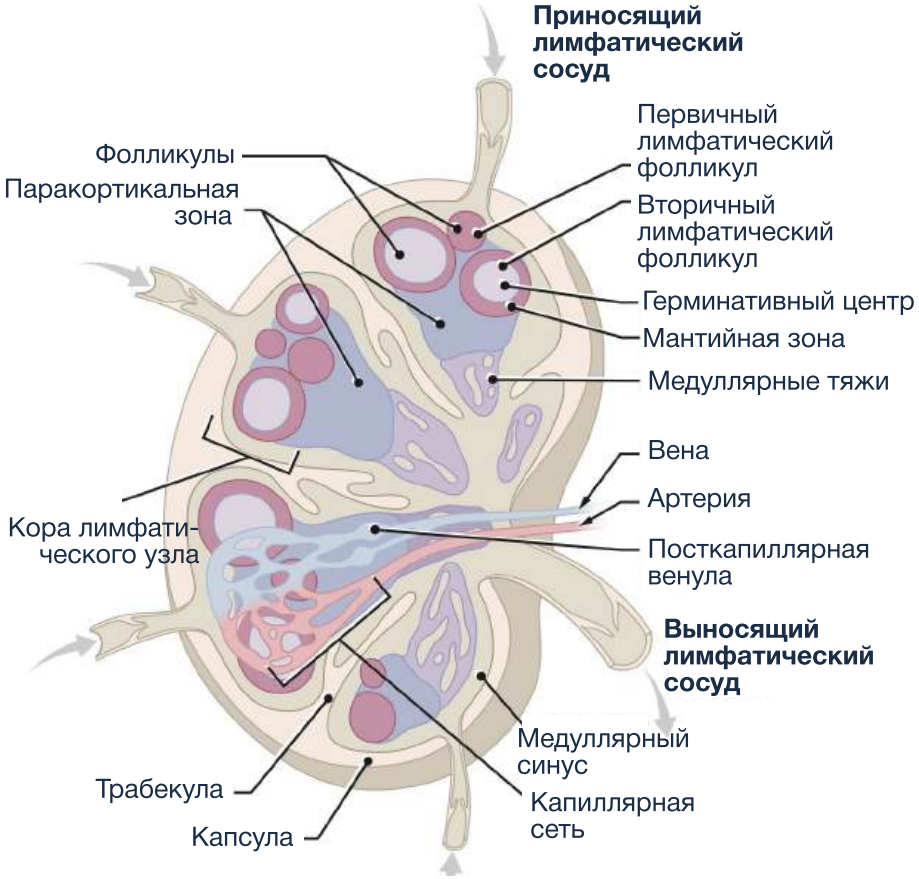

Ассоциации лимфатического дренажа

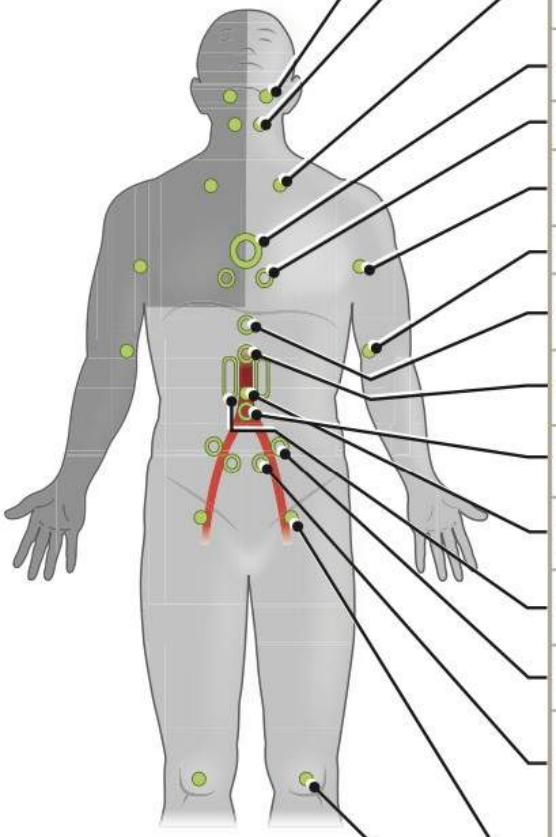

Пальпируемый лимфатический узел

Непальпируемый лимфатический узел

Группа лимфатических узлов	Дренируемая область тела	Ассоциированная патология
Подчелюстные и подбородочные	Полость рта, передняя часть языка, нижняя губа	Злокачественные опухоли и метастазы в полость рта
Глубокие шейные	Голова, шея, ротоглотка	Инфекция верхних дыхательных путей, инфекционный мононуклеоз, болезнь Кавасаки, злокачественные опухоли головы и шеи
Надключичные	Правая сторона - правая половина грудной клетки; левая сторона — узел Вирхова: грудная клетка, живот, таз	Злокачественные опухоли грудной клетки, брюшной полости, таза
Средостенные	Трахея, пищевод	Опухоли грудной клетки, туберкулёз (унилатерально), саркоидоз (билатерально), гранулематозные заболевания, опухоли лёгких, саркоидоз
Хилярные	Лёгкие	
Подмышечные	Верхняя конечность, грудная стенка, кожа над пупком	Мастит, метастазы (особенно рака молочной железы)
Эпитрохлеарные	Кисть, предплечье	Вторичный сифилис
Брыжеечные лимфатические узлы (Celiac)	Желудок, селезёнка, поджелудочная железа, верхняя часть 12-перстной кишки	Метастазы при опухолях желудка, воспалительные заболевания кишечника, целиакия
Верхние брыжеечные	Тонкая кишка, слепая кишка, восходящая и поперечная ободочная кишка	Мезентериальные лимфадениты, воспалительные заболевания кишечника, целиакия
Нижние брыжеечные	От селезёночного изгиба до прямой кишки	Воспалительные заболевания кишечника, опухоли ободочной и прямой кишки
Периумбиликальные (Sister Mary Joseph nodule)	Область пупка, передняя брюшная стенка	Метастазы рака желудка
Парааортальные	Почки, яички, яичники, маточные трубы, дно матки	Метастазы
Наружные подвздошные	Влагалище, шейка и тело матки, нижняя часть мочевого пузыря	Метастазы
Внутренние подвздошные	Шейка матки, прямая кишка, нижняя часть мочевого пузыря, простата	Половые инфекции, метастазы рака прямой кишки
Поверхностные паховые (superficial inguinal)	Дистальная нижняя конечность, наружные половые органы, передняя брюшная стенка ниже пупка, анальная область ниже зубчатой линии	Инфекции медиальной части стопы и голени - целлюлит, половые инфекции
Подколенные (popliteal)	Тыльная поверхность стопы, задняя поверхность голени	Латеральная часть стопы и голени — целлюлит

Правый лимфатический проток — собирает лимфу с правой половины тела выше диафрагмы, впадает в место слияния правых подключичной и внутренней яремной вен.

Грудной проток — собирает лимфу из всех отделов тела ниже диафрагмы, а также из левой половины грудной клетки и верхней конечности, впадает в место слияния левых подключичной и внутренней яремной вен.

Разрыв грудного протока может привести к развитию хилоторакса (chylothorax).

Селезенка

Расположение и анатомия

Расположена в левом подреберье (LUQ — left upper quadrant) брюшной полости, кпереди и латерально от левой почки; защищена 9–11 рёбрами.

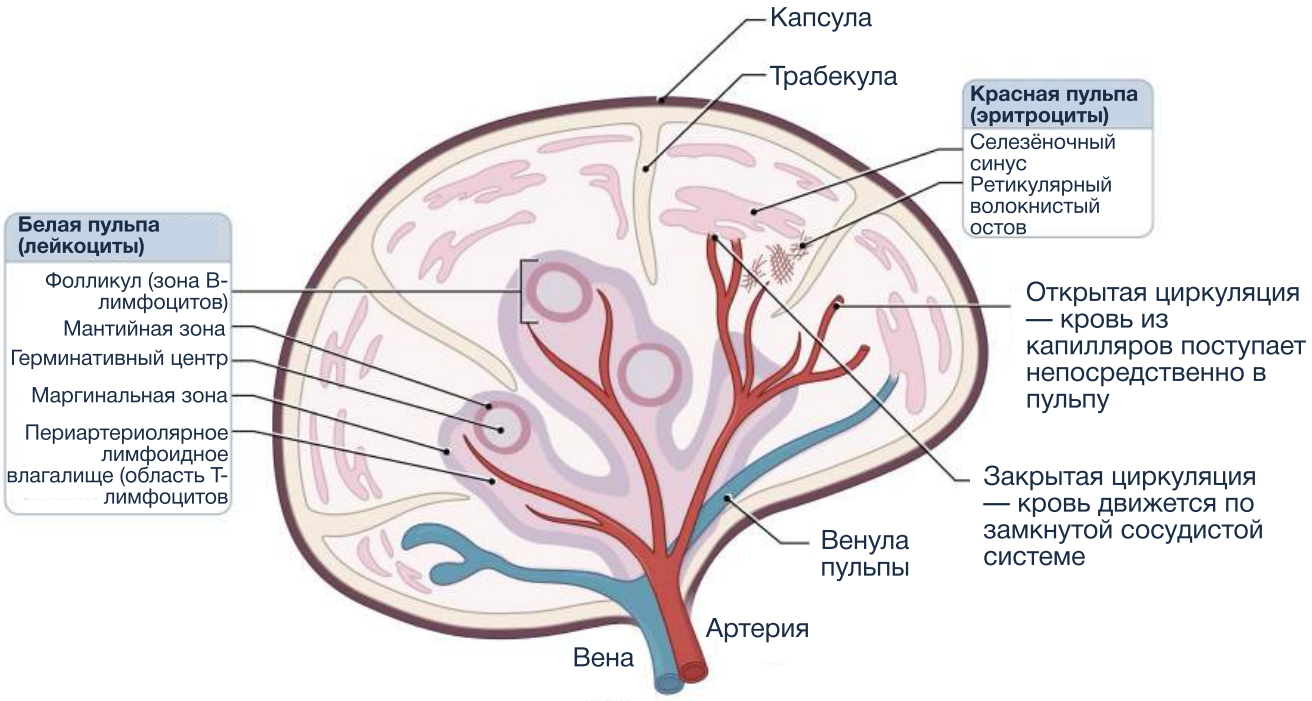

Периартериолярное лимфоидное влагалище (PALS) — содержит Т-лимфоциты. Расположено в пределах белой пульпы.

Фолликул — содержит В-лимфоциты. Расположен в пределах белой пульпы.

Маргинальная зона — содержит макрофаги и специализированные В-клетки. Здесь антиген-презентирующие клетки (APCs) захватывают антигены, циркулирующие в крови, для их распознавания лимфоцитами. Расположена между красной и белой пульпой.

Нарушения функции селезёнки

(например, после спленэктомии или при серповидноклеточной анемии с аутоспленэктомией):
↓ IgM → ↓ активация комплемента → ↓ опсонизация посредством C3b → повышенная восприимчивость к инкапсулированным микроорганизмам, против которых пациентам следует проводить вакцинацию (в порядке убывания частоты):

- Streptococcus pneumoniae
- Neisseria meningitidis
- Haemophilus influenzae тип b

Изменения, наблюдаемые после спленэктомии:

- Тельца Хауэлла–Жолли (Howell–Jolly bodies) — остатки ядерного материала в эритроцитах
- Мишеневидные клетки (target cells)
- Тромбоцитоз — вследствие утраты секвестрации и удаления тромбоцитов
- Лимфоцитоз — вследствие утраты секвестрации

Тимус

Расположение

Расположен в передневерхнем средостении.

Функция

Место дифференцировки и созревания Т-лимфоцитов. Тимус окружён капсулой.

Происхождение

Эпителий тимуса происходит из третьего глоточного кармана (энтодерма), тогда как тимусные лимфоциты имеют мезодермальное происхождение.

Гистологическое строение

Корковое вещество содержит незрелые Т-лимфоциты и выглядит тёмным; мозговое вещество содержит зрелые Т-лимфоциты и тельца Гассаля (Hassall corpuscles), состоящие из эпителиальных ретикулярных клеток.

Возрастные изменения

У новорождённых тимус имеет характерную «парусовидную» форму на рентгенограмме грудной клетки (sail sign) (рис. А), подвергается инволюции к 3 годам жизни.

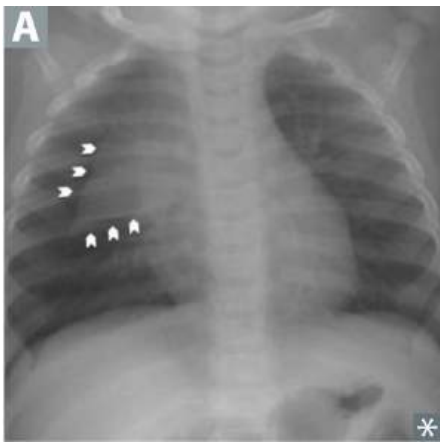

Соотношение с клетками иммунной системы

Т-лимфоциты → тимус, В-лимфоциты → костный мозг.

Патология

Отсутствие тени тимуса или гипоплазия наблюдается при некоторых иммунодефицитах, например при тяжёлом комбинированном иммунодефиците (SCID) и синдроме Ди Джорджи (DiGeorge syndrome).

Опухоли тимуса

Тимома — злокачественная опухоль тимуса. Ассоциируется с миастенией (myasthenia gravis), синдромом верхней полой вены (superior vena cava syndrome), аплазией эритроидного ростка костного мозга (pure red cell aplasia) и синдромом Гуда (Good syndrome).

КЛЕТОЧНЫЕ КОМПОНЕНТЫ

Сравнение врожденного и приобретенного иммунитета

Характеристика	Врожденный иммунитет	Приобретенный иммунитет
Основные компоненты	Нейтрофилы, макрофаги, моноциты, дендритные клетки, естественные киллеры (NK-клетки лимфоидного происхождения), комплемент, физические и эпителиальные барьеры, секретируемые ферменты	Т-лимфоциты, В-лимфоциты, циркулирующие антитела
Механизм	Генетически закодирован (germline encoded)	Вариабельность формируется в процессе V(D)J-рекомбинации при развитии лимфоцитов
Ответ на патогены	Неспецифический; развивается быстро (в течение минут или часов); отсутствует иммунная память	Высокоспецифический, совершенствуется со временем; формируется медленно, но повторный ответ быстрее и сильнее
Секретируемые белки	Лизоцим, комплемент, С-реактивный белок (CRP), дефензины, цитокины	Иммуноглобулины, цитокины
Ключевые особенности распознавания патогенов	Толл-подобные рецепторы (TLR) — рецепторы распознавания образцов, которые связывают паттерны, ассоциированные с патогенами (PAMPs) и с повреждением тканей (DAMPs). Это вызывает активацию NF-κB и высвобождение провоспалительных цитокинов. **Примеры PAMPs:** липополисахариды (LPS, грамотрицательные бактерии), флагеллин (бактерии), нуклеиновые кислоты (вирусы). **Примеры DAMPs:** митохондриальная ДНК, гистоны, белки теплового шока.	Иммунная память: активированные В- и Т-клетки; повторное воздействие антигена вызывает более сильный и быстрый иммунный ответ. Эффективность адаптивного иммунного ответа снижается с возрастом (иммунное старение, immunosenescence).

Иммунологически привилегированные органы (Immune privilege)

Это органы и ткани (например, глаз, головной мозг, плацента, яички), в которых химические или физические механизмы ограничивают иммунный ответ на чужеродные антигены, предотвращая повреждение, вызванное воспалительной реакцией. В этих участках вероятность отторжения трансплантата значительно ниже.

Главный комплекс гистосовместимости (MHC)

MHC кодируется генами HLA. Представляет фрагменты антигенов Т-клеткам и связывается с Т-клеточными рецепторами (TCR).

Характеристика	MHC I	MHC II
Локализация генов	**HLA-A, HLA-B, HLA-C.** Гены MHC I содержат 1 букву	**HLA-DP, HLA-DQ, HLA-DR.** Гены MHC II содержат 2 буквы
Взаимодействие	Связывается с **TCR** и **CD8** (CD8 × MHC I = 8)	Связывается с **TCR** и **CD4** (CD4 × MHC II = 8)
Структура	1 длинная и 1 короткая цепь **(1 α, 1 β)**	2 пары равных по длине цепей **(2 α, 2 β)**
Экспрессия	На всех ядросодержащих клетках, антиген-презентирующих клетках (APCs) и тромбоцитах (кроме эритроцитов)	Только на антиген-презентирующих клетках (APCs)
Функция	Представляет **эндогенные антигены** (например, вирусные или цитозольные белки) **$CD8^+$ цитотоксическим Т-лимфоцитам**	Представляет **экзогенные антигены** (например, бактериальные белки) **$CD4^+$ Т-хелперам**
Загрузка антигена	Пептиды антигенов загружаются на MHC I в шероховатом эндоплазматическом ретикулуме (RER) после доставки с помощью TAP (transporter associated with antigen processing)	Пептиды загружаются после высвобождения инвариантной цепи (invariant chain) в подкисленной эндосоме
Связанные белки	β_2-микроглобулин (β_2-microglobulin)	Инвариантная цепь

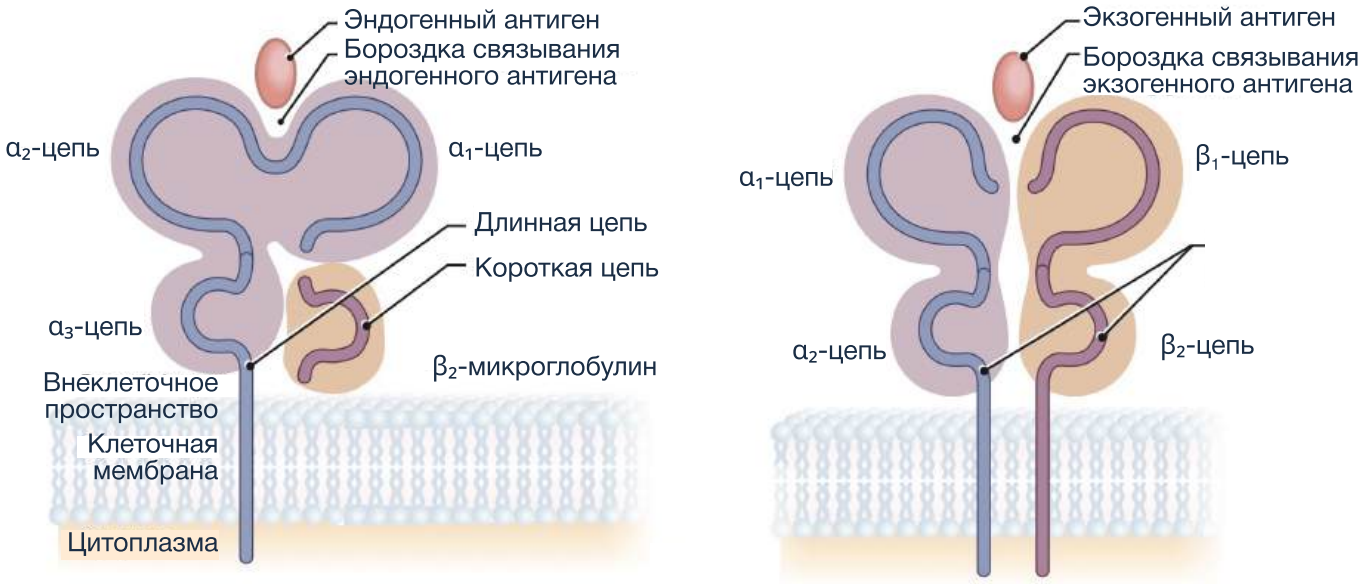

Подтипы HLA, ассоциированные с заболеваниями

Подтип HLA	Заболевание	Мнемоника
B27	Псориатический артрит, анкилозирующий спондилит, артрит, связанный с воспалительными заболеваниями кишечника, реактивный артрит	**PAIR** — **P**soriatic, **A**nkylosing spondylitis, **I**BD-associated, **R**eactive arthritis
DR3	Сахарный диабет 1 типа, системная красная волчанка, болезнь Грейвса, тиреоидит Хашимото, болезнь Аддисона	Сахарный диабет 1 типа: HLA-3 и -4 (1 + 3 = 4); SL3 (SLE)
DR4	Ревматоидный артрит, сахарный диабет 1 типа, болезнь Аддисона	В одной «rheum» (room) — 4 стены (DR4 → rheumatoid arthritis)

Основные функции естественных киллеров

- Естественные киллеры (NK-клетки) — это лимфоциты, относящиеся к врождённой иммунной системе.
- Они используют перфорин и гранзимы для индукции апоптоза вирус-инфицированных и опухолевых клеток.
- Активность NK-клеток усиливается под действием IL-2, IL-12, IFN-α и IFN-β.
- Они продуцируют IFN-γ, который активирует макрофаги.

- NK-клетки активируются при наличии неспецифического сигнала активации на поверхности клетки-мишени и/или при отсутствии ингибирующего сигнала, такого как MHC I на поверхности клетки.
- Кроме того, NK-клетки уничтожают клетки с помощью антитело-зависимой клеточно-опосредованной цитотоксичности (ADCC): белок CD16 связывается с Fc-фрагментом иммуноглобулина IgG, прикреплённого к клетке-мишени, что активирует NK-клетку.

Основные функции B- и T-лимфоцитов

Клетки	Функции
B-лимфоциты	• Обеспечивают гуморальный иммунитет. • Распознают и представляют антиген; проходят процесс соматической гипермутации, оптимизируя специфичность к антигену. • Продуцируют антитела — дифференцируются в плазматические клетки, секретирующие специфические иммуноглобулины. • Поддерживают иммунологическую память — клетки памяти (memory B cells) сохраняются и ускоряют ответ при повторном воздействии антигена.
T-лимфоциты	• Обеспечивают клеточно-опосредованный иммунитет. • $CD4^+$ T-лимфоциты помогают B-клеткам синтезировать антитела и вырабатывают цитокины, активирующие фагоциты и другие лейкоциты. • $CD8^+$ T-лимфоциты непосредственно уничтожают вирус-инфицированные и опухолевые клетки с помощью перфорина и гранзимов (аналогично NK-клеткам). • Участвуют в реакциях гиперчувствительности IV типа. • Обеспечивают острое и хроническое клеточное отторжение трансплантата.

Дифференцировка Т-лимфоцитов

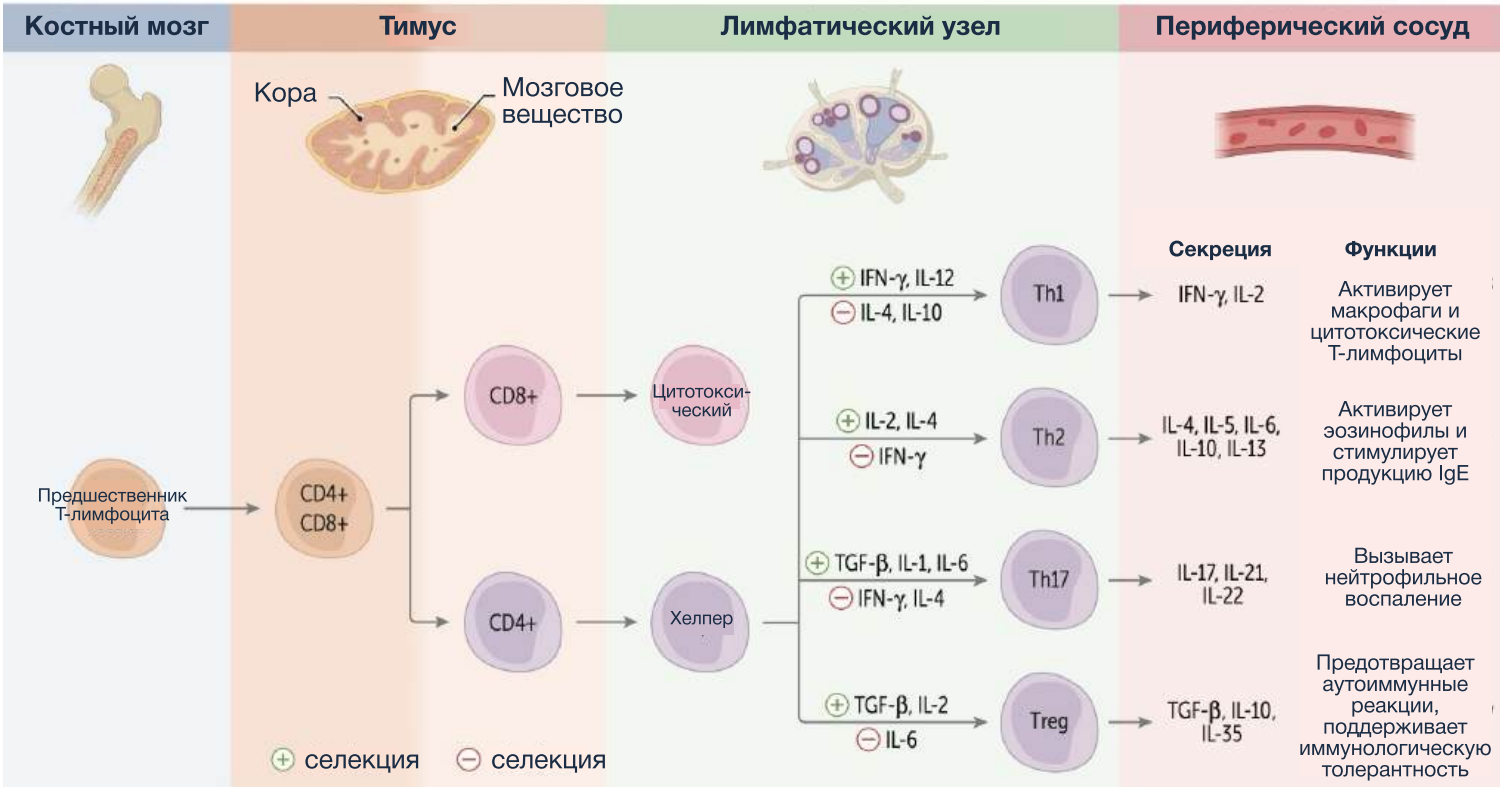

Селекция Т-лимфоцитов

Процесс	Перевод и описание
Положительная селекция	Происходит в корковом веществе тимуса. Сохраняются те Т-лимфоциты, которые распознают собственные пептиды, представленные молекулами MHC, что необходимо для кооперации в иммунных реакциях. Тимоциты двойной позитивности (экспрессирующие как CD4, так и CD8) с Т-клеточными рецепторами (TCR), распознающими комплексы «собственный пептид–MHC», получают сигнал выживания.
Отрицательная селекция	Происходит в мозговом веществе тимуса. Удаляются Т-лимфоциты, чьи рецепторы (TCR) связываются с собственными антигенами слишком сильно. Такие клетки подвергаются апоптозу или дифференцируются в регуляторные Т-клетки (Treg). Белок AIRE (autoimmune regulator) обеспечивает отрицательную селекцию; его дефицит вызывает аутоиммунный полиэндокринный синдром (autoimmune polyendocrine syndrome), характеризующийся хроническим слизисто-кожным кандидозом, гипопаратиреозом, надпочечниковой недостаточностью и рецидивирующими инфекциями Candida. **Мнемоника:** «Without AIRE, your body will CHAR» — (Chronic mucocutaneous candidiasis, Hypoparathyroidism, Adrenal insufficiency, Recurrent Candida infections).

Взаимодействие макрофагов и лимфоцитов

- Th1 секретируют IFN-γ, который усиливает способность моноцитов и макрофагов уничтожать поглощённые микробы.
- Эта функция также усиливается взаимодействием CD40L на поверхности Т-клеток с CD40 на макрофагах. Макрофаги, в свою очередь, активируют лимфоциты через презентацию антигена.

Цитотоксические Т-лимфоциты

- Уничтожают вирус-инфицированные, опухолевые и донорские клетки, вызывая апоптоз.
- Выделяют цитотоксические гранулы, содержащие предварительно синтезированные белки, такие как перфорин и гранзим В.
- Цитотоксические Т-клетки имеют CD8, который связывается с MHC I на поверхности инфицированных клеток.

Регуляторные Т-лимфоциты (Treg)

- Поддерживают специфическую иммунную толерантность, подавляя эффекторные функции $CD4^+$ и $CD8^+$ Т-клеток.
- Определяются по экспрессии CD3, CD4, CD25 и FOXP3.
- Активированные регуляторные Т-клетки вырабатывают противовоспалительные цитокины, такие как IL-10 и TGF-β.
- **IPEX-синдром (Immune dysregulation, Polyendocrinopathy, Enteropathy, X-linked)** — это редкое генетическое заболевание, вызванное мутацией в гене FOXP3, которое приводит к тяжелому аутоиммунному нарушению регуляции иммунитета.
  - Характеризуется энтеропатией, полиэндокринопатией, дистрофией ногтей, дерматитом и другими аутоиммунными кожными поражениями.
  - Ассоциирован с сахарным диабетом у мальчиков грудного возраста

Активация Т- и В-лимфоцитов

- Антигенпрезентирующие клетки (APC): В-лимфоциты, дендритные клетки, клетки Лангерганса, макрофаги.
- Для активации Т-лимфоцитов, В-лимфоцитов и для переключения изотипов иммуноглобулинов (class switching) требуются два сигнала.

Активация Т-лимфоцитов

1. Захват и процессинг антигена

Антигенпрезентирующая клетка (APC) захватывает и обрабатывает антиген, после чего мигрирует в регионарный лимфатический узел.

2. Первый сигнал – активация Т-лимфоцита

- Экзогенные (внесённые извне) антигены, например бактериальные белки, представляются на молекулах MHC II. Эти комплексы распознаются Т-хелперами ($CD4^+$) через их Т-клеточный рецептор (TCR).
- Эндогенные (внутриклеточные, например вирусные) антигены представляются на молекулах MHC I. Эти комплексы распознаются цитотоксическими Т-лимфоцитами ($CD8^+$) через их TCR.

3. Второй сигнал (Signal 2)

Ко-стимулирующий сигнал формируется при взаимодействии B7-белка (CD80/CD86) на APC клетке и CD28 на наивном Т-лимфоците. Этот контакт необходим для пролиферации и выживания клетки.

4. Продукция цитокинов

Активированный Т-хелпер синтезирует цитокины, активирующие другие клетки иммунной системы. Цитотоксический Т-лимфоцит становится способным распознавать и уничтожать инфицированные вирусом клетки.

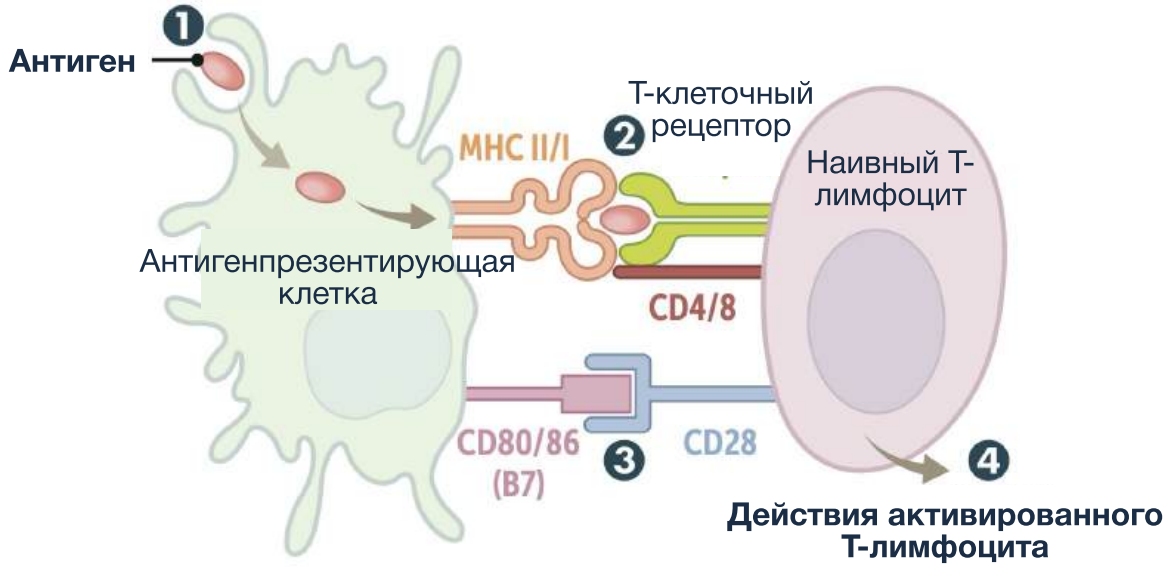

Активация B-лимфоцитов

1. Активация Т-хелпера

Т-хелпер активируется так же, как описано выше.

2. Эндоцитоз антигена В-клеткой

В-лимфоцит связывает антиген через свой рецептор (B-cell receptor) и поглощает его.

3. Представление антигена

Экзогенный антиген представляется на молекуле MHC II и распознаётся TCR активированного Т-хелпера.

4. Взаимодействие CD40–CD40L

CD40-рецептор на поверхности В-лимфоцита связывается с лигандом CD40L на Т-хелпере, что запускает процесс активации В-клетки.

5. Секреция цитокинов

Т-хелпер секретирует цитокины, определяющие, какой класс иммуноглобулина будет синтезирован (IgG, IgA, IgE и др.).

6. Переключение изотипов и созревание аффинности

В-лимфоциты активируются, первоначально продуцируют IgM, а затем проходят переключение изотипов (class switching) и аффинное созревание антител.

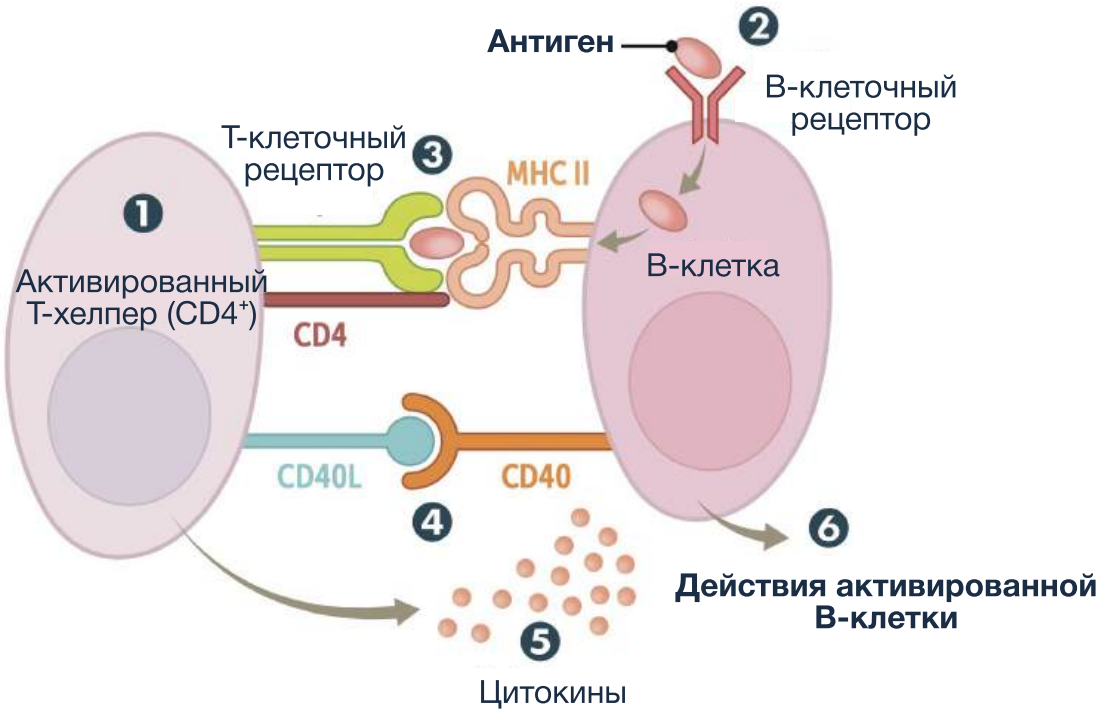

- После активации B-лимфоциты сначала дифференцируются в плазматические клетки, синтезирующие антитела класса IgM — это первый и самый универсальный тип иммуноглобулинов, образующийся при первичном контакте с антигеном.
- Под действием цитокинов, выделяемых активированными T-хелперами ($CD4^+$), и при взаимодействии между CD40-рецептором на B-лимфоците и CD40L на T-хелпере, происходит переключение изотипов антител (class switching).
- Этот процесс заключается в перестройке геномных участков, кодирующих тяжёлые цепи иммуноглобулинов, в результате чего B-клетка начинает синтезировать антитела другого класса (например, IgG, IgA или IgE), не изменяя их антигенную специфичность.
- Таким образом, все антитела, образующиеся после переключения изотипов, узнают тот же антиген, но обладают различными биологическими функциями — например, участвуют в комплемент-зависимом лизисе, опсонизации или в защите слизистых.
- Затем активированные B-лимфоциты проходят процесс аффинного созревания (affinity maturation) — это результат соматических гипермутаций генов, кодирующих вариабельные участки иммуноглобулинов.
  Клетки, чьи рецепторы приобретают более высокое сродство (аффинность) к антигену, получают преимущество в выживании и продолжают пролиферировать, тогда как клетки с низким сродством элиминируются.
- В итоге формируются высокоспецифичные B-клетки памяти и плазматические клетки, продуцирующие антитела с высокой аффинностью и соответствующим изотипом — IgG, IgA или IgE, в зависимости от типа иммунного ответа.

Анергия (Anergy)

- Анергия — это функционально неактивное состояние лимфоцита, при котором клетка теряет способность отвечать на стимуляцию своим антигеном, даже если антиген присутствует в организме.
- Это происходит, когда T- или B-лимфоцит распознаёт антиген без получения ко-стимулирующего сигнала (второго сигнала), который в норме необходим для полной активации иммунного ответа.
  Такой сигнал обычно обеспечивается взаимодействием молекул B7 (CD80/CD86) на антигенпрезентирующей клетке и CD28 на T-лимфоците.
  Если этого взаимодействия нет, клетка воспринимает контакт с антигеном как «безопасный» и переходит в состояние анергии.
- Анергичные лимфоциты не пролиферируют и не синтезируют цитокины, оставаясь жизнеспособными, но функционально «молчащими».

- Это состояние является одним из ключевых механизмов периферической иммунологической толерантности, наряду с действием регуляторных Т-клеток (Treg) и апоптозом аутореактивных клеток.
- Таким образом, анергия предотвращает развитие аутоиммунных реакций, ограничивая активацию лимфоцитов, которые случайно распознали собственные антигены организма.

ИММУННЫЙ ОТВЕТ

Строение и функции антител

- Антитело (иммуноглобулин) представляет собой гликопротеин, состоящий из двух лёгких (L) и двух тяжёлых (H) полипептидных цепей, соединённых дисульфидными связями.
- Тяжёлая цепь участвует в формировании как Fc, так и Fab-областей, лёгкая цепь — только в формировании Fab-области.
- Молекула антитела имеет две функциональные области — Fab и Fc, каждая из которых выполняет строго определённые биологические роли.

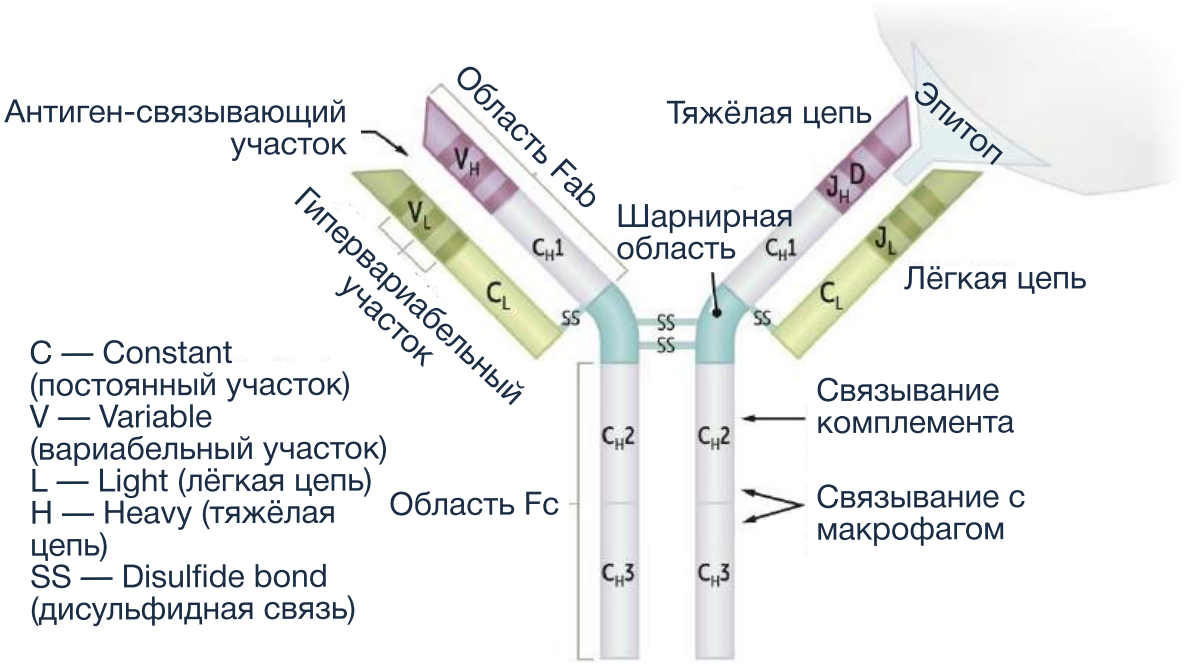

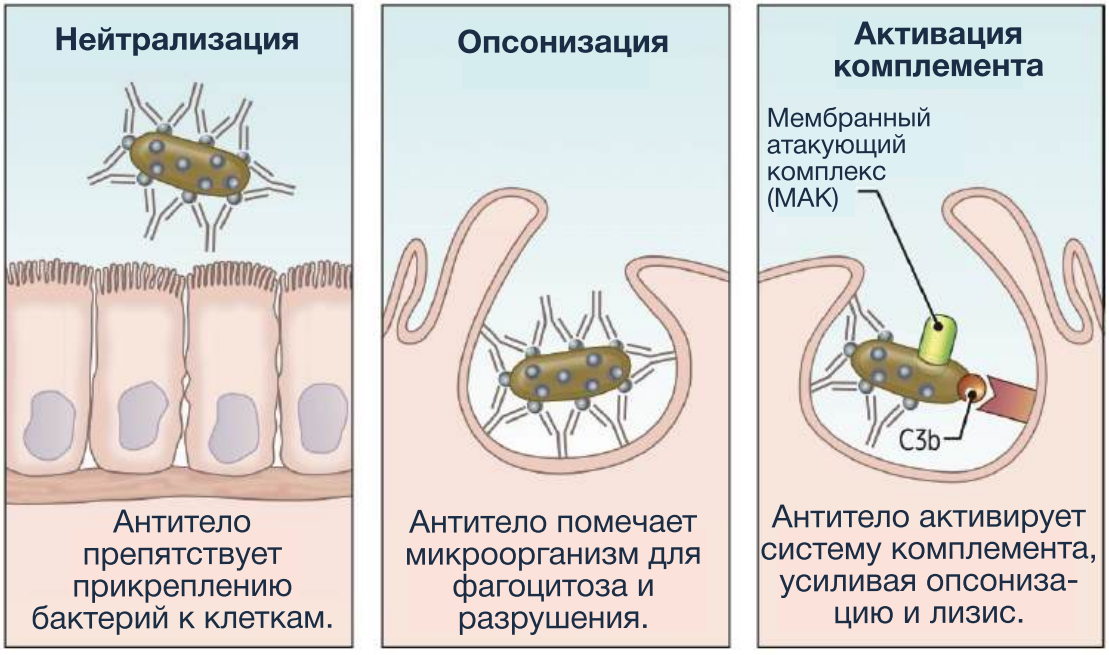

Fab-фрагмент (antigen-binding fragment)

- Fab-фрагмент включает вариабельные участки лёгких и тяжёлых цепей и отвечает за распознавание и связывание антигена.
- Каждая В-лимфоцитарная клональная линия синтезирует антитела с уникальным антиген-связывающим участком — идиотипом, что обеспечивает высокую специфичность иммунного ответа.
- Fab-область определяет антигенную специфичность, но не биологические эффекторные свойства антитела.

Fc-фрагмент (crystallizable fragment)

Fc-область включает постоянные (константные) домены тяжёлых цепей и определяет эффекторные функции антитела.

Основные характеристики Fc-фрагмента можно обозначить как «5 C»:

1. **C**onstant region (постоянный участок) — одинаков для антител одного класса.
2. **C**arboxy terminal (карбоксильный конец) — расположен в области Fc-домена.
3. **C**omplement binding (связывание комплемента) — Fc-область иммуноглобулинов классов IgM и IgG инициирует активацию системы комплемента.
4. **C**arbohydrate side chains (углеводные боковые цепи) — обеспечивают стабильность молекулы и взаимодействие с клеточными рецепторами.
5. **C**onfers isotype (определяет изотип) — структура Fc-фрагмента определяет класс иммуноглобулина (IgM, IgG, IgA, IgE, IgD) и его биологические функции.

Механизмы формирования разнообразия антител

Антиген-независимые механизмы (в костном мозге):

1. Рекомбинация генов V(D)J — случайная перестройка генов, кодирующих вариабельные участки лёгких и тяжёлых цепей, с участием ферментов RAG1 и RAG2.
2. Добавление нуклеотидов в места рекомбинации под действием фермента TdT (terminal deoxynucleotidyl transferase), что увеличивает вариативность последовательностей.
3. Случайное сочетание лёгких и тяжёлых цепей при сборке антитела.

Антиген-зависимые механизмы (в лимфатических узлах):

1. Соматическая гипермутация — точечные мутации в генах вариабельных участков, приводящие к появлению антител с различной аффинностью к антигену.
2. Аффинное созревание — селекция В-клеток, синтезирующих антитела с наибольшим сродством к антигену.
3. Переключение изотипов (isotype switching) — перестройка геномных участков, кодирующих постоянные домены тяжёлой цепи; этот процесс изменяет класс антител (например, IgM → IgG или IgA), не затрагивая их антигенную специфичность.

Изотипы иммуноглобулинов

- Все классы иммуноглобулинов могут существовать в мономерной форме.
- Зрелые, наивные B-лимфоциты до активации экспрессируют на своей поверхности иммуноглобулины классов IgM и IgD.
- После активации и взаимодействия с антигеном они подвергаются переключению изотипов (isotype switching) в герминативных центрах лимфатических узлов. Этот процесс включает рекомбинацию генов и регулируется цитокинами и взаимодействием CD40–CD40L между B- и T-лимфоцитами.
- В результате B-клетки дифференцируются в плазматические клетки, секретирующие антитела различных классов — IgA, IgG или IgE.

Для запоминания последовательности переключения изотипов используется мнемоника:
«For B cells, IgM and IgD mature to plasma cells as they AGE» (A → IgA, G → IgG, E → IgE).

Аффинность (affinity) характеризует силу взаимодействия одной антигенсвязывающей области антитела с антигеном.

Авидность (avidity) отражает суммарную прочность связывания многовалентной молекулы антитела с множественными антигенными детерминантами и зависит от числа антигенсвязывающих участков и их аффинности.

Изотипы иммуноглобулинов

Класс	Функции
IgG	Основной класс антител, формирующийся при вторичном иммунном ответе. Является наиболее распространённым изотипом в сыворотке крови. Выполняет несколько ключевых функций: активирует систему комплемента, опсонизирует бактерии, нейтрализует бактериальные токсины и вирусы. Это единственный изотип, проходящий через плаценту, обеспечивая новорождённого пассивным трансплацентарным иммунитетом, который постепенно снижается после рождения. IgG преобладает в сыворотке и внеклеточной жидкости. Ассоциируется с аутоиммунной гемолитической анемией тёплого типа. Для запоминания используется мнемоника: “IgG Greets the Growing fetus” или “warm weather is Good”.

Изотипы иммуноглобулинов (продолжение)

Класс	Функции
IgA 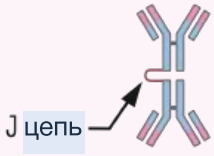	Обеспечивает мукозальный (секреторный) иммунитет, препятствуя прикреплению бактерий и вирусов к слизистым оболочкам. Не активирует систему комплемента. Существует в форме мономера (в сыворотке) и димера, соединённого J-цепью (в секретах). Проходит через эпителиальные клетки путём трансцитоза с присоединением секреторного компонента, который защищает Fc-фрагмент от действия протеаз. Синтезируется преимущественно в желудочно-кишечном тракте (например, в пейеровых бляшках) и обеспечивает защиту от кишечных инфекций (например, Giardia lamblia). Является наиболее продукцируемым иммуноглобулином в организме, хотя его концентрация в сыворотке ниже, чем у IgG. Присутствует в слизистых секретах — слёзы, слюна, слизь, грудное молоко — где предотвращает колонизацию и инвазию патогенов.
IgM 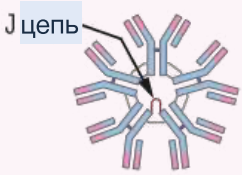	Первое антитело, синтезируемое при первичном иммунном ответе. Эффективно активирует систему комплемента. На поверхности B-лимфоцитов присутствует в виде мономера, а в сыворотке — в форме пентамера, соединённого J-цепью. Благодаря множественным антигенсвязывающим центрам обладает высокой авидностью, что обеспечивает эффективное связывание антигена до развития зрелого гуморального ответа. IgM служит рецептором антигена на поверхности B-клеток и является первым секретируемым антителом при иммунной активации. Ассоциирован с аутоиммунной гемолитической анемией холодового типа.
IgD	Экспрессируется на поверхности зрелых наивных B-лимфоцитов совместно с IgM и функционирует как мембранный рецептор антигена. Концентрация в сыворотке крайне низкая, биологическая роль до конца не выяснена. Предположительно участвует в инициации активации B-клеток и регуляции начала антителогенеза.
IgE	Связывается с тучными клетками и базофилами посредством Fc-рецепторов высокой аффинности. При повторном контакте с аллергеном вызывает перекрёстное связывание рецепторов и дегрануляцию тучных клеток, сопровождающуюся высвобождением медиаторов воспаления — гистамина, простагландинов, лейкотриенов. Опосредует реакции гиперчувствительности немедленного типа (I тип) и играет ключевую роль в защите от паразитарных инфекций через активацию эозинофилов.

Типы иммунологическая память

Тип антигена	Характеристика
Тимус-независимые антигены	Антигены, не содержащие пептидного компонента (например, липополисахариды грамотрицательных бактерий). Не могут быть представлены Т-лимфоцитам в комплексе с MHC, поэтому вызывают ослабленный иммунный ответ, преимущественно с образованием антител класса IgM без формирования иммунологической памяти. Для усиления иммуногенности такие антигены требуют введения адъювантов или бустеров (например, капсульный полисахарид Streptococcus pneumoniae в вакцине PPSV23).
Т-зависимые антигены	Антигены, содержащие белковый компонент (например, анатоксин дифтерии). В результате происходит переключение изотипов антител (class switching) и формирование иммунологической памяти. Этот процесс требует непосредственного контакта В-клеток с Th-клетками.

Система комплимента

Общая характеристика

Система комплемента — совокупность плазменных белков, синтезируемых преимущественно в печени, которые участвуют в механизмах врождённого иммунитета, способствуя воспалению, лизису микроорганизмов и опсонизации. Мембран-атакующий комплекс (MAC, membrane attack complex) обеспечивает разрушение клеточных мембран, в первую очередь грамотрицательных бактерий. Тест CH_{50} используется для оценки активности классического пути активации комплемента.

Пути активации системы комплимента

- **Классический путь** — активируется иммунными комплексами (IgG или IgM).
- **Альтернативный путь** — активируется компонентами бактериальных клеточных стенок и другими микробными продуктами.
- **Лектиновый путь** — активируется связыванием маннозы или других углеводов на поверхности микроорганизмов.

Мнемоника: «General Motors makes classic cars» (G – IgG, M – IgM, classic pathway).

Основные эффекторные функции

- **C3b** — опсонизация; связывается с липополисахаридами бактерий и способствует фагоцитозу.
- **C3a, C4a, C5a** — анафилотоксины, вызывают дегрануляцию тучных клеток и базофилов, высвобождение гистамина и повышение сосудистой проницаемости.
- **C5**a — мощный хемоаттрактант для нейтрофилов.
- **C5b–C9 (MAC)** — формирование мембранного атакующего комплекса, вызывающего лизис клеток. MAC особенно важен для нейтрализации бактерий рода Neisseria; дефицит компонентов C5–C9 приводит к рецидивирующим инфекциям Neisseria.

Опсонины

Основные опсонины — C3b и IgG. Они усиливают фагоцитоз, облегчая распознавание патогена макрофагами и нейтрофилами, а также участвуют в удалении иммунных комплексов.

Ингибиторы

К регуляторным белкам комплемента относятся:

- **DAF (Decay-accelerating factor, CD55)** — ускоряет распад C3/C5-конвертаз, предотвращая избыточную активацию.
- **C1-ингибитор (C1 esterase inhibitor)** — блокирует активацию классического пути. Эти белки предотвращают активацию комплемента на собственных клетках организма, включая эритроциты.

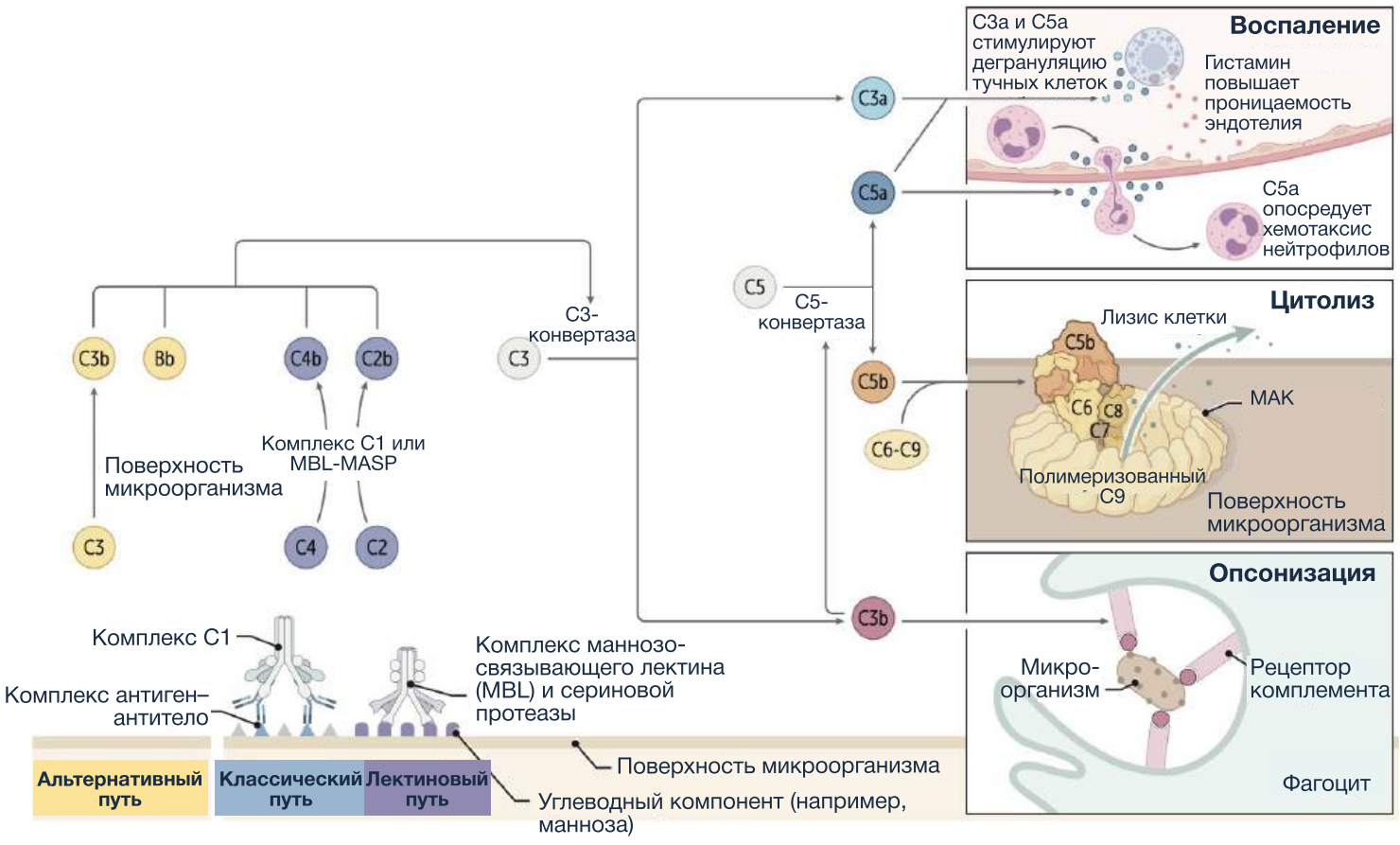

Патология системы комплемента

Тип дефицита	Перевод и характеристика
Ранние дефициты компонентов комплемента (C1–C4)	Повышенный риск тяжёлых рецидивирующих гнойных инфекций ЛОР-органов и дыхательных путей. Компонент C3b участвует в элиминации иммунных комплексов антиген–антитело; его дефицит приводит к повышенному риску системной красной волчанки (СКВ) (think SLEarly — SLE + early complement).
Дефицит терминальных компонентов комплемента (C5–C9)	Повышенная восприимчивость к рецидивирующим инфекциям, вызванным бактериями рода Neisseria (менингококк, гонококк) вследствие нарушения образования мембранного атакующего комплекса (MAC).
Дефицит ингибитора C1 (C1 esterase inhibitor deficiency)	Приводит к наследственному ангионевротическому отёку (hereditary angioedema) из-за неконтролируемой активации калликреин–кининовой системы с повышенным образованием брадикинина. Характеризуется сниженным уровнем C4. Ингибиторы АПФ противопоказаны, так как они также повышают уровень брадикинина и могут усугублять отёк.
Пароксизмальная ночная гемоглобинурия (paroxysmal nocturnal hemoglobinuria) 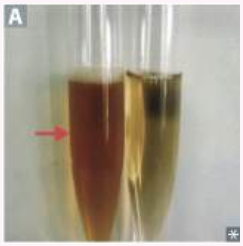	Наследственный дефект гена PIGA, приводящий к отсутствию гликозилфосфатидилинозитольных (GPI) якорей, необходимых для связывания мембранных ингибиторов комплемента — DAF (CD55) и MIRL/CD59. В результате комплемент-опосредованный лизис эритроцитов вызывает внутрисосудистый гемолиз, гемоглобинурию (тёмная моча (рис. A)), снижение гаптоглобина. Возможны атипичные тромбозы (например, синдром Бадда–Киари, тромбозы портальной, мозговой или кожной вен). **Лечение:** моноклональное антитело экулизумаб (eculizumab) — ингибитор C5, блокирующий терминальную стадию активации комплемента и образование мембранного атакующего комплекса (MAC).

Цитокины

- Острый воспалительный ответ (acute phase) включает цитокины IL-1, IL-6 и TNF-α, которые инициируют воспаление, повышение температуры и активацию эндотелия.
- Затем к ним присоединяются IL-8 и IL-12, обеспечивающие рекрутирование нейтрофилов и активацию Т-клеток.

Основные цитокины, секретируемые макрофагами

Цитокин	Перевод и функции
Секретируются макрофагами	
Интерлейкин-1 (IL-1)	Вызывает лихорадку и острое воспаление. Активирует эндотелий, стимулируя экспрессию адгезионных молекул, способствует миграции лейкоцитов в очаг воспаления. Стимулирует секрецию хемокинов, привлекающих клетки крови. Также известен как фактор активации остеокластов.
Интерлейкин-6 (IL-6)	Индуцирует лихорадку и стимулирует синтез белков острой фазы в печени (например, С-реактивного белка, фибриногена, сывороточного амилоида А). Играет ключевую роль в системных воспалительных реакциях и активации В-лимфоцитов.
Фактор некроза опухоли-α (TNF-α)	Активирует эндотелий, вызывает экстравазацию лейкоцитов и повышение сосудистой проницаемости. Участвует в развитии кахексии при злокачественных опухолях, поддерживает формирование гранулём при туберкулёзе. Избыточная продукция TNF-α, IL-1 и IL-6 может приводить к сепсису и лихорадке.
Интерлейкин-8 (IL-8)	Основной хемоаттрактант для нейтрофилов. Привлекает нейтрофилы к очагу воспаления и способствует их активации.
Интерлейкин-12 (IL-12)	Индуцирует дифференцировку $CD4^+$ Т-лимфоцитов в Th1-клетки, активирует естественные киллеры (NK-клетки), усиливает продукцию интерферона-γ. Способствует формированию гранулём при туберкулёзе.
Секретируются Т-лимфоцитами	
Интерлейкин-2 (IL-2)	Стимулирует рост и пролиферацию Т-хелперов (Th), цитотоксических Т-лимфоцитов, регуляторных Т-клеток (Treg) и естественных киллеров (NK-клеток).
Интерлейкин-3 (IL-3)	Поддерживает рост и дифференцировку стволовых клеток костного мозга; по действию сходен с GM-CSF (фактор, стимулирующий колонии гранулоцитов и макрофагов). Стимулирует пролиферацию эозинофилов, базофилов, нейтрофилов и моноцитов.

Основные цитокины, секретируемые макрофагами (продолжение)

Цитокин	Перевод и функции
Секретируются Th1	
Интерферон-γ (IFN-γ)	Секретируется Т-хелперами 1-го типа (Th1) и NK-клетками в ответ на стимуляцию антигеном или под действием интерлейкина-12 (IL-12), выделяемого макрофагами. Стимулирует макрофаги к уничтожению фагоцитированных патогенов и способствует образованию гранулём при хроническом воспалении. Повышает экспрессию молекул MHC I и MHC II, усиливая презентацию антигена всеми клетками. Подавляет дифференцировку Th2-клеток, индуцирует переключение изотипа IgG у В-лимфоцитов.
Секретируются Th2	
Интерлейкин-4 (IL-4)	Индуцирует дифференцировку Т-лимфоцитов в Th2-клетки. Стимулирует рост и пролиферацию В-лимфоцитов. Способствует переключению изотипов антител на IgE и IgG. Участвует в развитии аллергических реакций и гуморального иммунного ответа. **Мнемоника:** “Ain’t too proud 2 BEG 4 help” — IL-4 помогает Th2-клеткам “просить помощи” у В-клеток (B, E, G → IgB, IgE, IgG).
Интерлейкин-5 (IL-5)	Стимулирует рост и дифференцировку В-лимфоцитов, усиливает синтез IgA, активирует и способствует созреванию эозинофилов. Ключевой цитокин при паразитарных инфекциях и эозинофильных воспалениях. **Мнемоника:** “I have 5 BAEs” — IL-5 активирует B-cells, IgA, Eosinophils.
Интерлейкин-10 (IL-10)	Обладает противовоспалительным действием, подавляет экспрессию молекул MHC класса II и секрецию цитокинов Th1-типа. Тормозит активность макрофагов и дендритных клеток. Также секретируется регуляторными Т-клетками (Treg). **Мнемоника:** “TGF-β and IL-10 both attenuate the immune response.”
Интерлейкин-13 (IL-13)	Стимулирует синтез IgE В-лимфоцитами, способствует альтернативной активации макрофагов. **Мнемоника:** “Interleukin thirtEEn promotes IgE.”

Мнемоника: “Hot T-bone stEAK”

Используется для запоминания функций интерлейкинов 1–6:

- IL-1 → Hot → вызывает лихорадку.
- IL-2 → T → стимулирует пролиферацию и активацию Т-лимфоцитов.
- IL-3 → bone → стимулирует гемопоэз в костном мозге.
- IL-4 → stE → стимулирует продукцию IgE и дифференцировку Th2-клеток.
- IL-5 → A → стимулирует продукцию IgA и активирует эозинофилы.
- IL-6 → K (aKute phase) → индуцирует синтез белков острой фазы (CRP, фибриноген, сывороточный амилоид А).

Респираторный взрыв (Respiratory burst)

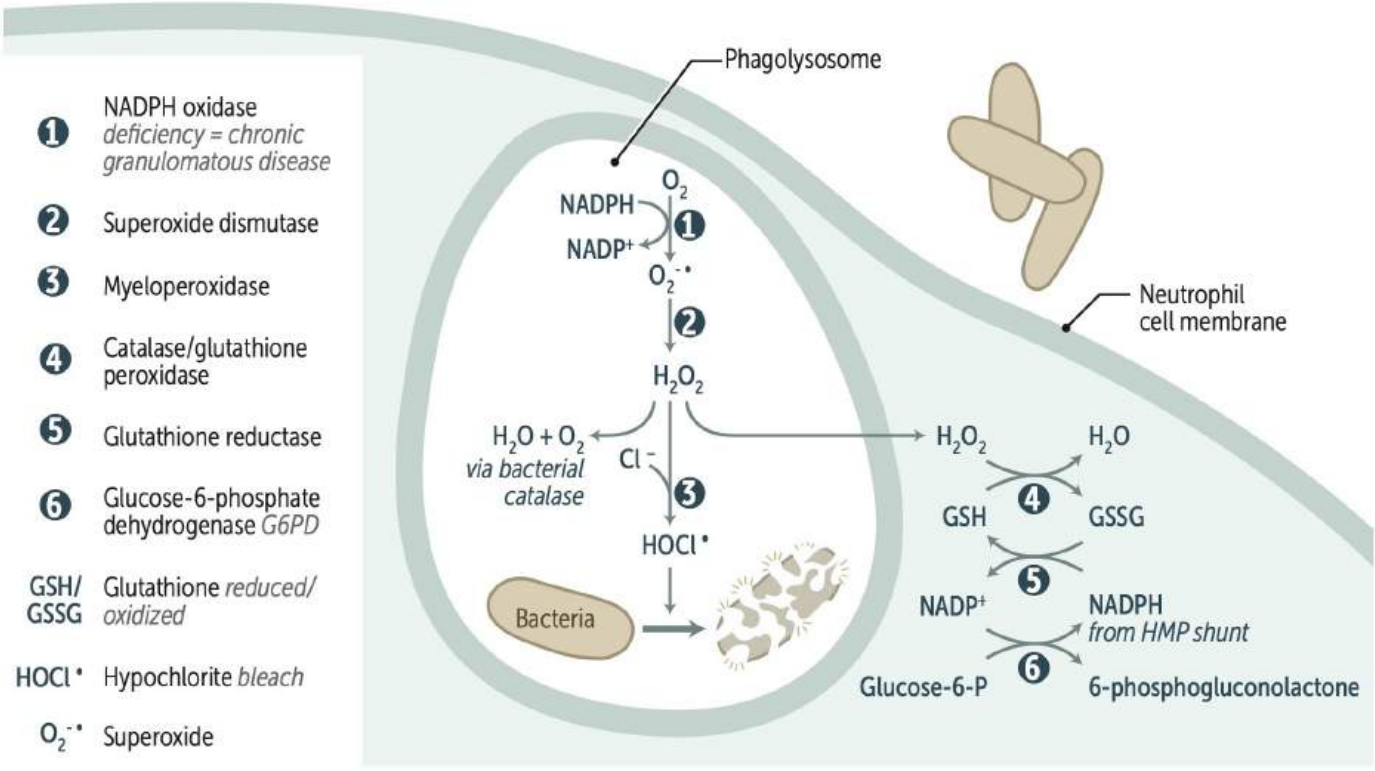

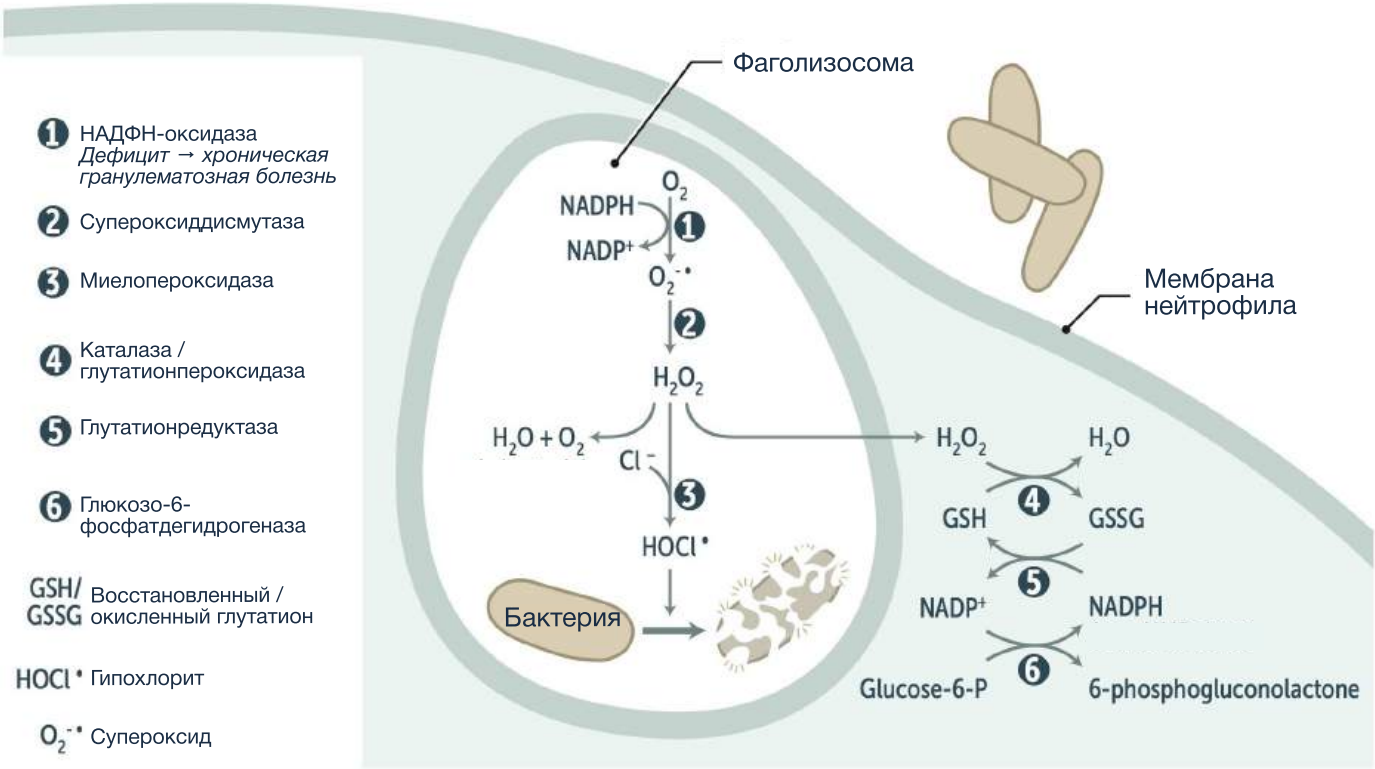

- У больных с хронической гранулематозной болезнью (ХГБ, CGD) фагоциты способны использовать перекись водорода (H_2O_2), продуцируемую микроорганизмами, для образования активных форм кислорода (ROS).

- Такие пациенты подвержены инфекциям, вызываемым каталаза-положительными микроорганизмами (например, Staphylococcus aureus, Aspergillus spp.), которые способны разрушать собственную H_2O_2, лишая фагоциты необходимого субстрата для генерации ROS и, следовательно, для уничтожения патогенов.
- Пиоцианин, продуцируемый Pseudomonas aeruginosa, способствует образованию активных форм кислорода, обеспечивая конкурентное уничтожение других микроорганизмов.
- Респираторный взрыв сопровождается высвобождением лизосомальных ферментов, усиливающих разрушение фагоцитированных патогенов.

Интерфероны

IFN-α, IFN-β

Механизм действия

Являются частью врождённой противовирусной защиты организма. Интерфероны ингибируют репликацию как РНК-, так и ДНК-содержащих вирусов. Инфицированные вирусом клетки синтезируют эти гликопротеины, которые действуют на соседние клетки, «подготавливая» их к противовирусной защите: снижают скорость синтеза белка, препятствуя репликации вируса, и усиливают экспрессию молекул MHC, облегчая распознавание инфицированных клеток цитотоксическими Т-лимфоцитами. Также играют важную роль в активации противоопухолевого иммунитета.

Клиническое применение

Хронический гепатит В, саркома Капоши, волосатоклеточный лейкоз, кондилома остроконечная, почечно-клеточная карцинома, злокачественная меланома, рассеянный склероз.

Побочные эффекты

Гриппоподобный синдром, депрессия, нейтропения, миопатия, аутоиммунные реакции, индуцированные интерфероном.

Клеточные поверхностные белки

Клеточные поверхностные белки	Основные молекулы и функции
Т-лимфоциты	TCR (распознаёт комплекс антиген–MHC), CD3 (связан с передачей сигнала через TCR), CD28 (связывается с B7 на антигенпрезентирующей клетке).
Т-хелперы	CD4, CD40L, CXCR4/CCR5 (ко-рецепторы для ВИЧ).
Цитотоксические Т-клетки	CD8.
Регуляторные Т-клетки	CD4, CD25.
В-лимфоциты	Ig (связывает антиген), CD19, CD20, CD21 (рецептор для вируса Эпштейна–Барр), CD40, MHC II, B7 (CD80/CD86).
NK-клетки (Natural Killer cells)	CD16 (связывает Fc-фрагмент IgG), CD56 (диагностический маркёр NK-клеток).
Макрофаги (Macrophages)	CD14 (рецептор для PAMP, напр. LPS), CD40, CCR5, MHC II, B7, Fc- и C3b-рецепторы (усиливают фагоцитоз).
Гемопоэтические стволовые клетки (Hematopoietic stem cells)	CD34.

Пассивный vs активный иммунитет

Тип иммунитета	Пассивный	Активный
Способ приобретения	Получение готовых антител	Воздействие экзогенного антигена
Начало действия	Быстрое	Медленное
Продолжительность	Короткий период действия антител (период полураспада ≈ 3 недели)	Длительная защита (формирование иммунологической памяти)
Примеры	IgA в грудном молоке, материнский IgG, проходящий через плаценту; антитоксины; гуманизированные моноклональные антитела	Естественная инфекция, вакцинация, анатоксины

Тип иммунитета	Пассивный	Активный
Примечания	Внутривенные иммуноглобулины (IVIG) и другие препараты иммуноглобулинов могут использоваться для временного, но специфического пассивного иммунитета против определённых патогенов	Возможна комбинированная иммунизация (пассивная и активная), например при гепатите B или после контакта с вирусом бешенства

Вакцинация

Вызывают активный иммунный ответ (гуморальный и/или клеточный) на определенные патогены.

Тип вакцины	Описание	Преимущества / Недостатки	Примеры
Живая аттенуированная вакцина (Live attenuated vaccine) 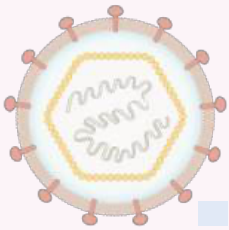	Микроорганизм ослаблен до непатогенного состояния, но сохраняет способность к кратковременному размножению в организме вакцинированного. Некоторые живые вакцины (MMR, Varicella) могут применяться у ВИЧ-инфицированных пациентов с числом $CD4^+ \geq 200$ клеток/мм^3 под наблюдением специалиста по инфекционным болезням или иммунологии.	**Преимущества:** вызывает как клеточный так и гуморальный иммунный ответ, формирует сильный, часто пожизненный иммунитет. **Недостатки:** может реверсировать в вирулентную форму; противопоказана при беременности и иммунодефицитах.	Аденовирус (неослабленный, используется у военнослужащих), брюшной тиф (Ty21a, перорально), полиомиелит (вакцина Сабина), ветряная оспа, натуральная оспа, BCG, жёлтая лихорадка, грипп (интраназально), MMR, ротавирус. **Мнемоника:** “Attention teachers! Please vaccinate small, Beautiful young infants with MMR routinely!” — Adenovirus, Typhoid, Polio, Smallpox, BCG, Yellow fever, Influenza (intranasal), MMR, Rotavirus.

Тип вакцины	Описание	Преимущества / Недостатки	Примеры
Инактивированная (убитая) вакцина (Killed or inactivated vaccine)	Патоген инактивируется нагреванием или химическими веществами. Важно сохранить структуру эпитопов на поверхности антигенов для формирования иммунного ответа. В основном вызывает гуморальный иммунный ответ.	**Преимущества:** безопаснее живых вакцин. **Недостатки:** слабый клеточно-опосредованный ответ, преимущественно гуморальный; требуется повторное введение (бустерные дозы).	Гепатит А, брюшной тиф (Vi-полисахаридная вакцина, внутримышечно), бешенство, грипп (внутримышечно), полиомиелит (вакцина Солка). **Мнемоника:** “A TRIP could Kill you” — A = Hepatitis A, T = Typhoid, R = Rabies, I = Influenza, P = Polio (Salk).
Субъединичные, рекомбинантные полисахаридные и конъюгированные вакцины (Subunit, recombinant, polysaccharide, and conjugate) 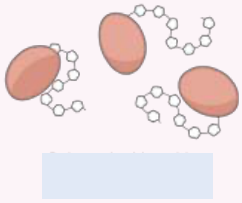	Содержат специфические антигены, наиболее эффективно стимулирующие иммунный ответ.	**Преимущества:** направлены на отдельные эпитопы антигена, снижают риск побочных реакций. **Недостатки:** высокая стоимость, относительно слабый иммунный ответ.	Гепатит В (антиген — HBsAg), вирус папилломы человека (HPV), бесклеточная коклюшная вакцина, Neisseria meningitidis (различные серотипы), Streptococcus pneumoniae (PPSV23 — *преимущественно Т-независимый ответ;* PCV13, PCV15, PCV20 — *Т-зависимый ответ),* Haemophilus influenzae типа b (Hib), herpes zoster.
Токсоидная вакцина (Toxoid vaccine) 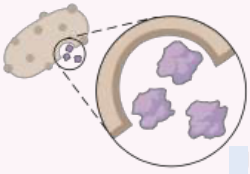	Инактивированный бактериальный токсин с сохранённым рецепторным связывающим участком. Стимулирует иммунную систему к выработке антител без риска развития заболевания.	**Преимущества:** защищает от бактериальных токсинов. **Недостатки:** уровень антитоксинов со временем снижается, поэтому требуются бустерные дозы.	Clostridium tetani, Corynebacterium diphtheriae.
мРНК-вакцина (mRNA vaccine) 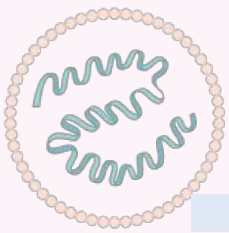	Липидная наночастица доставляет мРНК в клетки, заставляя их синтезировать чужеродный белок (например, S-белок SARS-CoV-2), что вызывает иммунный ответ.	**Преимущества:** высокая эффективность; вызывает как клеточный, так и гуморальный иммунитет; безопасна при беременности. **Недостатки:** усталость, головная боль, миалгия; редко — миокардит или перикардит, особенно у молодых мужчин.	SARS-CoV-2.

Тип I (анафилактический)

Механизм и особенности

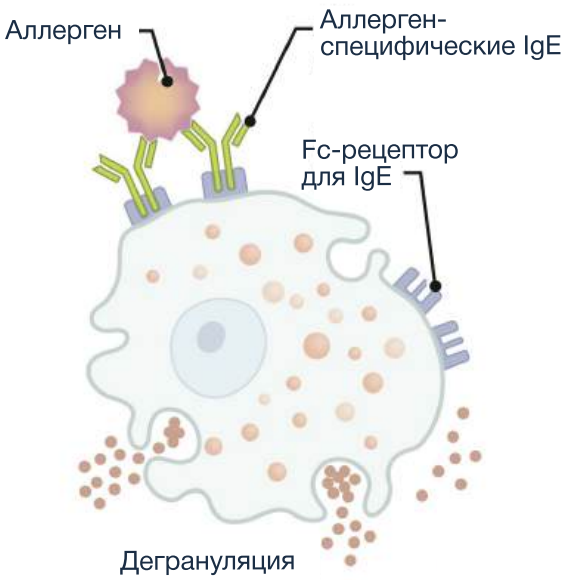

Анафилактический и атопический тип. Реакция, опосредованная IgE. Аллерген связывает IgE на мембране тучных клеток и базофилов, что приводит к их дегрануляции и высвобождению гистамина, триптазы (маркер активации тучных клеток) и лейкотриенов.

- **Немедленная фаза (в течение минут):** высвобождение медиаторов вызывает вазодилатацию, повышение проницаемости сосудов, бронхоспазм.
- **Поздняя фаза (через несколько часов):** хемокины и другие медиаторы вызывают приток эозинофилов и хроническое воспаление тканей.

Характерна быстрота реакции — First (type I) and Fast (anaphylaxis).

Примеры

Анафилаксия (на пищевые продукты, лекарства, укусы насекомых); аллергическая бронхиальная астма.

Тест: кожные пробы или серологический тест (ELISA) на аллерген-специфические IgE.

Тип II (антитело-опосредованный, цитотоксический/цитопатический)

Механизм и особенности

IgG или IgM связываются с поверхностными антигенами клеток или компонентами внеклеточного матрикса → повреждение, воспаление или дисфункция.

- **Клеточная деструкция:** опсонизация (IgG, C3b) → фагоцитоз и/или активация комплемента; АЗКЦ (антитело-зависимая клеточная цитотоксичность) с участием NK-клеток
- **Воспаление:** антитела на тканевых структурах активируют комплемент и воспаление через Fc-рецепторы.
- **Клеточная дисфункция:** антитела к рецепторам вызывают блокаду или патологическую активацию сигнальных путей.

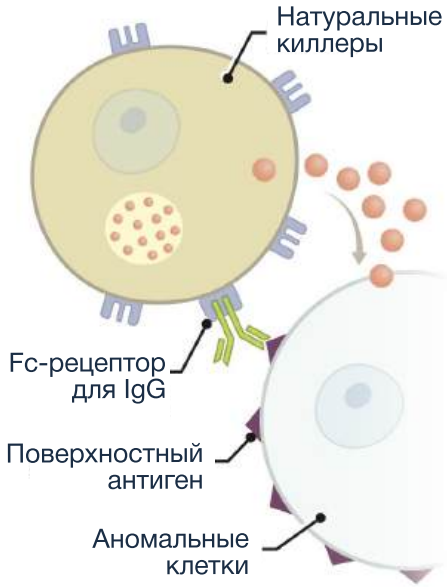

Антителозависимая цитотоксичность

Примеры

- **Деструкция клеток:** аутоиммунная гемолитическая анемия (в т.ч. лекарственно-индуцированная), иммунная тромбоцитопения, посттрансфузионные реакции, гемолитическая болезнь новорождённых.
- **Воспаление/поражение тканей:** синдром Гудпасчера (anti-GBM), ревматическая лихорадка, гиперострое отторжение трансплантата.
- **Дисфункция рецепторов:** миастения гравис (anti-AChR), болезнь Грейвса (anti-TSHR), пузырчатка обыкновенная (anti-десмоглеин).

Тесты: прямая проба Кумбса (Direct Coombs) — обнаруживает антитела, фиксированные на поверхности.

Тип III (иммунокомплексный)

Механизм и особенности

Образование иммунных комплексов «антиген–антитело (чаще IgG)–комплемент», их отложение в тканях → активация комплемента, хемотаксис нейтрофилов и высвобождение лизосомальных ферментов → воспаление и повреждение тканей. Может сопровождаться васкулитом и системными проявлениями.

Примеры

- **Системные и органные заболевания:** системная красная волчанка (SLE), реактивный артрит, полиартериит узелковый, постстрептококковый гломерулонефрит, IgA-васкулит.
- **Сывороточная болезнь:** классическое иммунокомплексное заболевание; антитела к чужеродным белкам образуются через 1–2 недели, комплексы откладываются в тканях → комплемент-опосредованное воспаление, ↓ C3, ↓ C4; клиника: лихорадка, крапивница, артралгии, протеинурия, лимфаденопатия. «Serum sickness–like» реакции возможны при некоторых лекарствах (например, пенициллин, моноклональные антитела) и инфекциях (гепатит B).

Реакция Артюса: локальная подострая иммунокомплексная реакция; внутрикожное введение антигена ранее сенсибилизированному (имеет циркулирующий IgG) → образование комплексов в коже (например, местная реакция на бустерную вакцинацию); характерны отек, фибриноидный некроз, активация комплемента.

Тип IV (клеточно-опосредованный, замедленного типа)

Механизм и особенности

Участвуют Т-лимфоциты, антитела не вовлечены (в отличие от типов I–III).

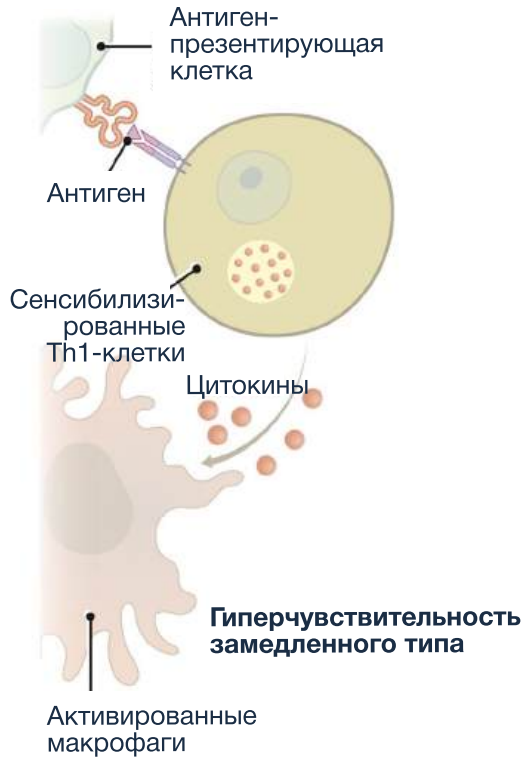

Два механизма:

1. **Прямая цитотоксичность** — $CD8^+$ цитотоксические Т-клетки уничтожают клетки-мишени.
2. **Воспалительная реакция** — эффекторные $CD4^+$ Т-клетки распознают антиген и выделяют провоспалительные цитокины, активируя макрофаги.

Дебют замедленный (через 48–72 ч).

Примеры: контактный дерматит (ядовитый плющ, аллергия на никель), DRESS (лекарственная реакция с эозинофилией и системными симптомами), реакция «трансплантат против хозяина» (GVHD).

Тесты: кожная проба с PPD (туберкулин) на туберкулёз; патч-тест при контактном дерматите; кожная проба с Candida для оценки Т-клеточного иммунитета.

Мнемоника: “4 T’s” — T cells, Transplant rejections, TB skin tests, Touching (contact dermatitis).

Иммунологические реакции при переливании крови

Вызывают активный иммунный ответ (гуморальный и/или клеточный) на определенные патогены.

Тип реакции при переливании крови	Патогенез и время развития	Клинические проявления / примечания
Аллергическая / анафилактическая	**Тип I гиперчувствительности** (IgE-опосредованный). Антитела IgE пациента к белкам плазмы донора (часто к IgA у лиц с дефицитом IgA) связывают антиген на тучных клетках → дегрануляция и высвобождение заранее образованных медиаторов. **Время:** от нескольких минут до 2–3 часов после начала переливания.	**Аллергическая реакция:** крапивница, зуд. **Анафилаксия:** свистящее дыхание, гипотензия, дыхательная недостаточность, шок ⟶ пациентам с дефицитом IgA показаны препараты крови без IgA.
Острая гемолитическая посттрансфузионная реакция	**Тип II гиперчувствительности.** Предсуществующие антитела реципиента (anti-A/anti-B IgM/IgG) к антигенам эритроцитов донора → активация комплемента и внутрисосудистый гемолиз (при АВО-несовместимости); возможен и внесосудистый гемолиз (опсонизация с клиренсом в селезёнке). **Время:** во время переливания или в пределах 24 часов.	Лихорадка, гипотензия, тахипноэ/тахикардия, боль в боку, гемоглобинурия (внутрисосудистый гемолиз), желтуха (внесосудистый гемолиз).
Лихорадочная негемолитическая посттрансфузионная реакция	Цитокины, продуцируемые лейкоцитами донора, накапливаются при хранении компонентов крови → при переливании вызывают пирогенную реакцию. **Время:** в течение 1–6 часов после начала переливания (эффект заранее сформированных цитокинов).	Лихорадка, головная боль, озноб, приливы; чаще у детей. ⟶ **Профилактика:** лейкоредукция компонентов крови перед переливанием.

Тип реакции при переливании крови	Патогенез и время развития	Клинические проявления / примечания
Острое повреждение лёгких, связанное с переливанием (TRALI, transfusion-related acute lung injury)	**«Двухударный» (two-hit) механизм:** **1) Секвестрация и активация нейтрофилов в лёгочной микроциркуляции** из-за факторов риска со стороны реципиента. **2) Активация нейтрофилов компонентом переливаемой крови** (напр., антилейкоцитарными антителами) → высвобождение медиаторов воспаления → повышение проницаемости капилляров и некардиогенный отёк лёгких. **Время:** от нескольких минут до 6 часов после переливания.	Одышка, дыхательная недостаточность, рентгенологически — некардиогенный отёк лёгких.
Отсроченная гемолитическая посттрансфузионная реакция	Анамнестический ответ на чужеродные антигены эритроцитов донора (чаще Rh(D) или другие минорные антигены групп крови), с которыми реципиент ранее был сенсибилизирован. Как правило, развивается внесосудистый гемолиз. **Время:** начало спустя ≥ 24 ч; обычно манифестирует через 1–2 недели (из-за медленного разрушения эритроцитов ретикулоэндотелиальной системой).	Чаще самоограничивающаяся, нередко малосимптомная. Возможны незначительная лихорадка и гипербилирубинемия.

Аутоантитела

Аутоантитело	Ассоциированное заболевание
Anti–postsynaptic ACh receptor	Миастения (myasthenia gravis)
Anti–presynaptic voltage-gated Ca^{2+} channel	Миастенический синдром Ламберта—Итона
Anti–β_2-glycoprotein I	Антифосфолипидный синдром
Antinuclear antibodies (ANA)	Неспецифический скрининговый тест; часто при СКВ
Anticardiolipin; lupus anticoagulant	Системная красная волчанка (СКВ), антифосфолипидный синдром
Anti-histone	Лекарственно-индуцированная волчанка
Anti-U1 RNP (ribonucleoprotein)	Смешанное заболевание соединительной ткани (MCTD)
Rheumatoid factor (IgM к Fc IgG); anti-CCP (cyclic citrullinated peptide)	Ревматоидный артрит (anti-CCP более специфичны)
Anti-Ro/SSA; anti-La/SSB	Синдром Шегрена
Anti-Scl-70 (anti–DNA topoisomerase I)	Системная склеродермия, диффузная форма
Anticentromere	Ограниченная склеродермия (CREST-синдром)
Antisynthetase (напр., anti-Jo-1) anti-SRP, anti-Mi-2	Полимиозит/дерматомиозит
Antimitochondrial	Первичный билиарный холангит
Anti–smooth muscle; anti–liver/kidney microsomal-1	Аутоиммунный гепатит
MPO-ANCA (p-ANCA) / перинуклеарные ANCA	Микроскопический полиангиит; эозинофильный гранулематоз с полиангиитом; язвенный колит; первичный склерозирующий холангит
PR3-ANCA (c-ANCA)	Гранулематоз с полиангиитом (Вегенера)
Anti-phospholipase A_2 receptor	Первичная мембранозная нефропатия
Anti-hemidesmosome	Буллёзный пемфигоид
Anti-desmoglein (anti-desmosome)	Пузырчатка обыкновенная (pemphigus vulgaris)
Anti-thyroglobulin; anti-thyroid peroxidase (antimicrosomal)	Тиреоидит Хашимото
Anti-TSH receptor	Болезнь Грейвса—Базедова

Аутоантитело	Ассоциированное заболевание
IgA anti-endomysial; IgA anti–tissue transglutaminase; IgA/IgG к деамидированным глиадиновым пептидам	Целиакия
Anti-glutamic acid decarboxylase (GAD); islet-cell cytoplasmic antibodies	Сахарный диабет 1 типа
Anti-parietal cell; anti-intrinsic factor	Пернициозная анемия
Anti–glomerular basement membrane (anti-GBM)	Синдром Гудпасчера

Иммунодефициты

Дефект В-лимфоцитов	Дефект	Клиническая картина	Данные обследования
Агаммаглобулинемия, сцеплённая с Х (болезнь/агаммаглобулинемия Брутона)	Мутация в BTK (тирозинкиназа Брутона) → отсутствие созревания В-клеток; сцепленное с Х, рецессивное (чаще у мальчиков).	Рецидивирующие бактериальные и энтеровирусные инфекции после 6 месяцев жизни (когда исчезает материнский IgG).	В-клетки отсутствуют в периферической крови; ↓ Ig всех классов. Лимфоузлы и миндалины уменьшены /отсутствуют (первичные фолликулы и герминативные центры отсутствуют). Живые вакцины противопоказаны.
Селективный дефицит IgA	Может быть семейной или спорадической. Наиболее частый первичный иммунодефицит. Возможен также вторичный на фоне некоторых вирусных инфекций или лекарств.	Большинство — бессимптомны. Возможны инфекции дыхательных путей и ЖКТ, аутоиммунные заболевания, атопия; анафилаксия при введении IgA-содержащих продуктов крови.	↓ IgA при нормальных IgG и IgM; ↑ восприимчивость к лямблиозу. Возможны ложноотрицательные тесты на целиакию (IgA-зависимые) и ложноположительный сывороточный тест на беременность.
Общая вариабельная иммунная недостаточность	Нарушение дифференцировки В-клеток; причина в большинстве случаев неизвестна.	Может дебютировать в детстве, но чаще диагностируется после пубертата. ↑ риск аутоиммунных заболеваний, бронхоэктазов, лимфом	↓ плазматических клеток, ↓ иммуноглобулинов.

Дефект Т-лимфоцитов	Дефект	Клиническая картина	Данные обследования
Аплазия тимуса	**Микроделеция 22q11;** несформированность 3-й и 4-й жаберных карманов → отсутствие тимуса и околощитовидных желёз. **Синдром Ди Джорджи** — аплазия/гипоплазия тимуса и околощитовидных желёз, конотрункальные пороки сердца **Велокардиофациальный синдром** - расщелина нёба, краниофациальные аномалии, пороки сердца	**CATCH-22:** Cardiac defects — конотрункальные пороки (тетрада Фалло, общий артериальный ствол и др.); Abnormal facies — дисморфии лица; Thymic hypoplasia → Т-клеточный иммунодефицит (рецидивирующие вирусные и грибковые инфекции); Cleft palate — расщелина нёба; Hypocalcemia → тетания (аплазия паращитовидных желёз).	↓ Т-клеток, ↓ PTH, ↓ Ca^{2+}; отсутствует «тень тимуса» на рентгенограмме грудной клетки.
Дефицит рецептора интерлейкина-12	Снижение ответа Th1; аутосомно-рецессивный тип наследования.	Диссеминированные микобактериальные и грибковые инфекции; возможно начало после вакцинации BCG.	↓ IFN-γ. Частая причина наследственной восприимчивости к микобактериальным инфекциям (MSMD).
Аутосомно-доминантный гипер-IgE-синдром (синдром Джоба)	Дефект дифференцировки Th17 вследствие мутации STAT3 → нарушенный рекрутмент нейтрофилов в очаг инфекции.	«Холодные» (без выраженного воспаления) абсцессы Staphylococcus aureus; сохранение молочных зубов; грубые черты лица (coarse facies); кожные проявления — экзема; переломы костей при минимальной травме.	↑ IgE, ↑ эозинофилов. **Мнемоника:** Learn the ABCDEF's to get a Job STAT! — Abscesses (cold), Baby teeth retained, Coarse facies, Dermatologic problems (eczema), Elevated IgE, Fractures; STAT3.
Хронический кандидоз слизистых оболочек и кожи	Дисфункция Т-клеток; нарушение клеточно-опосредованного иммунитета против Candida spp.; классический вариант связан с дефектами AIRE.	Персистирующие поверхностные (неинвазивные) инфекции Candida albicans кожи и слизистых оболочек.	Отсутствие in vitro пролиферации Т-клеток и кожной реакции на антигены Candida.

Дефект B- и T-лимфоцитов	Дефект	Клиническая картина	Данные обследования
Тяжёлый комбинированный иммунодефицит (ТКИД, SCID)	Несколько вариантов, в т.ч.: • дефект γ-цепи рецептора IL-2 (наиболее частый, сцепленный с X, рецессивный); • дефицит аденозиндезаминазы (аутосомно-рецессивный); • мутации RAG → дефект V(D)J-рекомбинации.	Failure to thrive, хроническая диарея, молочница; рецидивирующие вирусные, бактериальные, грибковые и протозойные инфекции.	↓ TREC (T-cell receptor excision circles) — параметр неонатального скрининга на SCID; отсутствует «тень тимуса» на рентгенограмме; нет герминативных центров (биопсия ЛУ); отсутствуют Т-клетки (поточная цитометрия).
Атаксия-телеангиэктазия 	Мутации ATM → нарушение распознавания повреждений ДНК и остановки клеточного цикла → накопление мутаций; аутосомно-рецессивное наследование.	Триада: мозжечковые расстройства (атаксия), телеангиэктазии (рис. А), дефицит IgA. ↑ чувствительность к ионизирующей радиации → следует избегать рентгеновского облучения.	↑ AFP, ↓ IgA, IgG, IgE, лимфопения, церебеллярная атрофия. ↑ риск лимфомы и лейкоза
Синдром гипер-IgM	Чаще всего дефект CD40L на Т-клетках → нарушение переключения изотипов; сцепленный с X, рецессивный.	Тяжёлые пиогенные инфекции в раннем возрасте; оппортунистические инфекции (Pneumocystis jirovecii, Cryptosporidium, CMV).	Норма/↑ IgM, ↓ IgG, IgA, IgE; отсутствуют герминативные центры.
Синдром Вискотта-Олдрича	Мутация WAS → лейкоциты и тромбоциты не могут реорганизовать актиновый цитоскелет → дефект презентации антигена; сцепленный с X, рецессивный.	**WATER** — мнемоника для синдрома Вискотта-Олдрича • W — Wiskott (Вискотта) • A — Aldrich (Олдрича) • T — Thrombocytopenia → тромбоцитопения (малые тромбоциты) • E — Eczema → экзема • R — Recurrent (pyogenic) infections → рецидивирующие пиогенные инфекции ↑ риск аутоиммунных заболеваний и злокачественных новообразований.	↓/N IgG, ↓ IgM, ↑ IgE, ↑ IgA; тромбоциты малые и их меньше.

Дефект фагоцитоза	Дефект	Клиническая картина	Данные обследования
Дефицит адгезии лейкоцитов, тип 1 (LAD I)	Аутосомно-рецессивный дефект интегрина LFA-1 (CD18) на фагоцитах → нарушение адгезии, миграции и хемотаксиса к сигналам C5a, IL-8, лейкотриен B4.	Позднее отделение пуповинного остатка (> 30 суток), отсутствие гноя в очаге, дисфункция нейтрофилов → рецидивирующие кожные и слизистые бактериальные инфекции; замедленное заживление ран.	↑ нейтрофилов в крови, отсутствие нейтрофилов в очаге инфекции.
Синдром Чедиака-Хигаси 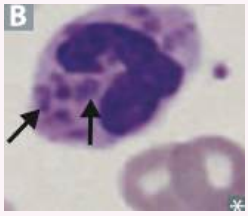	Дефект гена LYST (регулятор лизосомального транспорта) → нарушение функции микротрубочек и слияния фагосомы с лизосомой; аутосомно-рецессивный.	**PLAIN:** Progressive neurodegeneration (прогрессирующая нейродегенерация), Lymphohistiocytosis (лифмогистиоцитоз), Albinism (альбинизм, частичный), Pyogenic Infections (рецидивирующие пиогенные инфекции), peripheral Neuropathy (периферическая нейропатия)	Гигантские гранулы в гранулоцитах (рис. B) и тромбоцитах (стрелки) панцитопения, лёгкая степень коагулопатии.
Хроническая гранулематозная болезнь (ХГБ, CGD)	Дефект NADPH-оксидазы → ↓ образование активных форм кислорода (супероксида) и ↓ респираторного взрыва в нейтрофилах; наиболее частая форма — сцепленная с X.	↑ восприимчивость к каталазо-позитивным микроорганизмам (“granny’s cats keep her positive”); рецидивирующие инфекции и гранулёмы.	Аномальный тест с дигидродамином (DHR, проточная цитометрия): ↓/нет зелёной флуоресценции. NBT-тест (устаревший) отсутствие посинения

Инфекции при иммунодефицитах

Дефект В-лимфоцитов	↓ Т-клетки	↓ В-клетки	↓ Гранулоциты	↓ Комплемент
Бактерии	Сепсис	Капсулированные (мнемоника “Please SHINE my SKiS”): Pseudomonas aeruginosa, Streptococcus pneumoniae, Haemophilus influenzae тип b, Neisseria meningitidis, Escherichia coli, Salmonella, Klebsiella pneumoniae, группа B Streptococcus	Мнемоника: Some Bacteria Produce No Serious granules → восприимчивость к: Staphylococcus, Burkholderia cepacia, Pseudomonas aeruginosa, Nocardia, Serratia	Капсулированные микробы при дефиците ранних компонентов комплемента; Neisseria при дефиците терминального комплемента (C5–C9)
Вирусы	CMV, EBV, JC-вирус, VZV; хронические инфекции респираторным и/кишечными вирусами	Энтеровирусный энцефалит; полиовирус (живая вакцина противопоказана)	—	—
Грибы / паразиты	Candida (локальные слизисто-кожные инфекции), PCP (Pneumocystis jirovecii), Cryptococcus	Лямблиоз ЖКТ (при дефиците IgA)	Candida (системные инфекции), Aspergillus, Mucor	—

Примечание:
Дефицит В-клеток обычно приводит к рецидивирующим бактериальным инфекциям, в то время как дефицит Т-клеток вызывает преимущественно грибковые и вирусные инфекции.

Реакции отторжения трансплантанта

Тип отторжения	Время начала	Патогенез	Особенности
Гиперострое	В течение нескольких минут	Предсуществующие антитела реципиента к антигенам донора (реакция II типа гиперчувствительности) → активация комплемента	Диффузный тромбоз сосудов трансплантата (в т.ч. в клубочках (рис. A) → ишемия и фибриноидный некроз; трансплантат подлежит удалению
Острое	Недели – месяцы	**Клеточное:** $CD8^+$ Т-клетки и/или $CD4^+$ Т-клетки активируются против МНС донора (IV тип гиперчувствительности). **Гуморальное:** аналогично гипероструму, но антитела формируются после трансплантации; часто сопровождается отложением C4d	Васкулит сосудов трансплантата (рис. B) с плотной интерстициальной лимфоцитарной инфильтрацией. Возможна профилактика/обратимость при назначении иммуносупрессоров
Хроническое отторжение	Месяцы – годы	$CD4^+$ Т-клетки отвечают на АПК реципиента, представляющие пептиды донора (в т.ч. аллогенные МНС). Вовлечены клеточный и гуморальный компоненты (II и IV типы гиперчувствительности).	Преобладает артериосклероз (рис. C): Т-клетки реципиента выделяют цитокины → пролиферация гладкомышечных клеток сосудов, паренхиматозная атрофия, интерстициальный фиброз. Органоспецифические примеры: • хроническая нефропатия аллотрансплантата; • облитерирующий бронхиолит; • ускоренный атеросклероз; • синдром исчезающих желчных протоков.

Тип отторжения	Время начала	Патогенез	Особенности
Реакция «трансплантат против хозяина» (GVHD)	Варьируется	Пересаженные иммунокомпетентные Т-клетки пролиферируют в иммунокомпрометированном хозяине и распознают его клетки как «чужие» → тяжёлая дисфункция органов (IV тип гиперчувствительности). Несовместимость по HLA ↑ риск GVHD.	Макулопапулёзная сыпь, желтуха, диарея, гепатоспленомегалия. Чаще при трансплантации костного мозга и печени (богаты лимфоцитами). Потенциально благоприятный эффект при трансплантации костного мозга при лейкозах — graft-versus-tumor. У иммунокомпрометированных пациентов для профилактики GVHD облучают компоненты крови перед переливанием.

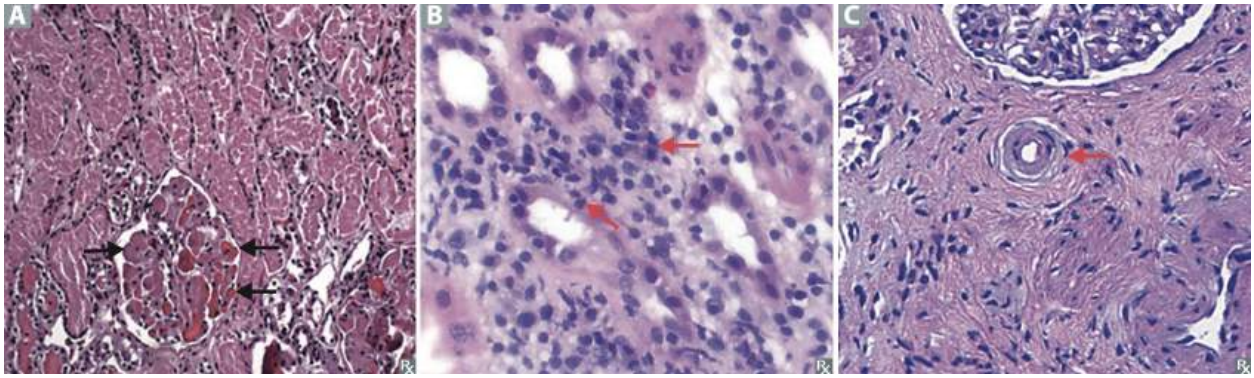

ИММУНОСУПРЕССОРЫ

- Препараты блокируют активацию и пролиферацию лимфоцитов. Снижают риск острого отторжения трансплантата за счёт подавления клеточного иммунитета (используются в профилактике). Часто комбинируются для повышения эффективности при меньшей токсичности.
- Длительная иммуносупрессия ↑ риск инфекций и злокачественных новообразований.

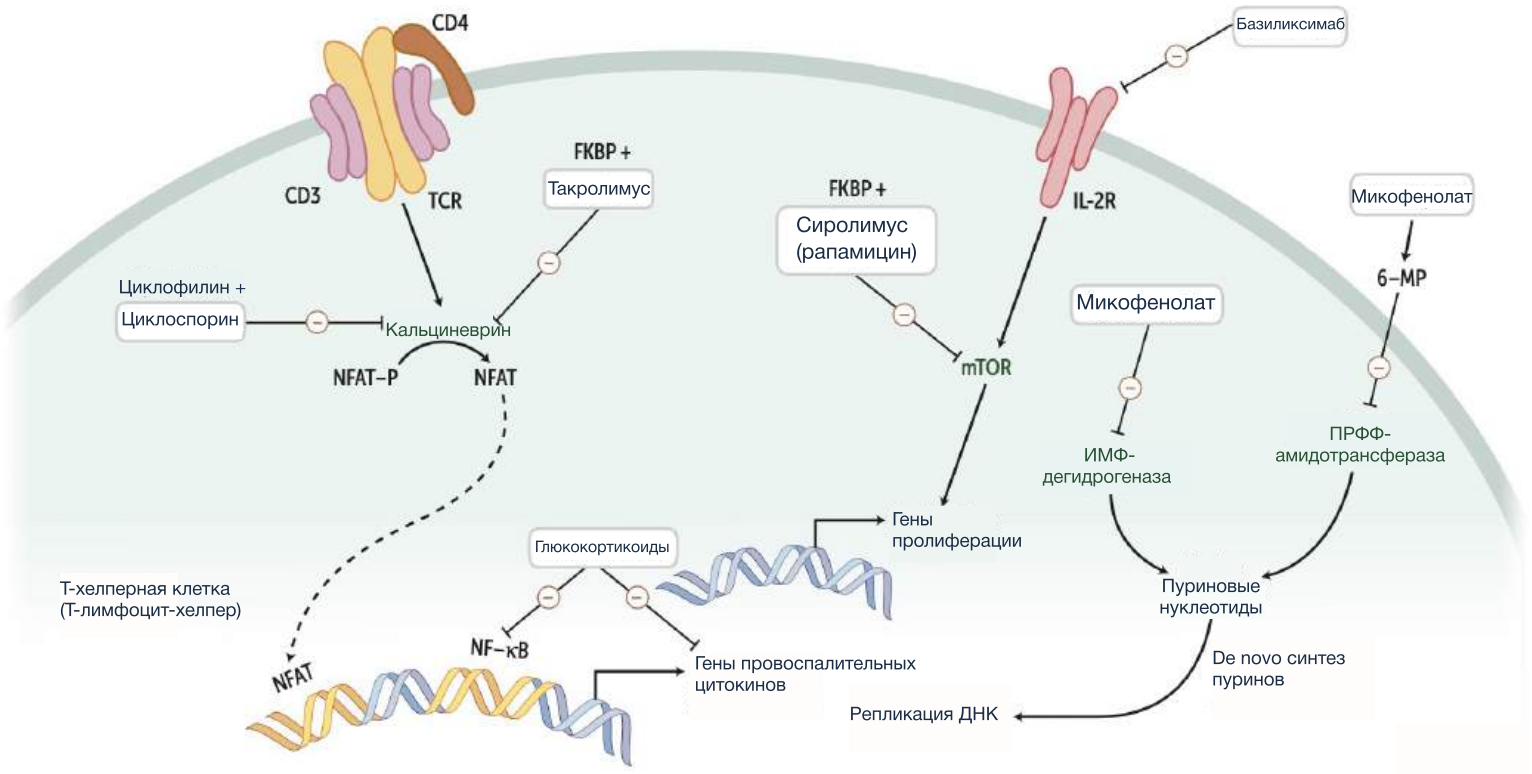

Препарат	Механизм действия	Показания	Токсичность	Примечания
Циклоспорин	Ингибитор кальциневрина; связывается с циклофилином → подавляет активацию Т-лимфоцитов путём ингибирования транскрипции IL-2.	Псориаз, ревматоидный артрит.	Нефротоксичность, артериальная гипертензия, гиперлипидемия, нейротоксичность, гиперплазия дёсен, гирсутизм.	Оба ингибитора кальциневрина нефротоксичны, особенно при высоких дозах и/или сниженной функции почек.
Tacrolimus (FK506) (Такролимус)	Ингибитор кальциневрина; связывается с FKBP-12 → блокирует активацию Т-клеток, подавляя транскрипцию IL-2.	Иммуносупрессия после трансплантации солидных органов.	Профиль, сходный с циклоспорином; ↑ риск сахарного диабета и нейротоксичности; нет гиперплазии дёсен и гирсутизма.	См. примечание к циклоспорину (нефротоксичность).
Сиролимус, рапамицин	Ингибитор mTOR; комплекс с FKBP → блокирует активацию Т-клеток и дифференцировку В-клеток, препятствуя ответу на IL-2.	Профилактика отторжения почечного трансплантата	Панцитопения (мнемоника: panSIRtopenia), инсулинорезистентность, гиперлипидемия; не нефротоксичен.	Kidney “sir-vives” (более безопасен для почек); синергичен с циклоспорином; применяется также в «стентах с лекарственным покрытием»
Basiliximab (Базиликсимаб)	Моноклональное антитело к IL-2R → блокада рецептора IL-2.	Профилактика отторжения почечного трансплантата	Отёки, артериальная гипертензия, тремор.	—
Азатиоприн	Антиметаболит, пролекарство 6-меркаптопурина (6-MP). Подавляет пролиферацию лимфоцитов, блокируя синтез пуриновых нуклеотидов.	Ревматоидный артрит, болезнь Крона, гломерулонефрит, другие аутоиммунные заболевания.	Панцитопения	6-MP метаболизируется ксантиноксидазой; при сочетании с аллопуринолом токсичность возрастает. Произношение: «аза-тио-пурин» (azathio-purine).

Препарат	Механизм действия	Показания	Токсичность	Примечания
Микофенолата мофетил	Обратимо ингибирует IMP-дегидрогеназу, подавляя синтез пуринов у B- и T-клеток.	«Глюкокортикоид-сберегающий» препарат при ревматических заболеваниях.	Диспепсия/ЖКТ-реакции, панцитопения, артериальная гипертензия; менее нефротоксичен и нейротоксичен, чем ингибиторы кальциневрина.	Может быть ассоциирован с инвазивной ЦМВ-инфекцией.
Глюкокортикоиды	Ингибируют NF-κB; подавляют функции B- и T-клеток за счёт ↓ транскрипции множества цитокинов; индуцируют апоптоз T-клеток.	Многие аутоиммунные и воспалительные заболевания; надпочечниковая недостаточность (заместительная терапия); бронхиальная астма; ХЛЛ, неходжкинские лимфомы.	Синдром Иценко-Кушинга, остеопороз, гипергликемия/сахарный диабет, аменорея, атрофия коры надпочечников, язвенная болезнь, психозы, катаракта, аваскулярный некроз (головка бедренной кости).	Демаргинация лейкоцитов вызывает ложный лейкоцитоз. При резкой отмене после длительного приёма возможна острая недостаточность коры надпочечников.

Рекомбинантные цитокины и клиническое применение

Цитокин	Препарат	Клиническое применение
Стимуляция кроветворения (костного мозга)		
Эритропоэтин	Эпоэтин альфа (аналог EPO)	Анемии (особенно при почечной недостаточности); ↑ риск артериальной гипертензии и тромбоэмболических осложнений.
Колониестимулирующие факторы	Филграстим (G-CSF), сарграмостим (GM-CSF)	Лейкопения; восстановление количества гранулоцитов и моноцитов.
Тромбопоэтин	Ромиплостим (аналог TPO), элтромбопаг (агонист рецептора TPO)	Аутоиммунная тромбоцитопения; стимулятор тромбоцитопоэза

Цитокин	Препарат	Клиническое применение
Иммунотерапия		
Интерлейкин-2	Альдеслейкин	Почечно-клеточная карцинома, метастатическая меланома.
Интерфероны	IFN-α	Хронический гепатит С (в настоящее время не препарат выбора) и гепатит В; почечно-клеточная карцинома
	IFN-β	Рассеянный склероз.
	IFN-γ	Хроническая гранулематозная болезнь.

SYNAPSE

USMLE Step 1

USMLE Step 1

Ваша гарантия сдачи

Не знаете, с чего начать подготовку и на что делать упор? Этот курс станет вашим путеводителем по USMLE Step 1 — всемирно признанному критерию уровня компетентности врача. Знания, полученные здесь, позволяют студентам успешно сдавать лицензионные экзамены как в США, так и за их пределами.

Самый результативный курс из существующих: 96% успешной сдачи за всё время

Меньше стресса — больше правильных ответов

получить бесплатную консультацию

узнать подробнее

МИКРОБИОЛОГИЯ

Тысячи микроорганизмов, десятки токсинов, пути передачи, факторы вирулентности, антибиотикорезистентность… На первый взгляд запомнить и разложить по полочкам такой объем сложнейшей информации — непосильный труд.

Однако пройдя этот раздел, вы перестанете тонуть в списках и начнете мыслить клинически. В данном учебнике микробиология — это не энциклопедия бактерий. Это концентрация самых важных клинических паттернов.

В этом разделе First Aid:

- учит мгновенно отличать похожие инфекции по ключевым деталям;
- показывает основные черты различных микроорганизмов;
- связывает возбудителя с клиникой, иммунным ответом и лечением в одну логическую цепочку.

БАЗОВАЯ БАКТЕРИОЛОГИЯ

Бактериальные структуры

СТРУКТУРА	ХИМИЧЕСКИЙ СОСТАВ	ФУНКЦИИ
Придатки		
Жгутик	Белок	Подвижность
Пили/фимбрии	Гликопротеин	Обеспечивает прикрепление бактерий к поверхности клетки; половые пили формируются во время конъюгации.
Специализированные структуры		
Спора	Кератиноподобный слой, дипиколиновая кислота, пептидогликан, ДНК	Выживание: противостояние обезвоживанию, высоким температурам и химикатам
Клеточная оболочка		
Капсула	Отдельный слой, обычно состоящий из полисахаридов (и редко белков)	Защита от фагоцитоза
Слизевой слой (S-слой)	Рыхлая сеть полисахаридов	Обеспечивает адгезию к поверхностям, участвует в образовании биопленки (например, на постоянных катетерах)
Внешняя мембрана	• Наружный листок: содержит эндотоксин (ЛПС/ЛОС) • Встроенные белки: порины и другие белки наружной мембраны (БНМ) • Внутренний листок: фосфолипиды	• Только у грамотрицательных бактерий • Эндотоксин: липид А индуцирует ФНО и ИЛ-1; • Антигенный полисахаридный компонент О • Большинство БНМ являются антигенными • Порины: транспорт через наружную мембрану
Периплазма	Пространство между цитоплазматической мембраной и наружной мембраной у грамотрицательных бактерий (пептидогликан в середине)	Накапливает компоненты, выделяемые грамотрицательными бактериями, включая гидролитические ферменты (например, β-лактамазы)

СТРУКТУРА	ХИМИЧЕСКИЙ СОСТАВ	ФУНКЦИИ
Клеточная стенка	Пептидогликан представляет собой сахарный остов с пептидными боковыми цепями, сшитыми транспептидазой.	Сетчатая структура обеспечивает жёсткую поддержку, защищает от повреждений, вызванных осмотическим давлением.
Цитоплазматическая мембрана	• Фосфолипидный бислойный мешок со встроенными белками (например, пенициллинсвязывающими белками [ПСБ]) и другими ферментами • Липотейхоевые кислоты (грамположительные) распространяются только из мембраны наружу	• Место расположения окислительных и транспортных ферментов; • ПСБ участвуют в синтезе клеточной стенки • Липотейхоевые кислоты индуцируют ФНО-α и ИЛ-1

Клеточная оболочка

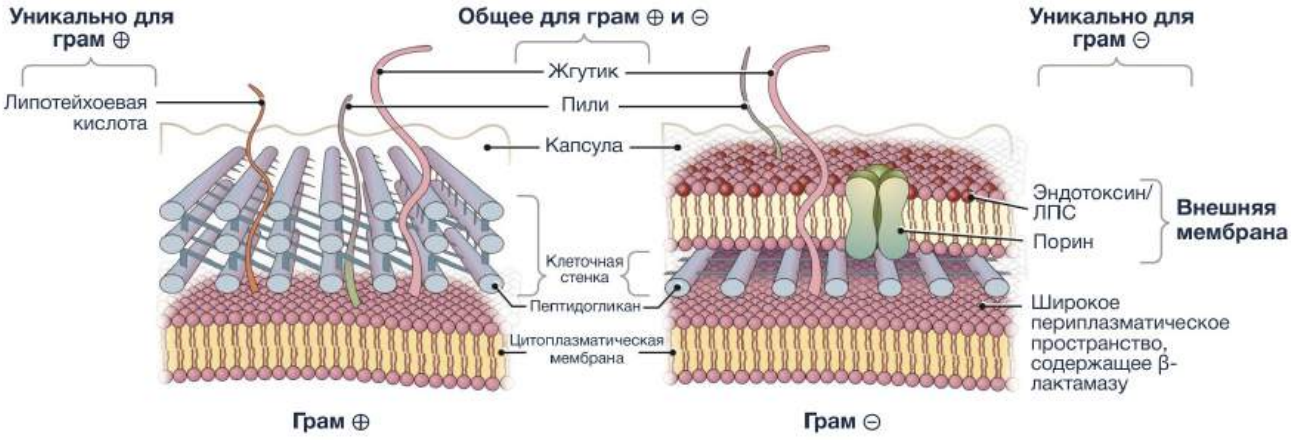

Методы окрашивания бактерий

Окрашивание по Граму	Лабораторный тест первой линии для идентификации бактерий. Бактерии с толстым слоем пептидогликана сохраняют краситель кристаллический фиолетовый (Грам ⊕); бактерии с тонким слоем пептидогликана приобретают красную или розовую окраску (Граму ⊖) при контрастном окрашивании. Эти микроорганизмы плохо окрашиваются по Граму: • **Treponema, Leptospira** - слишком тонкий слой, чтобы визуализировать • **Mycobacteria** - клеточная стенка имеет высокое содержание липидов • **Legionella, Rickettsia, Chlamydia, Bartonella, Anaplasma, Ehrlichia** - в основном внутриклеточные бактерии; также у хламидий отсутствует классический пептидогликан из-за мурамовой кислоты

Окрашивание по Гимзе	H pylori, Chlamydia, Borrelia, Rickettsia, Trypanosomes (рис. A) , Plasmodium Мнемоника: Help! Certain Bugs Really Try my Patience
Окрашивание йодной кислотой-Шиффа (ШИК-реакция)	Окрашивает гликоген, мукополисахариды; Используется для диагностики болезни Уиппла (Tropheryma whipplei (рис. B))
Окраска по Цилю-Нильсену (карболовый фуксин)	• Кислотоустойчивые бактерии (например, Mycobacteria (рис. C), Nocardia; окрашивают миколовую кислоту в клеточной стенке; простейшие (например, ооцисты Cryptosporidium). • Окрашивание аурамином-родамином чаще используют для скрининга (недорогое, более чувствительное)
Индийская тушь (нигрозин)	• Cryptococcus neoformans (рис. D); • Муцикармин также можно использовать для окрашивания толстой полисахаридной капсулы в красный цвет.
Окрашивание серебром	Helicobacter pylori, Legionella, Bartonella, henselae, и грибы (например, Coccidioides (рис. E), Pneumocystis jirovecii, Aspergillus fumigatus)
Флуоресцентное окрашивание антителами	• Используется для идентификации многих бактерий, вирусов, Pneumocystis jirovecii, Giardia и Cryptosporidium • **Пример:** FTA-ABS для выявления сифилиса.

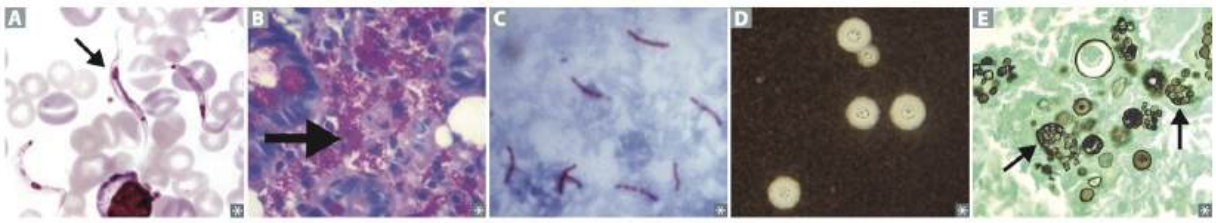

Особые культуральные требования

Бактерия	Среда, используемая для выделения	Компоненты среды/другое
H influenzae	Шоколадный агар	Факторы V (НАД+) и X (гематин)
N gonorrhoeae, N meningitidis	Агар Тайера-Мартина	Селективно способствует росту нейссерий, подавляя рост грамположительных микроорганизмов ванкомицином, грамотрицательных микроорганизмов (кроме нейссерий) триметопримом и колистином и грибов нистатином.

Бактерия	Среда, используемая для выделения	Компоненты среды/другое
B pertussis	• Агар Борде-Жангу (Мнемоника: Bordet for Bordetella) • Среда Регана-Лоу	Картофельный экстракт Уголь, кровь и антибиотик
C diphtheriae	Теллуритовый агар, среда Леффлера	
M tuberculosis	Среда Левенштейна-Йенсена, среда Миддлбрука, быстрые автоматизированные бульонные культуры	
M pneumoniae	Агар Итона	Требуется холестерин
Кишечные бактерии, ферментирующие лактозу	Агар МакКонки	В результате ферментации образуется кислота, из-за чего колонии становятся розовыми.
E coli	Агар с эозином и метиленовым синим (ЭМС)	Колонии с зеленым металлическим блеском
Brucella, Francisella, Legionella, Pasteurella	Агар с буферизованным древесным углем и дрожжевым экстрактом, цистином и железом	
Грибы (Fungi)	Агар Сабуро (Sabouraud agar)	Мнемоника: “Sab’s a fun guy!”

Анаэробы

Анаэробы — это нормальная микрофлора желудочно-кишечного тракта, обычно патогенная в других местах (например, вызывает аспирационную пневмонию). У них отсутствует каталаза и/или супероксиддисмутаза, поэтому они подвержены окислительному повреждению. Как правило, имеют неприятный запах (содержат короткоцепочечные жирные кислоты), их трудно культивировать, и они выделяют газ в тканях (CO_2 и H_2).

Примерами служат Clostridioides, Clostridium, Bacteroides, Fusobacterium и Actinomyces israelii. Мнемоника: Anaerobes Can’t Breathe Fresh Air.

Аминокислотные гликозиды неэффективны против анаэробов, поскольку для проникновения этих антибиотиков в бактериальную клетку требуется кислород.

Факультативные анаэробы
Могут использовать O_2 в качестве конечного акцептора электронов для генерации АТФ, но при этом также способны использовать ферментацию и другие независимые от O_2 пути.

Примеры: стрептококки, стафилококки и кишечные грамотрицательные бактерии.

Внутриклеточные бактерии

Облигатные внутриклеточные
Rickettsia, Chlamydia, Coxiella. Полагаются только на АТФ хозяина

Факультативные внутриклеточные
Salmonella, Neisseria, Brucella, Mycobacterium, Listeria, Francisella, Legionella, Yersinia pestis.

Инкапсулированные бактерии

Примеры: Pseudomonas aeruginosa, Streptococcus pneumoniae (рис. A), Haemophilus influenzae тип b, Neisseria meningitidis, Escherichia coli, Salmonella, Klebsiella pneumoniae, и стрептококки группы B (Strep). Их капсулы служат антифагоцитарным фактором вирулентности.

Мнемоника: Please SHiNE my SKiS

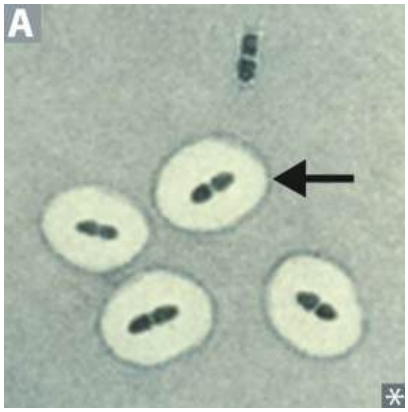

Конъюгат капсульного полисахарида +/– белка может служить антигеном в вакцинах. Полисахаридный антиген сам по себе не может быть представлен Т-клеткам; иммуногенность может быть усилена путем конъюгации капсульных антигенов с белком-носителем.

Данные микроорганизмы опсонизируются, а затем выводятся селезенкой. У людей без селезенки (Мнемоника: No Spleen Here) наблюдается опсонизация, что повышает риск развития тяжелых инфекций; необходимы вакцины для защиты от:

- N. meningitidis
- S. pneumoniae
- H. influenzae

Уреазо-положительные микроорганизмы

Proteus, Cryptococcus, H pylori, Ureaplasma, Nocardia, Klebsiella, S epidermidis, S saprophyticus.

Мнемоника: Pee CHUNKSS.

Уреаза гидролизует мочевину с выделением аммиака и CO_2 → ↑ pH. Предрасполагает к образованию струвитных (магний-аммонийфосфатных) камней, особенно Proteus.

Каталазоположительные организмы

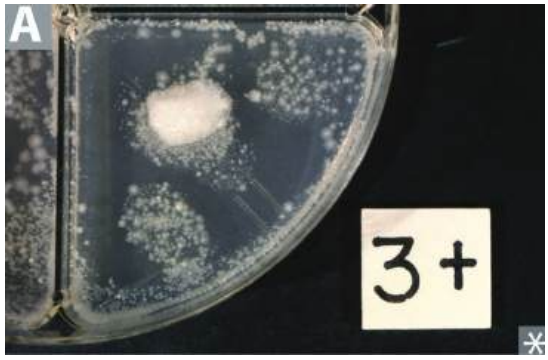

Каталаза расщепляет H_2O_2 на H_2O и пузырьки O_2 (рис. А), прежде чем она сможет быть преобразован в микробицидные продукты ферментом миелопероксидазой.

У людей с хронической гранулематозной болезнью (дефицит НАДФН-оксидазы) наблюдаются рецидивирующие инфекции, вызванные некоторыми каталазоположительными микроорганизмами.

Каталаза ⊕ организмы включают: Candida, Pseudomonas, Nocardia, Bordetella pertussis, Burkholderia cepacia, Helicobacter pylori, Aspergillus, Staphylococci, Serratia, Listeria, E coli.

Пигментообразующие бактерии

Actinomyces israelii — желтые (yellow) «серные» гранулы, состоящие из нитей бактерий.	Мнемоника: Israel has yellow sand (В Израиле желтый песок)
S aureus — золотисто-желтый пигмент	Мнемоника: Aureus (латинский) = золотой
P. aeruginosa — сине-зеленый пигмент (пиоцианин и пиовердин)	Мнемоника: Руккола (с англ. Arugula) зеленая
Serratia marcescens — красный пигмент	Мнемоника: подумайте о красном остром соусе Шрирача

Бактерии, образующие биопленку in vivo

S epidermidis	Инфекции катетеров и протезов
Стрептококки Viridans (S mutans, S sanguinis)	Зубные бляшки, инфекционный эндокардит
P aeruginosa	• Колонизация дыхательных путей у пациентов с муковисцидозом и ИВЛ-ассоциированной пневмонией • Кератит, связанный с контактными линзами
Нетипируемый (неинкапсулированный) H. influenzae	Средний отит

Спорообразующие бактерии

Некоторые грамположительные бактерии могут образовывать споры при недостатке питательных веществ. Споры не обладают метаболической активностью и имеют высокую устойчивость к нагреванию и химическим веществам. В ядре содержится дипиколиновая кислота (отвечающая за термостойкость).

Для уничтожения спор необходимо автоклавировать (как это делается с хирургическим оборудованием) паром при температуре 121°C в течение 15 минут под давлением 15 фунтов на кв. дюйм. Перекись водорода и средства на основе йода также обладают спороцидным действием.

Примеры: B. anthracis (сибирская язва), B. cereus (пищевое отравление), Clostridium botulinum (ботулизм), Clostridium difficile (псевдомембранозный колит), Clostridium perfringens (газовая гангрена), Clostridium tetani (столбняк).

Факторы вирулентности бактерий

Способствуют уклонению от иммунного ответа хозяина.

Капсулярный полисахарид	• Высокозаряженная гидрофильная структура. • Действует как барьер для фагоцитоза и комплемент-опосредованного лизиса. • Основной фактор, определяющий вирулентность.
Белок А	• Связывает Fc-область IgG. • Предотвращает опсонизацию и фагоцитоз. • Экспрессируется S aureus.
Протеаза IgA	• Фермент, расщепляющий IgA, что позволяет бактериям прикрепляться к слизистым оболочкам и колонизировать их. • Секретируется S. pneumoniae, H. influenzae типа b и Neisseria (Мнемоника: SHiN).
М-белок	• Помогает предотвратить фагоцитоз. • Экспрессируется стрептококками группы А. • Имеет гомологичную последовательность с человеческим сердечным миозином (молекулярная мимикрия); возможно, лежит в основе аутоиммунного ответа, наблюдаемого при остром ревматизме.

Механизмы устойчивости к антибиотикам

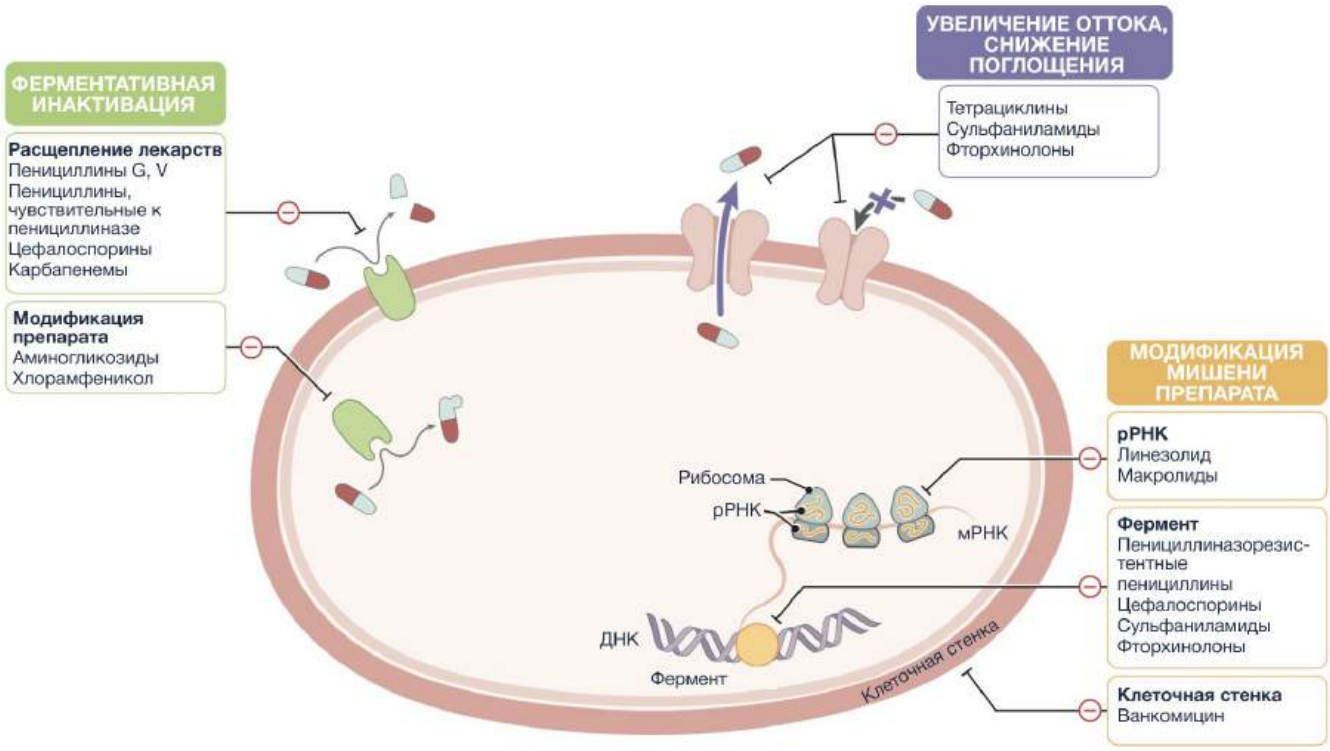

Горизонтальный перенос генов является основным механизмом передачи устойчивости к антибиотикам среди бактерий.

1. Трансформация

- Некоторые бактерии могут связывать и импортировать короткие фрагменты «голой» бактериальной хромосомной ДНК (депротеинизированная ДНК, не содержащая гистонов) из окружающей среды (полученные в результате лизиса бактериальных клеток).
- Перенос и экспрессия вновь перенесённых генов называется трансформацией.
- Это свойственно многим бактериям, особенно S. pneumoniae, H. influenzae типа b и Neisseria (SHiN).
- Добавление дезоксирибонуклеазы разрушает «голую» ДНК, предотвращая трансформацию.

2. Конъюгация

а) $F^+ \times F^-$

- Плазмида F^+ (фактор фертильности) содержит гены, необходимые для формирования половых пилей и конъюгации.
- Бактерии без этой плазмиды называются F^-.
- Половые пили бактерии F^+ контактируют с бактерией F^-.
- Одна цепь плазмидной ДНК переносится через конъюгационный мостик («мостик спаривания»). Перенос хромосомной ДНК не происходит.

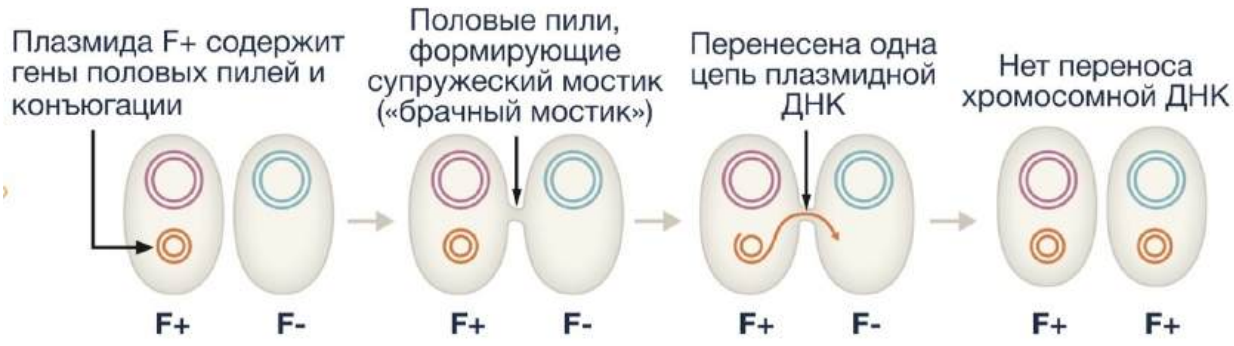

b) Hfr × F⁻

- Плазмида F⁺ может встраиваться в бактериальную хромосомную ДНК, что называется высокочастотной рекомбинацией (Hfr).
- Перенос ведущей части плазмиды и нескольких фланкирующих хромосомных генов.
- Высокочастотная рекомбинация может привести к интеграции некоторых из этих бактериальных генов.
- Клетка-реципиент остаётся F⁻, но теперь может содержать новые бактериальные гены.

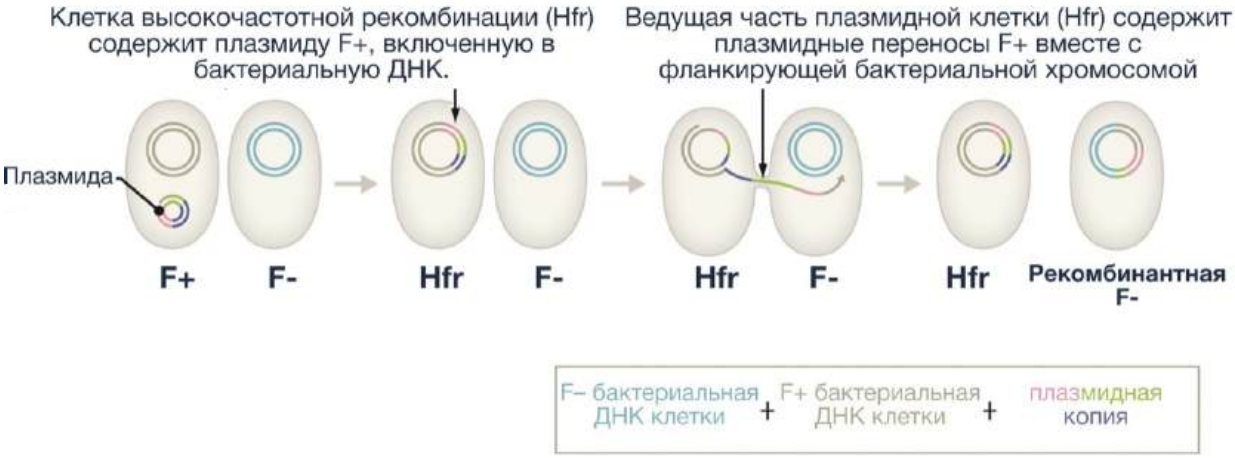

3. Трансдукция

a) Генирализованная

- Ошибка «упаковки».
- Литический фаг инфицирует бактерию, что приводит к расщеплению бактериальной ДНК.
- Части бактериальной хромосомной ДНК могут быть упакованы в капсид фага.
- Фаг инфицирует другую бактерию, перенося эти гены.

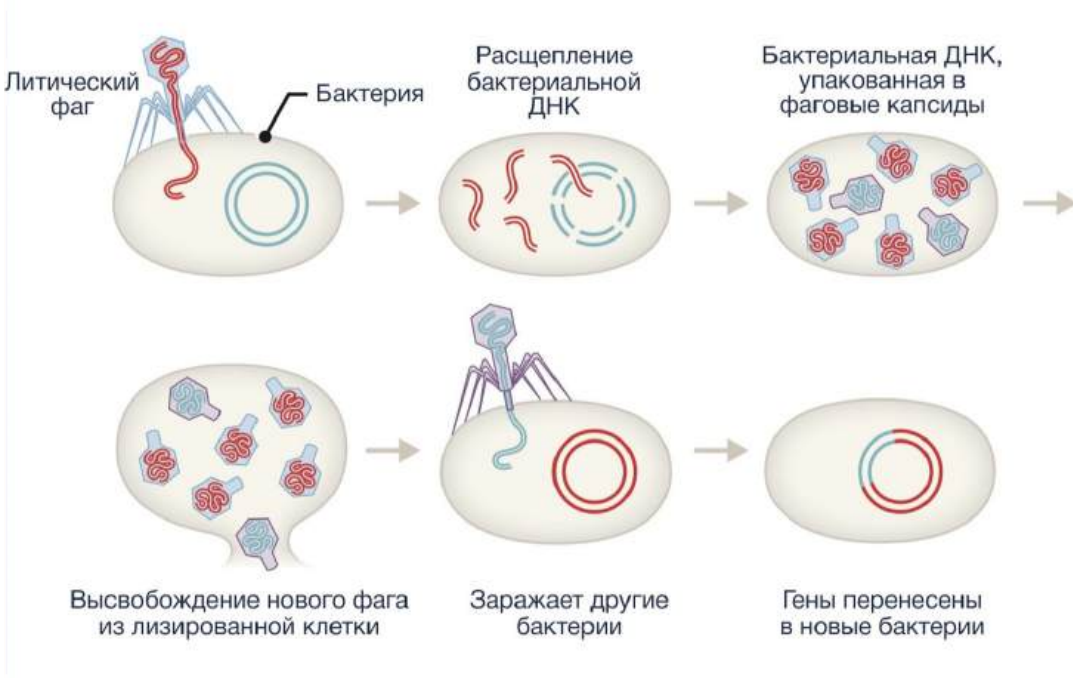

b) Специализированная

- Событие «вырезания».
- Лизогенный фаг инфицирует бактерию; вирусная ДНК встраивается в бактериальную хромосому.
- При вырезании ДНК фага фланкирующие бактериальные гены могут быть вырезаны вместе с ней.
- ДНК упаковывается в капсид фага и может инфицировать другую бактерию.
- Гены следующих 5 бактериальных токсинов кодируются в лизогенном фаге (Мнемоника: ABCD'S): эритрогенный токсин стрептококка группы A, ботулинический (Botulinum) токсин, холерный (Cholera) токсин, дифтерийный (Diphtheria) токсин, шига-токсин (Shiga).

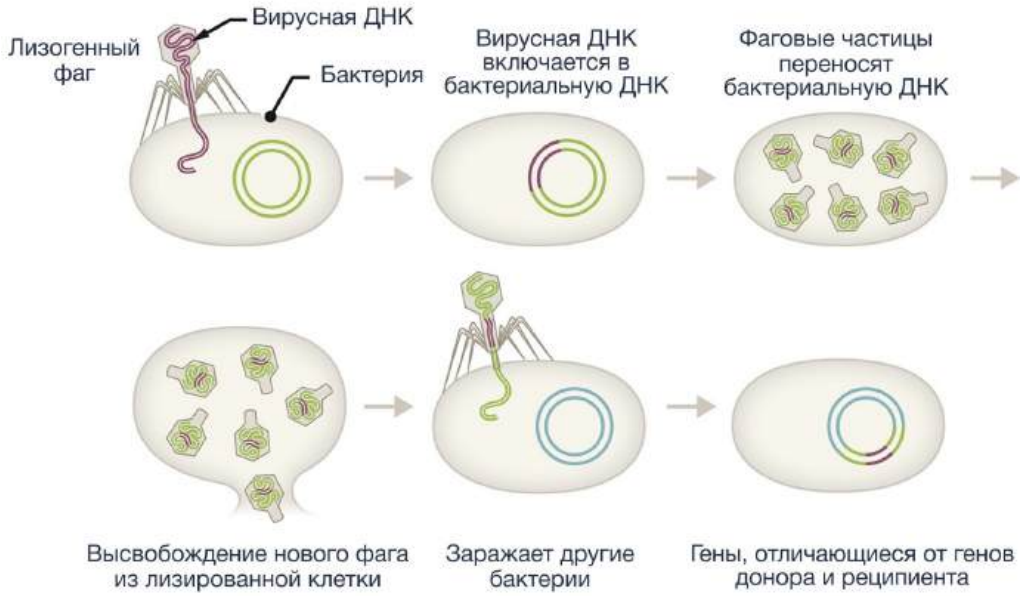

4. Транспозиция

- «Прыгающий» процесс с участием транспозона (специализированного участка ДНК), который может копировать и вырезать себя, а затем встраиваться в ту же молекулу ДНК или в неродственную ДНК (например, плазмиду или хромосому).
- Ключевой процесс для создания плазмид с множественной лекарственной устойчивостью и переноса между видовыми линиями (например, Tn1546 с vanA от Enterococcus к S. aureus).

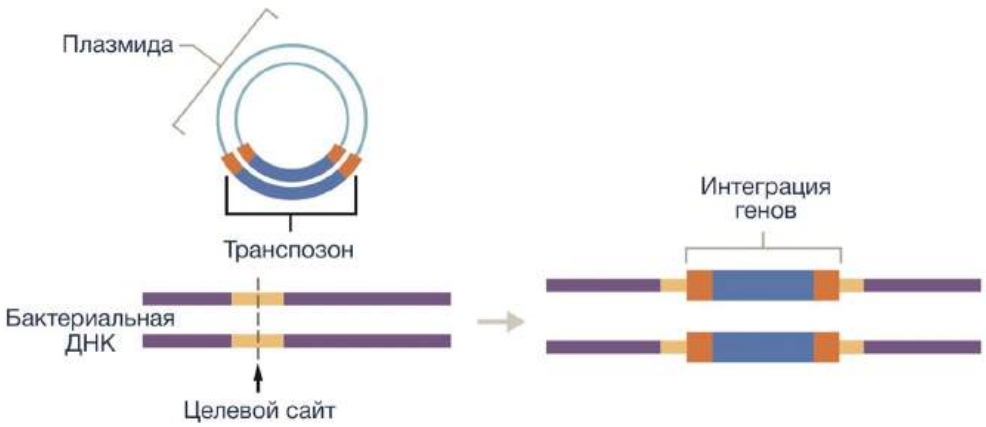

Основные характеристики экзотоксинов и эндотоксинов

ХАРАКТЕРИСТИКИ	ЭКЗОТОКСИН	ЭНДОТОКСИН
Источник	Некоторые виды грам ⊕ и грам ⊖ бактерий	Внешняя клеточная мембрана большинства грам ⊖ бактерий
Секретируется из клетки	Да	Нет
Химическая структура	Полипептид	Липид А. Компонент ЛПС (структурная часть бактерий; высвобождается при лизисе).
Локализация генов	Плазмида или бактериофаг	Бактериальная хромосома
Токсичность	Высокая (смертельная доза порядка 1 мкг)	Низкая (смертельная доза порядка сотен микрограммов)
Клинические эффекты	Различные эффекты (см. следующие страницы)	Лихорадка, шок (гипотония), ДВС-синдром
Способ действия	Различные эффекты (см. следующие страницы)	Индуцирует ФНО, ИЛ-1 и ИЛ-6
Антигенность	Вызывает образование антител в высоких титрах, называемых антитоксинами	Слабо антигенный
Вакцина	Анатоксины, используемые в качестве вакцин	Анатоксины не образуются, вакцина недоступна
Термостабильность	Быстро разрушается при 60°C (за исключением стафилококкового энтеротоксина, термостабильного токсина E. coli и рвотного токсина B. cereus)	Стабилен при 100°C в течение 1 часа
Типичные заболевания	Столбняк, ботулизм, дифтерия, холера	Менингококцемия; сепсис Грам ⊖ палочек

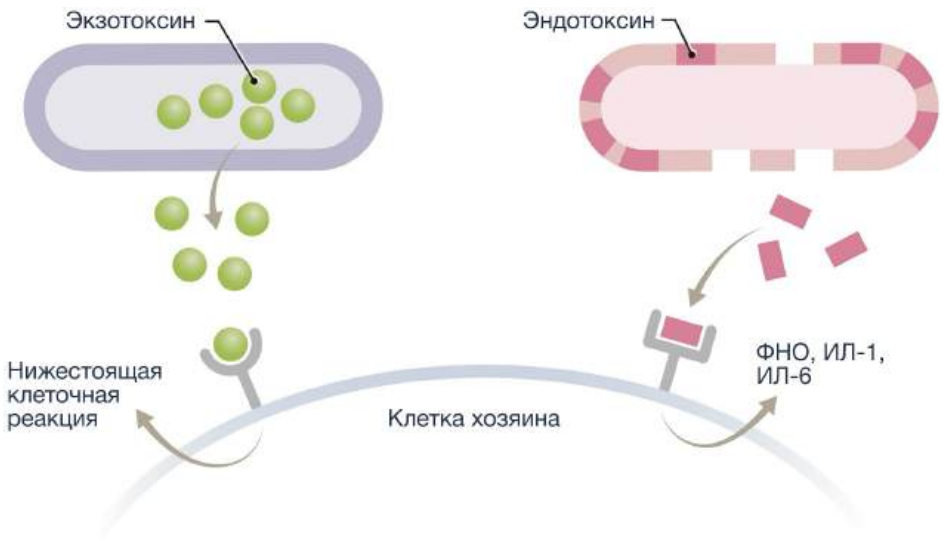

Бактерии с экзотоксинами

БАКТЕРИЯ	ТОКСИН	МЕХАНИЗМ	МАНИФЕСТАЦИЯ
Ингибируют синтез белка			
Corynebacterium diphtheriae	Дифтерийный токсин*	Инактивируют фактор элонгации (EF2) посредством АДФ-рибозилирования	Фарингит с псевдомембранами в горле и выраженной лимфаденопатией (бычья шея), миокардит
Pseudomonas aeruginosa	Экзотоксин A*		Смерть клетки-хозяина
Токсичность	Шига-токсин*	Инактивируют 60S рибосому путем удаления аденина из рРНК	Повреждение слизистой оболочки ЖКТ → повреждение, вызванное дизентерийным токсином, и высвобождение цитокинов → гемолитико-уремический синдром (ГУС; прототипически встречается у EHEC серотипа O157:H7) В отличие от шигелл, EHEC не проникает в клетки хозяина.
Энтерогеморрагическая кишечная палочка (EHEC)			
Увеличивают секрецию жидкости			
Энтеротоксигенные кишечные палочки	Термолабильный токсин (Heat-labile toxin, LT)*	Сверхактивирует аденилатциклазу (↑ цАМФ) → ↑ секрецию Cl^- в кишечнике и отток H_2O	• Водянистая диарея. • Мнемоника: «лабильный на воздухе (Air) аденилат-циклаза, стабильный на земле (Ground) гуанилат-циклаза» • Бактерии, которые ↑ цАМФ включают V cholerae, B. anthracis, B. pertussis, E. coli
	Термостабильный токсин (Heat-stable toxin, ST)	Сверхактивирует гуанилатциклазу (↑ цГМФ) → ↓ резорбцию NaCl и H_2O в кишечнике	
Bacillus anthracis	Токсин сибирской язвы*	Имитирует аденилатциклазу (↑ цАМФ)	Вероятно, ответственен за характерные отечные края черного струпа при кожной форме сибирской язвы
Vibrio cholerae	Холерный токсин*	Сверхактивирует аденилатциклазу (↑ цАМФ) постоянно активируя Gs	Обильная диарея с «рисовым отваром»

БАКТЕРИЯ	ТОКСИН	МЕХАНИЗМ	МАНИФЕСТАЦИЯ
Подавляют фагоцитарную способность			
Bordetella pertussis	Коклюшный токсин*	Активирует аденилатциклазу (↑цАМФ) путем инактивации ингибиторной субъединицы (Gi).	• Кашель у ребёнка на выдохе и «хрипы» на вдохе; • Может вызывать «100-дневный кашель» у взрослых; • Связан с послекашлевой рвотой
Ингибируют высвобождение нейромедиатора			
Clostridium tetani	Тетаноспазмин*	Оба являются протеазами, которые расщепляют SNARE (растворимый рецептор белка прикрепления NSF), набор белков, необходимых для высвобождения нейротрансмиттера посредством везикулярного слияния.	Токсин предотвращает высвобождение тормозных нейротрансмиттеров (ГАМК и глицин) из клеток Реншоу в спинном мозге → спастический паралич, risus sardonicus, тризм (тризм), опистотонус
Clostridium botulinum	Ботулинический токсин*		• Детский ботулизм — вызывается проглатыванием спор (например, из почвы, сырого мёда). Токсин вырабатывается in vivo. • Пищевой ботулизм — вызывается употреблением в пищу уже сформировавшегося токсина (например, из консервированных продуктов).
Лизируют клеточные мембраны			
Clostridium perfringens	Альфа-токсин	Фосфолипаза (лецитиназа), которая разрушает ткани и клеточные мембраны.	Деградация фосфолипидов → мионекроз («газовая гангрена») и гемолиз («двойная зона» гемолиза на кровяном агаре)
Streptococcus pyogenes	Стрептолизин O	Белок, разрушающий клеточную мембрану	• Разрушает эритроциты; • Способствует β-гемолизу; • Антитела хозяина против токсина (ASO) используются для диагностики ревматизма

БАКТЕРИЯ	ТОКСИН	МЕХАНИЗМ	МАНИФЕСТАЦИЯ
Суперантигены, вызывающие шок			
Staphylococcus aureus	Токсин синдрома токсического шока (TSST-1)	Сшивает β-область TCR с MHC II класса на АПК за пределами сайта связывания антигена → подавляющее высвобождение ИЛ-1, ИЛ-2, ИФН-γ и ФНО-α → шок	• Синдром токсического шока: лихорадка, сыпь, шок; • Другие токсины вызывают синдром ошпаренной кожи (эксфолиативный токсин) и пищевое отравление (термостабильный энтеротоксин)
Streptococcus pyogenes	Эритрогенный экзотоксин A		• Синдром, подобный токсическому шоку: лихорадка, сыпь, шок; • Скарлатина

*Токсин AB (также называемый двухкомпонентным токсином [или трёхкомпонентным для сибирской язвы]), где компонент B обеспечивает связывание и запуск поглощения (эндоцитоза) активного компонента A. Компоненты A обычно представляют собой АДФ-рибозилтрансферазы; другие обладают ферментативной активностью, как указано в таблице.

Эндотоксин

ЛПС обнаруживается в наружной мембране грамположительных бактерий (как кокков, так и палочек). Состоит из О-антигена, полисахарида ядра и липида А (токсического компонента). У нейссерий имеется липоолигосахарид.

Высвобождается при лизисе клеток или живыми клетками путем отделения пузырьков от внешней поверхностной мембраны (в отличие от экзотоксина, который активно секретируется).

Три основных эффекта: активация макрофагов (TLR4/CD14), активация комплемента и активация тканевого фактора.

Мнемоника - ENDOTOXINS:

- Edema
- Nitric oxide
- DIC/Death
- Outer membrane
- TNF-α
- O-antigen + core polysaccharide + lipid A eXtremely heat stable
- IL-1 and IL-6
- Neutrophil chemotaxis
- Shock

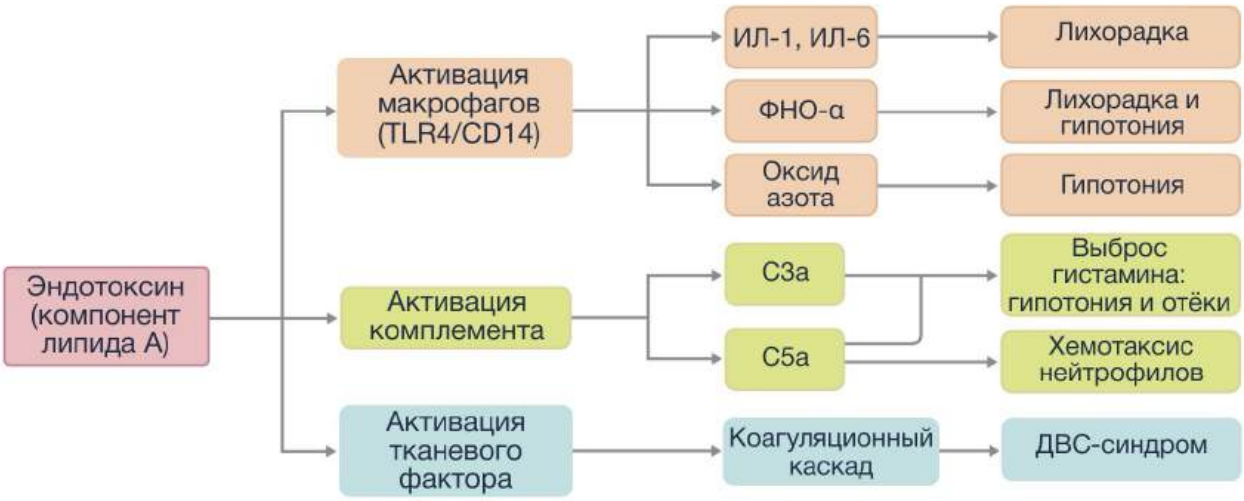
Эндотоксин (компонент липида А)
Активация макрофагов (TLR4/CD14)
Активация комплемента
Активация тканевого фактора
ИЛ-1, ИЛ-6
ФНО-α
Оксид азота
C3a
C5a
Коагуляционный каскад
Лихорадка
Лихорадка и гипотония
Гипотония
Выброс гистамина: гипотония и отёки
Хемотаксис нейтрофилов
ДВС-синдром

КЛИНИЧЕСКАЯ БАКТЕРИОЛОГИЯ

Лабораторный алгоритм для грамположительных бактерий

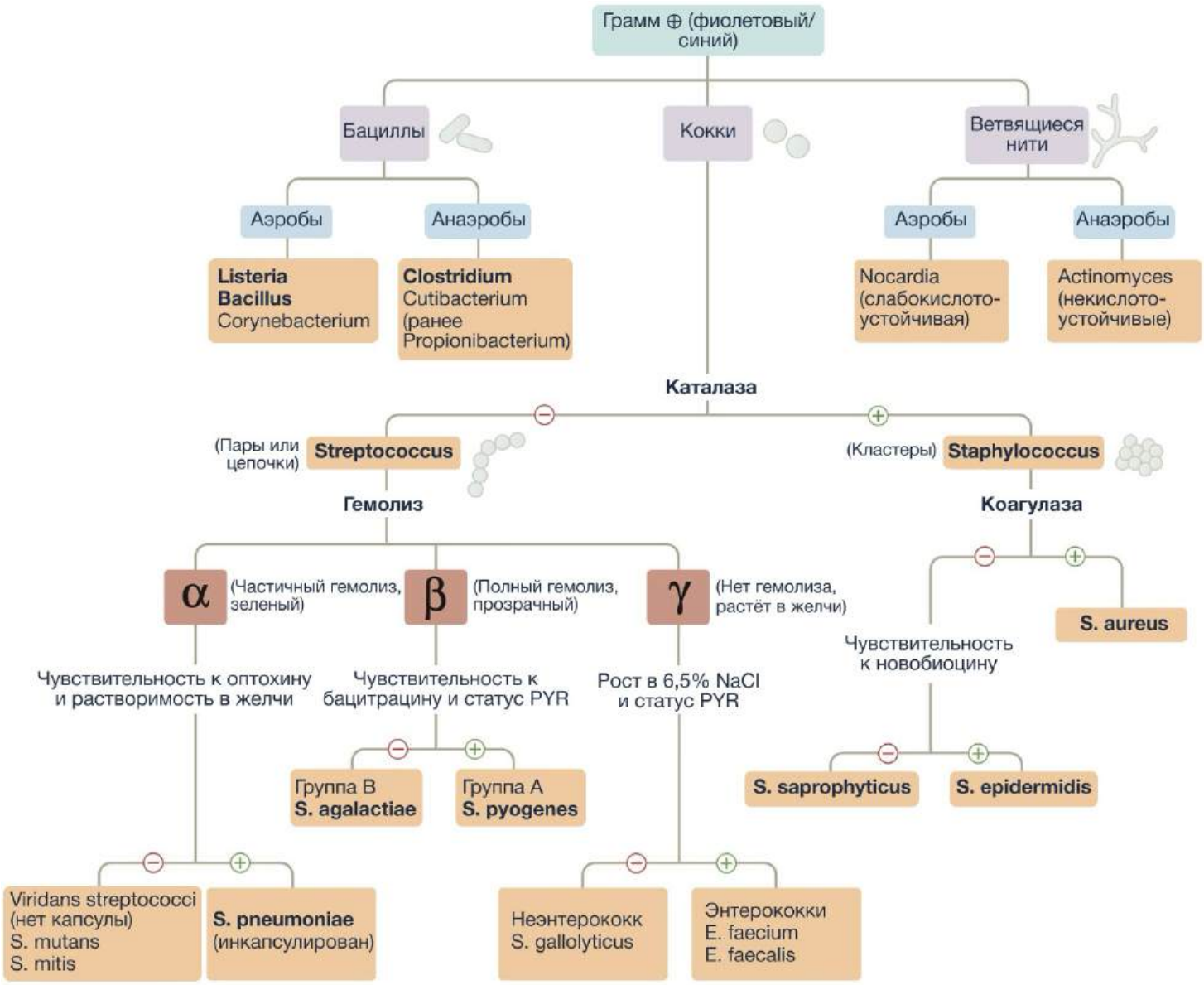

Важные патогены выделены жирным курсивом.
Примечание: энтерококки являются либо α-, либо γ-гемолитиками.
PYR — пирролидониламинопептидаза.

Гемолитические бактерии

α-гемолитические бактерии

- Частичное окисление гемоглобина → зеленоватый или коричневатый цвет без просветления вокруг роста на кровяном агаре (рис. A)
- Включают Streptococcus pneumoniae и viridans стрептококки.

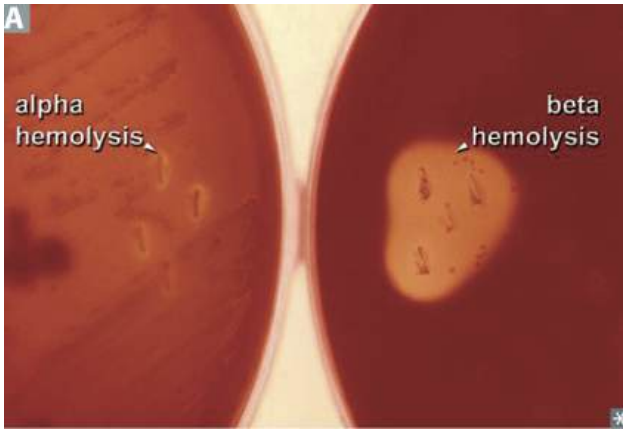

β-гемолитические бактерии

- Полный лизис эритроцитов → бледная/прозрачная область вокруг колонии на кровяном агаре (рис. A)
- К ним относятся Staphylococcus aureus, Streptococcus pyogenes (стрептококк группы A), Streptococcus agalactiae (стрептококки группы B), Listeria monocytogenes.

Staphylococcus aureus

Грамположительные, β-гемолитические, каталазо-⊕, коагулазо-⊕ кокки в кластерах (рис. A).

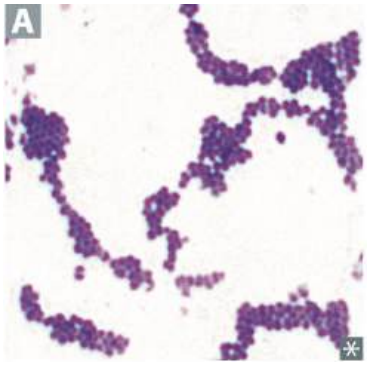

- Белок A (фактор вирулентности) связывает Fc-IgG, ингибируя активацию комплемента и фагоцитоз.
- Обычно колонизирует кожу, ноздри, уши, подмышечные впадины и паховую область.

Причины:

- Воспалительные заболевания — инфекции кожи, абсцессы органов, пневмония (часто после заражения вирусом гриппа), инфекционный эндокардит, септический артрит и остеомиелит.
- Токсикоиндуцированные заболевания — синдром токсического шока (TSST-1), синдром ошпаренной кожи (эксфолиативный токсин), быстроразвивающееся пищевое отравление (энтеротоксины).

MRSA (метициллин-резистентный золотистый стафилококк) — частая причина серьёзных внутрибольничных и внебольничных инфекций. Устойчивость обусловлена изменёнными пенициллинсвязывающими белками (обусловленными геном mecA).

Некоторые штаммы выделяют лейкоцидин Пантона-Валентина (ПВЛ), который убивает лейкоциты и вызывает некроз тканей.

TSST-1 — это суперантиген, который связывается с MHC II и рецептором Т-клеток, что приводит к активации поликлональных Т-клеток и высвобождению цитокинов.

Синдром стафилококкового токсического шока (СТШ) — лихорадка, рвота, диарея, сыпь, шелушение, шок, недостаточность органов-мишеней. СТШ приводит к повышению уровня АСТ, АЛТ и билирубина. Связан с длительным использованием вагинальных тампонов или тампонады носа.
! Не путайте с синдромом токсического шока, вызванным Streptococcus pyogenes (синдром, похожий на токсический шок, связанный с болезненной кожной инфекцией).

Пищевое отравление золотистым стафилококком вследствие приема готового токсина → короткий инкубационный период (2–6 часов), за которым следует диарея без крови и рвота. Энтеротоксин термостабилен → не разрушаются при приготовлении пищи.

Золотистый стафилококк производит коагулазу и токсины. Образует вокруг себя фибриновый сгусток → абсцесс.

Staphylococcus epidermidis

Грамположительные, каталаза ⊕, коагулаза ⊖, уреаза ⊕ кокки в кластерах. Чувствительны к новобиоцину. Не ферментируют маннит (в отличие от S. aureus).

- Нормальная микробиота кожи; контаминирует гемокультуры.
- Инфицирует протезы (например, тазобедренный имплантат, сердечный клапан) и внутривенные катетеры, образуя адгезивные биопленки.

Staphylococcus saprophyticus

Грамположительные, каталаза ⊕, коагулаза ⊖, уреаза ⊕ кокки в кластерах. Устойчивы к новобиоцину.

- Нормальная микробиота женских половых путей и промежности.
- Вторая по частоте причина неосложненных ИМП у молодых женщин (наиболее распространенной является кишечная палочка).

Streptococcus pneumoniae

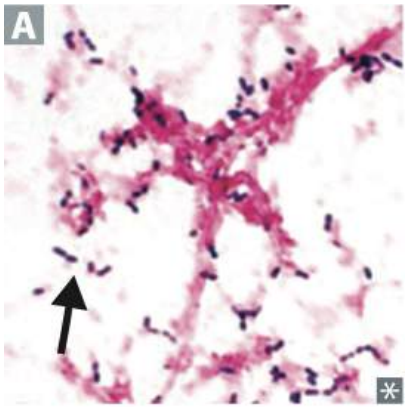

Грамположительные α-гемолитические диплококки А. Инкапсулированные. IgA-протеаза. Чувствительны к оптохину и растворимы в желчи.

Наиболее частые патологии - мнемоника MOPS:

- Менингит - Meningitis
- Средний отит (у детей) - Otitis media
- Пневмония - Pneumonia
- Синусит - Sinusitis

Пневмококковая пневмония сопровождается «ржавой» мокротой.

Пациенты с анатомической или функциональной гипосплением или асплением предрасположены к инфекции.

Без капсулы вирулентность отсутствует.

Пневмококковые вакцины доступны как в конъюгированной (PCV13, PCV15, PCV20), так и в полисахаридной (PPSV23) форме.

Стрептококки группы Viridans

Грамположительные α-гемолитические кокки. Устойчивы к оптохину и нерастворимы в желчи. Нормальная микробиота ротоглотки.

Streptococcus mutans и S. mitis вызывают кариес зубов.

S. sanguinis вырабатывает декстраны, которые связываются с фибрин-тромбоцитарными агрегатами на повреждённых сердечных клапанах, вызывая инфекционный эндокардит.

Streptococcus pyogenes (стрептококки группы А)

Грамположительные кокки в цепочках (рис. А).
Стрептококки группы А вызывают:

- **Пиогенные поражения** — фарингит, целлюлит, импетиго («медовые» поражения), рожистое воспаление
- **Токсигенные поражения** — скарлатина, синдром, подобный токсическому шоку, некротизирующий фасциит

- Бацитрацин-чувствительные, β-гемолитические, пирролидониларилами дазные (PYR) ⊕.
- Гиалуроновая кислота капсулы и М-белок ингибируют фагоцитоз.
- Антитела к М-белку усиливают защитные силы организма.

Структурно сходны с белками организма (например, миозином); могут приводить к аутоиммунным заболеваниям (например, кардиту, наблюдаемому при остром ревматизме).

Диагностировать стрептококковый фарингит можно с помощью мазка из горла, который можно проверить с помощью анализа на антиген (быстрые результаты в клинике) или посеять на кровяной агар (результаты через 48 часов).

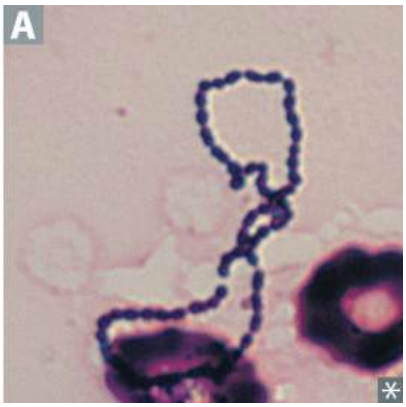

Штаммы, вызывающие импетиго, могут вызывать гломерулонефрит.

Ключевые факторы вирулентности включают ДНКазу, эритрогенный экзотоксин, стрептокиназу, стрептолизин О.

Титр АСО или антител к ДНКазе В указывает на недавнюю инфекцию S. pyogenes.

Скарлатина — мелкая, бледная, генерализованная сыпь, напоминающая наждачную бумагу, поражающая ладони и подошвы, «малиновый» язык и бледность вокруг рта на фоне фарингита, вызванного стрептококком группы А (эритрогенный токсин ⊕).

Streptococcus agalactiae (стрептококки группы B)

Грамположительные кокки, устойчивые к бацитрацину, β-гемолитические, колонизируют влагалище; вызывают пневмонию, менингит и сепсис, преимущественно у младенцев. Полисахаридная капсула обеспечивает вирулентность.

Продуцирует фактор цАМФ, который увеличивает зону гемолиза, образуемого золотистым стафилококком. (Примечание: цАМФ обозначает авторов теста, а не циклический АМФ.) Тест с гиппуратом ⊕. PYR ⊖.

Скрининг беременных женщин проводится на 35–37 неделе беременности с помощью ректальных и вагинальных мазков. Пациентки с ⊕ культурой получают профилактическое введение пенициллина/ампициллина во время родов.

Streptococcus gallolyticus

Ранее S. bovis. Грамположительные кокки, колонизируют кишечник. Могут вызывать бактериемию и инфекционный эндокардит.

У пациентов с эндокардитом, вызванным S. gallolyticus, наблюдается рак толстой кишки.

Enterococci

Грамположительные кокки.

Энтерококки (E. faecalis и E. faecium) – это нормальная кишечная микробиота, обладающая природной резистентностью к пенициллину G и вызывающая инфекции мочевыводящих путей, инфекции желчных путей и инфекционный эндокардит (после желудочно-кишечных/мочевых процедур).

Каталаза ⊖, PYR ⊕, как правило, негемолитические.

VRE (ванкомицин-резистентные энтерококки) – важная причина внутрибольничных инфекций.

Энтерококки более устойчивы, чем стрептококки, могут расти в 6,5% растворе NaCl и желчи (лабораторный анализ).

Мнемоники:
Entero = кишечник, faecalis = фекалии, strepto = скрученные (цепочки), coccus = ягода.

Bacillus anthracis

Грам ⊕, спорообразующая палочка, продуцирующая токсин сибирской язвы, экзотоксины, состоящие из защитного антигена, летального фактора (ингибирует MAP-киназу → апоптоз макрофагов) и фактор отека (действует как аденилатциклаза → ↑ внутриклеточный цАМФ, нарушающий гомеостаз → отек, некроз).

Имеет полипептидную капсулу (поли-D-глутамат). Колонии образуют ореол из выростов, иногда называемый «головой медузы».

Кожная форма сибирской язвы — безболезненная папула, окруженная пузырьками → язва с черным струпом (рис. А) (безболезненная, некротическая) → в редких случаях развивается бактериемия и смерть.

Легочная форма сибирская язва — вдыхание спор, чаще всего от зараженных животных или продуктов животного происхождения, хотя также является потенциальным биологическим оружием → гриппоподобные симптомы, которые быстро прогрессируют до лихорадки, легочного кровотечения, медиастинита (рентгенограмма может показать расширение средостения) и шока. Также называется болезнью «шерстяного сортировщика».

Профилактика ципрофлоксацином или доксициклином при контакте с инфекцией.

Как кожная, так и легочная формы сибирской язвы могут осложняться геморрагическим менингитом.

Bacillus cereus

Грамположительная палочка. Вызывает пищевое отравление. Споры сохраняются после варки риса (синдром перегретого риса). Хранение риса в тепле приводит к прорастанию спор и образованию энтеротоксина.

Рвотный тип вызывает тошноту и рвоту в течение 1–5 часов. Вызывается цереулидом, уже образовавшимся токсином.

Диарейный тип вызывает водянистую диарею без примесей крови и боли в желудочно-кишечном тракте в течение 8–18 часов.

Лечение: поддерживающая терапия (антибиотики неэффективны против токсинов).

Clostridioides difficile

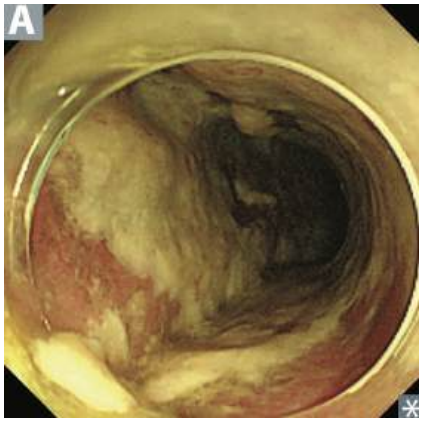

Вырабатывает токсины A и B, которые повреждают энтероциты. Оба токсина вызывают водянистую диарею → псевдомембранозный колит (рис. A). Часто возникает вторично к применению антибиотиков, особенно клиндамицина, ампициллина, цефалоспоринов, фторхинолонов; связано с ИПП.

Молниеносная инфекция: токсический мегаколон, кишечная непроходимость, шок.

Диагностируется методом ПЦР или обнаружением антигена одного или обоих токсинов в кале.

Лечение: ванкомицин или фидаксомицин перорально.
В случае рецидива заболевания следует рассмотреть возможность повторения предыдущего курса лечения или трансплантации фекальной микробиоты.

Clostridia

Грамположительные бактерии, спорообразующие, облигатно анаэробные палочки. Столбнячный токсин и ботулинический токсин – это протеазы, расщепляющие SNARE-белки, участвующие в нейротрансмиссии.

Clostridium tetani

- Возбудитель неинвазивен и локализуется в месте раны.
- Продуцирует тетаноспазмин – экзотоксин, вызывающий столбняк. Тетаноспазмин распространяется ретроградным аксональным транспортом в ЦНС и блокирует высвобождение ГАМК и глицина из клеток Реншоу в спинном мозге.
- Вызывает спастический паралич, тризм сардоническую улыбку (поднятые брови и открытая улыбка), опистотонус (спазмы мышц-разгибателей позвоночника).

Лечение: антитоксин +/– бустерная вакцина, антибиотики, диазепам (при мышечных спазмах) и обработка раны.

Clostridium botulinum

Вырабатывает термолабильный токсин, который повреждает белки SNARE, тем самым препятствуя высвобождению ацетилхолина в нервно-мышечном синапсе, вызывая ботулизм.

- У младенцев проглатывание спор (например, мёда) приводит к заболеванию (синдром вялого ребёнка).
- У взрослых заболевание вызывается проглатыванием готового токсина (например, консервов).

Симптомы ботулизма (5 D):

- Diplopia (диплопия)
- Dysarthria (дизартрия)
- Dysphagia (дисфагия)
- Dyspnea (диспное)
- Descending flaccid paralysis (нисходящий вялый паралич

Сенсорных нарушений не наблюдается.

Лечение: человеческий ботулинический иммуноглобулин.

Локальные инъекции ботулотоксина А (ботокса) применяются для лечения фокальной дистонии, гипергидроза, мышечных спазмов и косметического разглаживания мимических морщин.

Clostridium perfringens

Вырабатывает α-токсин (лецитиназу, фосфолипазу), который может вызывать мионекроз (газовую гангрену (А); проявляется крепитацией мягких тканей) и гемолиз.

Если сильно загрязненную спорами пищу приготовить, но оставить слишком долго при температуре < 60°C, споры прорастают → проглатывали вегетативных бактерий → энтеротоксин → симптомы пищевого отравления проявляются поздно (через 10–12 часов), исчезают через 24 часа.

Спонтанная газовая гангрена (через гематогенное обсеменение; связана со злокачественными новообразованиями толстой кишки) чаще всего вызывается Clostridium septicum.

Corynebacterium diphtheriae

Грамположительные палочки, расположенные в угловой форме; передаются воздушно-капельным путем. Вызывает дифтерию посредством экзотоксина, кодируемого β-профагом. Мощный экзотоксин ингибирует синтез белка посредством АДФ-рибозилирования EF-2, что приводит к возможному некрозу тканей глотки, сердца и ЦНС.

Симптомы включают псевдомембранозный фарингит (серовато-белая мембрана (A)) с лимфаденопатией (по типу «бычьей шеи»).
Распространение токсина может вызывать миокардит, аритмии и невропатии.

Лабораторная диагностика основана на обнаружении грамположительных палочек с метахроматическими (синими и красными) гранулами и проведении Элек-теста на токсин.
Вакцина с анатоксином предотвращает дифтерию.

Coryne = булавовидная форма (метахроматические гранулы на среде Лёффлера).

Черные колонии на цистин-теллуритном агаре.

Мнемоника - ABCDEFG:

- ADP-ribosylation (АДФ-рибозилирование)
- β-prophage (β-профаг)
- Corynebacterium (Коринебактерии)
- Diphtheriae (дифтерия
- Elongation Factor 2 (Фактор элонгации 2)
- Granules (гранулы)

Лечение: дифтерийный антитоксин +/– эритромицин или пенициллин.

Listeria monocytogenes

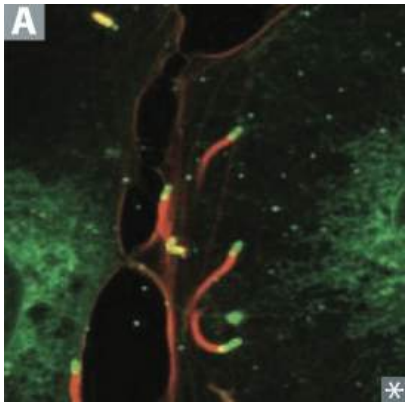

Грамположительная факультативная внутриклеточная палочка; передается при употреблении непастеризованных молочных продуктов и холодных мясных деликатесов, трансплацентарно и через влагалище во время родов. Хорошо растет при низких температурах («холодовое обогащение»).

Образует «ракетные хвосты» (красные на фото A) посредством полимеризации актина, что обеспечивает внутриклеточное перемещение и межклеточное распространение через клеточные мембраны, тем самым избегая антител. Листериолизин образует поры в фагосомах, что позволяет ему проникать в цитоплазму. Характерная подвижность в бульоне.

Может вызывать амнионит, сепсис и самопроизвольный аборт у беременных; инфантисептический гранулематоз; менингит у пациентов с иммунодефицитом, новорожденных и пожилых людей; легкий, самокупирующийся гастроэнтерит у здоровых людей.

Лечение: ампициллин.

Nocardia vs Actinomyces

Оба являются грамотрицательными и образуют длинные ветвящиеся нити, напоминающие грибы.

Nocardia	Actinomyces
Аэроб, каталаза ⊕	Анаэроб, каталаза ⊖
Кислотоустойчивый (слабый) (рис. A)	Не кислотоустойчивый (рис. B)
Находится в почве	Нормальная микробиота полости рта, репродуктивной системы и желудочно-кишечного тракта
Вызывает легочные инфекции у людей с ослабленным иммунитетом (может имитировать туберкулез, но с ⊖ PPD); кожные инфекции после травмы у людей с иммунодефицитом; может распространяться на ЦНС → абсцесс мозга	Вызывает абсцессы полости рта/лица, которые дренируются через синусные ходы; часто ассоциируется с кариесом/удалением зубов и другими травмами челюстно-лицевой области; образует желтые «серные гранулы»; также может вызывать ВЗОМТ при использовании ВМС
Лечение сульфаниламидами (TMP-SMX)	Лечение пенициллином

Лечение: мнемоника SNAP: Sulfonamides—Nocardia; Actinomyces—Penicillin

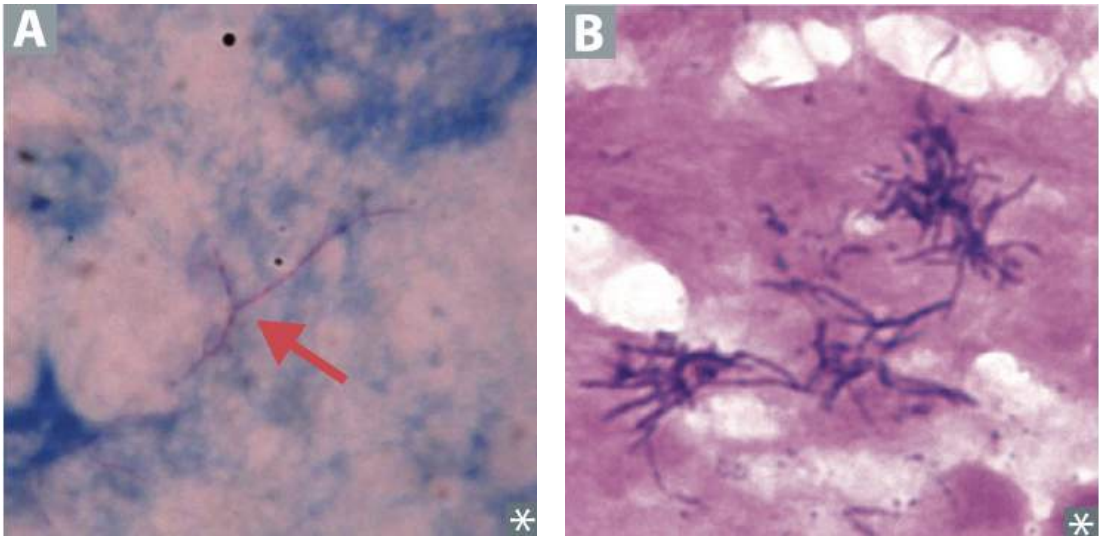

Микобактерии

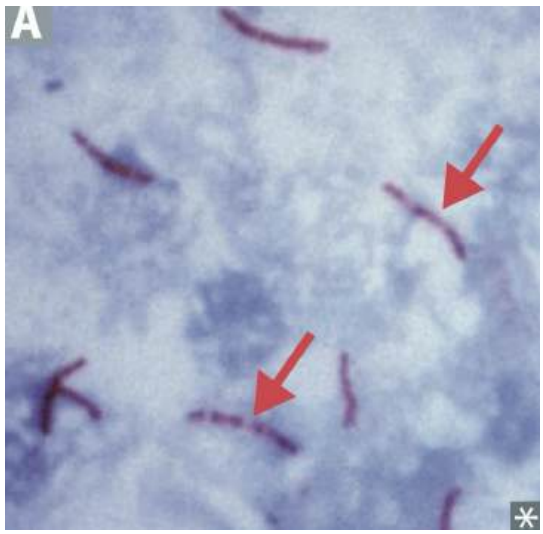

Кислотоустойчивые палочки (розовые палочки, стрелки на фото А). Медленно растут в культуре.

Mycobacterium tuberculosis (туберкулез, часто устойчив к нескольким препаратам).

M. avium – внутриклеточный (вызывает диссеминированное нетуберкулезное заболевание при СПИДе; часто устойчив к нескольким препаратам).

M. scrofulaceum (шейный лимфаденит у детей).

M. marinum (кожная инфекция у владельцев аквариумов).

Симптомы туберкулёза включают лихорадку, ночную потливость, потерю веса, кашель (сухой или влажный), кровохарканье.

Корд-фактор создаёт вид «змеевидного шнура» у вирулентных штаммов M. tuberculosis; активирует макрофаги (способствуя образованию гранулём) и индуцирует высвобождение ФНО-α.

Сульфатиды (поверхностные гликолипиды) ингибируют слияние фаголизосом.

Туберкулез

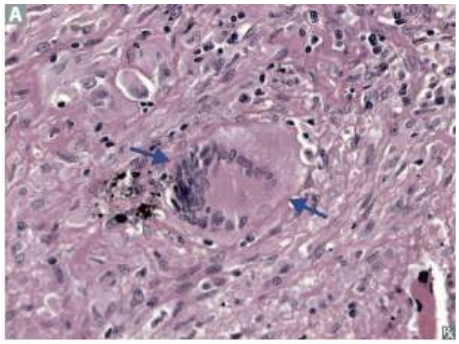

ППД ⊕ при текущей или перенесенной инфекции.

ППД ⊖ при отсутствии инфекции и у пациентов с иммунодефицитом (особенно с низким количеством клеток CD4+). Анализ высвобождения интерферона-γ (IGRA) дает меньше ложноположительных результатов после вакцинации БЦЖ.

Казеоидные гранулемы с центральным некрозом и гигантоклеточные клетки Лангханса (единственный пример на рисунке А) характерны для вторичного туберкулеза. Не следует путать гигантоклеточные клетки Лангханса (слившиеся макрофаги) с клетками Лангерганса (дермальные АПК).

Риск реактивации туберкулеза наиболее высок у лиц с иммунодефицитом (например, ВИЧ, реципиенты трансплантатов органов, применение ингибиторов ФНО-α). Реактивация чаще встречается в верхушках легких (из-за высокой аэробности бактерий).

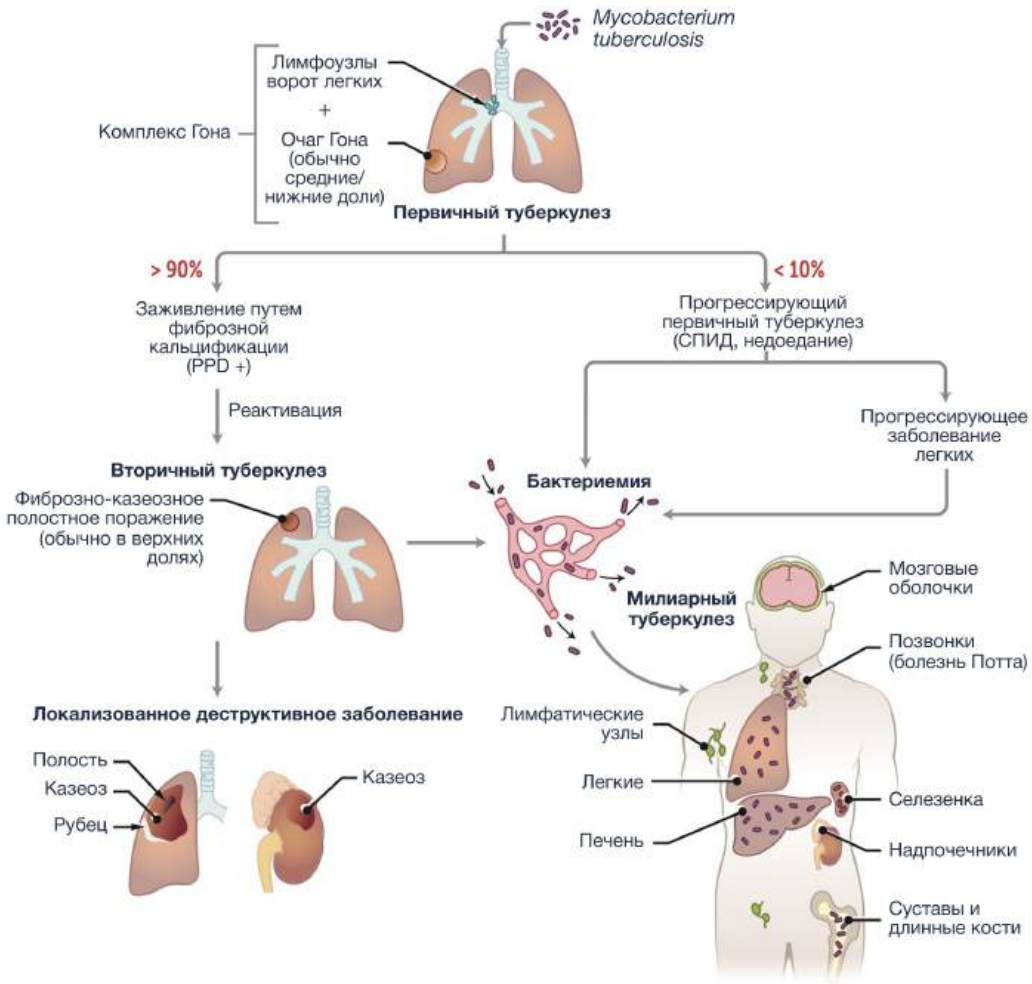

Лепра

Также называется болезнью Хансена. Возбудитель — Mycobacterium leprae, кислотоустойчивая палочка, которая предпочитает прохладу (поражает кожу и поверхностные нервы — потеря чувствительности по типу «перчатки и чулка») и не поддаётся культивированию in vitro.

Диагностируется биопсией кожи или ПЦР-анализом тканей.

Резервуар в США: броненосцы.

Проказа имеет две формы (многие случаи временно находятся между двумя крайностями):

- **Лепроматозная** — проявляется диффузно на коже, с львиным лицом (рис. A), заразна (высокая бактериальная нагрузка); характеризуется низким клеточным иммунитетом с преобладанием Th2-ответа. Лепроматозная форма может быть летальной.
- **Туберкулоидная** — ограничивается несколькими гипоэстетичными, безволосыми кожными бляшками (рис. B); характеризуется высоким клеточным иммунитетом с преобладанием Th1-ответа и низкой бактериальной нагрузкой.

Лечение: дапсон и рифампицин при туберкулоидной форме; клофазимин добавляется при лепроматозной форме.

Алгоритм лабораторного исследования грамотрицательных бактерий

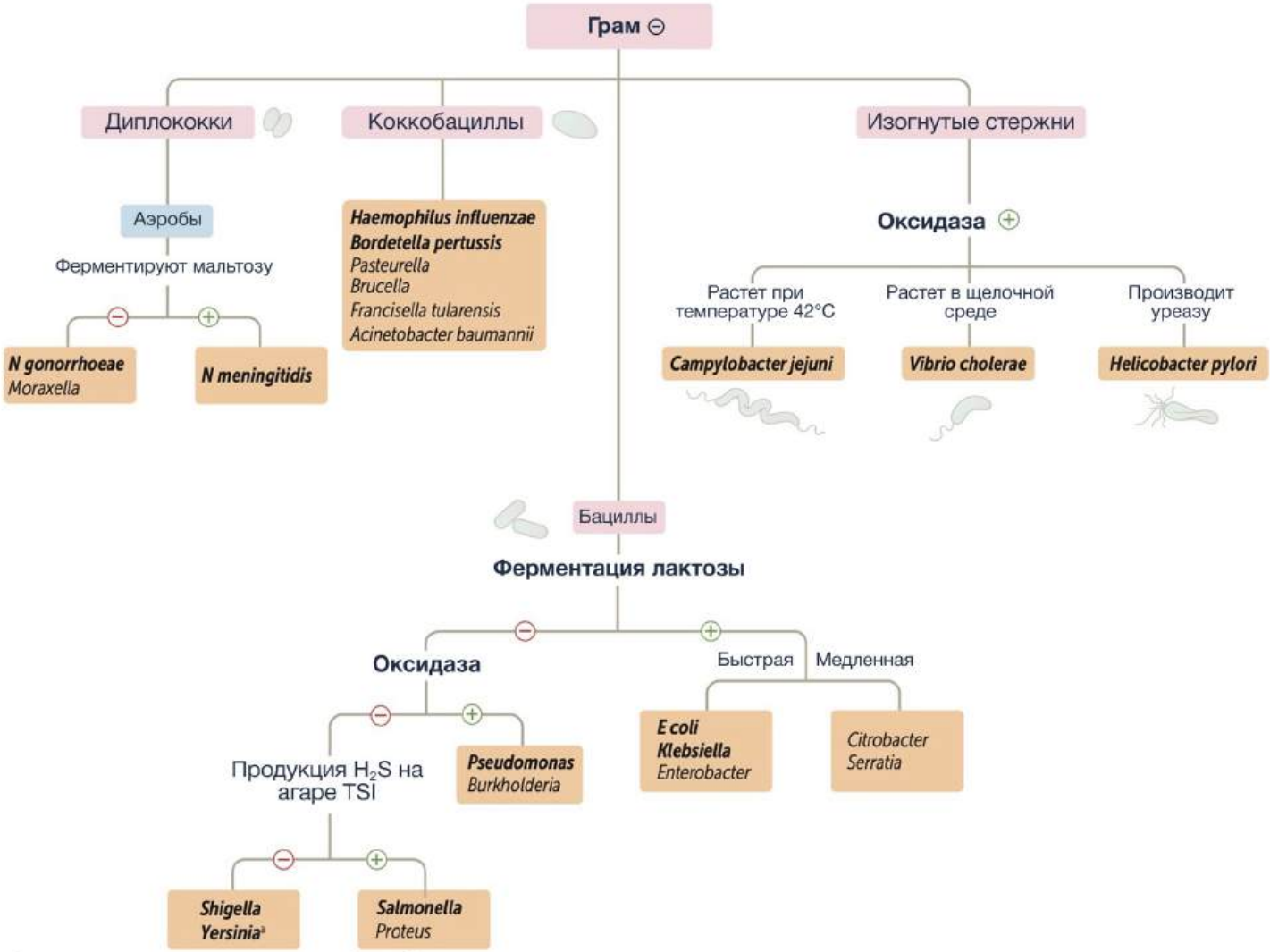

Важные тесты выделены жирным шрифтом. Важные патогены выделены жирным курсивом.
Агар TSI - Triple Sugar Iron Agar, трехсахарный железосодержащий агар
а. Плеоморфная палочка/коккобацилла

Neisseria

Грам-диплококки. Метаболизируют глюкозу и продуцируют протеазы IgA. Содержат липоолигосахариды (ЛОС) с сильной эндотоксичной активностью.
N. gonorrhoeae часто находится внутри клеток (внутри нейтрофилов) (рис. А)

Кислотопродукция: менингококки — мальтозу и глюкозу; гонококки — глюкозу.

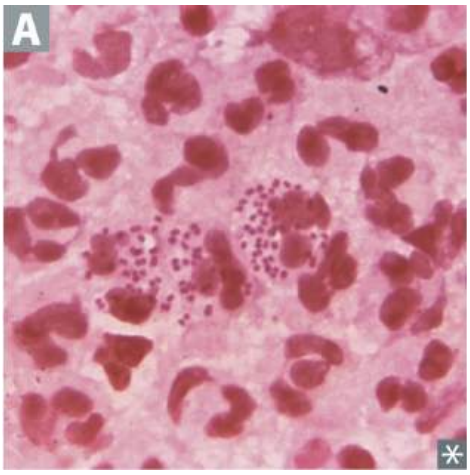

Гонококки	Менингококки
Без полисахаридной капсулы	Полисахаридная капсула
Нет мальтозной кислоты	Есть мальтозная кислота
Вакцины не существует из-за антигенной изменчивости белков пилей	Вакцина есть (вакцина типа B доступна для лиц из группы риска)
Передается половым или перинатальным путем	Передается воздушно-капельным и пероральным путем. Чаще встречается среди людей, находящихся в тесных помещениях (например, в армейских казармах, студенческих общежитиях).
Вызывает гонорею, септический артрит, неонатальный конъюнктивит (через 2–5 дней после рождения), воспалительные заболевания органов малого таза (ВЗОМТ) и синдром Фитца-Хью-Кертиса.	Вызывает менингококцемию с петехиальными кровоизлияниями и гангреной пальцев ног, менингит, синдром Уотерхауза-Фридериксена (острая геморрагическая надпочечниковая недостаточность)
Диагностируют с помощью NAAT	Диагностируется с помощью культуральных тестов или ПЦР
Использование бартерной контрацепции снижает риск передачи половым путем, глазная мазь с эритромицином предотвращает слепоту у новорожденных	Профилактика рифампицином, ципрофлоксацином или цефтриаксоном при тесном контакте
Лечение: однократная доза цефтриаксона внутримышечно; если хламидийная коинфекция не исключена с помощью молекулярного тестирования, нужно добавить доксициклин	Лечение: цефтриаксон или пенициллин G

Haemophilus influenzae

Малая грамположительная палочка (коккобацилла). Передается воздушно-капельным путем. Нетипируемые (неинкапсулированные) штаммы являются наиболее частой причиной инфекций слизистых оболочек (средний отит, конъюнктивит, бронхит), а также инвазивных инфекций с момента появления вакцины против капсульного типа B. Продуцирует протеазу IgA.

Культивирование на шоколадном агаре, содержащем факторы роста V (НАД+) и X (гематин); также может культивироваться с золотистым стафилококком, который выделяет фактор V посредством гемолиза эритроцитов.

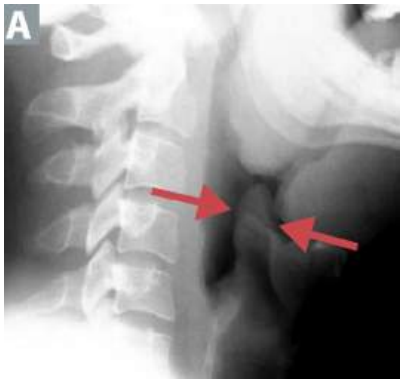

Гемофильная палочка вызывает эпиглоттит (эндоскопически у детей может наблюдаться «вишнево-красный» оттенок; «симптом большого пальца» на боковой рентгенограмме шеи (рис. A)), менингит, средний отит и пневмонию.

Вакцина содержит капсульный полисахарид типа B (полирибозилрибитолфосфат), конъюгированный с дифтерийным анатоксином или другим белком. Вводится в возрасте от 2 до 18 месяцев.

! Не вызывает грипп (его вызывает вирус гриппа).

Лечение: амоксициллин ± клавуланат при инфекциях слизистых оболочек; цефтриаксон при менингите; профилактическое применение рифампицина при тесном контакте.

Burkholderia cepacia complex

Аэробные, каталаза ⊕, грамположительные ⊖ палочки. Вызывают пневмонию у пациентов с сопутствующими заболеваниями лёгких, такими как муковисцидоз. Часто обладают множественной лекарственной устойчивостью.

Инфекция является относительным противопоказанием к трансплантации лёгких из-за её связи с неблагоприятными исходами.

Bordetella pertussis

Грам ⊖, аэробная коккобацилла. Факторы вирулентности включают коклюшный токсин (деактивирует G1), аденилатциклазный токсин (↑ цАМФ) и трахеальный цитотоксин (разрушает реснитчатый эпителий дыхательных путей).

Три клинические стадии:

- Катаральная — субфебрильная температура, насморк.
- Пароксизмальная — приступы интенсивного кашля, сопровождающиеся инспираторным «хрипом» («коклюшным кашлем»), рвотой после кашля.
- Реконвалесценция — постепенное исчезновение хронического кашля.

Профилактика: вакцина АКДС

Вызывает лимфоцитоз (в отличие от большинства острых бактериальных инфекций).

Лечение: макролиды; при аллергии — триметоприм-сульфаметоксазол.

Brucella

Грам ⊖ палочка. Окрашивается по Граму плохо — используется серебро. Рост на среде с угольно-дрожжевым экстрактом, железом и цистеином. Определяется по наличию антигена в моче. Лабораторные исследования могут выявить гипонатриемию и повышенную активность трансаминаз.

Передача аэрозольным путем из источников воды в окружающей среде (например, системы кондиционирования воздуха, водонагреватели). Вспышки связаны с круизными лайнерами, домами престарелых. Передача от человека к человеку отсутствует.

Лечение: макролид или хинолон.

Болезнь легионеров — тяжёлая пневмония (часто односторонняя и долевая, рис. А), лихорадка, симптомы со стороны ЖКТ и ЦНС. Факторы риска включают пожилой возраст, курение табака, хронические заболевания лёгких.

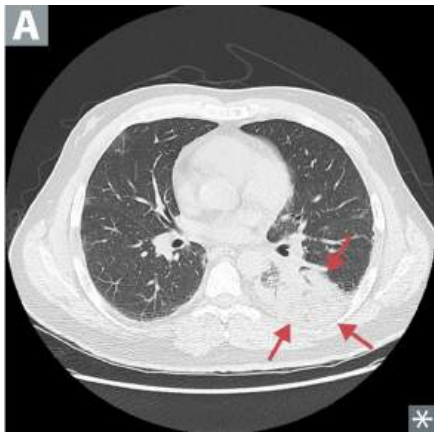

Лихорадка Понтиака — лёгкие симптомы, похожие на грипп.

Pseudomonas aeruginosa

Синегнойная палочка — аэробная; подвижная, каталаза ⊕, грам ⊖ палочка. Не ферментирует лактозу. Оксидаза ⊕.
Часто встречается в воде. Вирулентность повышается в кислой среде. Имеет виноградный запах.

Ассоциируется с:
пневмония, сепсис, гангренозная эктима, инфекции мочевыводящих путей, диабет, остеомиелит, мукоидно-полисахаридная капсула, наружный отит (ухо пловца), нозокомиальные инфекции (связанные с оказанием медицинской помощи) (например, катетеры, оборудование), наркозависимость (инъекционное употребление наркотиков), кожные инфекции (например, фолликулит, вызванный приемом джакузи, раневая инфекция у пострадавших от ожогов).

Мукоидная полисахаридная капсула может способствовать развитию хронической пневмонии у пациентов с муковисцидозом вследствие образования биопленки.

Производит PEEP:
- Phospholipase C - фосфолипаза С (разрушает клеточные мембраны);
- Endotoxin - эндотоксин (лихорадка, шок);
- Exotoxin A - экзотоксин А (инактивирует EF-2);
- Pigment - зеленый пигмент (рис. А).

Язвы роговицы/кератит у носителей контактных линз/незначительная травма глаза.

Гангренозная эктима — быстро прогрессирующее некротическое поражение кожи (рис. В), вызванное бактериемией Pseudomonas. Обычно наблюдается у пациентов с иммунодефицитом.

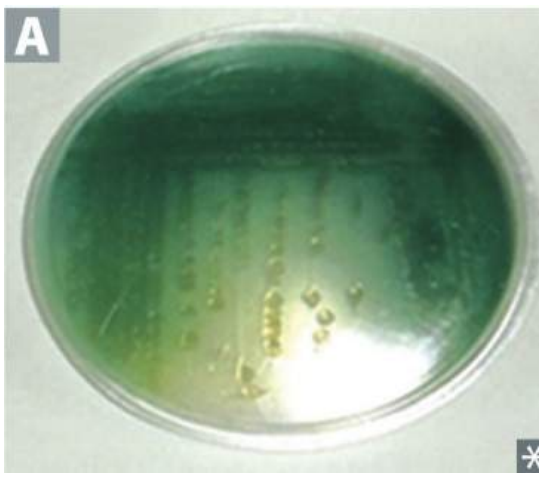

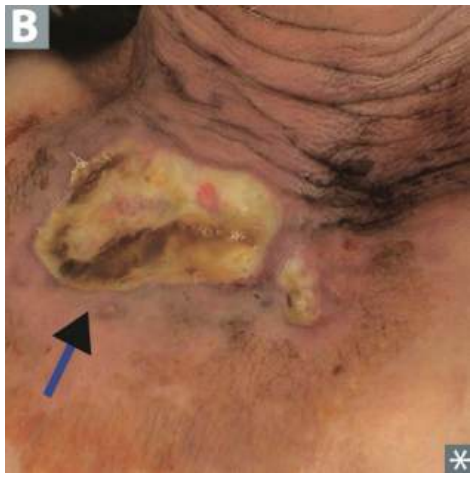

Лечение:

- Пенициллины, применяемые против синегнойной палочки, в сочетании с ингибитором β-лактамаз (например, пиперациллин-тазобактамом)
- Цефалоспорины 3-го и 4-го поколений (например, цефтазидим, цефепим)
- Монобактамы
- Фторхинолоны
- Карбапенемы

Несмотря на противосинегнойную активность, монотерапии аминогликозидами следует избегать из-за их низкой эффективности в кислой среде.

Salmonella vs Shigella

И сальмонелла, и шигелла являются грамотрицательными палочками, не ферментирующими лактозу, обладающими оксидазной активностью, и могут проникать в желудочно-кишечный тракт через М-клетки пейеровых бляшек.

Характеристики	Salmonella typhi (ty-Vi)	Salmonella spp. (кроме S typhi)	Shigella
Резервуар	Только человек	Человек и животные	Только человек
Распространение	Гематогенное распространение	Гематогенное распространение встречается редко	От клетки к клетке; гематогенного распространения нет
Производство H_2S	Да	Да	Нет
Жгутики	Да	Да	Нет
Факторы вирулентности	Эндотоксин; капсула Vi	Эндотоксин	Эндотоксин; шига-токсин (энтеротоксин)
Инфекционная доза (ID50)	Высокая - требуется большой объем инокулята; кислото-лабильная (инактивируется желудочной кислотой)	Высокая	Низкая — требуется очень небольшое количество инокулята; кислотоустойчив (устойчив к желудочной кислоте)
Влияние антибиотиков на фекальную экскрецию	Увеличивает продолжительность	Увеличивает продолжительность	Сокращает продолжительность

Характеристики	Salmonella typhi (ty-Vi)	Salmonella spp. (кроме S typhi)	Shigella
Иммунный ответ	В первую очередь моноциты	ПМЯ клетки при диссеминированном заболевании	Первичная инфильтрация ПМЯ
Проявления ЖКТ	Запор, сменяющийся диареей	Диарея (возможно с кровью)	Спастические боли в животе → тенезмы, кровянистый слизистый стул (бактериальная дизентерия)
Факторы вирулентности	Эндотоксин; капсула Vi	Эндотоксин	Эндотоксин; шига-токсин (энтеротоксин)
Вакцина	Пероральная вакцина содержит живой аттенуированный штамм S. typhi. Вакцина для внутримышечного введения содержит капсульный полисахарид Vi.	Нет вакцины	Нет вакцины
Уникальные особенности	Вызывает брюшной тиф (розовая макулярная сыпь на туловище, боли в животе, лихорадка [диссоциация пульса и температуры]; позднее язвы ЖКТ и кровотечение); лечение цефтриаксоном или фторхинолоном. Носительство с колонизацией желчного пузыря	Распространенными источниками являются домашняя птица, яйца, домашние животные и черепахи Лечение поддерживающее; антибиотики не показаны лицам с нормальным иммунитетом.	В порядке убывания тяжести (меньшее количество вырабатываемого токсина): S. dysenteriae, S. flexneri, S. boydii, S. sonnei. Ключевым фактором патогенности является проникновение в М-клетки; инфицирующая доза низкая.

Yersinia enterocolitica

Грам-⊖ плеоморфная палочка/коккобацилла с биполярным окрашиванием. Обычно передается через фекалии домашних животных (например, кошек, собак), зараженное молоко или свинину. Может вызывать острую кровавую диарею, псевдоаппендицит (боль в правой нижней части живота вследствие мезаденита и/или терминального илеита), реактивный артрит у взрослых.

Кишечные бактерии, ферментирующие лактозу

Ферментация лактозо-розовых колоний на агаре МакКонки.
Примеры: Citrobacter, E coli, Enterobacter, Klebsiella, Serratia.

Агар EMB — бактерии, ферментирующие лактозу, образуют фиолетово-чёрные колонии. Кишечная палочка образует колонии с зелёным блеском.

Escherichia coli

Грам ⊖, индол ⊕ палочка.

Факторы вирулентности кишечной палочки: фимбрии (например, пили P) — цистит и пиелонефрит; капсула K — пневмония, неонатальный менингит; эндотоксин ЛПС — септический шок.

Штамм	Токсин и механизм действия	Проявление
Энтероинвазивная E coli	Микроб проникает в слизистую оболочку кишечника и вызывает некроз и воспаление.	EIEC - инвазивная дизентерия. Клинические проявления схожи с проявлениями шигеллеза.
Энтеротоксигенная E coli	Продуцирует термолабильные и термостабильные энтеротоксины. Не вызывает воспаления и инвазии.	ETEC - диарея путешественников (водянистая).
Энтеропатогенная E coli	Не вырабатывает токсин. Прикрепляется к апикальной поверхности, сглаживает ворсинки, предотвращает всасывание.	EPEC - диарея, обычно у детей
Энтерогеморрагическая E coli	O157:H7 — наиболее распространённый серотип в США. Часто передаётся через недоваренное мясо и сырые листовые овощи. Шигатоксин вызывает гемолитико-уремический синдром - триаду анемии, тромбоцитопении и острого повреждения почек из-за образования микротромбов на повреждённом эндотелии → механический гемолиз (с шистоцитами в мазке периферической крови), потребление тромбоцитов → тромбоцитопения и ↓ почечный кровоток.	Дизентерия (токсин сам по себе вызывает некроз и воспаление). Не ферментирует сорбит (в отличие от других кишечных палочек). EHEC ассоциируется с кровотечением, отравлением гамбургерами, гемолитико-уремическим синдромом.

Klebsiella

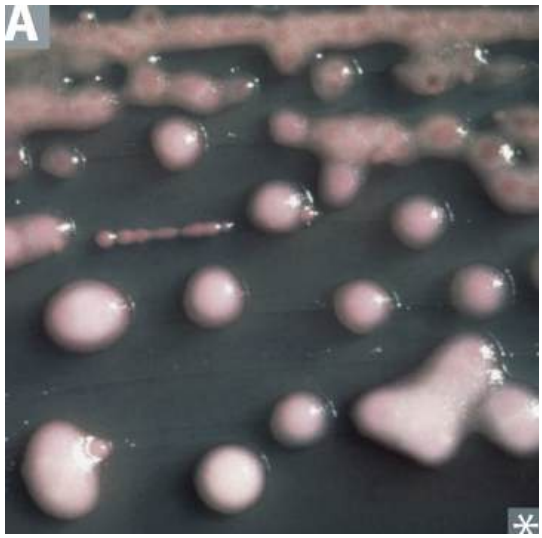

Грам ⊖ палочка; кишечная микробиота, вызывающая крупозную пневмонию; чаще встречается у пациентов, злоупотребляющих алкоголем или имеющих сниженную защиту организма.

Образует очень слизистые колонии (рис. А), обусловленные обильным содержанием полисахаридных капсул.

Темно-красная мокрота цвета «смородинового желе» (кровь/слизь).

Также вызывает внутрибольничные инфекции мочевыводящих путей.

Связано с развитием множественной лекарственной устойчивости (МЛУ).

Мнемоника - ABCDE:

- Aspiration pneumonia - аспирационная пневмония
- aBscess - абсцесс легких и печени
- “Currant jelly” sputum - мокрота «смородиновое желе»
- Diabetes mellitus - диабет
- EtOH overuse - злоупотребление алкоголем

Campylobacter jejuni

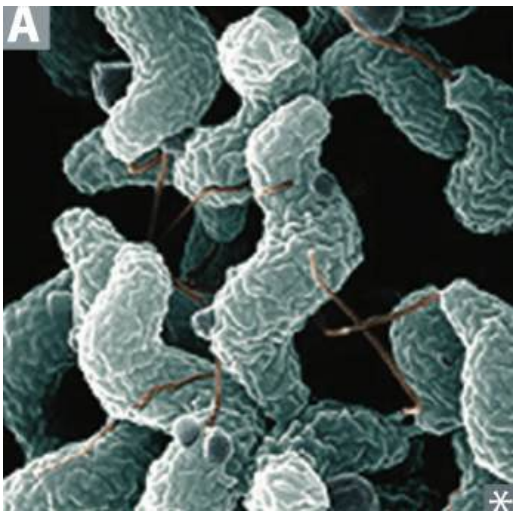

Грам ⊖, в форме запятой или S-образная (с полярными жгутиками) (рис. А), оксидаза ⊕, растет при температуре 42°C.

Основная причина кровавой диареи, особенно у детей. Передается фекально-оральным путем при контакте от человека к человеку или при употреблении недоваренной зараженной птицы или мяса, непастеризованного молока. Контакт с инфицированными животными (собаками, кошками, свиньями) также является фактором риска.

Часто предшествует синдрому Гийена-Барре и реактивному артриту.

Proteus mirabilis

Грам ⊖, уреаза ⊕, факультативные анаэробы, длинные жгутики с «роящейся» подвижностью.

Частая причина инфекций мочевыводящих путей.
Уреаза (фактор вирулентности) гидролизует мочевину до углекислого газа и аммиака → чистое увеличение pH → способствует образованию струвитных камней. Значительная закупорка почечных чашечек приводит к образованию разветвленных камней, называемых коралловидными.

Vibrio cholerae

Грам ⊖ палочка, жгутиконосная, в форме запятой (рис. A), оксидаза ⊕, растет в щелочной среде. Эндемична для развивающихся стран.

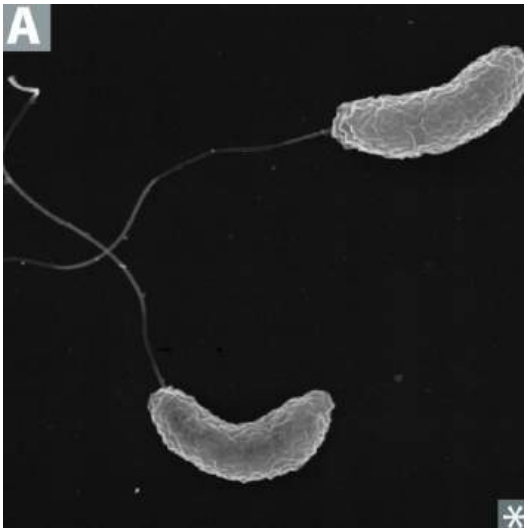

Вызывает профузную диарею, напоминающую рисовый отвар, посредством энтеротоксина, который постоянно активирует Gs, цАМФ. Чувствительна к желудочной кислоте (кислотолабильна); требует обильного инокулята (высокий ID50), если у хозяина нет повышенной кислотности желудка.

Передается через употребление загрязненной воды или сырой пищи (например, сырых моллюсков).

Необходимо незамедлительно начать лечение раствором для пероральной регидратации.

Vibrio vulnificus — грам ⊖ палочка, обычно встречающаяся в морской среде. Вызывает тяжелые раневые инфекции или септицемию вследствие контакта с загрязненной морской водой. Проявляется целлюлитом, который может прогрессировать до некротизирующего фасциита у пациентов высокого риска, особенно с высоким содержанием сывороточного железа (например, циррозом, гемохроматозом). Серьезная раневая инфекция требует хирургической обработки.

Helicobacter pylori

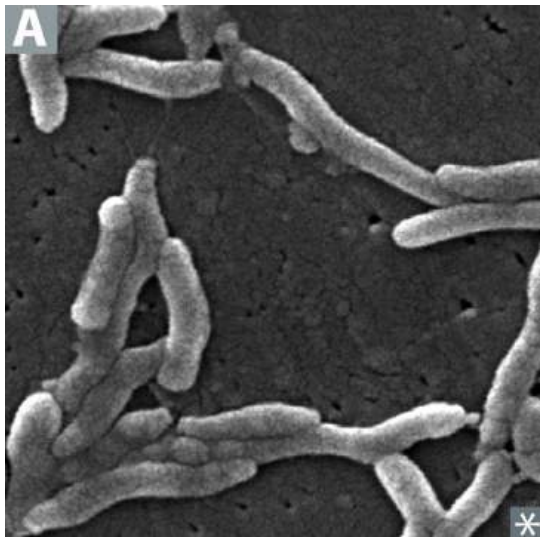

Изогнутая, жгутиконосная (подвижная), грам ⊖ палочка (рис. А), имеющая три ⊕: каталазу ⊕, оксидазу ⊕ и уреазу ⊕ (для диагностики можно использовать уреазный дыхательный тест или тест на фекальный антиген).

Уреаза производит аммиак, создавая щелочную среду, которая помогает H. pylori выживать в кислой среде слизистой оболочки.

Колонизируется преимущественно в антральном отделе желудка; вызывает гастрит и язвенную болезнь (особенно двенадцатиперстной кишки).

Фактор риска язвенной болезни, аденокарциномы желудка и MALT-лимфомы.

Наиболее распространенной начальной терапией является тройная терапия: амоксициллин (метронидазол при аллергии на пенициллин) + кларитромицин + ингибитор протонной помпы; антибиотики излечивают Pylori. Квадротерапия на основе висмута при подозрении на резистентность к макролидам.

Спирохеты

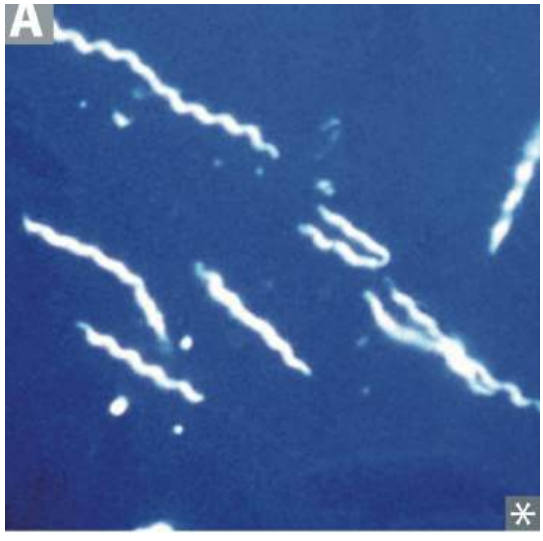

Спиралевидные бактерии (рис. А) с аксиальными нитями.

Включает Leptospira, Treponema, и Borrelia.

В связи с размером только боррелии можно визуализировать с помощью анилиновых красителей (по Райту или Гимзе) в световой микроскопии. Трепонемы визуализируются с помощью темнопольной микроскопии или прямой флуоресцентной микроскопии с антителами (DFA).

Реакция Яриша-Герксгеймера — гриппоподобные симптомы (лихорадка, озноб, головная боль, миалгия) после начала приема антибиотиков, обусловленные реакцией организма на внезапное высвобождение бактериальных антигенов. Обычно встречается при лечении спирохетозных инфекций.

Болезнь Лайма

Возбудитель — Borrelia burgdorferi, переносчик — иксодовый клещ (рис. A) (также переносчик анаплазм и простейших Babesia).

Естественным резервуаром являются мыши; олени играют важную роль в жизненном цикле клеща, но не являются переносчиками боррелий. Распространено на северо-востоке США.

- **Стадия 1** — ранняя локализованная: мигрирующая эритема (типичная конфигурация (рис. B) «бычий глаз» патогномонична, но присутствует не всегда), гриппоподобные симптомы.
- **Стадия 2** — ранняя диссеминированная: вторичные поражения, кардит, АВ-блокада, паралич лицевого нерва (Белла), мигрирующие миалгии/транзиторный артрит.
- **Стадия 3** — поздняя диссеминированная: энцефалопатия, хронический артрит, периферическая нейропатия.

Лечение: доксициклин (первая линия); амоксициллин (беременные пациентки, дети < 8 лет); цефтриаксон при необходимости внутривенной терапии.

Leptospira interrogans

Спирохеты с крючковидными концами, обнаруженные в воде, загрязнённой мочой животных.

Лептоспироз — гриппоподобные симптомы, миалгии (обычно у телят), желтуха, светобоязнь, конъюнктивальная гиперемия (эритема без экссудата). Распространен среди серферов и в тропиках (например, на Гавайях).

Болезнь Вейля (иктерогеморрагический лептоспироз) — тяжёлая форма с желтухой и азотемией вследствие нарушения функции печени и почек, лихорадкой, кровотечением и анемией.

Сифилис

Возбудитель – спирохета Treponema pallidum.

Лечение: пенициллин G.

Первичный сифилис	• Локализованное заболевание, проявляющееся безболезненным шанкром. • Для визуализации трепонем в жидкости из шанкра используется флуоресцентная или темнопольная микроскопия (рис. A). • VDRL ⊕ у ~ 80% пациентов.
Вторичный сифилис	• Диссеминированное заболевание с конституциональными симптомами, пятнисто-папулезной сыпью (рис. B) (включая ладони (рис. C) и подошвы), широкими кондиломами (рис. D) (гладкие, безболезненные, бородавчатые белые поражения на гениталиях), лимфаденопатией, очаговым выпадением волос; также подтверждается микроскопией в темном поле. • Серологические исследования: VDRL/RPR (неспецифические), диагноз подтверждается специфическим тестом (например, FTA-ABS). • Вторичный сифилис = системный. Может развиться латентный сифилис (⊕ серологическое исследование без симптомов).
Третичный сифилис	• Гуммы (рис. E) (хронические гранулёмы), аортит (деструкция vasa vasorum), нейросифилис (сухотка спинного мозга, «генерализованный парез»), зрачок Аргайла Робертсона (сужается при аккомодации, но не реагирует на свет). • Признаки: атаксия с широким основанием, ⊕ поза Ромберга, поза Шарко, инсульт без гипертонии.

Врожденный сифилис	• Проявляется аномалиями лица, такими как трещины (линейные рубцы в уголках рта (чёрные на рисунке F)), насморк (выделения из носа, (красная стрелка на рисунке F)), седловидный нос, зубы с выемкой (по типу Хатчинсона) (рис. G), моляры в форме шелковицы и короткая верхняя челюсть; саблевидные голени; глухота при поражении VIII ЧН. • Для профилактики необходимо лечить пациентку на ранних сроках беременности, так как передача через плаценту обычно происходит после первого триместра.

Диагностика сифилиса

VDRL и RPR выявляют неспецифические антитела, реагирующие с говяжьим кардиолипином. Количественный, недорогой и широкодоступный тест на сифилис (чувствительный, но неспецифичный).

Нетрепонемные тесты (VDRL, RPR) и прямые тесты возвращаются к отрицательным результатам после лечения.

Антитела, обнаруженные трепонемными тестами (**FTA-ABS, TP-PA**), остаются положительными.

Ложноположительные результаты VDRL наблюдаются при:

- Беременности
- Вирусной инфекции (например, вирус Эпштейна-Барр, гепатит)
- Лекарственных препаратах (например, хлорпромазине, прокаинамиде)
- Ревматизме (редко)
- Волчанке (антикардиолипиновые антитела) и проказе

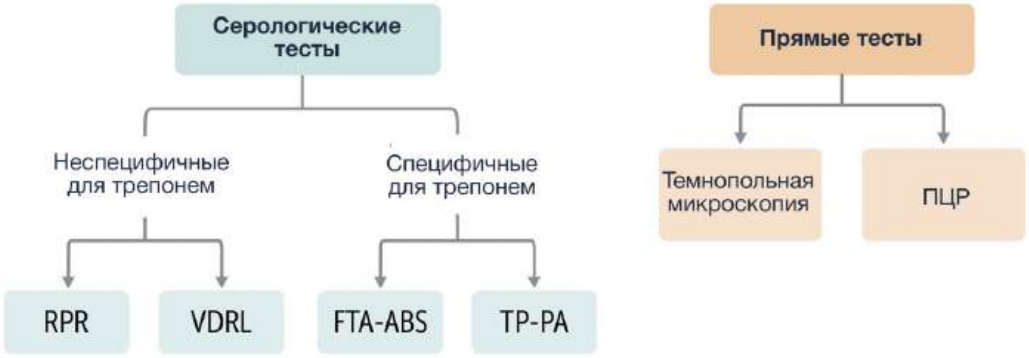

Хламидии

Хламидии не способны синтезировать собственный АТФ. Они являются облигатными внутриклеточными организмами, вызывающими инфекции слизистых оболочек.

Существует две формы:

- Элементарное тельце (маленькое, плотное) является «инфекционным» и проникает в клетку посредством эндоцитоза; превращается в ретикулярное тельце.
- Ретикулярное тельце размножается в клетке путем деления; реорганизуется в элементарные тельца.

Chlamydia trachomatis вызывает неонатальный и фолликулярный конъюнктивит взрослых (рис. А), негонококковый уретрит, ВЗОМТ и реактивный артрит.

Chlamydophila pneumoniae и Chlamydophila psittaci вызывают атипичную пневмонию; передается воздушно-капельным путем.

У хламидий отсутствует классический пептидогликан (из-за восстановленного содержания мурамовой кислоты), что делает β-лактамные антибиотики неэффективными.

C. psittaci — резервуаром возбудителя являются птицы (попугаи), вызывает атипичную пневмонию.

Лабораторная диагностика: ПЦР, МАНК. Цитоплазматические включения (ретикулярные тельца) выявляются при окрашивании мазков по Гимзе или флуоресцентными антителами.

Лечение: доксициклин, азитромицин (для беременных). При положительном результате сопутствующего теста на гонорею назначают цефтриаксон.

Серотипы Chlamydia trachomatis

Типы A, B и C	Хроническая инфекция, вызывающая слепоту вследствие фолликулярного конъюнктивита в регионах с ограниченными ресурсами.
Типы D–K	Уретрит/ВЗОМТ, внематочная беременность, неонатальная пневмония (кашель с отрывистым звуком) с эозинофилией, неонатальный конъюнктивит (через 1–2 недели после рождения). Неонатальное заболевание может быть приобретено во время вагинальных родов, если беременная пациентка инфицирована.
Типы L1, L2 и L3	**Венерическая лимфогранулема** — небольшие безболезненные язвы на половых органах, опухшие, болезненные паховые лимфатические узлы, которые изъязвляются (бубоны). Лечение доксициклином.

Gardnerella vaginalis

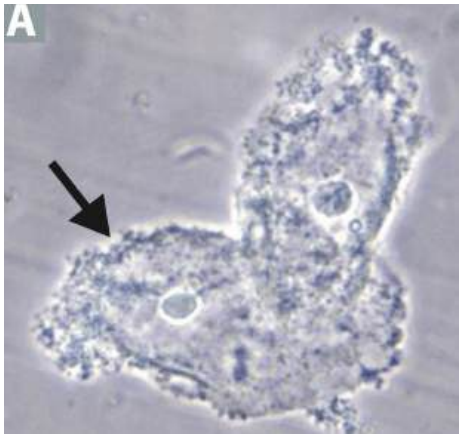

Плеоморфная грамвариабельная палочка, вызывающая бактериальный вагиноз. Проявляется серыми выделениями из влагалища с рыбным запахом; безболезненно (в отличие от вагинита).

Связана с половой активностью, но не передаётся половым путём. Бактериальный вагиноз также характеризуется избыточным ростом некоторых анаэробных бактерий во влагалище (за счёт лактобацилл).

Ключевые клетки (клетки эпителия влагалища, покрытые гарднереллами) имеют точечный рисунок по наружному краю (стрелка на фото A).

Аминовый тест — смешивание выделений с 10% раствором KOH усиливает рыбный запах. pH влагалища >4,5 во время инфекции.

Лечение: метронидазол или клиндамицин.

Зоонозные бактерии

Зооноз — инфекционное заболевание, передающееся от животных человеку.

Виды	Заболевание	Передача и источник
Anaplasma spp	Анаплазмоз	Иксодовые клещи (живут на оленях и мышах)
Bartonella spp	Болезнь кошачьих царапин, бациллярный ангиоматоз	Кошачья царапина
Borrelia burgdorferi	Болезнь Лайма	Иксодовые клещи (живут на оленях и мышах)
Borrelia recurrentis	Возвратный тиф	Вошь (рецидивирующая из-за изменчивых поверхностных антигенов)
Brucella spp	Бруцеллез/волнистая лихорадка	Непастеризованные молочные продукты; вдыхание или контакт с инфицированными тканями или жидкостями животных
Campylobacter	Кровавая диарея	Фекалии инфицированных домашних/диких животных; зараженное мясо/продукты питания/руки
Chlamydophila psittaci	Орнитоз	Попугаи, другие птицы
Coxiella burnetii	Ку-лихорадка	Аэрозоли амниотической жидкости крупного рогатого скота/овцы
Ehrlichia chaffeensis	Эрлихиоз	Amblyomma (клещ-звезда)
Francisella tularensis	Туляремия	Клещи, кролики, оленьи мухи
Leptospira spp	Лептоспироз	Моча животных в воде; рекреационное использование воды
Mycobacterium leprae	Лепра	Люди, больные лепроматозной проказой; броненосец (редко)
Pasteurella multocida	Целлюлит, остеомиелит	Укус животного, кошки, собаки
Rickettsia prowazekii	Эпидемический тиф	От человека к человеку через платяную вошь
Rickettsia rickettsii	Американская пятнистая лихорадка	Dermacentor (собачий клещ)

Виды	Заболевание	Передача и источник
Rickettsia typhi	Эндемический тиф	Блохи
Salmonella spp (Кроме S typhi)	Диарея (может быть с кровью), рвота, лихорадка, спазмы в животе	Рептилии и птицы
Yersinia pestis	Чума	Блохи (переносчиками являются крысы и луговые собаки)

Риккетсиозы и трансмиссивные болезни

Лечение: доксициклин.

СЫПЬ ВСТРЕЧАЕТСЯ ЧАСТО

1. Американская пятнистая лихорадка

Переносчиком является клещ Rickettsia rickettsii. Несмотря на название, заболевание встречается преимущественно в штатах Южной Атлантики, особенно в Северной Каролине.

Сыпь обычно начинается с запястий (рис. A) и лодыжек, а затем распространяется на туловище, ладони и подошвы.

Классическая триада — головная боль, лихорадка, сыпь (васкулит).

Сыпь на ладонях и подошвах стоп наблюдается при инфекции, вызванной вирусом Коксаки A (вирусная инфекция кистей рук и стоп, воспалительный процесс в полости рта), пятнистой лихорадке Скалистых гор и вторичном сифилисе.

2. Тиф

- Эндемичный (блохи) — R. typhi.
- Эпидемический (платяная вошь) — R. prowazekii.

Сыпь начинается в центре и распространяется, не поражая ладони и подошвы.

СЫПЬ ВСТРЕЧАЕТСЯ РЕДКО

1. Эрлихиоз

- Эрлихии, переносчик – клещ.
- Моноциты с морулами (рис. B) (включениями, напоминающими шелковицу) в цитоплазме.

2. Анаплазмоз

- Анаплазма, переносчик – клещ.
- Гранулоциты с морулами (рис. С) в цитоплазме.

Мнемоника - MEGA:
Monocytes = Ehrlichiosis
Granulocytes = Anaplasmosis

3. Ку-лихорадка
Coxiella burnetii, членистоногие не являются переносчиками.

Бактерия попадает в организм через дыхательные пути, содержащиеся в амниотической жидкости крупного рогатого скота/овцы.

Проявляется головной болью, кашлем, гриппоподобными симптомами, пневмонией, возможно, в сочетании с гепатитом. Распространенная причина бактериального заражения грам ⊖ эндокардита.

Ку-лихорадка вызывается довольно сложным видом, поскольку у него нет сыпи и переносчика, а возбудитель способен выживать вне организма в форме эндоспор. Он не относится к роду Rickettsia, но является близкородственным.

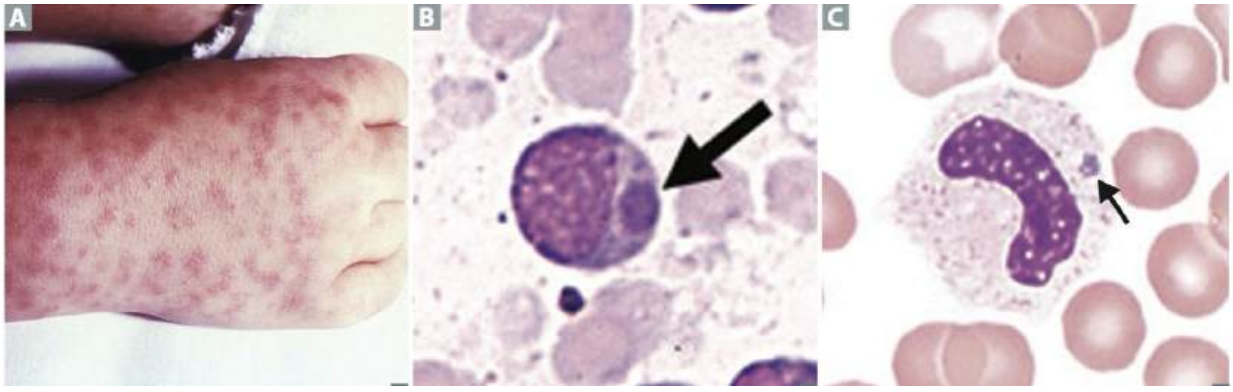

Mycoplasma pneumoniae

Классическая причина атипичной «ходячей пневмонии» (острое начало, головная боль, непродуктивный кашель, очаговый или диффузный интерстициальный инфильтрат, макулярная сыпь).

Часто встречается у лиц младше 30 лет; вспышки наблюдаются у военнослужащих, в тюрьмах и колледжах.

Лечение: макролиды, доксициклин или фторхинолоны (пенициллин неэффективен, поскольку у микоплазмы отсутствует клеточная стенка).

Не определяется при окраске по Граму. Плеоморфный (рис. А).
Бактериальная мембрана содержит стерины для стабильности. Выращивают на агаре Итона.

Рентгенограмма грудной клетки выглядит более выраженной, чем при осмотре пациента. Высокий титр холодовых агглютининов (IgM), которые могут агглютинировать эритроциты.

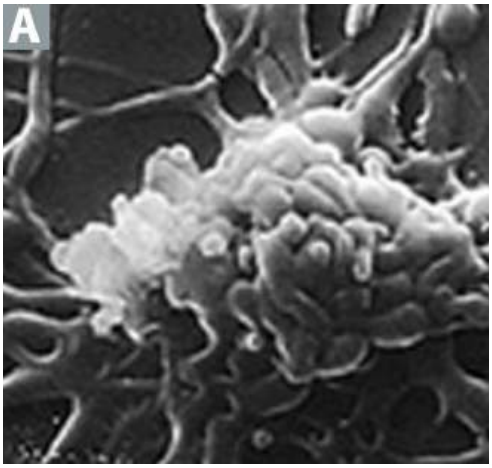

МИКОЛОГИЯ

Системные микозы

Все перечисленные ниже заболевания могут вызывать пневмонию и распространяться по другим системам.

Все они вызываются диморфными грибами: холод (20°C) = плесень; жара (37°C) = дрожжи. Исключение составляют только кокцидиоидозы, которые представляют собой сферулы (а не дрожжи) в тканях.

Системные микозы могут образовывать гранулёмы (как туберкулёз); не передаются от человека к человеку (в отличие от туберкулёза).

Лечение: флуконазол или итраконазол при местной инфекции; амфотерицин B при системной инфекции.

Заболевание	Эндемичная локализация	Патологические черты	Уникальные признаки	Уникальные признаки
Гистоплазмоз	Долины рек Миссисипи и Огайо	• Макрофаг, заполненный гистоплазмой (меньше эритроцита) (рис. A) • Туберкулезные макроконидии в культуре	Язвы неба/языка, спленомегалия, панцитопения, узловатая эритема	• Histo hides (внутри макрофагов) • Связан с помётом птиц или летучих мышей (например, в пещерах) • Диагностика по антигену в моче/сыворотке
Бластомикоз	Восточная и Центральная часть США, Великие озера	• Широкое почкование Blastomyces (того же размера, что и эритроциты) (рис. B)	• Воспалительное заболевание легких • Распространяется на кости/кожу (бородавчатые поражения (рис. C), могут имитировать плоскоклеточный рак).	

Заболевание	Эндемичная локализация	Патологические черты	Уникальные признаки	Уникальные признаки
Кокцидиоидомикоз	Юго-запад США, Калифорния	• Сферулы, заполненные эндоспорами кокцидиоидозов (значительно крупнее эритроцитов) (рис. D)	• Распространение на кости/кожу • Узловатая эритема (пустынные шишки) или мультиформная • Артралгии (пустынный ревматизм) • Может вызывать менингит	• Связано с воздействием пыли в эндемичных районах (например, археологические раскопки, землетрясения)
Паракокцидиоидомикоз	Латинская Америка	• Почкующиеся дрожжи рода Paracoccidioides с образованием «штурвала» (значительно крупнее эритроцитов) (рис. E)	• Подобно бластомикозу • Мужчины > женщины	

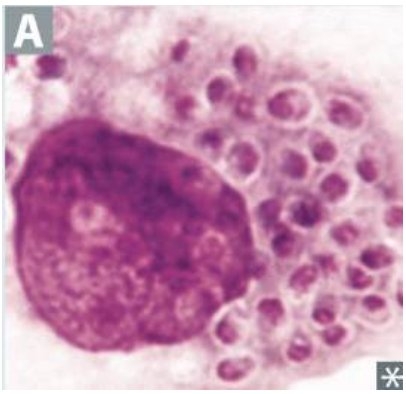

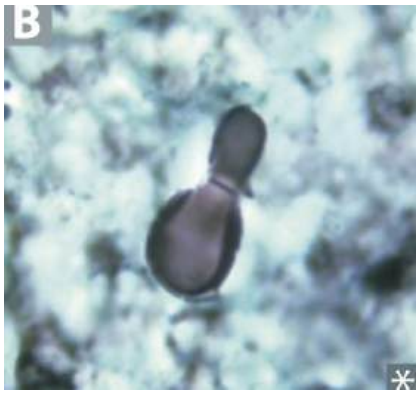

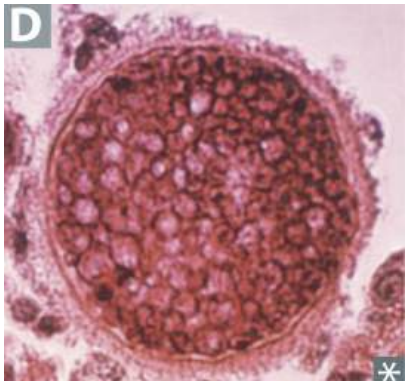



Оппортунистические грибковые инфекции

Candida albicans
alba = белый. Диморфный; образует псевдогифы и почкующиеся дрожжи при 20°C (рис. A), ростковые трубки при 37°C (рис. B).

Системная или поверхностная грибковая инфекция. Вызывает кандидоз полости рта (рис. C) и пищевода у лиц с иммунодефицитом (новорожденные, прием стероидов, диабет, СПИД), вульвовагинит (диабет, прием антибиотиков), пеленочный дерматит, инфекционный эндокардит (у лиц, употребляющих инъекционные наркотики), диссеминированный кандидоз (особенно у пациентов с нейтропенией, поскольку защита организма основана на фагоцитах), хронический слизисто-кожный кандидоз.

Лечение: флуконазол перорально/азолы местно при вагинальное форме; нистатин, азолы или, редко, эхинокандины при пероральном применении; флуконазол, эхинокандины или амфотерицин B при поражении пищевода или системном заболевании.

Aspergillus fumigatus
Остроугольное (45°) разветвление (рис. D) септированных гиф. Вызывает инвазивный аспергиллез у пациентов с иммунодефицитом, особенно с дисфункцией нейтрофилов (например, хронической гранулематозной болезнью), поскольку аспергиллы обладают ⊕-каталазным действием.

Может вызывать аспергилломы (рис. E) в уже существующих полостях лёгких, особенно после перенесённой туберкулёзной инфекции. Некоторые виды аспергиллов продуцируют афлатоксины (вызывают мутации TP53, приводящие к гепатоцеллюлярной карциноме).

Лечение: вориконазол или эхинокандины (вторая линия).

Аллергический бронхолегочный аспергиллез (АБЛА) — реакция гиперчувствительности на аспергиллы, размножающиеся в лёгочной слизи. Связан с астмой и муковисцидозом; может вызывать бронхоэктазы и эозинофилию.

Cryptococcus neoformans
5–10 мкм с узким почкованием. Прочно инкапсулированные дрожжи. Недиморфны. ⊕ ШИК-окраска.

Обнаруживаются в почве, голубином помете. Ингаляционно с гематогенным распространением в мозговые оболочки. Выделены тушью (прозрачный ореол на фото F) и муцикармином (красная внутренняя капсула на фото G).

Реакция латекс-агглютинации выявляет полисахаридный капсульный антиген и является более чувствительной и специфичной.

Вызывает криптококкоз, который может проявляться менингитом, пневмонией и/или энцефалитом (поражения головного мозга по типу «мыльного пузыря»), преимущественно у лиц с иммунодефицитом.

Лечение: амфотерицин B + флуцитозин, затем флуконазол при криптококковом менингите.

Mucor и Rhizopus spp
Неровные, широкие, несептированные гифы, ветвящиеся под широким углом (рис. H).

Вызывает мукормикоз, преимущественно у пациентов с диабетическим кетоацидозом и/или нейтропенией (например, лейкемией). При вдыхании спор грибы размножаются в стенках кровеносных сосудов, проникают в решетчатую пластинку и попадают в мозг.

Риноцеребральный абсцесс лобной доли; тромбоз кавернозного синуса. Головная боль, боль в лице, черный некротический струп на лице (рис. I); возможно поражение черепных нервов.

Лечение: хирургическая обработка раны, амфотерицин B или изавуконазол.

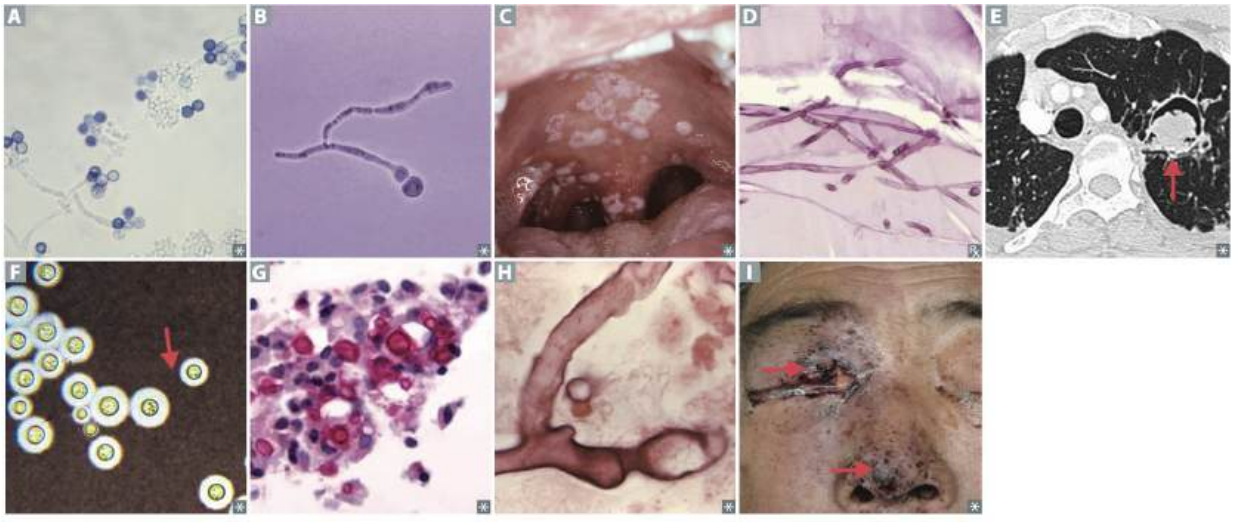

Pneumocystis jiroveci

Дрожжеподобный гриб, вызывающий пневмоцистную пневмонию (ПЦП), диффузную интерстициальную пневмонию (рис. A). Большинство инфекций протекают бессимптомно. Иммуносупрессия (например, СПИД) предрасполагает к заболеванию.

Диффузные двусторонние матово-стеклянные затемнения при рентгенографии грудной клетки с пневматоцеле (рис. B). Диагностируется с помощью бронхоальвеолярного лаважа или биопсии легкого. Дискообразные дрожжевые грибы обнаруживаются при окрашивании легочной ткани метенаминовым серебром (рис. C) или с помощью флуоресцентных антител.

Лечение/профилактика: триметоприм-сульфаметоксазол, пентамидин, дапсон (профилактика в виде монотерапии или в сочетании с триметоприм-сульфаметоксазолом), атовакуон. Начинайте профилактику, когда количество CD4+-клеток у людей, живущих с ВИЧ, снизится до <200 клеток/мм^3.

Sporothrix schenckii

Вызывает споротрихоз. Диморфный гриб. В организме человека существует в виде дрожжей в форме «сигарет» при температуре 37 °C, а в почве — в виде гиф со спорами (конидий). Обитает на растениях. При травматическом попадании спор в кожу, обычно через шип («болезнь розовода»), возникает местная пустула или язва с узелками вдоль дренирующих лимфатических сосудов (восходящий лимфангит).
У пациентов с ослабленным иммунитетом возможна диссеминация заболевания.

Лечение: итраконазол или йодид калия (только при кожном/лимфокожном поражении).

ПАРАЗИТОЛОГИЯ

Простейшие — желудочно-кишечные инфекции

Организм	Заболевание	Передача инфекции	Диагностика	Лечение
Giardia lamblia	**Лямблиоз** — вздутие живота, метеоризм, зловонная, некровянистая, стеаторея (часто встречается у туристов).	Цисты в воде	Многоядерные трофозоиты (рис. A) или цисты (рис. B) в кале, обнаружение антигена, ПЦР	Тинидазол, нитазоксанид или метронидазол
Entamoeba histolytica	**Амебиаз** — кровавая диарея (дизентерия), абсцесс печени (экссудат типа «анчоусной пасты»), боль в правом верхнем квадранте живота; гистология биопсии толстой кишки показывает колбовидные язвы (рис. C)	Цисты в воде	Серология, антигенный анализ, ПЦР и/или трофозоиты (с поглощёнными эритроцитами (рис. D) в цитоплазме) или цисты с количеством ядер до 4 в кале (рис. E)	Метронидазол; паромомицин при бессимптомном прохождении цист
Cryptosporidium	Тяжелая диарея при СПИДе Легкое течение заболевания (водянистая диарея) у иммунокомпетентных пациентов	Ооцисты в воде	Ооцисты при окрашивании на кислотоустойчивость (рис. F), обнаружение антигена, ПЦР	Профилактика (например, фильтрация); нитазоксанид (тяжелое заболевание и/или иммунодефицит)

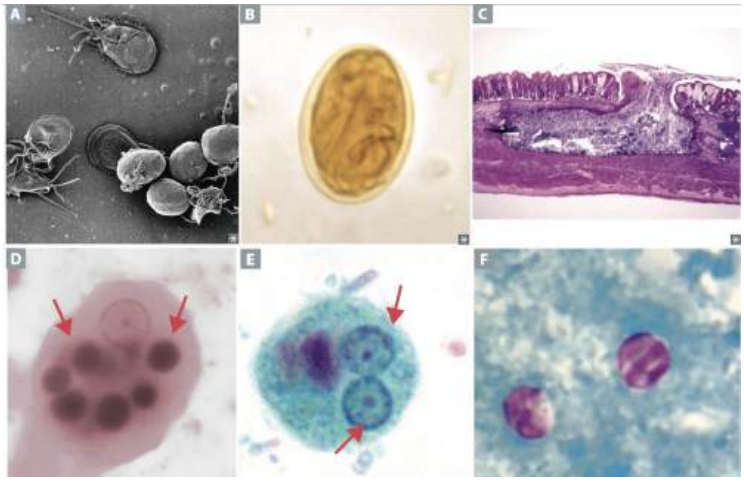

Простейшие — инфекции ЦНС

Организм	Заболевание	Передача инфекции	Диагностика	Лечение
Toxoplasma gondii	• Иммунокомпетентность: симптомы, подобные мононуклеозу, ⊖ тест на гетерофильные антитела • Реактивация при СПИДе → абсцессы головного мозга обычно визуализируются как множественные кольцевидные очаги, накапливающие контрастное вещество, на МРТ (рис. A) • Врожденный токсоплазмоз: классическая триада: хориоретинит, гидроцефалия и внутричерепные кальцификаты	Цисты в мясе (чаще всего); ооцисты в кошачьих фекалиях; проникает через плаценту (беременным следует избегать контакта с кошками).	Серология, биопсия (тахизоиты) (рис. B); ПЦР амниотической жидкости на предмет возможного внутриутробного заболевания	Сульфадиазин + пириметамин Профилактика TMP-SMX при количестве CD4+ клеток < 100 клеток/мм^3
Naegleria fowleri	Стремительный смертельный менингоэнцефалит	Плавание в теплой пресной воде; проникает в ЦНС через обонятельный нерв через решетчатую пластинку	Амебы в спинномозговой жидкости (рис. C)	Амфотерицин B оказался эффективен у нескольких выживших пациентов.
Trypanosoma brucei	**Африканская сонная болезнь** — увеличенные лимфатические узлы, рецидивирующая лихорадка (из-за антигенной изменчивости), сонливость, кома	Муха цеце, болезненный укус	Трипомастигота в мазке крови (рис. D)	Сурамин для лечения заболеваний, передающихся через кровь, или меларсопрол при проникновении в ЦНС

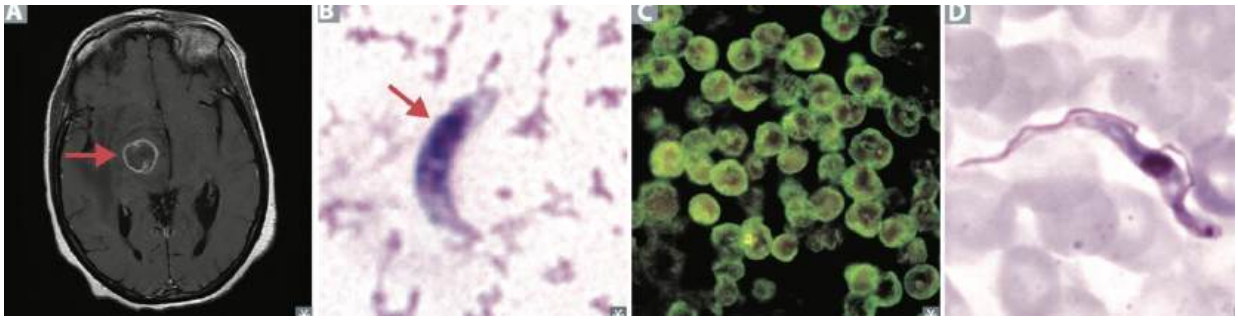

Простейшие — гематологические инфекции

Организм	Заболевание	Передача инфекции	Диагностика	Лечение
Plasmodium	**Малярия** — циклические лихорадки, головная боль, анемия, спленомегалия; гипогликемия при тяжелом течении заболевания	Комар малярийный (Anopheles)	Мазок периферической крови (также позволяет идентифицировать вид)	• При повышенной чувствительности — хлорохин; • При резистентности — мефлохин, доксициклин или атовакуон/прогуанил. • При угрозе жизни — внутривенное введение хинина или артесуната (тест на дефицит Г6ФД).
P malariae	72-часовой цикл лихорадки		Трофозоитное кольцо внутри эритроцита	
P vivax/ovale	48-часовой цикл лихорадки (трехдневная лихорадка); покоящаяся форма (гипнозоиты) в печени		Трофозоиты и зернистость Шюффнера (мелкие красные гранулы) в цитоплазме эритроцитов (рис. А)	+ примахин для воздействия на гипнозоиты

Организм	Заболевание	Передача инфекции	Диагностика	Лечение
P falciparum	Тяжелая, нерегулярная лихорадка; паразитированные эритроциты могут закупоривать капилляры в мозге (церебральная малярия), почках, легких	Комар малярийный (Anopheles)	Кольцо трофозоитов (в форме наушников) внутри эритроцита (рис. B); гаметоциты в форме полумесяца (рис. C)	
Babesia	**Бабезиоз** — лихорадка и гемолитическая анемия; преимущественно на северо-востоке и севере центральной части США; риск развития тяжелой формы заболевания из-за неспособности очистить инфицированные эритроциты.	Иксодовые клещи (также переносчики Borrelia burgdorferi и Anaplasma spp)	Кольцевая форма (рис. D1), «мальтийский крест» (рис. D2); ПЦР	Атовакуон + азитромицин

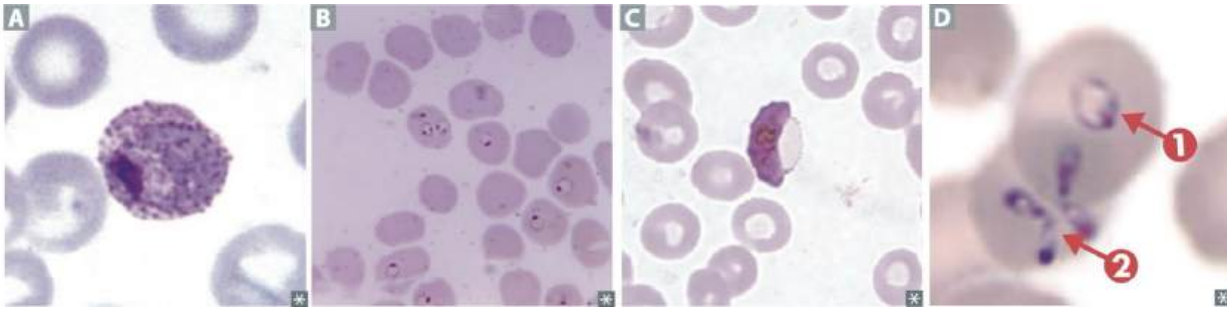

Простейшие — другие

Организм	Заболевание	Передача инфекции	Диагностика	Лечение
Висцеральные инфекции				
Trypanosoma cruzi	**Болезнь Шагаса** — дилатационная кардиомиопатия с апикальной атрофией, мегаколоном, мегаэзофагусом (T. cruzi вызывает серьёзные проблемы); преимущественно в Южной Америке. Односторонний периорбитальный отёк (симптом Романья), характерный для острой стадии.	Триатомовый клоп (поцелуйный клоп) кусает и испражняется вокруг рта или глаз → фекальная передача в место укуса или на слизистую оболочку	Трипомастигота в мазке крови (рис. A)	Бензнидазол или нифуртимокс
Leishmania spp	**Висцеральный лейшманиоз (кала-азар)** — лихорадка с резкими подъемами температуры, гепатоспленомегалия, панцитопения. **Кожный лейшманиоз** — язвы кожи (рис. B).	Москит	Макрофаги, содержащие амастиготы (рис. C)	Амфотерицин B, стибоглюконат натрия
Инфекции, передающиеся половым путем				
Trichomonas vaginalis	**Вагинит** — зловонные, зеленоватые выделения; зуд и жжение; не путать с Gardnerella vaginalis, грам-вариабельной бактерией, связанной с бактериальным вагинозом.	Половой (не может существовать вне человека, так как не может образовывать цисты)	Трофозоиты (подвижные) (рис. D) на влажном препарате; точечные кровоизлияния на шейке матки («клубничная шейка»)	Метронидазол для пациента и партнера(ов) (профилактика; проверка на ИППП)

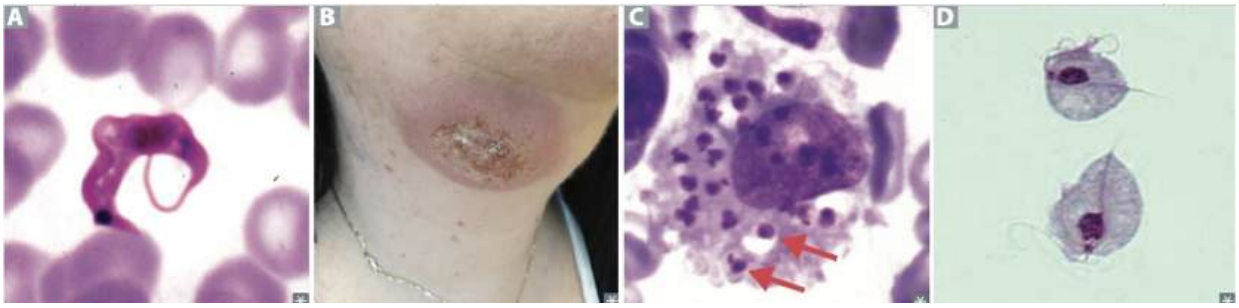

Нематоды (круглые черви)

Пути заражения

- Проглачивание — Enterobius, Ascaris, Toxocara, Trichinella, Trichuris
- Кожные — Strongyloides, Ancylostoma, Necator
- Укусы — Loa loa, Onchocerca volvulus, Wuchereria bancrofti

Организм	Заболевание	Пути передачи	Лечение
Попадают в кишечник			
Enterobius vermicularis (острица)	Вызывает анальный зуд, усиливающийся ночью (яйца (рис. A) визуализируются с помощью липкой ленты). Чаще всего встречается у детей в возрасте 5–10 лет.	Фекально-оральный	Бендазолы, пирантел памоат
Ascaris lumbricoides (гигантская аскарида)	Может вызывать обструкцию илеоцекального клапана, билиарную обструкцию, перфорацию кишечника, мигрирует из носа/ротовой полости. Миграция личинок в альвеолы → синдром Леффлера (легочная эозинофилия).	Фекально-оральный; в фекалиях видны овальные яйца, покрытые бугорками под микроскопом (рис. B).	Бендазолы

Организм	Заболевание	Пути передачи	Лечение
Попадают в кишечник			
Strongyloides stercoralis (острица)	Симптомы со стороны ЖКТ (например, дуоденит), легких (например, сухой кашель, кровохарканье) и кожи (например, зуд). Синдром гиперинфекции может быть вызван ускоренным аутоинфицированием у лиц с ослабленным иммунитетом.	Личинки в почве проникают в кожу; рабдитовидные личинки видны в фекалиях под микроскопом.	Ивермектин или бендазолы
Ancylostoma spp, Necator americanus (анкилостомы)	Вызывает микроцитарную анемию, питаясь кровью из стенки кишечника. Кожная мигрирующая личинка — зудящая, серпигинозная сыпь (рис. C).	Личинки проникают в кожу при ходьбе босиком по загрязненному пляжу/почве.	Бендазолы или пирантел памоат.
Trichinella spiralis	Личинки попадают в кровоток, инцистируются в поперечно-полосатых мышцах (рис. D) → миозит. Трихинеллез — лихорадка, рвота, тошнота, периорбитальный отёк, миалгия.	Недоваренное мясо (особенно свинина); фекально-оральный (реже).	Бендазолы.
Trichuris trichiura (власоглав)	Часто протекает бессимптомно; у детей наблюдается жидкий стул, анемия, выпадение прямой кишки.	Фекально-оральный	Бендазолы.
Распространяются в тканях			
Toxocara canis	Висцеральная личинка-мигрант — миграция в кровь → воспаление печени, глаз (нарушение зрения), ЦНС (судороги, кома), сердца (миокардит). Заболевание часто протекает бессимптомно.	Фекально-оральный	Бендазолы.

Организм	Заболевание	Пути передачи	Лечение
Распространяются в тканях			
Onchocerca volvulus	Черные кожные узелки, речная слепота	Самка черной мухи	Ивермектин
Loa loa	Отек кожи, червь на конъюнктиве.	Оленья муха, слепень, манговая муха.	Диэтилкарбамазин
Wuchereria bancrofti, Brugia malayi	**Лимфатический филяриоз (слоновость)** — гельминты поражают лимфатические узлы → воспаление → лимфедема (рис. E); симптомы появляются через 9 мес.–1 год.	Самка комара.	Диэтилкарбамазин

Цестоды (ленточные черви)

Организм	Заболевание	Пути передачи	Лечение
Taenia solium (рис. A)	Кишечный ленточный червь	Употребление в пищу личинок, инкапсулированных в недоваренной свинине	Празиквантел
	Цистицеркоз, нейроцистицеркоз (кистозные поражения ЦНС, судороги) (рис. B)	Употребление яиц с пищей, загрязненной человеческими фекалиями	Празиквантел; альбендазол при нейроцистицеркозе
Diphyllobothrium latum	Дефицит витамина B12 (ленточный червь конкурирует за витамин B12 в кишечнике) → мегалобластная анемия	Проглатывание личинок в сырой пресноводной рыбе	Празиквантел, никлозамид

Организм	Заболевание	Пути передачи	Лечение
Echinococcus granulosus (рис. C)	Гидатидные кисты (рис. D) («кальцификация яичной скорлупы») чаще всего встречаются в печени (рис. E) и легких; разрыв кисты может вызвать анафилаксию.	Попадание яиц в пищу, загрязнённую собачьими фекалиями. Овцы являются промежуточным хозяином.	Альбендазол; хирургическое лечение при сложных кистах

Трематоды (сосальщики)

Организм	Заболевание	Пути передачи	Лечение
Schistosoma 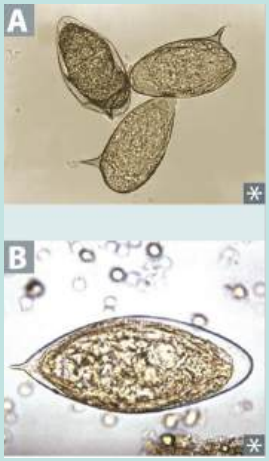	Увеличение печени и селезенки (на рисунке A показано яйцо S. mansoni с боковым шипиком), фиброз, воспаление, портальная гипертензия; S. mansoni и S. japonicum также могут вызывать кишечный шистосомоз, проявляющийся диареей, болью в животе, железодефицитной анемией. Хроническая инфекция, вызванная S. haematobium (яйцо с терминальным шипиком (рис. B)) может привести к плоскоклеточному раку мочевого пузыря (безболезненная гематурия) и легочной гипертензии.	Улитки являются промежуточными хозяевами; церкарии проникают в кожу человека при контакте с загрязненной пресной водой (например, во время купания или плавания).	Празиквантел

Организм	Заболевание	Пути передачи	Лечение
Clonorchis sinensis	Воспаление желчных путей → пигментные желчные камни Связаны с холангиокарциномой	Недоваренная рыба	Празиквантел

Эктопаразиты

Организм	Пути передачи и клиника	Особенности и лечение
Sarcoptes scabiei	Клещи проникают в роговой слой кожи и вызывают чесотку — зуд (ухудшается ночью) и образование змеевидных ходов (линий), часто между пальцами рук и ног (рис. A).	Распространено среди детей и в местах массового пребывания (тюрьмах, домах престарелых); передача через контакт «кожа к коже» (наиболее распространено) или через предметы, находящиеся под угрозой заражения. Лечение: перметриновый крем, ивермектин внутрь, стирка/сушка всей одежды/постельного белья, обработка лиц, контактировавших с больными.
Pediculus humanus и Phthirus pubis	Кровососущие вши, вызывающие сильный зуд с сопутствующими экскориациями, обычно на коже головы и шеи (головные вши), поясницы и подмышечных впадин (платяные вши) или лобковой и перианальной области (лобковые вши).	Платяные вши могут переносить Rickettsia prowazekii (эпидемический сыпной тиф), Borrelia recurrentis (возвратный тиф), Bartonella quintana (окопную лихорадку). Лечение: пиретроиды, малатион или лосьон с ивермектином, а также вычесывание гнид (рис. B). Лечение головных вшей у детей можно проводить дома, не отрываясь от занятий в школе.

Организм	Пути передачи и клиника	Особенности и лечение
Cimex lectularius и Cimex hemipterus	Постельные клопы. Кровососущие насекомые, паразитирующие в жилищах. Безболезненные укусы вызывают ряд кожных реакций, обычно в виде зудящих эритематозных папул с геморрагическими точками в центре. Наличие укусов, расположенных группами или в ряд, позволяет предположить наличие клопов. Диагноз подтверждается прямым обнаружением клопов в жилище пациента.	Постельные клопы могут распространяться между номерами; у проживающих в одном номере могут проявляться схожие симптомы. Распространение клопов также возможно через постояльцев заражённых отелей и через нестиранное постельное бельё. Лечение: укусы проходят самостоятельно в течение 1 недели. Полное уничтожение заражения имеет решающее значение.

Подозрения на наличие определенных паразитов

АССОЦИАЦИИ	ОРГАНИЗМ
Заболевание желчных путей, холангиокарцинома	Clonorchis sinensis
Кисты головного мозга, судороги	Taenia solium (нейроцистицеркоз)
Гематурия, плоскоклеточный рак мочевого пузыря	Schistosoma haematobium
Кисты печени (гидатидные), контакт с инфицированными собаками	Echinococcus granulosus
Железодефицитная анемия	Ancylostoma, Necator
Миалгии, периорбитальный отек	Trichinella spiralis
Ночной перианальный зуд	Enterobius
Портальная гипертензия	Schistosoma mansoni, Schistosoma japonicum
Дефицит витамина B12	Diphyllobothrium latum

ВИРУСОЛОГИЯ

Структура вируса — общие черты

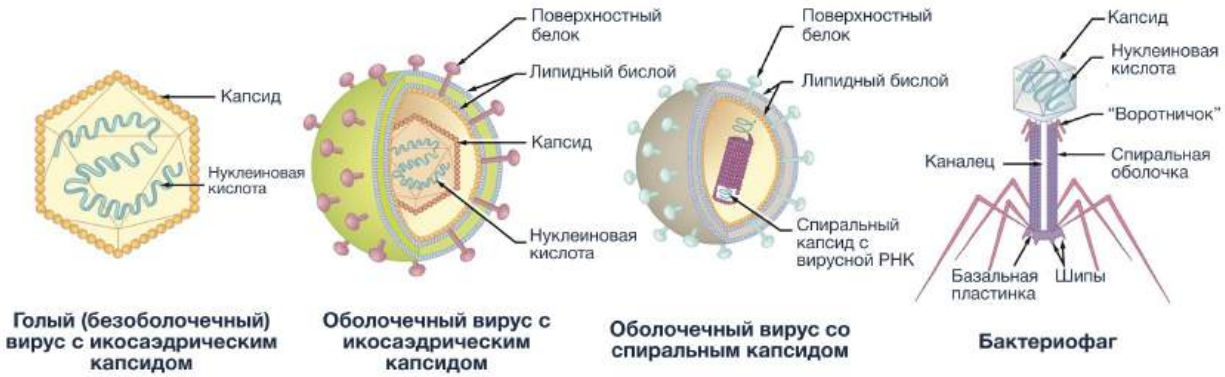

Вирусная генетика

Рекомбинация

Обмен генами между двумя хромосомами путем кроссинговера в областях значительной гомологии последовательностей оснований.

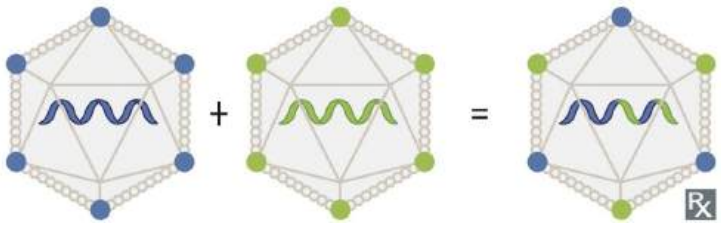

Реассортация

Процесс, когда вирусы с сегментированными геномами (например, вирус гриппа) обмениваются генетическим материалом.

Например, новый грипп H1N1 2009 года: пандемия возникла в результате сложной вирусной реассортации генов вирусов человека, свиней и птиц. Потенциально может вызывать антигенный шифт.

Комплементация (дополнение)
Процесс, когда один из двух вирусов, инфицирующих клетку, имеет мутацию, приводящую к образованию нефункционального белка, немутировавший вирус «дополняет» мутировавший, производя функциональный белок, подходящий обоим вирусам. Например, вирусу гепатита D требуется присутствие реплицирующегося вируса гепатита B для получения HBsAg, белка оболочки HDV.

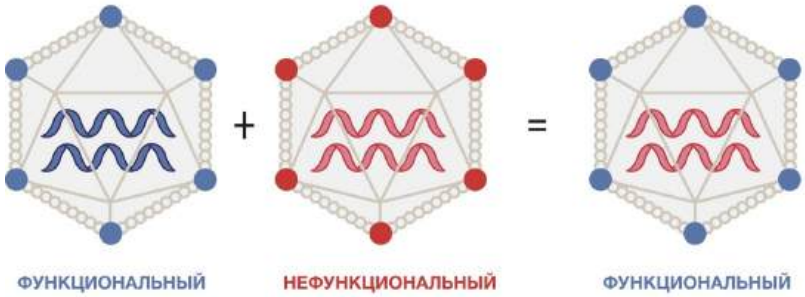

Фенотипическое смешивание
Происходит при одновременном заражении клетки двумя вирусами. У потомства 1 геном вируса A может быть частично или полностью покрыт (образуя псевдовирион) поверхностными белками вируса B. Оболочка из белков типа B определяет тропизм (инфекционность) гибридного вируса. Потомство от последующего заражения клетки потомством 1 будет иметь оболочку типа A, кодируемую его генетическим материалом типа A.

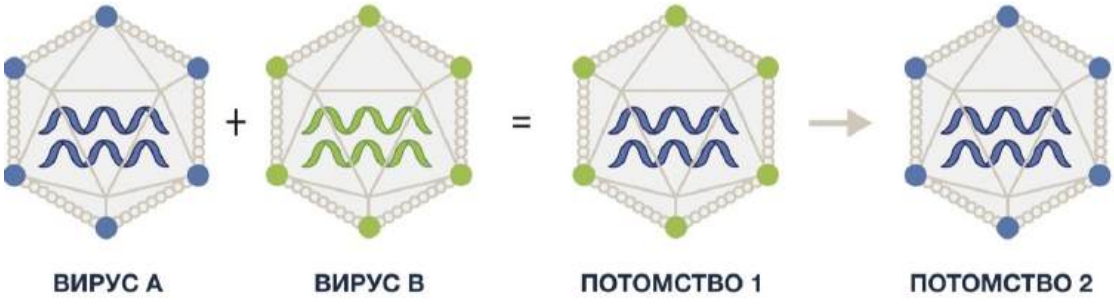

Вирусные геномы

Нуклеиновые кислоты большинства двуцепочечных ДНК-вирусов (за исключением вирусов оспы и вируса гепатита B) и вирусов с одноцепочечной РНК ⊕-цепочечной РНК инфекционны. Нуклеиновые кислоты вирусов с одноцепочечной РНК ⊖-цепочечной РНК и двуцепочечной РНК неинфекционны, поскольку у них отсутствуют необходимые для репликации полимеразы. Вирионы вирусов с одноцепочечной РНК ⊖-цепочечной РНК несут РНК-зависимые РНК-полимеразы для транскрипции ⊖-цепи в ⊕-цепь.

ДНК-вирусы

У всех вирусов геномы двуцепочечной ДНК (как и у наших клеток), за исключением Parvoviridae (одноцепочечная ДНК).
Все вирусы линейные, за исключением вирусов папилломы, полиомы и гепаднавирусов (кольцевые).

РНК-вирусы

У всех вирусов, за исключением Reoviridae, геномы содержат одноцепочечную РНК (дцРНК).

- ⊕ цепочечная (≈ мРНК): retro-, toga-, flavi-, corona-, hepe-, calici-, и picornaviruses.
- ⊖ цепочечная: arena-, bunya-, paramyxo-, orthomyxo-, filo-, и rhabdoviruses.
- сегментированные: Bunya-, Orthomyxo-, Arena-, и Reoviruses.

Вирусные оболочки

Как правило, оболочечные вирусы приобретают оболочку из плазматической мембраны при выходе из клетки. Исключение составляют вирусы герпеса, которые приобретают оболочку из ядерной мембраны.
Мнемоника: оболочечные ДНК-вирусы (herpesvirus, hepadnavirus, poxvirus) have helpful protection.

ДНК-вирусы

Все они имеют икосаэдрическую форму и реплицируются в ядре (за исключением поксвируса).
Мнемоника: “Pox is out of the box (nucleus).”

Семейство вирусов	Оболочка	Структура ДНК	Медицинское значение
Герпесвирусы	Да	Двухцепочечная (дц) и линейная	См. Далее «Герпесвирусы».
Поксвирус 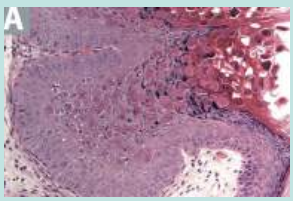	Да	Дц и линейная (крупнейший ДНК-вирус)	• **Натуральная оспа** ликвидирована во всем мире благодаря использованию живой аттенуированной вакцины. • **Коровья оспа** («волдыри доярки») • **Контагиозный моллюск** — папула телесного цвета с пупковидным углублением в центре; кератиноциты содержат тельца моллюска (рис. А).

Семейство вирусов	Оболочка	Структура ДНК	Медицинское значение
Гепаднавирус	Да	Частично дц и круговая	ВГВ: • Острый или хронический гепатит • Не является ретровирусом, но обладает обратной транскриптазой
Аденовирус 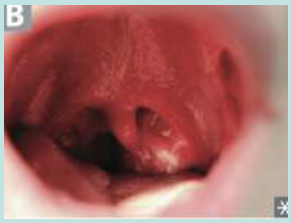	Нет	Дц и линейная	• Фебрильный фарингит (рис. В) — боль в горле • Острый геморрагический цистит • Пневмония • Конъюнктивит — «розовый глаз» • Гастроэнтерит • Миокардит
Вирус папилломы	Нет	Дц и круговая	ВПЧ — бородавки, рак (шейки матки, ануса, полового члена или ротоглотки); серотипы 1, 2, 6, 11 связаны с бородавками; серотипы 16, 18 связаны с раком
Полиомавирус	Нет	Дц и круговая	• **Вирус JC** — прогрессирующая мультифокальная лейкоэнцефалопатия (ПМЛ) у пациентов с иммунодефицитом (например, ВИЧ). • **Вирус BK** — у пациентов после трансплантации, обычно поражает почки.
Парвовирус	Нет	Одноцепочечная и линейная (мельчайший ДНК-вирус; parvus = маленький)	**Вирус B19** — апластические кризы при серповидноклеточной анемии, сыпь по типу «пощечины» у детей (инфекционная эритема, или пятая болезнь); инфицирует предшественников эритроцитов и эндотелиальные клетки → разрушение эритроцитов → водянка и смерть плода, аплазия эритроцитов и симптомы, похожие на ревматоидный артрит, у взрослых

Герпесвирусы

Оболочечные, дц-вирусы и линейные вирусы. Последние данные свидетельствуют о том, что как HSV-1, так и HSV-2 могут поражать как генитальную, так и экстрагенитальную область.

Вирус	Путь передачи	Клиническое значение	Заметки
Вирус простого герпеса-1 (ВПГ-1)	Дыхательные выделения, слюна	Гингивостоматит, кератоконъюнктивит (рис. A), лабиальный герпес (простуда на губах) (рис. B), герпетический панариций на пальцах рук, височный энцефалит, эзофагит, многоформная эритема. Обусловливают рост заболеваемости генитальным герпесом.	Чаще всего латентно протекает в тройничных ганглиях. Наиболее частая причина спорадического энцефалита, может проявляться изменением психического состояния, судорогами и/или афазией.
Вирус простого герпеса-2 (ВПГ-2)	Половой контакт, перинатальный путь передачи	Генитальный герпес, неонатальный герпес (рис. C)	Чаще всего латентно протекает в крестцовых ганглиях. Вирусный менингит чаще встречается при ВПГ-2, чем при ВПГ-1.
Вирус Варицелла–Зостер (ВЗВ, Varicella–Zoster virus)	Выделения из дыхательных путей, контакт с жидкостью из везикул	Varicella-zoster (ветряная оспа (рис. D), опоясывающий лишай (рис. E)), энцефалит, пневмония. Наиболее частым осложнением опоясывающего лишая является постгерпетическая невралгия.	Латентно находится в заднем корешке или тройничном ганглии; ветвь V1 ЧН Поражение может вызвать офтальмологический опоясывающий лишай
Вирус Эпштейна-Барр (ВГЧ-4)	Выделения из дыхательных путей, слюна; также называется «болезнью поцелуев» (распространено у подростков и молодых людей)	**Мононуклеоз** — лихорадка, гепатоспленомегалия (рис. F), фарингит и лимфаденопатия (особенно задних шейных лимфатических узлов); следует избегать контактных видов спорта до выздоровления из-за риска разрыва селезенки. Связан с лимфомами (например, эндемической лимфомой Беркитта), раком носоглотки (особенно у взрослых азиатов), лимфопролиферативным заболеванием у пациентов с трансплантацией органов.	Инфицирует B-клетки через CD21. **Атипичные лимфоциты в мазке периферической крови** (рис. G) — не инфицированные B-клетки, но реактивные цитотоксические T-клетки. ⊕ **Моноспот-тест** — гетерофильные антитела, выявляемые путем агглютинации эритроцитов барана или лошади. Применение амоксициллина (например, при подозрении на стрептококковый фарингит) может вызвать макулопапулезную сыпь

Вирус	Путь передачи	Клиническое значение	Заметки
Цитомегаловирус (ВГЧ-5)	Врожденный, переливание крови, половой контакт, слюна, моча, трансплантация органов	• Мононуклеоз (⊖ Моноспот) у иммунокомпетентных пациентов; инфекция у пациентов с иммунодефици-том, особенно пневмония у пациентов после трансплантации; эзофагит; колит; • СПИД-ассоциированный ретинит («визомегаловирус»): кровоизлияние, ватообразные экссудаты, потеря зрения • Врожденная ЦМВИ	Инфицированные клетки имеют характерные внутриядерные включения типа «совиный глаз» (рис. H). Обитает латентно в мононуклеарных клетках.
Вирусы герпеса человека 6 и 7	Слюна	Детская розеола (внезапная экзантема): высокая температура в течение нескольких дней, которая может вызвать судороги, за которыми следует диффузная пятнистая сыпь (начинается на туловище, затем распространяется на конечности) (рис. I); обычно наблюдается у детей младше 2 лет	Самокупирующееся заболевание ВГЧ-7 — менее распространенная причина розеолы
Вирус герпеса человека 8	Сексуальный контакт	Саркома Капоши (неоплазма эндотелиальных клеток). Наблюдается у пациентов с ВИЧ/СПИДом и после трансплантации. Тёмные/фиолетовые бляшки или узелки (рис. J), представляющие собой сосудистые пролиферации.	Может также поражать желудочно-кишечный тракт и легкие.

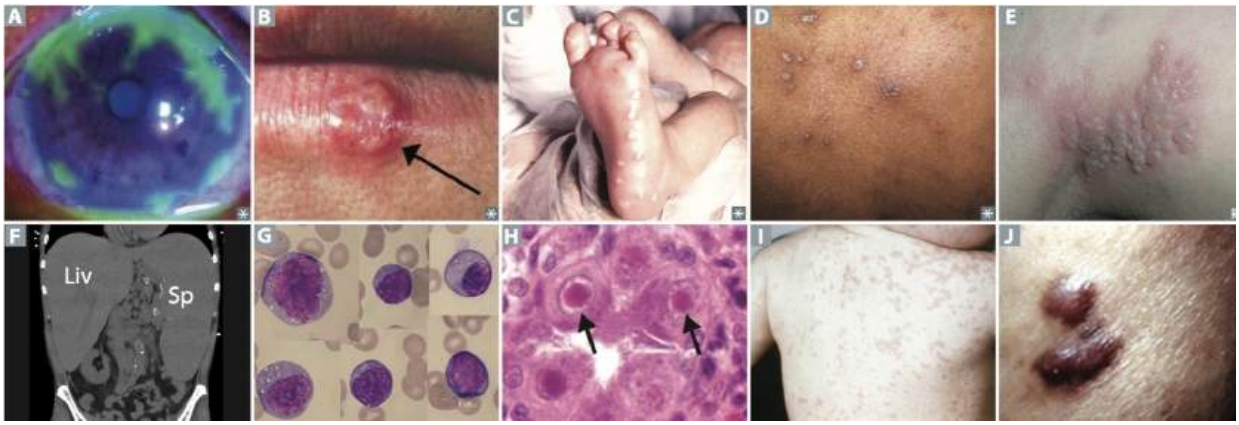

Идентификация ВПГ

- **ПЦР кожных поражений** является методом выбора.
- **ПЦР СМЖ** для диагностики герпетического энцефалита.
- **Реакция Цанка** (устаревшая) — мазок со вскрытой кожной везикулы для выявления многоядерных гигантских клеток (рис. А), часто встречающихся при инфекциях, вызванных ВПГ-1, ВПГ-2 и ВЗВ.
- **Внутриядерные эозинофильные включения Каудри А** также наблюдаются при ВПГ-1, ВПГ-2 и ВЗВ.

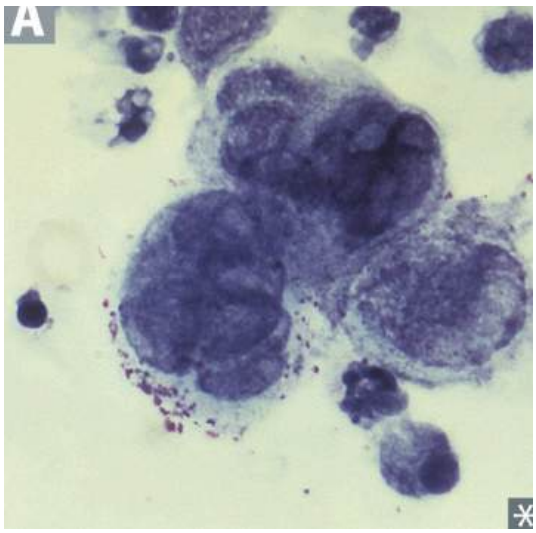

Рецепторы, используемые вирусами

ВИРУС	РЕЦЕПТОРЫ
ЦМВ	Интегрины (гепарансульфат)
ВЭБ	CD21
ВИЧ	CD4, CXCR4, CCR5
Парвовирус B19	P-антиген на эритроцитах
Бешенство	Никотиновый АХР
Риновирус	ICAM-1
SARS-CoV-2	ACE2

РНК-вирусы

Все реплицируются в цитоплазме (кроме ретровируса и вируса гриппа (influenza)).

Семейство вирусов	Оболочка	Структура РНК	Медицинское значение
Реовирусы	Нет	Дц линейная Многосегментная	Ротавирус — серьезная причина диареи у маленьких детей; может привести к летальному исходу.
Пикорнавирусы	Нет	Оц ⊕ линейный	• Полиовирус — вакцины Солка/Сэбина — ИПВ/ОПВ • Эховирус — асептический менингит • Риновирус — «простуда» • Вирус Коксаки — асептический менингит; герпангина (пузырьки во рту, лихорадка); герпетическая ангина; миокардит; перикардит • HAV — острый вирусный гепатит
Гепевирусы	Нет	Оц ⊕ линейный	HEV
Калицивирусы	Нет	Оц ⊕ линейный	Норовирус — вирусный гастроэнтерит
Флавивирусы	Да	Оц ⊕ линейный	• ВГС • Желтая лихорадка* • Денгеа* • Вирус Западного Нила* — менингоэнцефалит, острый асимметричный вялый паралич • Вирус Зика*
Тогавирусы	Да	Оц ⊕ линейный	• Вирус Чикунгунья - может возникнуть коинфекция вирусом денге), • Краснуха - ранее тогавирус • Eastern and Western equine encephalitis* - восточный и западный энцефалит лошадей
Матонавирус	Да	Оц ⊕ линейный	Краснуха
Ретровирусы	Да	Оц ⊕ линейный	• Имеет обратную транскриптазу • HTLV — Т-клеточный лейкоз • ВИЧ — СПИД

Семейство вирусов	Оболочка	Структура РНК	Медицинское значение
Коронавирусы	Да	Оц ⊕ линейный	«Простуда», атипичная пневмония, COVID-19, MERS
Ортомиксовирусы	Да	Оц ⊖ линейный Многосегментная	Вирус гриппа
Парамиксовирусы	Да	Оц ⊖ линейный	• Парагрипп - круп • Респираторно-синцитиальный вирус (РСВ) - бронхиолит у детей • Корь, свинка
Пневмовирусы	Да	Оц ⊖ линейный	РСВ — бронхиолит у младенцев
Рабдовирусы	Да	Оц ⊖ линейный	Бешенство
Филовирусы	Да	Оц ⊖ линейный	Заболевание, вызванное вирусом Эбола/Марбург, часто заканчивается летальным исходом.
Аренавирусы	Да	Оц ⊕ и ⊖ круговая Многосегментная	• LCMV — вирус лимфоцитарного хориоменингита • Энцефалит, вызванный лихорадкой Ласса, — распространяется грызунами
Буньявирусы	Да	Оц ⊖ круговая Многосегментная	• Калифорнийский энцефалит* • Лихорадка москитов/Рифт-Валли* • Крымская геморрагическая лихорадка* • Хантавирус — геморрагическая лихорадка, пневмония
Вирус Дельта	Да	Оц ⊖ круговая	Для репликации требуется присутствие HBV

Оц - одноцепочечный; Дц - двухцепочечный; ⊕ - положительный; ⊖ - отрицательный;
* = арбовирус, передающийся членистоногими (комары, клещи).

Пикорнавирус

Включает Poliovirus, Echovirus, Rhinovirus, Coxsackievirus и HAV.

РНК транслируется в один большой полипептид, который расщепляется протеазами, кодируемыми вирусом, на функциональные вирусные белки. Полиовирус, эховирус и вирус Коксаки относятся к энтеровирусам и могут вызывать асептический (вирусный) менингит.

Риновирус

Пикорнавирус. Безоболочечный РНК-вирус.

Возбудитель простуды; более 100 серологических типов. Кислотолабильный — разрушается под действием желудочного сока; поэтому не поражает желудочно-кишечный тракт (в отличие от других пикорнавирусов).

Ротавирус

Вирус с сегментированной дцРНК (реовирус) (рис. А).

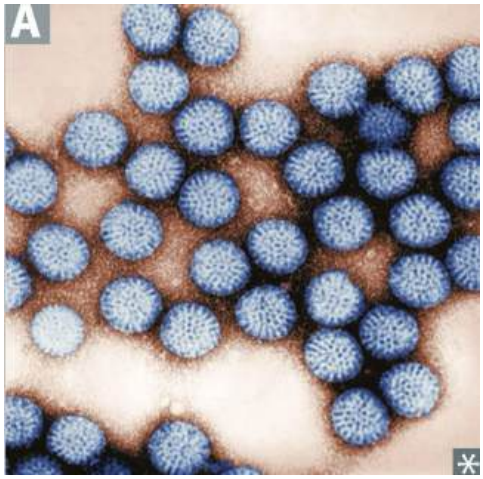

Важнейшая причина детского гастроэнтерита в мире. Является основной причиной острой диареи в США зимой, особенно в детских садах и яслях.

Разрушение ворсинок с атрофией приводит к ↓ абсорбции Na^+ и потере K^+.

Центры по контролю и профилактике заболеваний (CDC) рекомендуют плановую вакцинацию всех младенцев, за исключением тех, у кого в анамнезе инвагинация кишечника (редкое побочное действие вакцины против ротавируса) или ТКИД.

Вирусы гриппа

Ортомиксовирусы. Оболочечные вирусы с одноцепочечной РНК и сегментированным геномом. Содержат антигены гемагглютинина (связывает сиаловую кислоту и способствует проникновению вируса) и нейраминидазы (способствует высвобождению потомства вирионов).

Гемагглютинин: пропускает вирус.
Нейраминидазы: выводит вирус.

Переработанная вакцина («прививка от гриппа») содержит штаммы вируса, которые с наибольшей вероятностью появляются в сезон гриппа из-за его быстрых генетических изменений. Чаще всего используется убитая вирусная вакцина.
Живая аттенуированная вакцина содержит термочувствительный мутант, который размножается в носу, но не в лёгких; вводится интраназально.

Пациенты имеют риск фатальной бактериальной суперинфекции, чаще всего S. aureus, S. pneumoniae и H. influenzae.

Лечение: поддерживающая терапия ингибиторами нейраминидазы (например, осельтамивиром, занамивиром).

Генетический/антигенный сдвиг	Заражение одной клетки двумя различными сегментированными вирусами (например, вирусами свиного гриппа и гриппа человека) → пересортировка сегментов РНК приводит к резкому изменению вируса (генетический сдвиг) → крупные глобальные вспышки (пандемии).
Генетический/антигенный дрейф	Случайная мутация в генах гемагглютинина (HA) или нейраминидазы (NA) → часто происходят незначительные изменения в белках HA или NA (дрейф) → локальные сезонные вспышки (эпидемии).

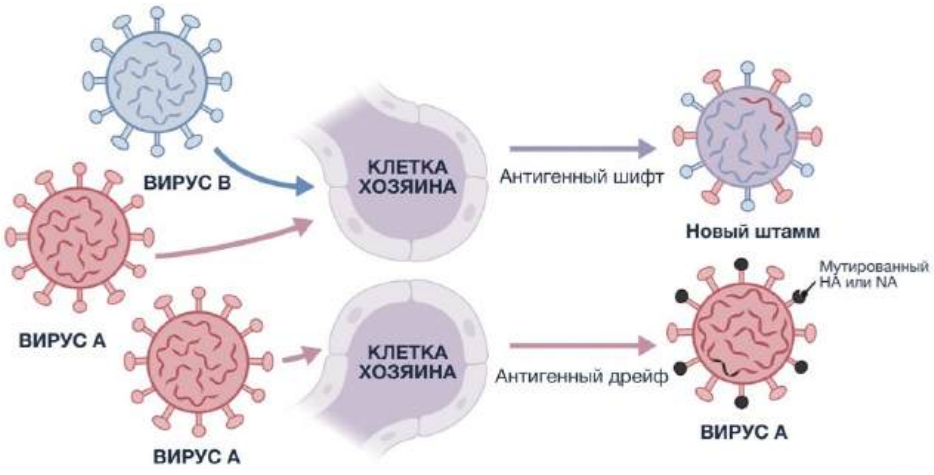

Вирус краснухи

Вирус матонавируса. Вызывает краснуху, ранее называвшуюся «немецкой корью» (3-дневной).

Симптомы: лихорадка, заушная и другие лимфаденопатии, артралгии и мелкая макулопапулезная сыпь, которая начинается на лице и распространяется центробежно, поражая туловище и конечности (рис. А).

Вызывает лёгкое течение у детей, но тяжёлое врождённое заболевание (TORCH-инфекция).

Клинические проявления врождённой краснухи включают классическую триаду: сенсоневральную глухоту, катаракту и открытый артериальный проток. Может наблюдаться симптом «черничного маффина» вследствие дермального экстрамедуллярного кроветворения.

Парамиксовирусы

Парамиксовирусы вызывают заболевания у детей. К ним относятся вирусы, вызывающие парагрипп (круп), эпидемический паротит, корь, респираторно-синцитиальный вирус (РСВ) и метапневмовирус человека.

Все подтипы могут вызывать инфекции дыхательных путей (бронхиолит, пневмонию) у младенцев. Все они содержат поверхностный белок F (слияния), который вызывает слияние респираторных эпителиальных клеток и образование многоядерных клеток.

Паливизумаб (моноклональное антитело к белку F) предотвращает пневмонию, вызванную респираторно-синцитиальной вирусной инфекцией (РСВ), у недоношенных детей.

Острый ларинготрахеобронхит

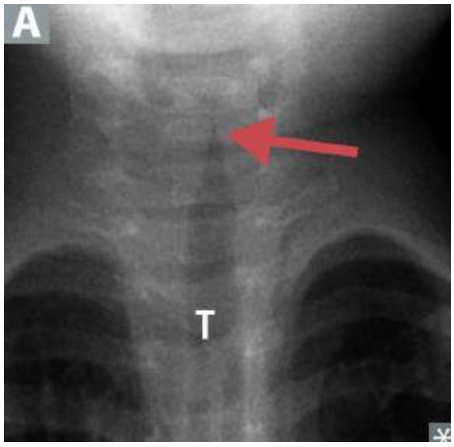

Также называется крупом. Вызывается вирусами парагриппа. Мембрана вируса содержит антигены гемагглютинина (связывает сиаловую кислоту и способствует проникновению вируса) и нейраминидазы (способствует высвобождению потомства вириона).

Вызывает лающий кашель, напоминающий тюленя, и инспираторный стридор. Сужение верхней части трахеи и подсвязочной щели приводит к характерному симптому шпиля на рентгенограмме (рис. А).

Вирус кори (rubeola)

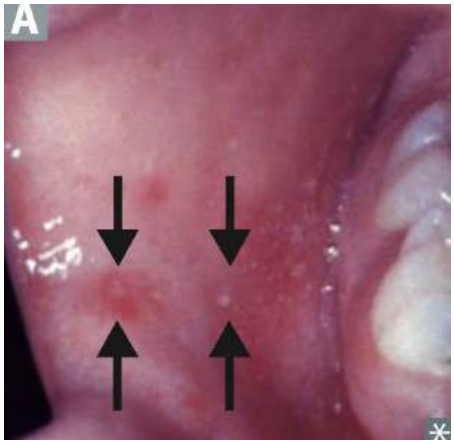

Обычно заболевание проявляется продромальной лихорадкой с кашлем, насморком и конъюнктивитом, затем появляются пятна Коплика (ярко-красные пятна с сине-белым центром на слизистой оболочке щек (рис. А)), а через 1–2 дня — пятнисто-папулезная сыпь, которая начинается на голове/шее и распространяется вниз.

Лимфаденит с гигантскими клетками Уортина-Финкельдея (слившиеся лимфоциты) на фоне паракортикальной гиперплазии.

Возможные последствия:

- **Подострый склерозирующий панэнцефалит (ПСПЭ):** изменения личности, деменция, вегетативная дисфункция, смерть (наступает спустя годы).
- **Энцефалит** (1:1000): симптомы появляются в течение нескольких дней после появления сыпи.
- **Гигантоклеточная пневмония** (редко, за исключением пациентов с иммунодефицитом).

Приём добавок витамина А может снизить заболеваемость и смертность от кори, особенно среди детей, страдающих от недоедания.

Пневмония является наиболее частой причиной смерти детей от кори.

Мнемоника - 4 C:
Cough (кашель)
Coryza (Насморк)
Conjunctivitis (конъюнктивит)
“C”oplik spots (пятна коплика)

Вирус эпидемического паротита

Встречается редко из-за эффективности вакцины MMR.

Симптомы: паротит (рис. A), орхит (воспаление яичек), асептический менингит и панкреатит. Может вызывать бесплодие (особенно после полового созревания).

Арбовирусы, переносимые комарами рода Aedes

Характеристики	Вирус Чикунгунья	Вирус Денге
Тип вируса	Альфавирус/тогавирус	Флавивирус
Симптомы	• Высокая температура, макулопапулезная сыпь, головная боль, лимфаденопатия и воспалительный полиартрит. • Артралгии наблюдаются чаще (по сравнению с лихорадкой денге); отёк суставов весьма специфичен для лихорадки Чикунгунья. • Тромбоцитопения, лейкопения и геморрагические проявления встречаются реже.	• Лихорадка денге: лихорадка, сыпь, головная боль, миалгии, артралгии, ретроорбитальная боль, нейтропения. • Геморрагическая лихорадка денге: лихорадка денге + кровотечение и плазмоистечение вследствие выраженной тромбоцитопении и изменений в составе эритроцитов. • Чаще всего встречается при заражении другим серотипом после первичной инфекции из-за антителозависимого усиления заболевания. • Может прогрессировать до шокового синдрома денге: плазмоистечение → циркулярный коллапс

Характеристики	Вирус Чикунгунья	Вирус Денге
Диагностика	ОТ-ПЦР, серология	
Лечение	Поддерживающее лечение. Стероиды или противоревматические препараты, модифицирующие течение заболевания, при хроническом артрите.	Поддерживающая терапия. Восполнение объёма внутрисосудистой жидкости или переливание крови при тяжёлом шоке.
Профилактика	Минимизируйте контакт с комарами. Вакцины в настоящее время нет.	Доступна живая рекомбинантная вакцина. Создана на основе вируса жёлтой лихорадки с добавлением генов белков оболочки и премембранного белка вируса денге.

Вирус желтой лихорадки

Флавивирус (также арбовирус), передающийся укусами комаров рода Aedes. Резервуар вируса — обезьяны или человек.

Мнемоника: Flavi = жёлтый, желтуха.

Симптомы: высокая температура, чёрная рвота, желтуха, кровотечение, боль в спине. При биопсии печени могут быть обнаружены тельца Каунсилмена (эозинофильные апоптотические глобулы).

Живая ослабленная вакцина рекомендуется для путешественников в эндемичные страны.

Вирус Зика

Флавивирус, чаще всего передающийся через укусы комаров рода Aedes.

Вызывает конъюнктивит, легкую лихорадку и зудящую сыпь в 20% случаев. Вспышки чаще встречаются в тропическом и субтропическом климате. Может осложняться синдромом Гийена-Барре.

Диагностика проводится с помощью ОТ-ПЦР или серологического исследования.

Поддерживающая терапия, радикального лечения нет.

Передача возможна половым и вертикальным путем.

Во время беременности может привести к выкидышу или врожденному синдрому Зика: при визуализации головного мозга выявляются вентрикуломегалия, подкорковые кальцификаты (рис. A).

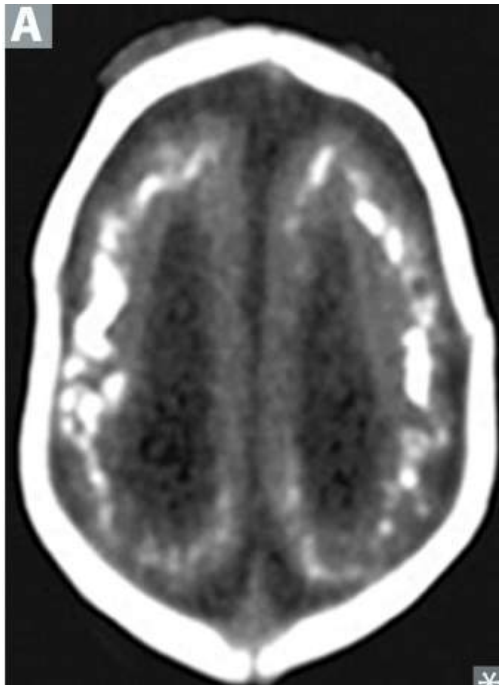

Клинические признаки у пораженного новорожденного включают:

- Микроцефалию
- Аномалии зрения
- Моторные нарушения (спастичность, судороги)

Вирус бешенства

Пулевидный вирус (рис. A). Тельца Негри (цитоплазматические включения (рис. B)), обычно встречающиеся в клетках Пуркинье мозжечка и нейронах гиппокампа. У бешенства длительный инкубационный период (от нескольких недель до нескольких месяцев) до появления симптомов.

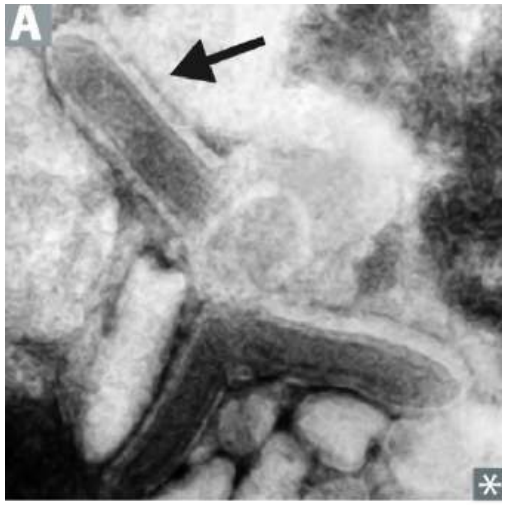

Постконтактная профилактика включает обработку раны, а также иммунизацию убитой вакциной и антирабическим иммуноглобулином.
Пример пассивно-активного иммунитета.

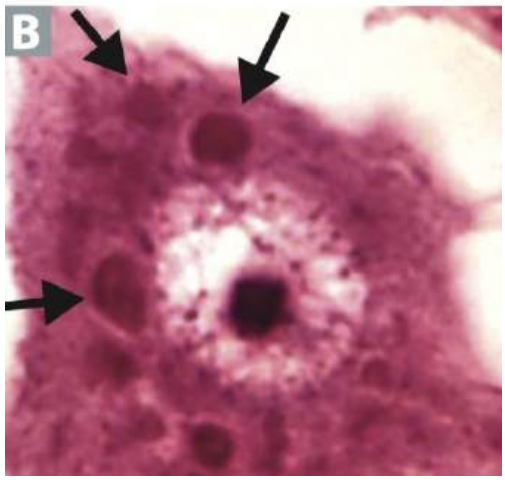

Вирус проникает в ЦНС, мигрируя ретроградно по нервным аксонам после связывания с ацетилхолиновыми рецепторами.
Прогрессирование заболевания: лихорадка, недомогание → возбуждение, светобоязнь, гидрофобия, гиперсаливация → паралич, кома → смерть

В США заражение чаще происходит через укусы летучих мышей, енотов и скунсов, чем через укусы собак; также возможен аэрозольный путь передачи (например, через пещеры, где обитают летучие мыши).

Вирус Эбола

Филовирус (рис. А). После инкубационного периода до 21 дня проявляется резким появлением гриппоподобных симптомов, диареей/рвотой, высокой лихорадкой, миалгией. Может развиться ДВС-синдром, диффузное кровотечение, шок.

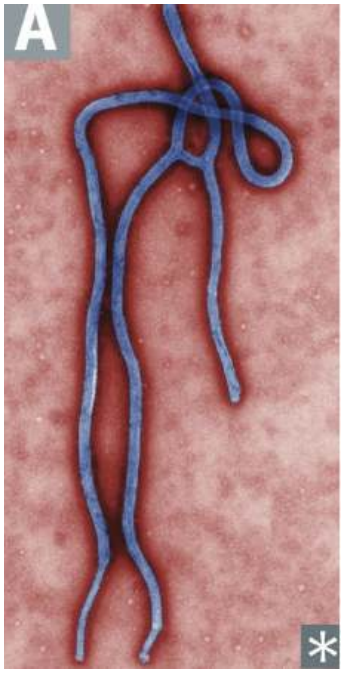

Диагностика ставится методом ОТ-ПЦР в течение 48 часов после появления симптомов. Высокая смертность.

Для передачи инфекции необходим прямой контакт с биологическими жидкостями, фомитами (включая трупы), инфицированными летучими мышами или приматами (обезьянами); высокая частота внутрибольничных инфекций.

Поддерживающая терапия, радикального лечения нет.

Вакцинация лиц, контактировавших с инфицированными, строгая изоляция инфицированных лиц и барьерные меры для медицинских работников являются ключевыми факторами предотвращения передачи инфекции.

Тяжелый острый респираторный синдром коронавирус 2

SARS-CoV-2 — это вирус с одноцепочечной РНК, вызвавший пандемию COVID-19. Распространение происходит воздушно-капельным, аэрозольным и фомитным путем.

Проникновение в клетку-хозяина происходит путем прикрепления вирусного шиповидного белка к рецептору ACE2 на клеточных мембранах (высоко экспрессирующемуся в легких, кишечнике, сердце и почках).

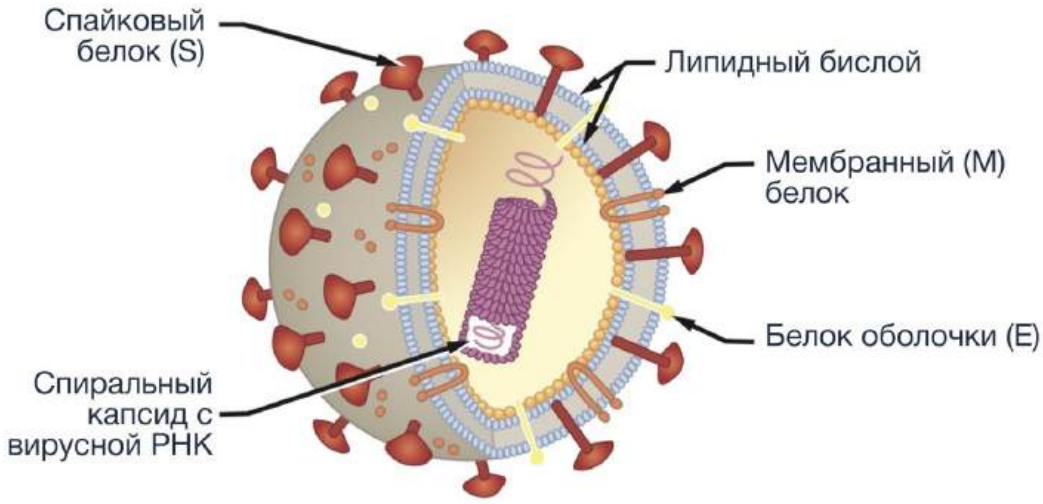

Симптомы включают лихорадку, миалгию, головную боль, заложенность носа, чихание, кашель, боль в горле, тошноту, диарею, аносмию, дисгевзию.

В тяжёлых случаях возможны осложнения, такие как: пневмония, гиперкоагуляция (ТГВ, ТЭЛА, инсульт), повреждение миокарда, неврологические осложнения, шок, органная недостаточность и смерть.

Диагностика:

- NAAT (ОТ-ПЦР)
- Тест на вирусный антиген (RAT): быстрый, доступный, менее чувствительный, чем NAAT

Вакцины: мРНК и вирусные векторные вакцины вызывают иммунитет, представляя шиповидный белок иммунной системе, что приводит к выработке антител к нему.

Вирусы гепатита

Признаки и симптомы всех вирусов гепатита: лихорадка, желтуха, повышение уровня АЛТ и АСТ. Вирусы (HAV и HEV) не имеют оболочки и не разрушаются в кишечнике.

ДНК-полимераза вируса гепатита В обладает ДНК- и РНК-зависимой активностью. При проникновении в ядро вируса полимераза достраивает частичную двуцепочечную ДНК. РНК-полимераза хозяина транскрибирует мРНК с вирусной ДНК, синтезируя вирусные белки. Затем ДНК-полимераза осуществляет обратную транскрипцию вирусной РНК в ДНК, которая является геномом вирусного потомства.

У вируса гепатита С отсутствует 3′-5′ экзонуклеазная активность → нет возможности корректуры → Антигенные вариации белков оболочки вируса гепатита С. Выработка антител хозяина отстаёт от появления новых мутантных штаммов вируса гепатита С.

Вирус	HAV	HBV	HCV	HDV	HEV
Семейство	РНК-пикорнавирус	ДНК-гепаднавирус	РНК-флавивирус	РНК-дельтавирус	РНК-гепевирус
Передача	Фекально-оральный (моллюски, путешественники, ясли)	Парентеральный, половой, перинатальный	В первую очередь кровь (инъекционное употребление наркотиков, после переливания)	Парентеральный, половой, перинатальный	Фекально-оральный, особенно водный
Инкубационный период	Короткий (недели)	Длинный (месяцы)	Длинный	Суперинфекция (HDV после HBV) = короткий Коинфекция (HDV с HBV) = длинный	Короткий
Клиническое течение	Острое и самокупирующееся (взрослые), бессимптомное (дети)	Первоначально проявляется как сывороточная болезнь (лихорадка, артралгии, сыпь); может перейти в карциному.	Может прогрессировать до цирроза или карциномы	Аналогично вирусу гепатита В	Фульминантный гепатит у беременных пациенток
Прогноз	Хороший	У взрослых в основном полное выздоровление; у новорожденных прогноз хуже.	У большинства развивается стабильный хронический гепатит С.	Суперинфекция ухудшает прогноз	Высокая смертность среди беременных пациенток
Риск ГЦК	Нет	Есть	Есть	Есть	Нет
Биопсия печени	Отёк гепатоцитов, моноцитарная инфильтрация, тельца Каунсилмена	Зернистый эозинофильный вид «матового стекла»; цитотоксические Т-клетки опосредуют повреждение	Лимфоидные агрегаты с очагами макровезикулярного стеатоза	Аналогично вирусу гепатита В	Очаговый некроз

Внепеченочные проявления гепатитов B и C

Проявления	Гепатит B	Гепатит C
Гематологические проявления	Апластическая анемия	Эссенциальная смешанная криоглобулинемия, ↑ риск B-клеточной неходжкинской лимфомы, ИТП, аутоиммунной гемолитической анемии
Почечные проявления	Мембранозный гломерулонефрит > мембранопролиферативный гломерулонефрит	Мембранопролиферативный гломерулонефрит > мембранозный гломерулонефрит
Сосудистые проявления	Узелковый полиартериит	Лейкоцитокластический васкулит
Дерматологичес-кие проявления		Спорадическая порфирия кожи, поздний плоский лишай
Эндокринные проявления		↑ риск сахарного диабета, аутоиммунного гипотиреоза

Серологические маркеры гепатита

Anti-HAV (IgM)	Антитела класса IgM к вирусу гепатита A; лучший тест для выявления острого гепатита A.
Anti-HAV (IgG)	Антитела класса IgG указывают на перенесенную инфекцию вируса гепатита A и/или перенесенную вакцинацию; защищают от повторного заражения.
HBsAg	Антиген, обнаруженный на поверхности вируса гепатита B; указывает на инфекцию гепатита B.
Anti-HBs	Антитела к HBsAg; указывают на иммунитет к гепатиту B вследствие вакцинации или выздоровления от инфекции.
HBcAg	Антиген, ассоциированный с ядром вируса гепатита B.
Anti-HBc	Антитела к HBcAg; IgM = острая/недавняя инфекция; IgG = перенесенная инфекция или хроническая инфекция. Антитела IgM к HBc могут быть единственным маркером инфекции в период окна.
HBeAg	Секретируется инфицированными гепатоцитами в кровоток. Не входит в состав зрелого вириона HBV. Указывает на активную репликацию вируса и, следовательно, на высокую контагиозность и неблагоприятный прогноз.
Anti-HBe	Антитела к HBeAg; указывает на низкую трансмиссивность.

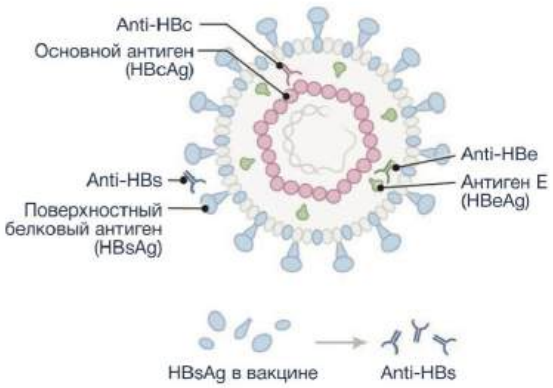

	HBsAg	Anti-HBs	Anti-HBc	HBeAg	Anti-HBe
Инкубационный период	+				
Острая инфекция	+		+ (IgM)	+	
Окно			+ (IgM)		+
Реконвалесценция		+	+ (IgM)		+
Хроническая инфекция (высокая контагиозность)	+		+ (IgG)	+	
Хроническая инфекция (низкая контагиозность)	+		+ (IgG)		+
Иммунизация		+			

Вирус иммунодефицита человека (ВИЧ)

Диплоидный геном (2 молекулы РНК).

3 структурных гена (кодируют белки):

1. Env (gp120 и gp41) — образуются при расщеплении gp160 с образованием оболочечных гликопротеинов.

- **gp120** — прикрепление к CD4+ Т-лимфоциту хозяина.
- **gp41**— слияние и проникновение.

2. gag (p24 и p17) — белки капсида и матрикса соответственно.

3. pol — обратная транскриптаза, интеграза, протеаза.

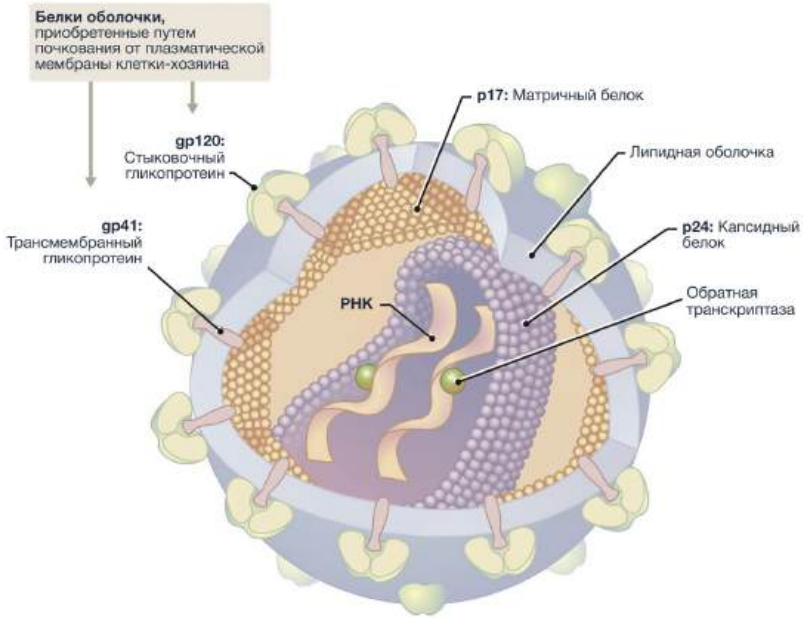

Обратная транскриптаза синтезирует двуцепочечную ДНК из геномной РНК; двуцепочечная ДНК интегрируется в геном хозяина.

Вирус связывается с CD4, а также с корецептором:
- CCR5 на макрофагах (ранняя инфекция) или
- CXCR4 на Т-клетках (поздняя инфекция).

Гомозиготная мутация CCR5 = иммунитет.
Гетерозиготная мутация CCR5 = более медленное течение.

Диагностика ВИЧ

Иммуноферментный анализ на антигены/антитела к ВИЧ-1/2 выявляет вирусный капсидный белок p24, а также иммуноглобулин G и/или IgM к ВИЧ-1/2.
- Используется для диагностики. Очень высокая чувствительность/специфичность, но при проведении анализа в течение первых двух недель после инфицирования ранняя стадия ВИЧ-инфекции может быть пропущена.
- Положительный результат скринингового теста сопровождается подтверждающим иммуноферментным анализом для дифференциации ВИЧ-1/2.

Тесты на РНК ВИЧ выявляют повышенный уровень РНК вируса и могут быть качественными или количественными.
- **МАНК** – это качественный и чувствительный метод выявления виремии ВИЧ у пациентов с отрицательным результатом теста на антитела.
- **Тесты на вирусную нагрузку (ОТ-ПЦР)** являются количественными и определяют количество вирусной РНК в плазме. Используются для мониторинга ответа на лечение и степени контагиозности.

CDC больше не рекомендует проводить вестерн-блоттинг для подтверждающего тестирования.

Тестирование на антигены/антитела к ВИЧ-1/2 не рекомендуется проводить у младенцев с подозрением на ВИЧ из-за наличия антител, переданных от матери. Вместо этого следует использовать определение вирусной нагрузки ВИЧ.

Диагноз СПИД: ≤ 200 клеток CD4+/мм^3 (норма: 500–1500 клеток/мм^3) или ВИЧ ⊕ со СПИД-индикаторным состоянием (например, пневмоцистная пневмония).

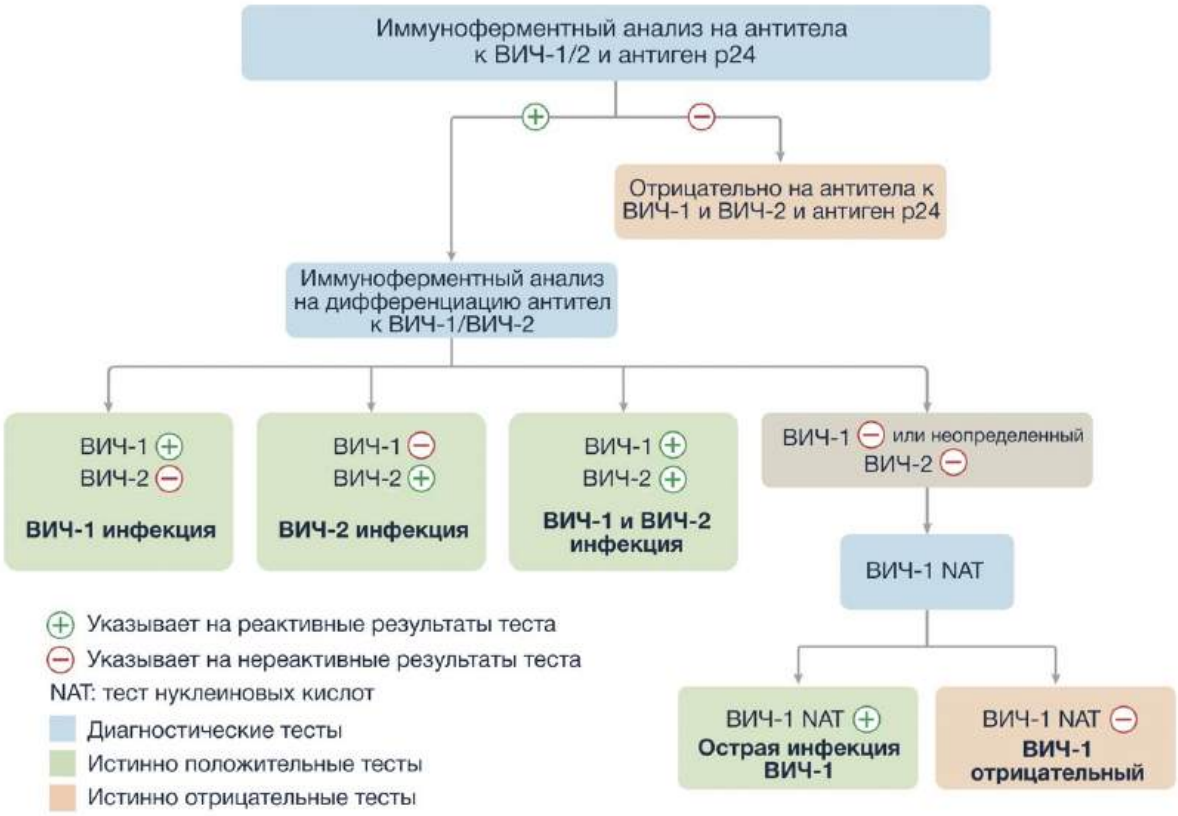

Распространенные заболевания ВИЧ-инфицированных взрослых

↓ Количество клеток CD4+ → реактивация перенесенных инфекций (например, туберкулеза, вируса простого герпеса, опоясывающего лишая), распространение бактериальных и грибковых инфекций (например, кокцидиоидомикоза) и неходжкинских лимфом.

Патоген	Проявления	Результаты
Количество клеток CD4+ < 500/мм³		
Candida albicans	Оральный кандидат	Соскребаемый белый налет, псевдогифы при микроскопии
ВЭБ	Оральная волосатая лейкоплакия	Неудаляемый белый налет на боковой поверхности языка
ВГЧ-8	Саркома Капоши, локализованное кожное заболевание	Периваскулярные веретенообразные клетки, инвазирующие и формирующие сосудистые опухоли при гистологическом исследовании

Патоген	Проявления	Результаты
Количество клеток CD4+ < 500/мм³		
ВПЧ	Плоскоклеточная карцинома в месте(ах) полового контакта (чаще всего анус, шейка матки, ротоглотка)	
Mycobacterium tuberculosis	Повышенный риск реактивации латентной туберкулезной инфекции	
Количество клеток CD4+ < 200/мм³		
Histoplasma capsulatum	Лихорадка, потеря веса, усталость, кашель, одышка, тошнота, рвота, диарея	Овальные дрожжевые клетки внутри макрофагов
ВИЧ	Деменция, ВИЧ-ассоциированная нефропатия	Церебральная атрофия при нейровизуализации
Вирус JC (реактивация)	Прогрессирующая мультифокальная лейкоэнцефалопатия	Неконтрастирующие участки демиелинизации на МРТ
ВГЧ-8	Саркома Капоши, диссеминированное заболевание (легочное, желудочно-кишечное, лимфатическое)	
Pneumocystis jirovecii	Пневмоцистная пневмония	Помутнения по типу «матового стекла» на снимках грудной клетки
Количество клеток CD4+ < 100/мм³		
Bartonella spp	Бациллярный ангиоматоз	Множественные папулы или узелки от красного до пурпурного цвета. Нейтрофильное воспаление при биопсии.
Candida albicans	Эзофагит	Белые бляшки при эндоскопии; дрожжи и псевдогифы при биопсии.
ЦМВ	Колит, ретинит, эзофагит, энцефалит, пневмонит	Линейные язвы при эндоскопии, ватообразные пятна при осмотре глазного дна. Биопсия выявляет клетки с внутриядерными («совиный глаз») включениями.

Патоген	Проявления	Результаты
Количество клеток CD4+ < 100/мм³		
Cryptococcus neoformans	Менингит	Инкапсулированные дрожжи при окрашены индийской тушью, или ⊕ капсульный антиген
Cryptosporidium spp	Хроническая водянистая диарея	Кислотоустойчивые ооцисты в стуле
ВЭБ	В-клеточная лимфома (например, неходжкинская лимфома, лимфома ЦНС)	Лимфома ЦНС — кольцевидное усиление, может быть одиночной (по сравнению с токсоплазмой)
Mycobacterium avium – внутриклеточный, Микобактериальный avium комплекс	Неспецифические системные симптомы (лихорадка, ночная потливость, потеря веса, диарея) или поверхностный лимфаденит	Чаще всего встречается, если количество клеток CD4+ < 50/мм³
Toxoplasma gondii	Абсцессы мозга	Множественные кольцевидные очаги усиления на МРТ

Прионы

Прионные заболевания вызываются превращением нормального (преимущественно α-спирального) белка, называемого прионным белком (PrPc), в β-складчатую форму (PrPsc), которая передается через ткани, связанные с ЦНС (ятрогенная болезнь Крейтцфельдта-Якоба), или через пищу, загрязненную продуктами животного происхождения, инфицированными губчатой энцефалопатией (ГЭКРС) (вариантная болезнь Крейтцфельдта-Якоба).

PrPsc устойчив к деградации протеазой и способствует превращению еще большего количества PrPc в PrPsc.

- Устойчив к стандартным процедурам стерилизации, включая автоклавирование.
- Накопление PrPsc приводит к губчатой энцефалопатии и деменции, атаксии, миоклонусу с испугом и смерти.

Болезнь Крейтцфельдта-Якоба — быстро прогрессирующая деменция, обычно спорадическая (некоторые семейные формы).

Губчатая энцефалопатия крупного рогатого скота — также называемая «коровьим бешенством».

Куру — приобретенное прионное заболевание, отмеченное у племенных популяций, практикующих человеческий каннибализм.

СИСТЕМНАЯ МИКРОБИОЛОГИЯ

Нормальная микробиота: доминирующая

У новорожденных, рожденных с помощью кесарева сечения, микробиота обогащена комменсалами кожи.

ЛОКАЛИЗАЦИЯ	МИКРООРГАНИЗМЫ
Кожа	S epidermidis
Полость носа	S. epidermidis; колонии S. aureus
Ротоглотка	Стрептококки группы Viridans
Зубной налет	S mutans
Кишечник	B fragilis > E coli
Влагалище	Лактобациллы; колонии кишечной палочки и стрептококки группы B.

Микроорганизмы, вызывающие расстройства ЖКТ

Пищевое отравление, вызванное S. aureus и B. cereus, начинается быстро и также быстро заканчивается (опосредовано экзотоксинами).

МИКРООРГАНИЗМЫ	ИСТОЧНИК
B cereus	Разогретый рис.
C botulinum	Неправильно консервированные продукты (токсины), сырой мед (споры)
C perfringens	Разогретое мясо
E coli O157:H7	Недоваренное мясо
L monocytogenes	Мясные деликатесы, мягкие сыры
Salmonella	Птица, мясо и яйца
S aureus	Мясо, майонез, заварной крем; готовый токсин
V parahaemolyticus и V vulnificus*	Сырые/недоваренные морепродукты

*V vulnificus вызывает преимущественно раневые инфекции при контакте с зараженной водой или моллюсками.

Микроорганизмы, вызывающие диарею

Кровавая диарея

Campylobacter	Организмы в форме запятой или буквы «S»; рост при 42°C
E histolytica	Простейшие; амебная дизентерия; абсцесс печени
Энтерогеморрагическая кишечная палочка	O157:H7; может вызывать ГУС; производит Шига-токсин
Энтероинвазивная кишечная палочка	Поражает слизистую оболочку толстой кишки
Salmonella (нетифозная)	Лактоза ⊖; подвижность жгутиков; резервуаром служат животные, особенно птица и яйца
Shigella	Лактоза ⊖; очень низкий ID50; производит Шига-токсин; резервуар только для человека; бактериальная дизентерия
Y enterocolitica	Вспышки заболеваний в дневном стационаре; псевдоаппендицит

Водянистая диарея

C difficile	Псевдомембранозный колит; связан с приемом антибиотиков и ИПП; иногда кровавая диарея
C perfringens	Также вызывает газовую гангрену
Энтеротоксигенная кишечная палочка	Диарея путешественников; продуцирует термолабильные (LT) и термостабильные (ST) токсины
Простейшие	Giardia, Cryptosporidium
V cholerae	Микрорганизмы в форме запятой; диарея, напоминающая рисовый отвар; часто из зараженных морепродуктов
Вирусы	Норовирус (наиболее распространенная причина в развитых странах), ротавирус (↓ заболеваемость в развитых странах из-за вакцинации), кишечный аденовирус

Распространенные причины пневмонии

Новорожденные (< 4 недель)	Дети (4 нед.–18 лет)	Взрослые (18–40 лет)	Взрослые (40–65 лет)	Взрослые (65+ лет)
• Стрептококки группы B • Кишечная палочка	• Вирусы (RSV) • Mycoplasma • C trachomatis • (Дети–3 года) • C pneumoniae (дети школьного возраста) • S pneumoniae	• Mycoplasma • C pneumoniae • S pneumoniae • Вирусы (например, вирус гриппа)	• S pneumoniae • H influenzae • Анаэробы • Вирусы • Mycoplasma	• S pneumoniae • Вирус гриппа • Анаэробы • H influenzae • Грам ⊖ палочки

Особые группы

Злоупотребление алкоголем	Клебсиелла, анаэробы, обычно вызываемые аспирацией (например, Peptostreptococcus, Fusobacterium, Prevotella, Bacteroides)
Употребление инъекционных наркотиков	S pneumoniae, S aureus
Аспирация	Анаэробы
Атипичные микроорганизмы	Mycoplasma, Chlamydophila, Legionella, вирусы (PCB, ЦМВ, вирус гриппа, аденовирус)
Муковисцидоз	Pseudomonas, S aureus, S pneumoniae, Burkholderia cepacia
Иммунодефицит	S. aureus, кишечные грамположительные палочки, грибки, вирусы, P. jirovecii (с ВИЧ)
Внутрибольничная пневмония	S. aureus, Pseudomonas, другие кишечные грамотрицательные палочки
Поствирусная пневмония	S pneumoniae, S aureus, H influenzae
ХОБЛ	S pneumoniae, H influenzae, M catarrhalis, Pseudomonas

Распространенные причины менингита

Новорожденные (0–6 мес.)	Дети (6 мес.–6 лет)	6–60 лет	60+ лет
• Стрептококки группы B • E coli • Listeria	• S pneumoniae • N. meningitidis • H. influenzae типа b • Стрептококки группы B • Энтеровирусы	• S pneumoniae • N. meningitidis • Энтеровирусы • ВПГ	• S pneumoniae • N. meningitidis • H. influenzae тип b • Стрептококки группы B • Listeria

Назначьте цефтриаксон и ванкомицин эмпирически (добавьте ампициллин при подозрении на листериоз; добавьте ацикловир при подозрении на вирусный энцефалит).

Вирусные возбудители менингита: энтеровирусы (особенно вирус Коксаки), ВПГ-2 (ВПГ-1 = энцефалит), ВИЧ, вирус Западного Нила (также вызывает энцефалит), ВЗВ.

При ВИЧ: Cryptococcus spp.

Примечание: частота возникновения менингита, вызванного стрептококком группы B, у новорожденных во многом обусловлена ↓ скринингом и антибиотикопрофилактикой во время беременности.

Частота возникновения менингита, вызванного H. influenzae, во многом обусловлена ↓ вакцинацией против конъюгированного H. influenzae. В настоящее время случаи заболевания обычно наблюдаются у невакцинированных детей.

Результаты исследования спинномозговой жидкости при менингите

Вариант менингита	Давление открытия	Тип клеток	Белок	Глюкоза
Бактериальный	↑	↑ ПМЯ	↑	↓
Грибковый/ туберкулезный	↑	↑ лимфоциты	↑	↓
Вирусный	норма/↑	↑ лимфоциты	норма/↑	Норма

Инфекции, вызывающие абсцесс мозга

Чаще всего это зеленящие стрептококки и золотистый стафилококк. Если абсцессу предшествует инфекция или удаление зуба, обычно в процесс вовлекаются анаэробы полости рта.

Множественные абсцессы часто обусловлены бактериемией; единичные очаги поражения локализуются в смежных областях: средний отит и мастоидит → височная доля и мозжечок; синусит или стоматологическая инфекция → лобная доля.

Токсоплазма реактивируется при СПИДе.

Остеомиелит

ФАКТОРЫ РИСКА	АССОЦИИРОВАННЫЕ ИНФЕКЦИИ
Нет информации о факторах риска	S. aureus (наиболее распространенный в целом)
Сексуальная активность	Neisseria gonorrhoeae (редко), септический артрит чаще
Серповидно-клеточная анемия	Salmonella, S aureus
Протезирование суставов	S aureus, S epidermidis
Поражение позвоночника	S aureus, M. tuberculosis (болезнь Потта)
Укусы кошек и собак	Pasteurella multocida
Употребление инъекционных наркотиков	S aureus; также Pseudomonas, Candida

Повышенные СОЭ и СРБ чувствительны, но не специфичны.

Рентгенограммы нечувствительны на ранних стадиях, но могут быть полезны при хроническом остеомиелите (рис. А, слева). МРТ наилучшим образом подходит для выявления острой инфекции и детализации анатомических изменений (рис. А, справа).

Для идентификации возбудителя необходима биопсия или аспирация с посевом.

Красные высыпания в детстве

Микроорганизм	Ассоциированный синдром/болезнь	Клиническая презентация
Вирус Коксаки типа А	Синдром «рука-нога-рот»	Овальные везикулы на ладонях и подошвах (рис. A); везикулы и язвы на слизистой оболочке полости рта (герпангина)
Вирус герпеса человека 6	Розеола (exanthema subitum)	Бессимптомные розовые пятна появляются на теле после нескольких дней высокой температуры; могут сопровождаться фебрильными судорогами; обычно поражает младенцев.
Вирус кори	Корь (rubeola)	Сливная сыпь, начинающаяся с головы и распространяющаяся вниз (рис. B); ей предшествуют кашель, насморк, конъюнктивит и сине-белые пятна (Коплика) на слизистой оболочке щек
Парвовирус B19	Инфекционная эритема (пятая болезнь)	Сыпь на лице, похожая на пощечину (рис. C)
Вирус краснухи	Краснуха	Розовые пятна и папулы начинаются на голове и спускаются вниз, оставаясь дискретными → мелкая шелушащаяся сыпь на туловище; заушная лимфаденопатия
Streptococcus pyogenes	Скарлатина	Боль в горле, бледность околоротовой области, стрептококки группы A, сыпь (по типу наждачной бумаги (рис. D), от шеи до туловища и конечностей), лимфаденопатия, эритрогенный токсин, клубничный язык
Вирус Varicella-zoster	Ветряная оспа	Везикулярная сыпь начинается на туловище (рис. E), распространяется на лицо и конечности с поражениями разной стадии.

Инфекции мочевыводящих путей

Цистит проявляется дизурией, учащенным мочеиспусканием, императивными позывами, болью в надлобковой области и наличием лейкоцитов (но не лейкоцитарных цилиндров) в моче.

Цистит вызван, главным образом, восходящим движением микробов из уретры в мочевой пузырь. Подъем в почки приводит к пиелонефриту, который проявляется лихорадкой, ознобом, болью в паху, болезненностью в реберно-позвоночном углу, гематурией и наличием лейкоцитарных цилиндров.

В десять раз чаще встречается у женщин (более короткая уретра, колонизированная фекальной микробиотой).

Факторы риска: обструкция (например, камни в почках, увеличенная предстательная железа), хирургическое вмешательство на почках, катетеризация, врожденный порок развития мочевыводящих путей (например, пузырно-мочеточниковый рефлюкс), диабет, беременность.

Микроорганизмы	Особенности
Escherichia coli	Основная причина инфекций мочевыводящих путей. Колонии демонстрируют интенсивную розовую ферментацию лактозы на агаре МакКонки. **Диагностические маркеры:** ⊕ Лейкоцитарная эстераза = показатель активности лейкоцитов. ⊕ Тест на нитриты = снижение содержания нитратов в моче по грам ⊖ видам бактерий (например, кишечной палочки).
Staphylococcus saprophyticus	Вторая по значимости причина ИМП, особенно у молодых, сексуально активных женщин.
Klebsiella pneumoniae	Третья по значимости причина ИМП. Крупные слизистые капсулы и вязкие колонии.
Serratia marcescens	Некоторые штаммы вырабатывают красный пигмент; часто он связан с оказанием медицинской помощи и устойчив к лекарственным препаратам.
Enterococcus	Часто связаны с оказанием медицинской помощи и устойчивы к лекарственным препаратам.
Proteus mirabilis	Подвижность вызывает «роение» на агаре; связано с образованием струвитных камней. Продуцирует уреазу.
Pseudomonas aeruginosa	Сине-зеленый пигмент и фруктовый запах; обычно связан с внутрибольничной инфекцией и устойчив к лекарственным препаратам.

Распространенные вагинальные инфекции

Характеристики	Бактериальный вагиноз	Трихомонадный вагинит	Кандидозный вульвовагинит
Признаки и симптомы	• Воспаления нет • Жидкие белые выделения (рис. A) с рыбным запахом	• Воспаление (рис. B) («клубничная шейка матки») • Пенистые, желтовато-зеленые, зловонные выделения	• Воспаление • Густые, белые, «творожистые» выделения (рис. D)
Результаты лабораторных исследований	• Ключевые клетки (clue cells - клетки эпителия, покрытые бактериями) • pH > 4,5 • ⊕ тест с KOH	• Подвижные грушевидные трихомонады (рис. C) • pH > 4,5	• Псевдогифы • pH нормальный (4,0–4,5)
Лечение	• Метронидазол или клиндамицин	• Метронидазол • Лечить полового партнера(ов)	• Азолы

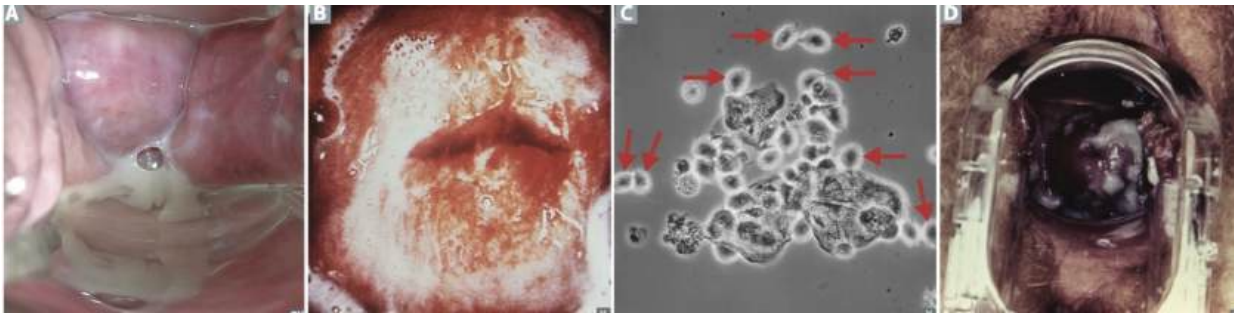

Инфекции, передающиеся половым путем

Заболевание	Клинические признаки	Патогены
СПИД	Оппортунистические инфекции, саркома Капоши, лимфома	ВИЧ
Шанкроид (мягкий шанкр)	Болезненные генитальные язвы с экссудатом, паховая аденопатия (рис. A)	Haemophilus ducreyi
Хламидиоз	Уретрит, цервицит, эпидидимит, конъюнктивит, реактивный артрит, ВЗОМТ	Chlamydia trachomatis (D–K)

Заболевание	Клинические признаки	Патогены
Condylomata acuminata	Генитальные бородавки (рис. B), койлоциты	ВПЧ-6 и -11
Генитальный герпес	Болезненные пузырьки и язвы на половом члене, вульве или шейке матки с двусторонней болезненной паховой лимфаденопатией; могут вызывать системные симптомы, такие как лихорадка, головная боль, миалгия	ВПГ-2, реже ВПГ-1
Гонорея	Уретрит, цервицит, ВЗОМТ, простатит, эпидидимит, артрит, кремообразные гнойные выделения	Neisseria gonorrhoeae
Паховая гранулема (донованоз)	Безболезненная, мясистая, красная язва, которая легко кровоточит при контакте (рис. D) В США встречается редко	Klebsiella (Calymmatobacterium) granulomatis; цитоплазматические тельца Донована (биполярное окрашивание), обнаруженные при микроскопии
Гепатит B	Желтуха	ВГВ
Лимфогранулема венерическая	Инфекция лимфатических сосудов; безболезненные язвы на половых органах, болезненная лимфаденопатия (например, бубоны (рис. E))	C trachomatis (L1–L3)
Первичный сифилис	Безболезненный шанкр (рис. F), регионарная лимфаденопатия	Treponema pallidum
Вторичный сифилис	Лихорадка, диффузная лимфаденопатия, генерализованная сыпь, широкие кондиломы	
Третичный сифилис	Гуммы, спинная сухотка, общий парез, аортит, зрачок Аргайла Робертсона	
Трихомониаз	Вагинит, клубничная шейка матки, подвижная при влажном препарировании	Trichomonas vaginalis

TORCH-инфекции

Микроорганизмы, которые могут передаваться от матери к плоду. Передача в большинстве случаев происходит трансплацентарно или через естественные родовые пути (особенно ВПГ-2).

Неспецифические признаки, общие для многих инфекций ToRCHHeS, включают гепатоспленомегалию, желтуху, тромбоцитопению и задержку роста. К другим важным возбудителям инфекции относятся Streptococcus agalactiae (стрептококки группы B), E. coli и Listeria monocytogenes — все они вызывают менингит у новорожденных. Парвовирус B19 вызывает водянку плода.

Микроорганизм	Пути заражения матери	Симптомы у матери	Симптомы у новорожденного
Toxoplasma gondii	Кошачьи фекалии или употребление недоваренного мяса	Обычно протекает бессимптомно; лимфаденопатия (редко)	Классическая триада: хориоретинит, гидроцефалия и внутричерепные кальцификаты, ± сыпь по типу «черничного кекса» (рис. A)
Rubella	Респираторный	Сыпь, лимфаденопатия, полиартрит, полиартралгия	Классическая триада: аномалии глаз (катаракта (рис. B)) и слуха (глухота) и врожденный порок сердца (ВПС); +/– сыпь в виде «черничного кекса».

Микроорганизм	Пути заражения матери	Симптомы у матери	Симптомы у новорожденного
Cytomegalovirus	Половой контакт, трансплантация органов	Обычно протекает бессимптомно; заболевание, похожее на мононуклеоз	Потеря слуха, судороги, петехиальная сыпь, сыпь в виде «черничного кекса», хориоретинит, перивентрикулярные кальцификаты (рис. C)
HIV	Половой контакт, укол зараженной иглой	Различная картина в зависимости от количества клеток CD4+	Рецидивирующие инфекции, хроническая диарея
Herpes simplex virus-2	Контакт с кожей или слизистыми оболочками	Обычно протекает бессимптомно; герпетические (везикулярные) поражения	Менингоэнцефалит, герпетические (везикулярные) поражения
Syphilis	Сексуальный контакт	Шанкр (первичный сифилис) и распространенная сыпь (вторичный сифилис) — две стадии, которые, скорее всего, приведут к инфицированию плода.	Часто приводит к мертворождению, водянке плода; если ребенок выживает, у него наблюдаются аномалии лица (например, неровные зубы, седловидный нос, ринит, короткая верхняя челюсть), саблевидные голени, глухота из-за поражения VIII ЧН

Воспалительные заболевания органов малого таза

Восходящая инфекция, вызывающая воспаление женских гинекологических органов. ВЗОМТ могут включать сальпингит, эндометрит, гидросальпинкс и тубооварильный абсцесс.

Признаки включают болезненность при смещении шейки матки, болезненность придатков, гнойные выделения из шейки матки (рис. А).

Основные возбудители — Chlamydia trachomatis (подострое течение, часто недиагностированное), Neisseria gonorrhoeae (острое течение).

C. trachomatis — самая распространённая бактериальная ИППП в США.

Сальпингит является фактором риска внематочной беременности, бесплодия, хронической тазовой боли и спаечного процесса.

Может привести к перигепатиту (**синдрому Фитца-Хью-Кёртиса**) — инфекции и воспалению капсулы печени, а также к спаечному процессу между брюшиной и печенью по типу «скрипичной струны» (рис. В).

Инфекции, связанные с оказанием медицинской помощи

Две наиболее распространенные причины — кишечная палочка (ИМП) и золотистый стафилококк (раневая инфекция).

Фактор риска	Патоген	Уникальные признаки/ симптомы
Использование антибиотиков, ИПП	C difficile	Водянистая диарея, лейкоцитоз
Аспирация (вторично по отношению к изменению психического состояния, старости)	Полимикробные, грамотрицательные бактерии, часто анаэробы	Инфильтрат нижней доли правого легкого или верхней/ средней доли правого легкого (в лежачем положении); гнойная, зловонная мокрота

Фактор риска	Патоген	Уникальные признаки/ симптомы
Пролежни, хирургические раны, дренажи	S. aureus (включая MRSA), грамотрицательные анаэробы (Bacteroides, Prevotella, Fusobacterium)	Эритема, болезненность, уплотнение, выделения из ран
Внутрисосудистые катетеры	S. aureus (включая MRSA), S. epidermidis (в долгосрочной перспективе)	Эритема, уплотнение, болезненность, выделения из мест доступа
Искусственная вентиляция легких, эндотрахеальная интубация	Поздний старт: P. aeruginosa, Klebsiella, Acinetobacter, S. aureus	Новый инфильтрат на рентгенограмме грудной клетки, ↑ выделение мокроты; сладкий запах (Pseudomonas)
Воздействие продуктов крови, общего медицинского оборудования, уколов иглами	ВГВ, ВГС	
Катетеризация мочевого пузыря	Proteus spp, E coli, Klebsiella	Дизурия, лейкоцитоз, боль в паху или болезненность в реберно-позвоночном углу
Водные аэрозоли	Legionella	Признаки пневмонии, желудочно-кишечные симптомы (диарея, тошнота, рвота), неврологические нарушения

Инфекции, поражающие непривитых детей

Клиническая презентация	Результаты/лабораторные находки	Патоген
Дерматологические		
Сыпь	Начинается с головы и переходит вниз с заушной, заднешейной и подзатылочной лимфаденопатией	Вирус краснухи
		Вирус кори
Неврологические		
Менингит	Микроб колонизирует носоглотку	H. influenzae типа b
	Может также привести к миалгии и параличу	Полиовирус

Клиническая презентация	Результаты/лабораторные находки	Патоген
Неврологические		
Столбняк	Мышечные спазмы и спастический паралич (например, тризм, опистотонус)	C tetani
Респираторные		
Эпиглоттит	Лихорадка с дисфагией, слюнотечение, стридор на вдохе и затрудненное дыхание из-за отека	H. influenzae типа b (также способен вызывать эпиглоттит у полностьюв вакцинированных детей)
Коклюш	Субфебрильная температура, насморк → коклюш, послекашлевая рвота → постепенное восстановление	Bordetella pertussis
Фарингит	Сероватые псевдомембраны (могут закупоривать дыхательные пути)	Corynebacterium diphtheriae

ПРОТИВОМИКРОБНЫЕ ПРЕПАРАТЫ

Антибактериальная терапия

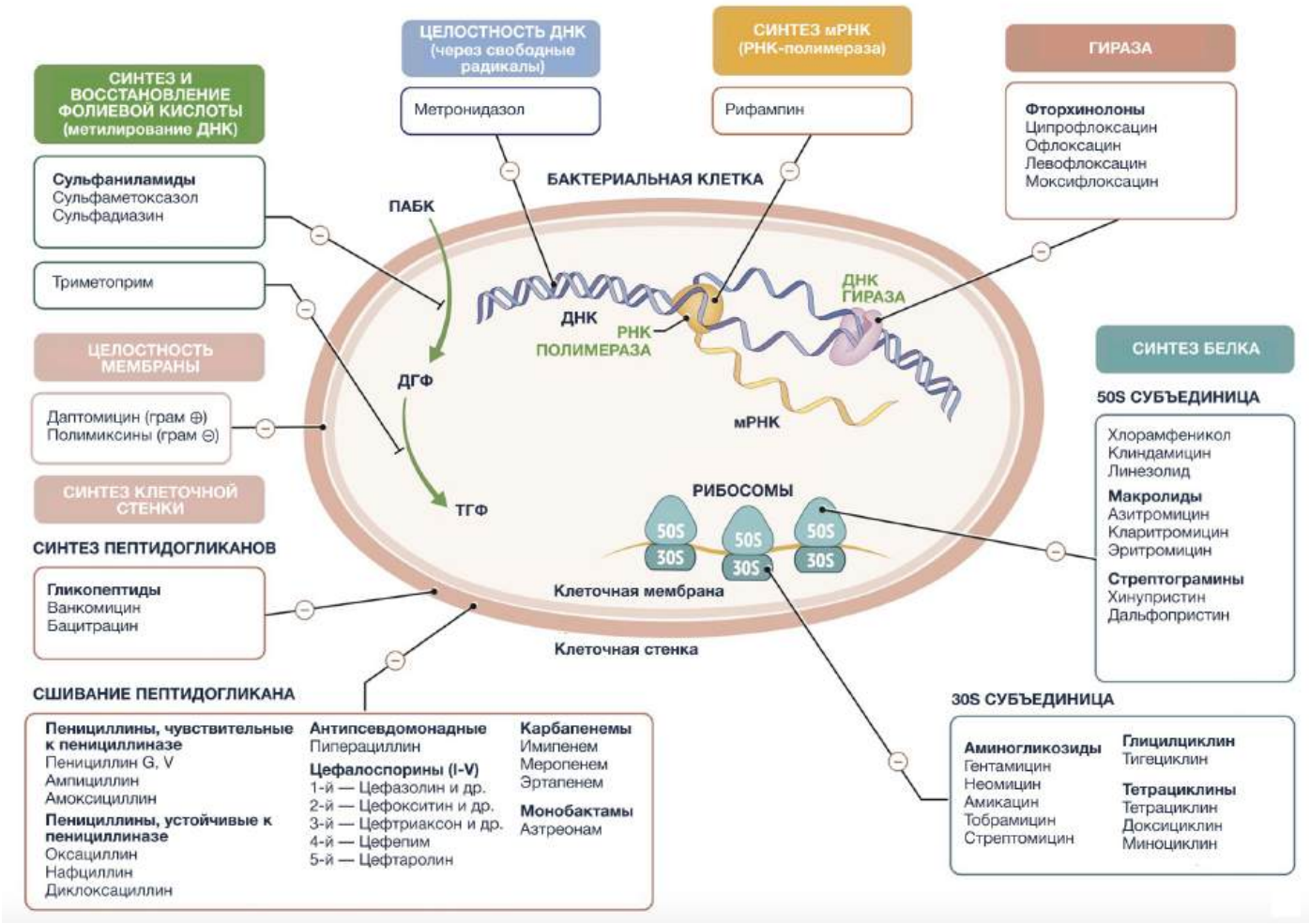

Пенициллин G, V

Пенициллин G (внутривенно и внутримышечно), пенициллин V (перорально). Прототипы β-лактамных антибиотиков.

Механизм

- Структурный аналог D-Ala-D-Ala. Связывает пенициллинсвязывающие белки (транспептидазы).
- Блокирует транспептидазное сшивание пептидогликана в клеточной стенке.
- Активирует аутолитические ферменты.

Клиническое применение

- В основном применяется для грамположительных микроорганизмов (S. pneumoniae, S. pyogenes, Actinomyces).
- Также применяется для грамотрицательных кокков (в основном N. meningitidis) и спирохет (в основном T. pallidum).
- Бактерицидный препарат для грамположительных кокков, грамположительных палочек, грамотрицательных кокков и спирохет.
- Чувствителен к β-лактамазам.

Побочные эффекты

Реакции гиперчувствительности, прямая реакция Кумбса ⊕ гемолитическая анемия, лекарственный интерстициальный нефрит.

Механизмы резистентности

- β-лактамаза расщепляет β-лактамное кольцо.
- Мутации в ПСБ.

Пенициллины, чувствительные к пенициллиназе

Амоксициллин, ампициллин; аминопенициллины.

Механизм

- Аналогично пенициллину.
- Более широкий спектр действия; чувствителен к пенициллиназе.
- Также можно сочетать с клавулановой кислотой для защиты от разрушения β-лактамазой.
- Амоксициллин обладает большей биодоступностью при приеме внутрь, чем ампициллин.

Клиническое применение
Пенициллины широкого спектра действия — H influenzae, H pylori, E coli, Enterococci, Listeria monocytogenes, Proteus mirabilis, Salmonella, Shigella.

Побочные эффекты
Реакции гиперчувствительности, сыпь, псевдомембранозный колит.

Механизмы резистентности
- Пенициллиназа (тип β-лактамазы) расщепляет β-лактамное кольцо.

Пенициллины, устойчивые к пенициллиназе

Диклоксациллин, нафциллин, оксациллин.

Механизм
- Аналогичен пенициллину.
- Узкий спектр действия; устойчив к пенициллиназе, поскольку объёмная группа R блокирует доступ β-лактамазы к β-лактамному кольцу.

Клиническое применение
S aureus (кроме MRSA).

Побочные эффекты
Реакции гиперчувствительности, интерстициальный нефрит.

Механизмы резистентности
- У MRSA изменен сайт-мишень пенициллинсвязывающего белка.

Пиперациллин

Противосинегнойный пенициллин.

Механизм
- Аналогично пенициллину.
- Расширенный спектр действия.
- Чувствителен к пенициллиназе; применяется с ингибиторами β-лактамаз.

Клиническое применение
Pseudomonas spp., грам ⊖ палочки, анаэробы.

Побочные эффекты
Реакции гиперчувствительности.

Цефалоспорины

Механизм
- Препараты группы β-лактамов, ингибирующие синтез клеточной стенки, но менее восприимчивые к пенициллиназам.
- Бактерицидное действие.

Организмы, на которые обычно не распространяются действие цефалоспоринов 1–4-го поколения: Listeria, Атипичные (Chlamydia, Mycoplasma), MRSA, и Enterococci.

Клиническое применение
1-го поколения (цефазолин, цефалексин) — грамположительные кокки, Proteus mirabilis, E coli, Klebsiella pneumoniae. Цефазолин используется перед операцией для профилактики раневых инфекций, вызванных золотистым стафилококком.

2 поколение (цефаклор, цефокситин, цефуроксим, цефотетан) — грам ⊕ кокки, H influenzae, Enterobacter aerogenes, Neisseria spp., Serratia marcescens, Proteus mirabilis, E coli, Klebsiella pneumoniae.

3-е поколение (цефтриаксон, цефподоксим, цефтазидим, цефиксим) — серьезные грамотриуательные инфекции, устойчивые к другим β-лактамам.
Может проникать через гематоэнцефалический барьер.
Цефтриаксон — менингит, гонорея, диссеминированная болезнь Лайма.

4-е поколение (цефепим) — грам ⊖ микроорганизмы, ↑ активен против синегнойной палочки и грам ⊕ микроорганизмов.

5-е поколение (цефтаролин) — широкий спектр действия на грамположительные и грамотрицательные микроорганизмы; в отличие от цефалоспоринов 1–4-го поколения, цефтаролин действует на MRSA и Enterococcus faecalis, но не действует на Pseudomonas.

Побочные эффекты

- Реакции гиперчувствительности, аутоиммунная гемолитическая анемия, дисульфирамоподобная реакция, дефицит витамина K.
- Низкая частота перекрестных реакций даже у пациентов с аллергией на пенициллин.
- ↑ нефротоксичность аминогликозидов.

Механизмы резистентности

- Инактивируется цефалоспориназами (типом β-лактамаз).
- Структурные изменения в пенициллинсвязывающих белках (транспептидазах).

Ингибиторы β-лактамаз

Включают клавулановую кислоту, авибактам, сульбактам, тазобактам (Clavulanic acid, Avibactam, Sulbactam, Tazobactam).

Часто добавляют к пенициллиновым антибиотикам для их защиты от разрушения β-лактамазой.

Примеры: амоксициллин-клавуланат, цефтазидим-авибактам, ампициллин-сульбактам, пиперациллин-тазобактам).

Карбапенемы

Имипенем, меропенем, эртапенем.

Механизм

- Имипенем — карбапенем широкого спектра действия, устойчивый к β-лактамазам. Связывает пенициллинсвязывающие белки → ингибирование синтеза клеточной стенки → гибель клеток.
- Всегда назначают с циластатином (ингибитором почечной дегидропептидазы I) для ↓ инактивации препарата в почечных канальцах.

Клиническое применение

- Грам ⊕ кокки, грам ⊖ палочки и анаэробы.
- Широкий спектр действия и выраженные побочные эффекты ограничивают применение препарата при инфекциях, угрожающих жизни, или после неэффективности других препаратов.
- Меропенем может вызывать судороги и устойчив к дегидропептидазе I.

Побочные эффекты
Расстройства желудочно-кишечного тракта, сыпь и токсичность для ЦНС (судороги) при высоких уровнях в плазме.

Механизмы резистентности
- Инактивируется карбапенемазами, продуцируемыми, например, K. pneumoniae, E. coli, Klebsiella aerogenes.

Азтреонам

Механизм
- Менее восприимчив к β-лактамазам.
- Предотвращает сшивание пептидогликана, связываясь с пенициллинсвязывающим белком 3.
- Синергично с аминогликозидами.
- Не обладает перекрёстной аллергенностью с пенициллинами.

Клиническое применение
- Только против грам ⊖ палочек — неактивен против грам ⊕ палочек и анаэробов.
- Предназначен для пациентов с аллергией на пенициллин и почечной недостаточностью, не переносящих аминогликозиды.

Побочные эффекты
Обычно нетоксичен; иногда вызывает расстройство ЖКТ.

Ванкомицин

Механизм
- Ингибирует образование пептидогликана клеточной стенки, связывая D-Ala-D-Ala фрагмент предшественников клеточной стенки.
- Бактерицидное действие против большинства бактерий (бактериостатическое против C. difficile).
- Нечувствителен к β-лактамазам.

Клиническое применение
Только для грамположительных бактерий — для серьезных, полирезистентных организмов, включая MRSA, S. epidermidis, чувствительные виды Enterococcus и C. difficile (пероральный путь).

Побочные эффекты

В целом переносится хорошо, но не лишен осложнений: нефротоксичность, ототоксичность, тромбофлебит, диффузная гиперемия (идиопатическая реакция (рис. А) на инфузию ванкомицина, которую в значительной степени можно предотвратить предварительной терапией антигистаминными препаратами и более медленной скоростью инфузии), DRESS-синдром.

Механизмы резистентности

- Происходит у бактерий (например, Enterococcus) путем модификации аминокислот D-Ala-D-Ala в D-Ala-D-Lac.

Ингибиторы синтеза белка

Специфически воздействуют на бактериальную рибосому меньшего размера (70S, состоящую из субъединиц 30S и 50S), не затрагивая человеческую рибосому (80S).

Все препараты обладают бактериостатическим действием, за исключением аминогликозидов (бактерицидных) и линезолида (с переменным действием).

Ингибиторы 30S

- Аминогликозиды
- Тетрациклины

Ингибиторы 50S

- Хлорамфеникол
- Клиндамицин
- Эритромицин (макролиды)
- Линезолид

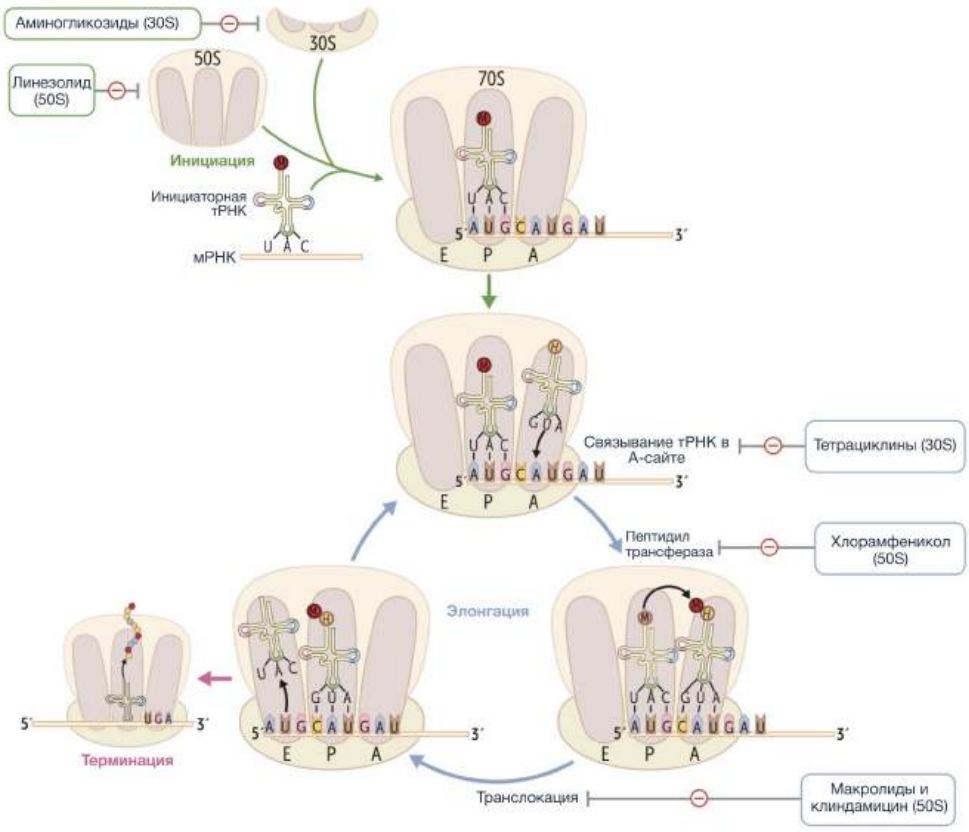

Аминогликозиды

Гентамицин, Неомицин, Амикацин, Тобрамицин, Стрептомицин.

Механизм

- Бактерицидное действие; необратимое ингибирование инициирующего комплекса посредством связывания с 30S субъединицей.
- Может вызывать неправильное считывание мРНК.
- Также блокирует транслокацию.
- Требует O_2 для поглощения; поэтому неэффективен против анаэробов.

Клиническое применение

- Тяжелые инфекции, вызванные грам ⊖ палочками.
- Синергизм с β-лактамными антибиотиками.
- Неомицин используется при хирургических вмешательствах на кишечнике.

Побочные эффекты

Нефротоксичность, нервно-мышечная блокада (абсолютное противопоказание при миастении), ототоксичность (особенно с петлевыми диуретиками), тератогенность.

Механизмы резистентности

Бактериальные ферменты трансферазы инактивируют препарат путем ацетилирования, фосфорилирования или аденилирования.

Тетрациклины

Тетрациклин, доксициклин, миноциклин.

Механизм

- Бактериостатическое действие; связывается с 30S и предотвращает присоединение аминоацил-тРНК. Ограниченное проникновение в центральную нервную систему.
- Доксициклин выводится с калом и может применяться у пациентов с почечной недостаточностью.
- Не следует принимать тетрациклины с молоком (содержащим Ca^{2+}), антацидами (например, Ca^{2+} или Mg2+) или препаратами, содержащими железо, поскольку двухвалентные катионы ингибируют всасывание лекарств в кишечнике.

Клиническое применение

- Borrelia burgdorferi, M. pneumoniae. Способность препаратов накапливаться внутри клеток делает их очень эффективными против риккетсий и хламидий.
- Также используется для лечения акне.
- Доксициклин эффективен против внебольничного MRSA.

Побочные эффекты

Расстройства желудочно-кишечного тракта, изменение цвета зубов и задержка роста костей у детей, светочувствительность.

Тератоциклины обладают тератогенными свойствами; их обычно не применяют во время беременности и у детей (за исключением доксициклина).

Механизмы резистентности

- ↓ поглощения или ↑ оттока из бактериальных клеток с помощью плазмидно-кодируемых транспортных насосов.

Тигециклин

Механизм

- Производное тетрациклина.
- Связывается с 30S, ингибируя синтез белка.
- Обладает бактериостатическим действием.

Клиническое применение

- Широкий спектр действия против анаэробных, грамположительных и грамотрицательных бактерий.
- Препараты с множественной лекарственной устойчивостью (например, MRSA, VRE).

Побочные эффекты

Тошнота, рвота.

Хлорамфеникол

Механизм

- Блокирует пептидилтрансферазу на уровне 50S субъединицы рибосомы.
- Бактериостатическое действие.

Клиническое применение

- Менингит (Haemophilus influenzae, Neisseria meningitidis, Streptococcus pneumoniae) и риккетсиозы (например, пятнистая лихорадка Скалистых гор [Rickettsia rickettsii]).
- Ограниченное применение из-за токсичности, но всё ещё часто используется в развивающихся странах из-за низкой стоимости.

Побочные эффекты

Анемия (дозозависимая), апластическая анемия (дозонезависимая), синдром серого ребенка (у недоношенных детей из-за отсутствия у них УДФ-глюкуронозилтрансферазы печени).

Механизмы резистентности

Ацетилтрансфераза, кодируемая плазмидой, инактивирует препарат.

Клиндамицин

Механизм

- Блокирует перенос (транслокацию) пептидов на уровне 50S субъединицы рибосомы.
- Бактериостатическое действие.

Клиническое применение

- Анаэробные инфекции (например, Bacteroides spp., C. perfringens) при аспирационной пневмонии, абсцессах лёгких и инфекциях полости рта.
- Также эффективен при инвазивной инфекции, вызванной стрептококками группы А.
- Лечит анаэробные инфекции выше диафрагмы в отличие от метронидазола (анаэробные инфекции ниже диафрагмы).

Побочные эффекты

Псевдомембранозный колит (избыточный рост C. difficile), лихорадка, диарея.

Линезолид

Механизм

Ингибирует синтез белка путем связывания с 23S рРНК 50S субъединицы рибосомы и предотвращения образования инициирующего комплекса.

Клиническое применение
Грамположительные бактерии, включая MRSA и VRE.

Побочные эффекты
Миелосупрессия (особенно тромбоцитопения), периферическая нейропатия, серотониновый синдром (вследствие частичного ингибирования МАО).

Механизмы резистентности
Точечная мутация рибосомной РНК.

Макролиды

Азитромицин, кларитромицин, эритромицин.

Механизм
- Ингибируют синтез белка, блокируя транслокацию; связываются с 50S субъединицей рибосомы.
- Бактериостатическое действие.

Клиническое применение
Атипичные пневмонии (микоплазма, хламидиоз, легионелла), ИППП (хламидиоз), грамположительные кокки (стрептококковые инфекции у пациентов с аллергией на пенициллин) и коклюшная палочка.

Побочные эффекты
- Нарушения моторики желудочно-кишечного тракта, аритмия, вызванная удлинением интервала QT, острый холестатический гепатит, сыпь, эозинофилия.
- Повышает концентрацию теофиллина и пероральных антикоагулянтов в сыворотке крови.
- Кларитромицин и эритромицин ингибируют цитохром Р-450.

Механизмы резистентности
Метилирование участка связывания 23S рРНК предотвращает связывание препарата.

Полимиксины

Колистин (полимиксин E), полимиксин B.

Механизм

- Катионные полипептиды, связывающиеся с фосфолипидами клеточной мембраны грамотрицательных бактерий.
- Нарушают целостность клеточной мембраны → утечка клеточных компонентов → гибель клетки.

Клиническое применение

- Терапия спасения при лечении полирезистентных грамотрицательных бактерий (например, синегнойной палочки, кишечной палочки, K. pneumoniae).
- Полимиксин B входит в состав тройной антибактериальной мази, применяемой при поверхностных инфекциях кожи.

Побочные эффекты

Нефротоксичность, нейротоксичность (например, невнятная речь, слабость, парестезии), дыхательная недостаточность.

Сульфаниламиды

Сульфаметоксазол (SMX), сульфисоксазол, сульфадиазин.

Механизм

- Ингибирует дигидроптероатсинтазу, тем самым подавляя синтез фолиевой кислоты.
- Бактериостатический (бактерицидный в сочетании с триметопримом).

Клиническое применение

- Грам ⊕, грам ⊖, Nocardia.
- TMP-SMX для простой ИМП.

Побочные эффекты

Синдром Стивенса-Джонсона, крапивница, поражение печени, дефицит фолиевой кислоты, неврит зрительного нерва, нефротоксичность, агранулоцитоз, гемолиз при дефиците Г6ФД, ядерная желтуха у младенцев.

Механизмы резистентности

Измененный фермент (бактериальная дигидроптероатсинтаза), ↓ поглощение или ↑ синтез ПАБК.

Дапсон

Механизм

- Похож на сульфонамиды, но структурно отличается.

Клиническое применение

Проказа (лепроматозная и туберкулоидная), профилактика или лечение Pneumocystis jirovecii при использовании в сочетании с TMP.

Побочные эффекты

Гемолиз при дефиците Г6ФД, метгемоглобинемии, агранулоцитозе.

Триметоприм

Механизм

- Ингибирует бактериальную дигидрофолатредуктазу.
- Бактериостатическое действие.

Клиническое применение

- Используется в сочетании с сульфаниламидами (триметоприм-сульфаметоксазол [TMP-SMX]), вызывая последовательную блокаду синтеза фолиевой кислоты.
- Комбинация применяется для лечения и профилактики инфекций мочевыводящих путей, шигеллеза, сальмонеллеза, пневмоцистной пневмонии, а также профилактики токсоплазмоза.

Побочные эффекты

Гиперкалиемия (при высоких дозах; механизм действия аналогичен действию калийсберегающих диуретиков), мегалобластная анемия, лейкопения, гранулоцитопения, которых можно избежать при одновременном применении лейковорина (фолиновой кислоты).

Фторхинолоны

Ципрофлоксацин, офлоксацин; респираторные фторхинолоны: левофлоксацин, моксифлоксацин.

Механизм

- Ингибирует прокариотические ферменты топоизомеразу II (ДНК-гиразу) и топоизомеразу IV.
- Бактерицидное действие.
- Одновременный прием двухвалентных катионов (например, молочных продуктов, антацидов) значительно снижает абсорбцию при приеме внутрь.

Клиническое применение

Грам ⊖ палочки мочевыводящих путей и ЖКТ (включая Pseudomonas), некоторые грам ⊕ микроорганизмы, наружный отит, внебольничная пневмония.

Побочные эффекты

- Расстройство желудочно-кишечного тракта, суперинфекции, кожная сыпь, головная боль, головокружение.
- Реже могут возникать судороги в ногах и миалгии.
- Противопоказано во время беременности и кормления грудью, а также детям младше 18 лет из-за возможного повреждения хрящей. У некоторых пациентов может наблюдаться удлинение интервала QT.
- Может вызывать тендинит или разрыв сухожилий у людей старше 60 лет и пациентов, принимающих преднизолон.
- Ципрофлоксацин ингибирует цитохром P-450.

Механизмы резистентности

Хромосомно-кодируемая мутация в ДНК-гиразе, плазмидно-опосредованная резистентность, эффлюксные насосы.

Даптомицин

Механизм

Липопептид, который разрушает клеточные мембраны грамположительных кокков, создавая трансмембранные каналы.

Клиническое применение

Кожные инфекции, вызванные золотистым стафилококком (особенно MRSA), бактериемия, инфекционный эндокардит, VRE.

Не применяется при пневмонии (прочно связывается с сурфактантом и инактивируется им).

Побочные эффекты
Миопатия, рабдомиолиз.

Метронидазол

Механизм
- Образует в бактериальной клетке токсичные свободнорадикальные метаболиты, повреждающие ДНК.
- Бактерицидное, противопротозойное действие.

Клиническое применение
- Применяется при инфекциях Giardia, Entamoeba, Trichomonas, Gardnerella vaginalis, Анаэробы (Bacteroides, C difficile).
- Может использоваться вместо амоксициллина в «тройной терапии» H. pylori в случае аллергии на пенициллин.
- Лечит анаэробные инфекции ниже диафрагмы в отличие от клиндамицина (анаэробные инфекции выше диафрагмы).

Побочные эффекты
Дисульфирамоподобная реакция (сильные приливы, тахикардия, гипотония) с алкоголем; головная боль, металлический привкус.

Противотуберкулезные препараты

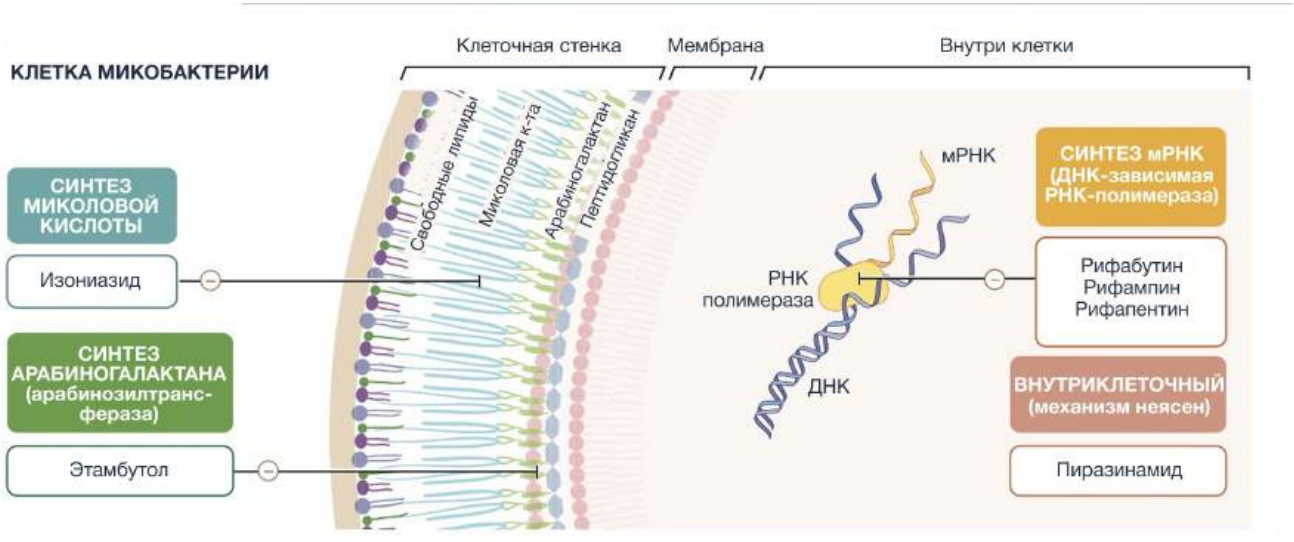

Препарат	Механизм действия	Побочные эффекты	Заметки
Рифамицины Рифампин, рифабутин, рифапентин	• Ингибирует ДНК-зависимую РНК-полимеразу → ↓ синтез мРНК • Устойчивость к рифамицину возникает из-за мутаций в гене, кодирующем РНК-полимеразу	Незначительная гепатотоксичность, лекарственные взаимодействия (индукция CYP450), изменение цвета биологических жидкостей на красно-оранжевый (неопасный побочный эффект)	• Рифабутин предпочтительнее рифампина у пациентов с ВИЧ-инфекцией из-за меньшей индукции CYP450 • Монотерапия быстро приводит к развитию резистентности
Изониазид	• Ингибирует синтез миколовой кислоты → ↓ синтез клеточной стенки • Бактериальная каталаза-пероксидаза (кодируемая katG) необходима для преобразования изониазида в активную форму. • Устойчивость к изониазиду возникает из-за мутаций в katG.	• Дефицит витамина B6 (периферическая нейропатия, сидеробластная анемия), гепатотоксичность, лекарственные взаимодействия (ингибирование CYP450), лекарственная красная волчанка. • Передозировка изониазида может привести к судорогам (часто рефрактерным к бензодиазепинам).	• Применять с пиридоксином (витамином B6) • ↑ риск гепатотоксичности с возрастом и злоупотреблением алкоголем) • Различные периоды полувыведения изониазида у быстрых и медленных ацетиляторов
Пиразинамид	• Механизм неопределенный	• Гепатотоксичность, гиперурикемия	• Лучше всего работает при кислом pH (например, в фаголизосомах хозяина)
Этамбутол	• Ингибирует арабинозилтрансферазу → ↓ синтез арабиногалактана → ↓ синтез клеточной стенки	• Оптическая нейропатия (красно-зеленая цветовая слепота или снижение остроты зрения, обычно обратимое)	

Антимикобактериальная терапия

БАКТЕРИЯ	ПРОФИЛАКТИКА	ЛЕЧЕНИЕ
M tuberculosis	Схема лечения на основе рифамицина в течение 3–4 месяцев	Рифампицин, изониазид, пиразинамид, этамбутол
M avium–intracellulare	Азитромицин, рифабутин	Азитромицин или кларитромицин + этамбутол Можно добавить рифабутин или ципрофлоксацин
M leprae	Нет	Длительное лечение дапсоном и рифампицином при туберкулоидной форме Добавить клофазимин при лепроматозной форме

Антимикробная профилактика

КЛИНИЧЕСКИЙ СЦЕНАРИЙ	МЕДИКАМЕНТЫ
Воздействие менингококковой инфекции	Цефтриаксон, ципрофлоксацин или рифампин
Высокий риск инфекционного эндокардита и проведение хирургических или стоматологических процедур	Амоксициллин
История рецидивирующих ИМП	TMP-SMX
Профилактика малярии для путешественников	Атовакуон-прогуанил, мефлохин, доксициклин, примахин или хлорохин (для районов с чувствительными видами)
Беременные пациентки, являющиеся носителями стрептококка группы B	Интранатальный пенициллин G или ампициллин
Профилактика гонококкового конъюнктивита у новорожденных	Эритромициновая мазь для глаз
Профилактика послеоперационной инфекции, вызванной S. aureus	Цефазолин; ванкомицин, если ⊕ для MRSA
Профилактика стрептококкового фарингита у ребенка, перенесшего ревматизм	Бензатин пенициллин G или пероральный пенициллин V

Профилактика при ВИЧ-инфекции/СПИДе

КОЛИЧЕСТВО КЛЕТОК	ПРОФИЛАКТИКА	ИНФЕКЦИИ
CD4+ < 200 клеток/мм^3	TMP-SMX	Пневмоцистная пневмония
CD4+ < 100 клеток/мм^3	TMP-SMX	Пневмоцистная пневмония и токсоплазмоз

Противогрибковая терапия

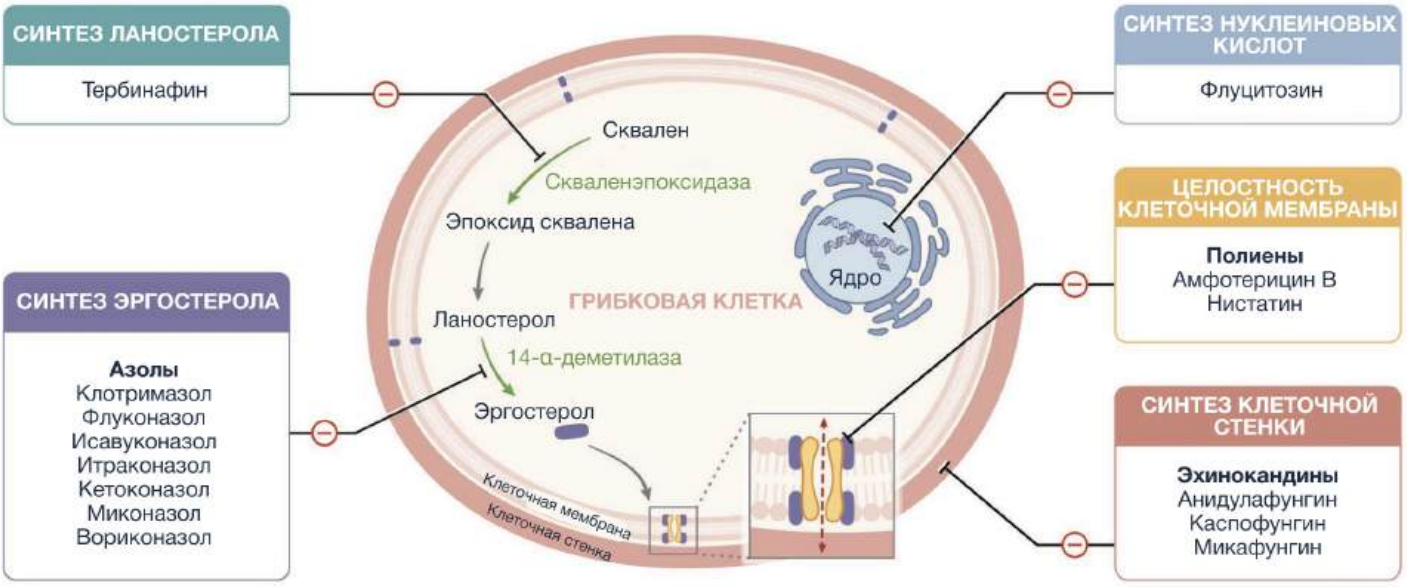

Амфотерицин B

Механизм

- Связывает эргостерол (уникальный для грибов);
- Образует поры в мембране, через которые происходит утечка электролитов.

Клиническое применение

- Серьёзные системные микозы.
- Криптококки (амфотерицин B +/– флуцитозин при криптококковом менингите), бластомицеты, кокцидиоидные грибы, гистоплазма, кандида, мукор.

- Интратекально при кокцидиоидном менингите.
- Дополнительный прием K^+ и Mg^{2+} в связи с изменением проницаемости почечных канальцев.

Побочные эффекты
- Лихорадка/озноб гипотония, нефротоксичность, аритмии, анемия, флебит при в/в инъекции
- ↓ нефротоксичность при гидратации.
- ↓ токсичность липосомального амфотерицина.

Нистатин

Механизм
Тот же, что и у амфотерицина В. Только для местного применения, так как слишком токсичен для системного применения.

Клиническое применение
«Прополоскать рот и проглотить» при оральном кандидозе; местно при опрелостях или вагинальном кандидозе.

Флуцитозин

Механизм
Ингибирует биосинтез ДНК и РНК путем превращения в 5-фторурацил под действием цитозиндезаминазы.

Клиническое применение
Системные грибковые инфекции (особенно менингит, вызванный Cryptococcus) в сочетании с амфотерицином В.

Побычные эффекты
Миелосупрессия.

Азолы

Клотримазол, флуконазол, изавуконазол, итраконазол, кетоконазол, миконазол, вориконазол.

Механизм
Ингибируют синтез грибкового стерола (эргостерола) путем ингибирования фермента цитохрома P-450, который превращает ланостерол в эргостерол.

Клиническое применение
Локальные и менее серьёзные системные микозы.

- Флуконазол для хронического подавления криптококкового менингита у людей с ВИЧ и кандидозных инфекций всех типов.
- Итраконазол может применяться при Blastomyces, Coccidioides, Histoplasma, Sporothrix schenckii.
- Клотримазол и миконазол при местных грибковых инфекциях.
- Вориконазол при аспергиллах и некоторых видах грибов рода Candida.
- Изавуконазол при тяжёлых инфекциях, вызванных Aspergillus и Mucor.

Побочные эффекты
Угнетение синтеза тестостерона (гинекомастия, особенно при применении кетоконазола), нарушение функции печени (ингибирует цитохром P-450), удлинение интервала QT.

Тербинафин

Механизм
Ингибирует грибковый фермент скваленэпоксидазу.

Клиническое применение
Дерматофитии (особенно онихомикоз — грибковое поражение ногтей пальцев рук и ног).

Побычные эффекты
Расстройство желудочно-кишечного тракта, головные боли, гепатотоксичность, нарушение вкуса.

Эхинокандины

Анидулафунгин, каспофунгин, микафунгин.

Механизм
Ингибируют синтез клеточной стенки путем ингибирования синтеза β-глюкана.

Клиническое применение
Инвазивный аспергиллез, кандида.

Побочные эффекты
Расстройство желудочно-кишечного тракта, приливы (из-за выброса гистамина).

Гризеофульвин

Механизм
- Нарушает функцию микротрубочек; нарушает митоз.
- Откладывается в тканях, содержащих кератин (например, в ногтях).

Клиническое применение
Пероральное лечение поверхностных инфекций; подавляет рост дерматофитов (стригущего лишая, опоясывающего лишая).

Побычные эффекты
Тератогенный, канцерогенный, спутанность сознания, головные боли, дисульфирамоподобная реакция, метаболизм цитохрома P-450 и варфарина.

Противопротозойная терапия

Пириметамин-сульфадиазин (токсоплазмоз), сурамин и меларсопрол (Trypanosoma brucei), нифуртимокс (T. cruzi), стибоглюконат натрия (лейшманиоз).

Терапия против вшей и клещей

Перметрин, малатион (ингибитор ацетилхолинэстеразы), ивермектин для местного или перорального применения.

Используется для лечения чесотки (Sarcoptes scabiei) и вшей (Pediculus и Pthirus).

Хлорохин

Механизм

- Блокирует детоксикацию гема в гемозоин.
- Гем накапливается и токсичен для плазмодиев.

Клиническое применение

Лечение плазмодиев, отличных от P. falciparum (из-за лекарственной устойчивости мембранного насоса, который ↓ внутриклеточную концентрацию препарата).

Побычные эффекты

Ретинопатия (в зависимости от кумулятивной дозы); зуд (особенно у темнокожих людей).

Противогельминтная терапия

Пирантела памоат, ивермектин, мебендазол (лечит «сгибательных червей», нарушая микротрубочки и клеточную подвижность), празиквантел (проницаемость Ca^{2+}, вакуолизация), диэтилкарбамазин.

Осельтамивир, занамивир

Механизм

Ингибируют нейраминидазу гриппа → ↓ высвобождение потомства вируса.

Клиническое применение

Лечение и профилактика гриппа A и B. Начало терапии в течение 48 часов после появления симптомов может сократить продолжительность болезни.

Балоксавир

Механизм

- Ингибирует эндонуклеазную активность РНК-полимеразы вируса гриппа, которая называется «cap snatching» (перенос 5'-конца с клеточной мРНК на вирусную мРНК) → ↓ вирусная репликация.

Клиническое применение

Лечение в течение 48 часов после появления симптомов сокращает продолжительность болезни.

Ремдесивир

Механизм

- Пролекарство аналога АТФ.
- Активный метаболит ингибирует вирусную РНК-зависимую РНК-полимеразу и избегает проверки вирусной экзорибонуклеазой (ExoN) → ↓ производство вирусной РНК.

Клиническое применение

Недавно одобрен для лечения COVID-19, требующего госпитализации.

Ацикловир, фамцикловир, валацикловир

Механизм

Аналоги гуанозина. Монофосфорилируются тимидинкиназой вируса простого герпеса (ВПГ/ВЗВ) и не фосфорилируются в неинфицированных клетках → мало побочных эффектов. Трифосфат, образуется при участии клеточных ферментов. Преимущественно ингибирует вирусную ДНК-полимеразу путём обрыва цепи.

Клиническое применение

- Неактивен в отношении ЦМВ, поскольку у ЦМВ отсутствует тимидинкиназа, необходимая для активации аналогов гуанозина.
- Применяется при герпесвирусных поражениях кожи, слизистых оболочек и половых органов, а также при энцефалите.
- Профилактика у пациентов с иммунодефицитом.
- Также применяется для профилактики у иммунокомпетентных пациентов с тяжелой или рецидивирующей инфекцией.
- Не действует на латентные формы ВПГ и ВЗВ.

- Валацикловир, предшественник ацикловира, обладает лучшей биодоступностью при приеме внутрь.
- При опоясывающем лишае используйте фамцикловир.

Побочные эффекты
Обструктивная кристаллическая нефропатия и острое повреждение почек при отсутствии достаточной гидратации.

Механизм резистентности
Мутировавшая вирусная тимидинкиназа.

Ганцикловир

Механизм
- Аналог гуанозина. 5'-монофосфат, образуемый вирусной киназой ЦМВ.
- Трифосфат, образуемый клеточными киназами.
- Преимущественно ингибирует вирусную ДНК-полимеразу.

Клиническое применение
ЦМВ, особенно у пациентов с ослабленным иммунитетом. Валганцикловир, предшественник ганцикловира, обладает лучшей биодоступностью при пероральном приеме.

Побочные эффекты
Миелосупрессия (лейкопения, нейтропения, тромбоцитопения), нефротоксичность. Более токсичен для ферментов хозяина, чем ацикловир.

Механизм резистентности
Мутировавшая вирусная киназа.

Фоскарнет

Механизм
- Ингибитор вирусной ДНК/РНК-полимеразы и ингибитор обратной транскриптазы ВИЧ.
- Связывается с пирофосфатсвязывающим сайтом фермента.
- Не требует активации киназы.

Клиническое применение
ЦМВ-ретинит у пациентов с ослабленным иммунитетом при неэффективности ганцикловира; герпесвирусный герпес, устойчивый к ацикловиру.

Побочные эффекты
Нефротоксичность и множественные нарушения электролитного баланса могут привести к судорогам.

Механизм резистентности
Мутировавшая ДНК-полимераза.

Цидофовир

Механизм
- Преимущественно ингибирует вирусную ДНК-полимеразу.
- Не требует фосфорилирования вирусной киназой.

Клиническое применение
ЦМВ-ретинит у пациентов с иммунодефицитом. Длительный период полувыведения.

Побочные эффекты
Нефротоксичность (одновременное введение цидофовира с пробенецидом и внутривенным введением физиологического раствора для интоксикации).

Механизм резистентности
Мутации в гене вирусной ДНК-полимеразы.

Антиретровирусная терапия (АРТ): часто назначается одновременно с постановкой диагноза ВИЧ.

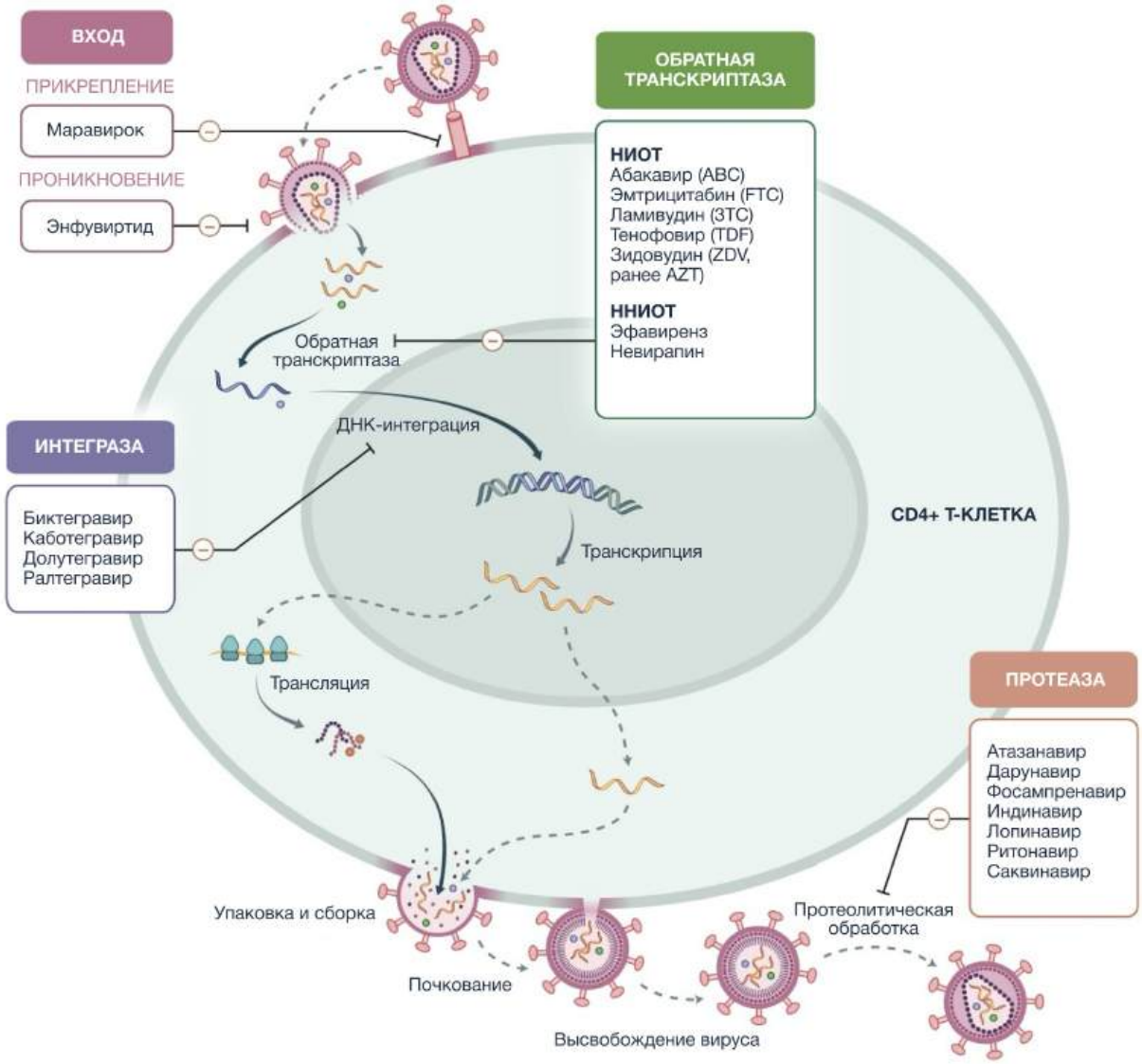

Наиболее строгие показания к применению у пациентов со СПИД-индикаторным заболеванием, низким количеством клеток CD4+ (<500 клеток/мм^3) или высокой вирусной нагрузкой.

Схема лечения включает 3 препарата для предотвращения резистентности:
2 НИОТ и предпочтительно ингибитор интегразы.

Большинство АРТ активны как против ВИЧ-1, так и против ВИЧ-2 (исключения: ННИОТ и энфувиртид неэффективны против ВИЧ-2).

Тенофовир + эмтрицитабин можно назначать в качестве предконтактной профилактики.

ПРЕПАРАТ	МЕХАНИЗМ ДЕЙСТВИЯ	ПОБОЧНЫЕ ЭФФЕКТЫ
Нуклеозидные ингибиторы обратной транскриптазы (НИОТ)		
Абакавир (АВС) **Эмтрицитабин (ФТК)** **Ламивудин (3ТС)** **Тенофовир (ТДФ)** **Зидовудин (ЗДВ, ранее АЗТ)**	Конкурентно ингибируют связывание нуклеотидов с обратной транскриптазой и терминируют цепь ДНК (отсутствие 3'-ОН-группы). Тенофовир — нуклеотид, остальные — нуклеозиды. Все они должны быть фосфорилированы для проявления активности. ЗДВ может применяться для общей профилактики, а также во время беременности для предотвращения передачи вируса плоду.	Миелосупрессия (обратимая с помощью гранулоцитарного колониестимулирующего фактора [Г-КСФ] и эритропоэтина), нефротоксичность. Абакавир противопоказан при наличии мутации HLA-B*5701 из-за риска гиперчувствительности.
Ненуклеозидные ингибиторы обратной транскриптазы (ННИОТ)		
Доравирин **Эфавиренц** **Рилпивирин**	Связываются с обратной транскриптазой в месте, отличном от места связывания НИОТ. Не требуют фосфорилирования для активности и не конкурируют с нуклеотидами.	Сыпь и гепатотоксичность характерны для всех ННИОТ. Яркие сны и симптомы со стороны ЦНС характерны для эфавиренза.
Ингибиторы переноса цепи интегразы		
Биктегравир **Долутегравир**	Также называются ингибиторами интегразы. Ингибируют интеграцию генома ВИЧ в хромосому клетки-хозяина, обратимо ингибируя интегразу ВИЧ.	↑ креатинкиназа, увеличение веса.
Ингибиторы протеазы		
Атазанавир **Дарунавир** **Лопинавир** **Ритонавир**	Предотвращает созревание новых вирионов. Созревание зависит от протеазы ВИЧ-1 (ген pol), которая расщепляет полипептидные продукты мРНК ВИЧ на их функциональные части. Все ингибиторы протеазы требуют усиления ритонавиром или кобицистатом.	Гипергликемия, нарушения со стороны ЖКТ (тошнота, диарея). • Рифампицин (мощный индуктор CYP/UGT) – ингибитор протеазы; вместо него используйте рифабутин. • Ритонавир (ингибитор цитохрома P-450) используется только в качестве усиливающего средства.
Ингибиторы входа		
Энфувиртид	Связывает gp41, препятствуя проникновению вируса.	Кожная реакция в местах инъекций.
Маравирок	Связывает CCR-5 на поверхности Т-клеток/моноцитов, ингибируя взаимодействие с gp120.	

Терапия гепатита С

Лечение хронической инфекции вируса гепатита С проводится с помощью комбинированной лекарственной терапии, направленной на определенные этапы репликативного цикла вируса гепатита С (неструктурные белки, кодируемые вирусом гепатита С). Приведены примеры препаратов.

ПРЕПАРАТ	МЕХАНИЗМ ДЕЙСТВИЯ	ПОБОЧНЫЕ ЭФФЕКТЫ
Ингибиторы NS5A		
Эльбасвир **Ледипасвир** **Пибрентасвир** **Велпатасвир**	Ингибирует NS5A, вирусный фосфопротеин, играющий ключевую роль в репликации РНК. Точный механизм неизвестен.	Головная боль, диарея
Ингибиторы NS5B		
Софосбувир	Ингибирует NS5B, РНК-зависимую РНК-полимеразу, действующую как терминатор цепи. Предотвращает репликацию вирусной РНК.	Усталость, головная боль
Ингибиторы NS3/4A		
Глекапревир **Гразопревир**	Ингибирует NS3/4A, вирусную протеазу, предотвращая репликацию вируса	Усталость, головная боль
Альтернативные препараты		
Рибавирин	Ингибирует синтез гуаниновых нуклеотидов путем конкурентного ингибирования ИМФ-дегидрогеназы.	Гемолитическая анемия, тяжелый тератоген

Дезинфекция и стерилизация

Цели включают снижение количества патогенных организмов до безопасного уровня (дезинфекция) и инактивацию всех микробов, включая споры (стерилизация).

Автоклав*	Пар под давлением при температуре > 120°C. Может не обеспечивать надежную инактивацию прионов.
Спирт	Денатурируют белки и разрушают клеточные мембраны.
Хлоргексидин	Разрушает клеточные мембраны и коагулирует внутриклеточные компоненты.
Хлор*	Окисляет и денатурирует белки.
Оксид этилена*	Алкилирующий агент.
Перекись водорода*	Свободнорадикальное окисление.
Йод и йодофоры	Галогенирование ДНК, РНК и белков. Может оказывать спороцидное действие.
Четвертичные амины	Нарушают проницаемость клеточных мембран.

* Спороцидное действие

Противомикробные препараты, которых следует избегать во время беременности

ПРЕПАРАТ	ПОБОЧНЫЕ ЭФФЕКТЫ
Сульфаниламиды	Ядерная желтуха
Аминогликозиды	Ототоксичность
Фторхинолоны	Повреждение хряща
Кларитромицин	Эмбриотоксичность
Тетрациклины	Изменение цвета зубов, задержка роста костей
Рибавирин	Тератогенный
Гризеофульвин	Тератогенный
Хлорамфеникол	Синдром серого ребенка

SYNAPSE

USMLE Step 1

USMLE Step 1

Ваша гарантия сдачи

Не знаете, с чего начать подготовку и на что делать упор? Этот курс станет вашим путеводителем по USMLE Step 1 — всемирно признанному критерию уровня компетентности врача. Знания, полученные здесь, позволяют студентам успешно сдавать лицензионные экзамены как в США, так и за их пределами.

Самый результативный курс из существующих: 96% успешной сдачи за всё время

Меньше стресса — больше правильных ответов

получить бесплатную консультацию

узнать подробнее

ПАТОЛОГИЯ

Патология — это сердце медицины. Раздел, в котором врачебная наука перестает быть теорией и становится реальной клинической практикой.

Патология объединяет всё: биохимию, иммунологию, микробиологию, фармакологию, физиологию. Не зная её, невозможно связать механизм с клинической картиной.

В этом разделе First Aid:

- выстраивает болезни как процессы, а не набор симптомов;
- показывает, какие морфологические и патофизиологические изменения действительно важны для клинической практики;
- учит видеть логику прогрессирования заболевания — от причины к исходу;
- превращает сложные нозологии в узнаваемые паттерны.

ПОВРЕЖДЕНИЕ КЛЕТКИ

Клеточные адаптации

Обратимые изменения, которые могут быть физиологическими (например, увеличение матки во время беременности) или патологическими (например, гипертрофия миокарда вследствие системной гипертензии).

Если стресс чрезмерный или длительный, адаптации могут привести к повреждению клеток (например, значительная гипертрофия ЛЖ → повреждение миокарда → сердечная недостаточность).

ГИПЕРТРОФИЯ	• ↑ структурных белков и органелл → ↑ размера клеток. • Пример: гипертрофия сердца.
ГИПЕРПЛАЗИЯ	• Контролируемая пролиферация стволовых и дифференцированных клеток → ↑ числа клеток (например, доброкачественная гиперплазия предстательной железы). • Чрезмерная стимуляция → патологическая гиперплазия (например, гиперплазия эндометрия), которая может прогрессировать в дисплазию и рак.
АТРОФИЯ	• ↓ массы ткани из-за ↓ размера клеток (↑ деградации структур цитоскелета через путь убиквитин-протеасомы и аутофагии [программированное переваривание поврежденных/неправильно свернутых внутриклеточных белков]; ↓ синтеза белка) и/или ↓ числа клеток (апоптоз). • Причины: бездействие, денервация, потеря кровоснабжения, потеря гормональной стимуляции, плохое питание.
МЕТАПЛАЗИЯ	• Перепрограммирование стволовых клеток → замена одного типа клеток другим, способным адаптироваться к новому стрессору. Обычно вызвано воздействием раздражителя, например, желудочной кислоты (→ замена эпителия пищевода на кишечный, пищевод Баррета) или табачного дыма (→ замена мерцательного цилиндрического эпителия дыхательных путей на многослойный плоский). • Может прогрессировать в дисплазию → злокачественное перерождение при постоянном воздействии (например, пищевод Баррета → аденокарцинома пищевода). • Метаплазия соединительной ткани также возможна (например, оссифицирующий миозит — образование кости в мышце после травмы).

ДИСПЛАЗИЯ	• Нарушенный рост эпителиальных клеток, предраковое состояние; не считается истинной адаптацией. • Характеризуется потерей однородности размера и формы клеток (плейоморфизм); утратой ориентации ткани; ядерными изменениями (например, ↑ соотношение ядра и цитоплазмы, конденсированный хроматин). • Лёгкие и умеренные дисплазии (не затрагивают всю толщину эпителия) могут регрессировать при устранении причины. • Тяжёлая дисплазия часто становится необратимой и прогрессирует в carcinoma in situ. Обычно ей предшествует длительная метаплазия или патологическая гиперплазия.

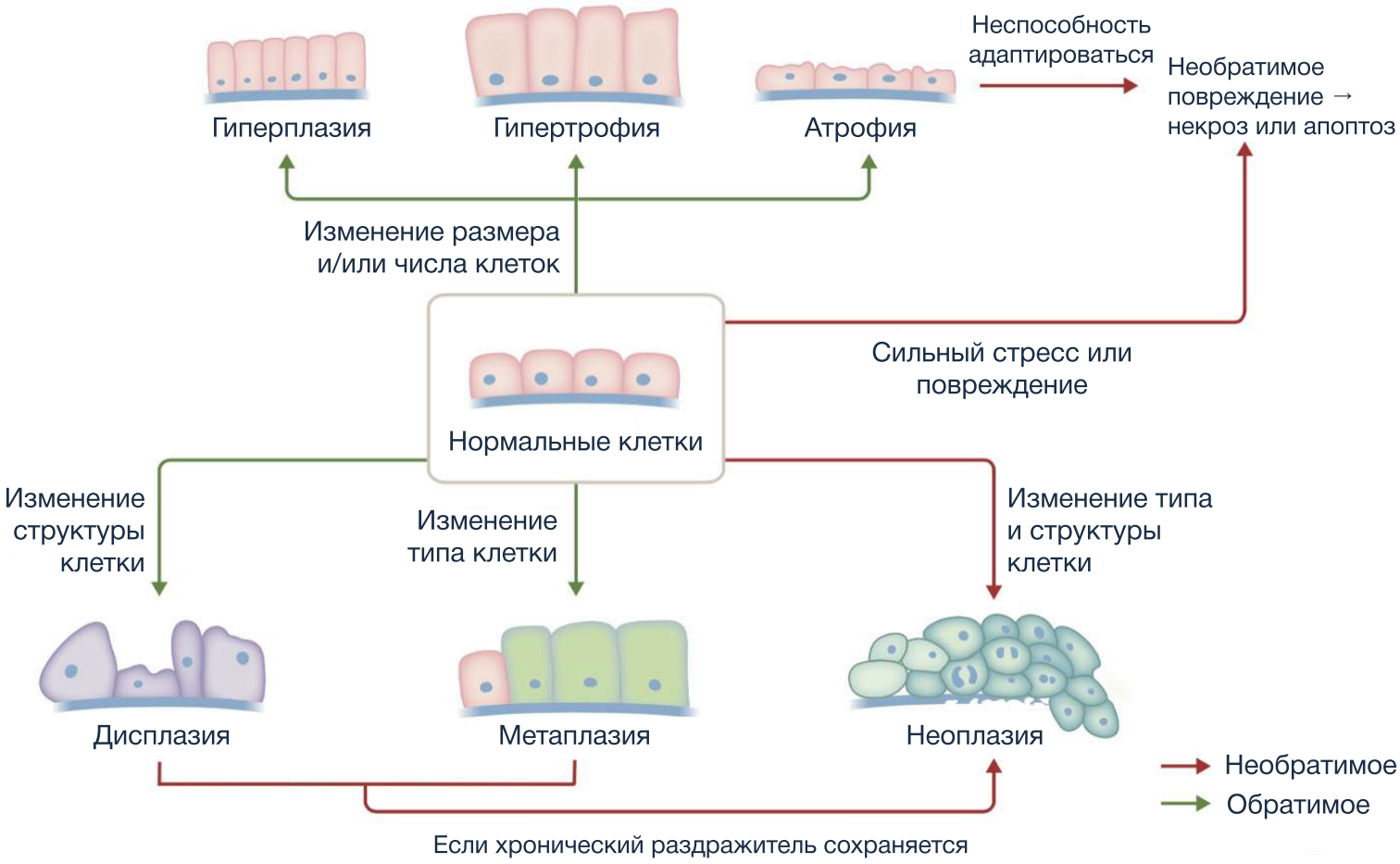

Типы повреждения клетки

ОБРАТИМОЕ ПОВРЕЖДЕНИЕ КЛЕТКИ	• ↓ АТФ → ↓ активности кальциевых (Ca^{2+}) и натрий-калиевых (Na^+/K^+)-АТФазных насосов → отёк клетки (цитозоль, митохондрии, эндоплазматический ретикулум/аппарат Гольджи), что является самым ранним морфологическим проявлением. • Отсоединение рибосом/полисом → ↓ синтеза белка. • Изменения плазматической мембраны (например, отшнуровка пузырьков). • Ядерные изменения (например, конденсация хроматина). • Быстрая потеря функции (например, миокардиальные клетки теряют сократимость через 1–2 минуты ишемии). • Отложения миелина (скопления окисленных липидов).
НЕОБРАТИМОЕ ПОВРЕЖДЕНИЕ КЛЕТКИ	• Разрушение плазматической мембраны → выход цитозольных ферментов (например, тропонина) за пределы клетки, вход Ca^{2+} → активация разрушающих ферментов. • Повреждение/дисфункция митохондрий → потеря электронтранспортной цепи → ↓ АТФ. • Разрыв лизосом → аутолиз. • Ядерная деградация: пикноз (конденсация ядра) → кариорексис (фрагментация ядра, вызванная расщеплением эндонуклеазами) → кариолизис (растворение ядра). • Включения в митохондриях.

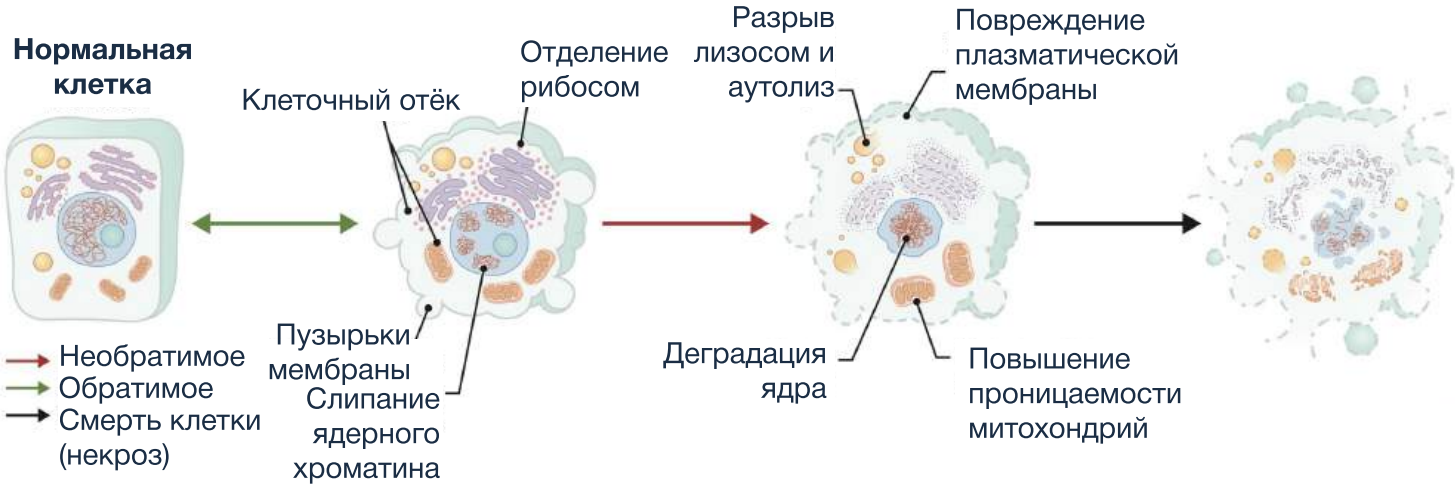

Апоптоз

Зависимая от АТФ запрограммированная гибель клетки.

Осуществляется через три пути: внутренний, внешний и перфорин/гранзим В путь.

- Активация каспаз (цитозольных протеаз) → разрушение клетки, уменьшение объёма, конденсация хроматина, образование пузырьков из плазматической мембраны и апоптотических телец, которые затем фагоцитируются.
- Характеризуется сильно эозинофильной цитоплазмой и базофильным ядром, пикнозом и кариорексисом.
- Развивается без значительного воспаления (в отличие от некроза).
- Лестничная деградация ДНК (фрагменты по 180 спаренных оснований — маркер апоптоза.

ВНУТРЕННИЙ (МИТОХОНДРИАЛЬНЫЙ) ПУТЬ	• Участвует в деградации тканей во время эмбриогенеза. • Происходит при удалении регулирующего фактора из пролиферирующей популяции клеток (например, ↓ IL-2 после завершённой иммунной реакции → апоптоз пролиферирующих эффекторных клеток). • Также возникает после воздействия повреждающих факторов (радиация, токсины, гипоксия). • Регулируется семейством белков Bcl-2. Bax и Bak — проапоптотические, Bcl-2 и Bcl-xL — антиапоптотические. BAX и BAK образуют поры в митохондриальной мембране → выход цитохрома С из внутренней митохондриальной мембраны в цитоплазму → активация каспаз. Bcl-2 поддерживает непроницаемость митохондриальной мембраны, предотвращая выход цитохрома С. • Избыточная экспрессия Bcl-2 (например, фолликулярная лимфома t[14;18]) → ↓ активации каспаз → канцерогенез.
ВНЕШНИЙ (ЧЕРЕЗ РЕЦЕПТОР СМЕРТИ) ПУТЬ	• Взаимодействие лиганд-рецептор: FasL связывается с Fas (CD95) или TNF-α — со своим рецептором. Взаимодействие Fas-FasL необходимо для отрицательной селекции в тимусе. • **Аутоиммунный лимфопролиферативный синдром** — вызван дефектом взаимодействия Fas-FasL → невозможность клональной делеции → ↑ количества аутореактивных лимфоцитов. Проявляется лимфаденопатией, гепатоспленомегалией, аутоиммунными цитопениями.
ПУТЬ ПЕРФОРИНА/ ГРАНЗИМА В	• Выброс гранул, содержащих перфорин и гранзим В, иммунными клетками (цитотоксические Т-лимфоциты и клетки-киллеры) → перфорин образует поры для проникновения гранзима В в клетку.

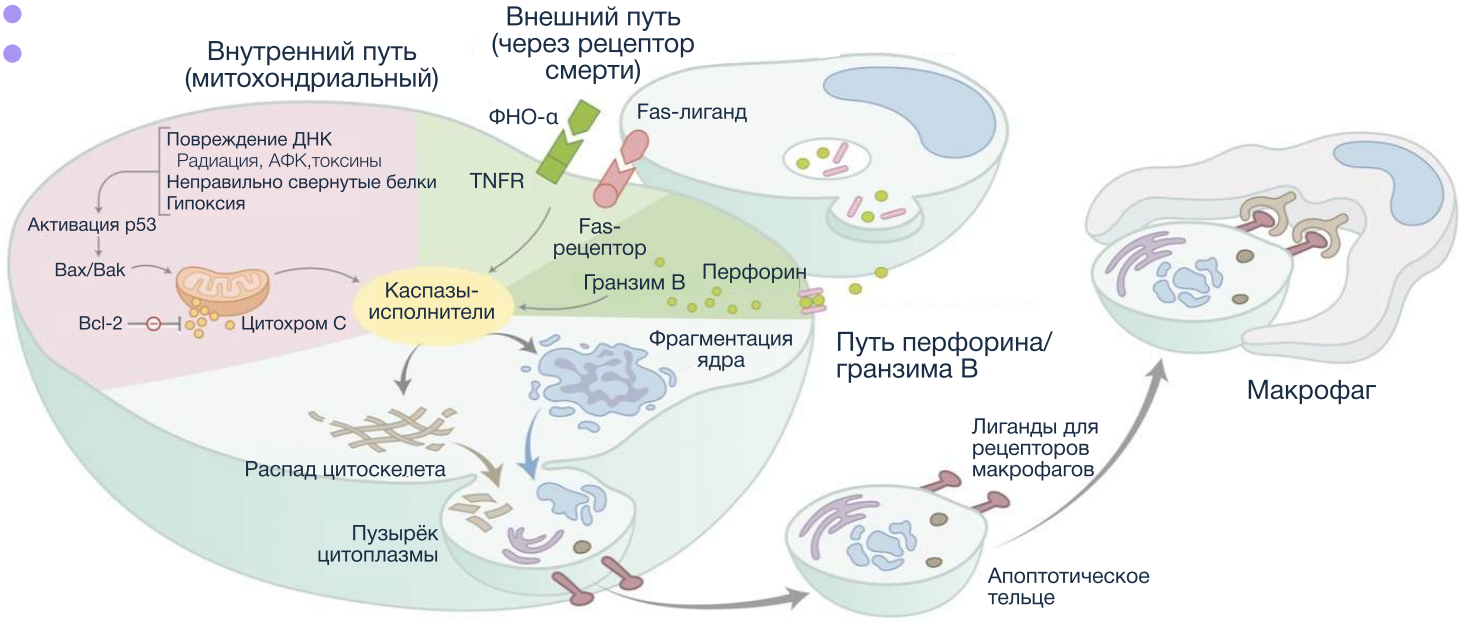

АФК - активные формы кислорода; ФНО-α - фактор некроза опухоли альфа; TNFR - рецептор фактора некроза опухоли

Некроз

Экзогенное повреждение → повреждение плазматической мембраны → утечка внутриклеточных компонентов → клетка подвергается ферментативному расщеплению и денатурации белков → местная воспалительная реакция (в отличие от апоптоза).

ТИП НЕКРОЗА	ГДЕ ВСТРЕЧАЕТСЯ	ПРИЧИНА	ГИСТОЛОГИЯ
Коагуляционный	• Ишемия/инфаркты в большинстве тканей (кроме мозга)	• Ишемия или инфаркт; повреждение → денатурация ферментов → протеолиз блокирован	• Сохраняется клеточная архитектура (контуры клеток видны), но ядра исчезают; ↑ связывание цитоплазмы с эозином (→ ↑ эозинофилия; яркий красно-розовый цвет). Рисунок А.
Ликвификационный	• Бактериальные абсцессы, инфаркты ЦНС	• Нейтрофилы выделяют лизосомные ферменты, переваривающие ткань	• **Ранняя стадия:** клеточный детрит и макрофаги. • **Поздняя стадия:** кистовидные полости и кавитация (в ЦНС). Рисунок В. Нейтрофилы и клеточный детрит при бактериальной инфекции

ТИП НЕКРОЗА	ГДЕ ВСТРЕЧАЕТСЯ	ПРИЧИНА	ГИСТОЛОГИЯ
Казеозный	• Туберкулёз • Системные грибковые инфекции (например, Histoplasma capsulatum), • Nocardia	• Макрофаги окружают микроорганизм → образуется гранулярный детрит	• Фрагменты клеток и детрит, окружённые лимфоцитами и макрофагами (гранулёма). • На макропрепарате выглядит в виде сыроподобной массы. Рисунок C.
Жировой	• **Ферментативный:** острый панкреатит (омыление жира). • **Неферментативный:** травматический (например, повреждение жировой ткани груди)	• Повреждённые клетки поджелудочной железы выделяют липазу, которая расщепляет триглицериды; высвобождённые жирные кислоты связывают кальций → омыление (мелово-белый вид)	• Контуры мёртвых жировых клеток без ядер; омыление жира (с Ca^{2+}) окрашивается тёмно-синим цветом при окраске гематоксилин-эозином. Рисунок D.
Фибриноидный	• Иммунные васкулиты (например, узелковый полиартериит). • Неиммунные васкулопатии (например, при гипертоническом кризе, преэклампсии)	• Отложение иммунных комплексов (реакция гиперчувствительности III типа) и/или выход плазменных белков (например, фибрина) из повреждённых сосудов	• Стенки сосудов содержат эозинофильный слой белкового материала. Рисунок E.
Гангренозный	• Дистальные отделы конечностей и ЖКТ при хронической ишемии	• **Сухой:** ишемия. Рисунок F. • **Влажный:** присоединение инфекции	• Сухой — коагуляционный; влажный — ликвификационный поверх коагуляционного

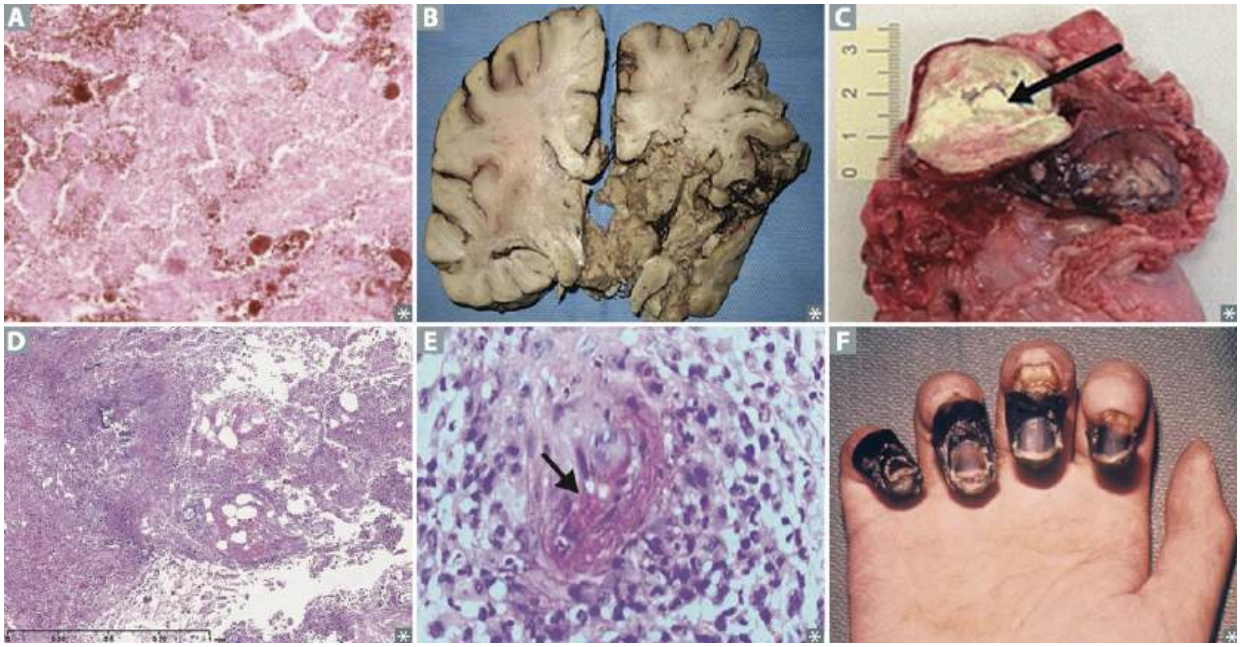

Ишемия

Недостаточное кровоснабжение для поддерживания жизнедеятельности.

Механизмы включают: нарушение артериальной перфузии (например, атеросклероз), нарушение венозного оттока (например, перекрут яичка, синдром Бадда–Киари), шок.

Наиболее уязвимые к гипоксии/ишемии и последующему инфаркту области:

ОРГАН	УЯЗВИМАЯ ОБЛАСТЬ
Мозг	• Пограничные зоны между бассейнами передней, средней и задней мозговых артерий[a,b]
Сердце	• Субэндокард левого желудочка. Рисунок A.
Почки	• Прямой сегмент проксимального канальца (мозговое вещество); толстый восходящий сегмент петли Генле (мозговое вещество)
Печень	• Область вокруг центральной вены (зона III)
Толстая кишка	• Селезёночный изгиб (точка Гриффита), ректосигмоидное соединение (точка Судека)

[a]Пограничные зоны получают кровоснабжение от самых дистальных ветвей двух артерий с ограниченным коллатеральным кровотоком. Эти зоны уязвимы к ишемии при гипоперфузии.
[b]Нейроны, наиболее уязвимые к гипоксически-ишемическим повреждениям, включают клетки Пуркинье мозжечка и пирамидные клетки гиппокампа и неокортекса (слои 3, 5, 6).

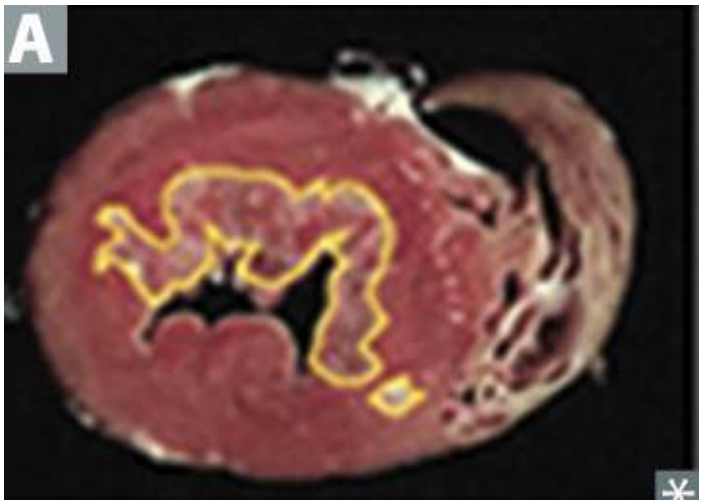

Типы инфарктов

Красный инфаркт	• Возникает при венозной окклюзии и в тканях с множественным кровоснабжением (например, печень, лёгкие, кишечник, яички), а также при реперфузии (например, после ангиопластики). • Повреждение при реперфузии связано с действием свободных радикалов. Рисунок А.
Белый инфаркт	• Возникает в паренхиматозных органах с единственным (концевым) артериальным кровоснабжением (например, сердце, почка). Рисунок В.

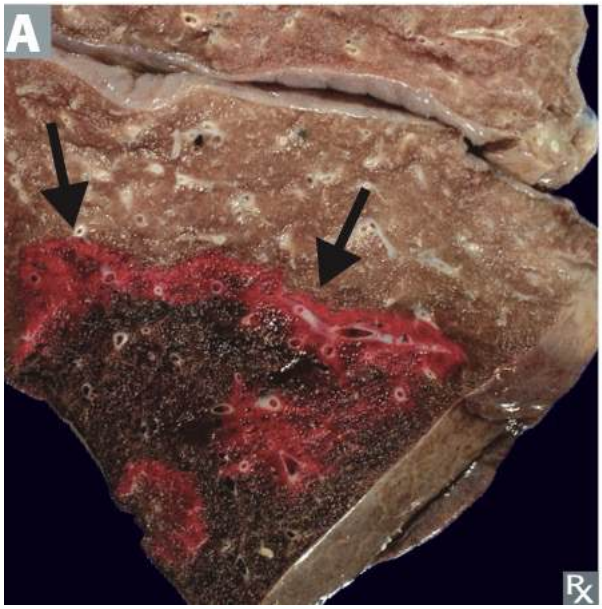

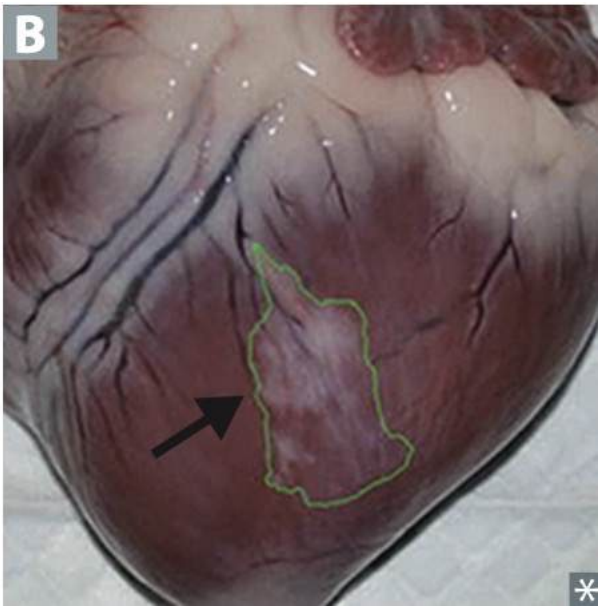

Повреждение свободными радикалами

Свободные радикалы повреждают клетки через перекисное окисление липидов мембран, модификацию белков, разрывы ДНК. Их образование инициируется воздействием радиации (например, при лечении рака), метаболизмом лекарств, реакциями окисления-восстановления, оксидом азота (например, при воспалении), переходными металлами (например, железо, медь; образуют свободные радикалы через реакцию Фентона), а также оксидативным взрывом лейкоцитов (например, нейтрофилов, макрофагов).

Свободные радикалы могут быть удалены с помощью ферментов-«поглотителей» (например, каталаза, супероксиддисмутаза, глутатионпероксидаза), путем спонтанного распада, антиоксидантов (например, витамины A, C, E) и некоторых белков-переносчиков металлов (например, трансферрин, церулоплазмин).

Примеры:

- **Токсичность кислорода:** ретинопатия недоношенных (аномальная васкуляризация), бронхолёгочная дисплазия, повреждение при реперфузии после тромболитической терапии.
- **Лекарственная/химическая токсичность:** передозировка ацетаминофена (гепатотоксичность), четырёххлористый углерод (превращается цитохромом P-450 в свободный радикал CCl_3 → жировая дистрофия печени [повреждение клеток → ↓ синтеза аполипопротеинов → жировое перерождение], центролобулярный некроз).
- **Болезни накопления металлов:** гемохроматоз (железо) и болезнь Вильсона (медь).

Токсичность ионизирующего излучения

Ионизирующее излучение вызывает повреждение ДНК (например, двунитевые разрывы) и клеток как напрямую, так и опосредованно через образование свободных радикалов. Осложнения обычно возникают при воздействии значительных доз (например, при лучевой терапии, авариях на ядерных реакторах):

- Локальное воспаление и фиброз
- Неоплазия (например, лейкемия, рак щитовидной железы)

Острый лучевой синдром развивается после внезапного облучения всего тела высокими дозами ионизирующего излучения → тошнота, рвота, диарея, выпадение волос, эритема, цитопении, головная боль, нарушение психического состояния.

Острый лучевой синдром развивается после внезапного облучения всего тела высокими дозами ионизирующего излучения → тошнота, рвота, диарея, выпадение волос, эритема, цитопении, головная боль, нарушение психического состояния.

Стволовые клетки быстро регенерирующих тканей (например, кожа, костный мозг, ЖКТ, гонады) наиболее уязвимы к радиационным повреждениям.

Лучевая терапия повреждает раковые клетки больше, чем здоровые, поскольку у раковых клеток нарушены механизмы репарации ДНК в дополнение к высокой скорости деления.

Типы кальцификации

Отложения кальция выглядят интенсивно базофильными (стрелка на рисунке А) при окраске гематоксилином и эозином.

ТИП КАЛЬЦИФИКАЦИИ	ДИСТРОФИЧЕСКАЯ КАЛЬЦИФИКАЦИЯ	МЕТАСТАТИЧЕСКАЯ КАЛЬЦИФИКАЦИЯ
Отложение Ca^{2+}	В пораженных тканях	В нормальных тканях
Распространённость	Обычно локализована (например, кальцифицирующий аортальный стеноз)	Широкораспространённая (т.е. диффузная, метастатическая)
Связанные состояния 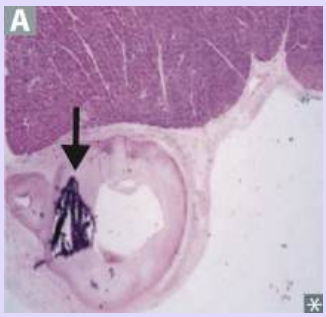	Туберкулёз (лёгкие и перикард) и другие гранулематозные инфекции, ликвификационный некроз хронических абсцессов, жировой некроз, инфаркты, тромбы, шистосомоз, врождённая ЦМВ-инфекция, токсоплазмоз, краснуха, тельца псаммомы, CREST-синдром, кальцификация атеросклеротических бляшек	Преимущественно в интерстициальных тканях почек, лёгких и слизистой желудка (эти ткани быстро теряют кислоту; ↑ pH способствует отложению Ca^{2+}). Нефрокальциноз собирательных трубочек может привести к нефрогенному несахарному диабету и почечной недостаточности
Этиология	Вторичная по отношению к повреждению или некрозу	Вторичная по отношению к гиперфосфатемии (например, хроническая болезнь почек) или гиперкальциемии (например, первичный гиперпаратиреоз, саркоидоз, гипервитаминоз D)

Псаммомные тельца

Концентрически слоистые кальцифицированные сферулы (A).

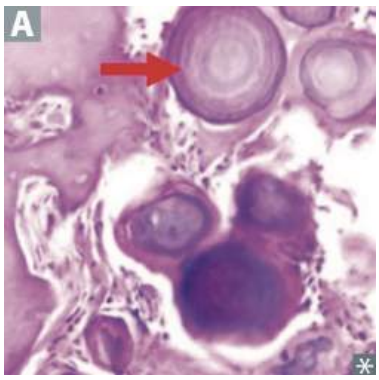

Обычно встречаются при некоторых типах опухолей:

- Папиллярная карцинома щитовидной железы и почки
- Соматостатинома
- Менингиома
- Мезотелиома
- Серозная папиллярная цистаденокарцинома яичника
- Пролактинома

Гистология: базофильное окрашивание отложений Ca^{2+} в ткани.

Амилоидоз

Внеклеточное отложение белка в аномальной фибриллярной форме → повреждение клеток и апоптоз.

Проявления зависят от поражённого органа и включают:

- Почки — нефротический синдром
- Сердце — рестриктивная кардиомиопатия
- ЖКТ — гепатоспленомегалия
- Нервная система — периферическая нейропатия
- Опорно-двигательный аппарат — увеличение мышц (например, макроглоссия), синдром запястного канала
- Кожа — восковидное утолщение, лёгкая ранимость кожи

Отложения амилоида выявляются с помощью окраски конго красным (красно-оранжевый цвет при неполяризованном свете — A, яблочно-зелёное двулучепреломление при поляризованном свете — B) и окраски гематоксилином и эозином (аморфный розовый материал).

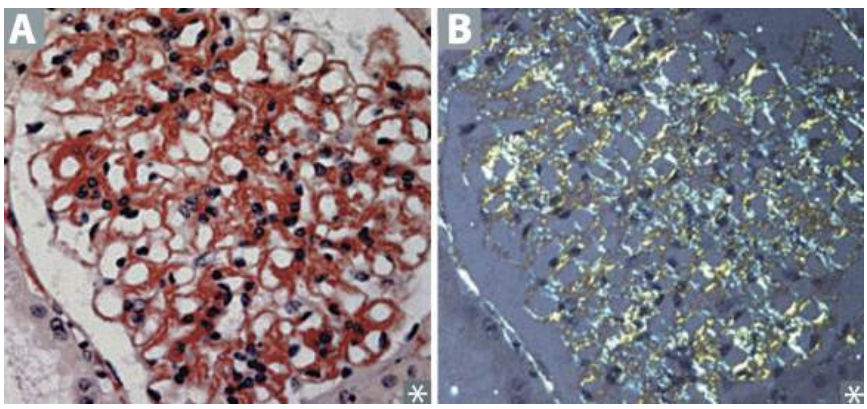

ОБЩИЕ ТИПЫ	ФИБРИЛЛЯРНЫЙ БЕЛОК	ПРИМЕЧАНИЯ
Системные формы		
Первичный амилоидоз	AL (из лёгких цепей иммуноглобулинов)	Встречается при дискразиях плазматических клеток (например, множественная миелома)
Вторичный амилоидоз	AA (сывороточный амилоид A)	Встречается при хронических воспалительных состояниях (например, ревматоидный артрит, ВЗК, семейная средиземноморская лихорадка, затяжная инфекция)
Амилоидоз, связанный с транстиретином	Транстиретин	**Спорадический** — медленно прогрессирующий, связан с возрастом; в основном поражает сердце. **Наследственный** — семейная амилоидная полинейропатия и/или кардиомиопатия
Амилоидоз, связанный с диализом	β_2-микроглобулин	Встречается у пациентов с терминальной стадией ХБП на длительном диализе
Локализованные формы		
Болезнь Альцгеймера	β-амилоидный белок	Образуется при расщеплении предшественника амилоида
Изолированный предсердный амилоидоз	ANP (предсердный натрийуретический пептид)	Часто встречается, связан с возрастом; ↑ риск фибрилляции предсердий
Сахарный диабет 2 типа	Островковый амилоидный полипептид	Вызывается отложением амиллина в панкреатических островках
Медуллярный рак щитовидной железы	Кальцитонин	Секретируется опухолевыми клетками

ВОСПАЛЕНИЕ

Ответ, направленный на устранение исходной причины повреждения клеток, удаление некротических клеток, возникших в результате первоначального воздействия, и инициирование восстановления тканей. Делится на острое и хроническое.

Сам воспалительный ответ может быть вреден для организма, если реакция чрезмерная (например, септический шок), длительная (например, персистирующие инфекции, такие как туберкулёз) или неуместная (например, аутоиммунные заболевания, такие как СКВ).

ПРИЗНАК	МЕХАНИЗМ
Основные признаки	
Rubor и calor (покраснение и тепло)	Вазодилатация (расслабление гладкой мускулатуры артериол) → ↑ кровотока. Опосредовано гистамином, простагландинами, брадикинином, NO.
Tumor (припухлость)	Контракция/повреждение эндотелия (например, из-за повреждения ткани) → ↑ сосудистой проницаемости → выход богатой белком жидкости из посткапиллярных венул в интерстициальное пространство (экссудат) → ↑ онкотического давления в ткани. Контракция эндотелиальных клеток опосредована лейкотриенами (C_4, D_4, E_4), гистамином, серотонином, брадикинином.
Dolor (боль)	Сенсибилизация чувствительных нервных окончаний. Опосредовано брадикинином, PGE_2, гистамином.
Functio laesa (потеря функции)	Воспаление нарушает функцию (например, невозможность сжать кулак при целлюлите кисти).
Системные проявления (реакция острой фазы)	
Fever (лихорадка)	Пирогены (например, ЛПС) индуцируют макрофаги выделять IL-1 и TNF → ↑ активности ЦОГ в периваскулярных клетках переднего гипоталамуса → ↑ PGE_2 → ↑ точки терморегуляции.
Лейкоцитоз	↑ количества лейкоцитов; тип преобладающих клеток зависит от вызывающего агента или повреждения (например, бактерии → ↑ нейтрофилов).
↑ острофазовых белков в плазме	Концентрация в сыворотке значительно меняется в ответ на острое и хроническое воспаление. Продуцируются печенью. Особенно индуцируются IL-6.

Острофазовые белки

Положительные (повышаются)

С-реактивный белок	Опсонин; фиксирует комплемент и облегчает фагоцитоз. Используется в клинике как неспецифический признак текущего воспаления.
Ферритин	Связывает и депонирует железо, препятствуя его использованию микроорганизмами.
Фибриноген	Фактор свёртывания; способствует восстановлению эндотелия; коррелирует со скоростью оседания эритроцитов (СОЭ).
Гаптоглобин	Связывает внеклеточный гемоглобин, защищает от окислительного стресса.
Гепсидин	↓ всасывания железа (путём разрушения ферропортина) и ↓ высвобождения железа (из макрофагов) → анемия хронического заболевания.
Прокальцитонин	Повышается при бактериальных инфекциях.
Сывороточный амилоид А	Длительное повышение может привести к вторичному амилоидозу.

Отрицательные (снижаются)

Альбумин	Снижение экономит аминокислоты для синтеза положительных острафазовых белков.
Трансферрин	Интернализуется макрофагами для связывания железа.
Транстиретин	Также называется преальбумином. Снижение экономит аминокислоты для синтеза положительных острафазовых белков.

Скорость оседания эритроцитов

В норме эритроциты остаются разделёнными благодаря отрицательному заряду. Продукты воспаления (например, фибриноген) покрывают эритроциты → уменьшают их отрицательный заряд → усиливают агрегацию эритроцитов. Более плотные агрегаты эритроцитов оседают быстрее в пробирке → увеличение СОЭ.

↑ СОЭ	↓ СОЭ*
• Большинство анемий • Инфекции • Воспаление (например, гигантоклеточный [височный] артериит, ревматическая полимиалгия) • Рак (например, метастазы, множественная миелома) • Заболевания почек (терминальная стадия или нефротический синдром) • Беременность	• Серповидно-клеточная анемия (изменённая форма клеток) • Полицитемия (↑ количество эритроцитов «разбавляет» факторы агрегации) • Сердечная недостаточность • Микроцитоз • Гипофибриногенемия

* ниже ожидаемого уровня.

Острое воспаление

Кратковременная и ранняя реакция на повреждение или инфекцию.

- Характеризуется наличием нейтрофилов в ткани (A), часто в сочетании с отёком.
- Быстрое начало (секунды–минуты) и короткая продолжительность (минуты–дни).
- Представляет собой реакцию врождённой иммунной системы (т.е. менее специфичную, чем хроническое воспаление).

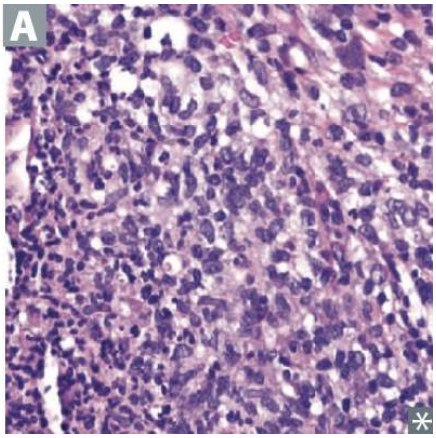

Стимулы	Инфекции, травма, некроз, инородные тела.
Медиаторы	Toll-подобные рецепторы, метаболиты арахидоновой кислоты, нейтрофилы, эозинофилы, антитела (предсуществующие), тучные клетки, базофилы, комплемент, фактор Хагемана (фактор XII). **Инфламмасома** — цитоплазматический белковый комплекс, распознающий продукты мёртвых клеток, микробные продукты и кристаллы (например, кристаллы мочевой кислоты) → активация IL-1 и воспалительного ответа.

Компоненты	• **Сосудистый:** вазодилатация (→ ↑ кровотока и стаза) и ↑ проницаемости эндотелия (сокращение эндотелиальных клеток открывает межэндотелиальные соединения). • **Клеточный:** миграция лейкоцитов (главным образом нейтрофилов) из посткапиллярных венул → накопление лейкоцитов в очаге повреждения → активация лейкоцитов. Экстравазация лейкоцитов включает 4 этапа: маргинация и перекатывание, адгезия, трансэндотелиальная миграция, хемотаксис. Цель: доставка клеток и белков в место повреждения или инфекции.
Исходы	• Разрешение и заживление (IL-10, TGF-β) • Сохранение острого воспаления (IL-8) • Абсцесс (острое воспаление, ограниченное фиброзом) • Хроническое воспаление (презентация антигена макрофагами и другими АПК → активация CD4+ Т-хелперов) • Рубцевание. Примечание: макрофаги преобладают на поздних стадиях острого воспаления (пик через 2–3 дня после начала) и влияют на исход, секретируя цитокины.

Экстравазация лейкоцитов

Эмиграция (экстравазация) лейкоцитов преимущественно происходит в посткапиллярных венулах.

ШАГ	МАРКЕРЫ НА СОСУДИСТОМ РУСЛЕ / СТРОМЕ	МАРКЕРЫ ЛЕЙКОЦИТОВ
1. Маргинация и «катание» — нарушено при дефиците адгезии лейкоцитов 2-го типа	• E-селектин (повышается под действием TNF и IL-1) • P-селектин (переносится на поверхность эндотелия через экзоцитоз из тел Вейбеля–Паладе) • GlyCAM-1, CD34	• Sialyl Lewisx • L-селектин
2. Плотная фиксация (адгезия) — нарушена при дефиците адгезии лейкоцитов 1-го типа (↓ субъединица интегрина CD18)	• ICAM-1 (CD54) • VCAM-1 (CD106)	• Интегрины CD11/18 (LFA-1, Mac-1) • Интегрин VLA-4
3. Диапедез (трансмиграция) — лейкоциты проходят между эндотелиальными клетками и покидают кровеносный сосуд	• PECAM-1 (CD31)	• PECAM-1 (CD31)

ШАГ	МАРКЕРЫ НА СОСУДИСТОМ РУСЛЕ / СТРОМЕ	МАРКЕРЫ ЛЕЙКОЦИТОВ
4. Миграция — лейкоциты перемещаются через интерстиций к месту повреждения или инфекции, направляемые хемотаксическими сигналами	• Хемотаксические факторы: C5a, IL-8, LTB_4, 5-HETE, калликреин, фактор активации тромбоцитов • N-формилметионил-пептиды	• Различные

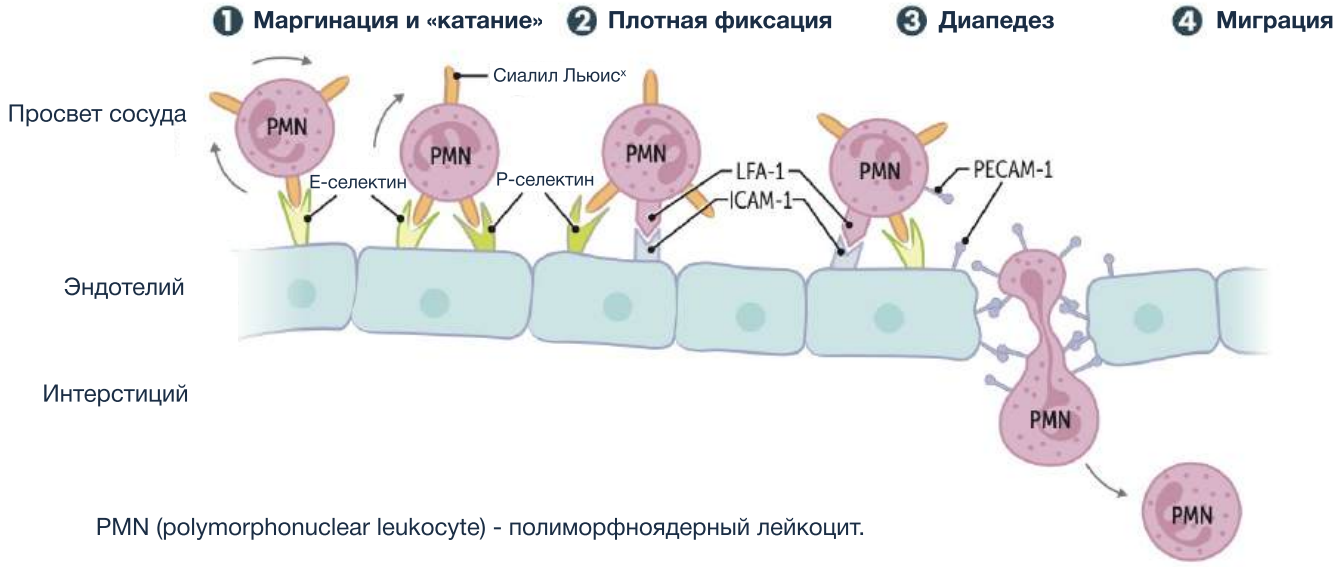

PMN (polymorphonuclear leukocyte) - полиморфноядерный лейкоцит.

Хроническое воспаление

Длительное воспаление, характеризующееся мононуклеарной инфильтрацией (макрофаги, лимфоциты, плазматические клетки), что приводит к одновременному разрушению и восстановлению тканей (включая ангиогенез и фиброз). Обычно предшествует острое воспаление.

Стимулы	Персистирующие инфекции (например, туберкулёз, Treponema pallidum, некоторые грибы и вирусы) → гиперчувствительность IV типа, аутоиммунные заболевания, длительное воздействие токсичных агентов (например, кремний) и инородных материалов.
Медиаторы	Макрофаги — доминирующие клетки. Взаимодействие макрофагов и Т-клеток → хроническое воспаление. • Th1-клетки выделяют IFN-γ → классическая активация макрофагов (провоспалительная). • Th2-клетки выделяют IL-4 и IL-13 → альтернативная активация макрофагов (репарация и противовоспалительный эффект).
Последствия	Рубцевание, амилоидоз и неопластическая трансформация (например, хроническая инфекция HCV → хроническое воспаление → гепатоцеллюлярная карцинома; инфекция Helicobacter pylori → хронический гастрит → аденокарцинома желудка).

Заживление ран

Медиаторы

Медиатор	Роль
FGF	Стимулирует ангиогенез
TGF-β	Ангиогенез, фиброз
VEGF	Стимулирует ангиогенез
PDGF	Секретируется активированными тромбоцитами и макрофагами; индуцирует ремоделирование сосудов и миграцию гладкомышечных клеток; стимулирует рост фибробластов для синтеза коллагена
Металлопротеиназы	Ремоделирование ткани
EGF	Стимулирует рост клеток через тирозинкиназы (например, EGFR/ErbB1)

Фаза заживления	Эффекторные клетки	Характеристики
Воспалительная (до 3 дней после раны)	Тромбоциты, нейтрофилы, макрофаги	Образование сгустка, ↑ проницаемости сосудов и миграция нейтрофилов в ткань; макрофаги очищают ткань от некроза через 2 дня
Пролиферативная (3-й день – недели после ранения)	Фибробласты, миофибробласты, эндотелиальные клетки, кератиноциты, макрофаги	Отложение грануляционной ткани и коллагена III типа, ангиогенез, пролиферация эпителиальных клеток, растворение сгустка и сокращение раны (за счёт миофибробластов); задержка второй фазы зажив-ления при дефиците витамина C и меди
Ремоделирование (1 неделя – более 6 месяцев после ранения)	Фибробласты	Коллаген III типа заменяется коллагеном I типа, ↑ прочности ткани на разрыв; коллагеназы (для работы требуется цинк) разрушают коллаген III типа; дефицит цинка → задержка заживления ран

Гранулематозное воспаление

Форма хронического воспаления. Может быть вызвано стойким Т-клеточным ответом на определённые инфекции (например, туберкулёз), иммунно-опосредованные заболевания и инородные тела. Гранулёмы «отгораживают» патоген, не полностью устраняя или разрушая его → сохраняющееся воспаление → фиброз, повреждение органов.

Гистологическое исследование.
Очаг из эпителиоидных клеток (активированные макрофаги с обильной розовой цитоплазмой), окружённых лимфоцитами и многоядерными гигантскими клетками (образованными слиянием нескольких активированных макрофагов).

Выделяют два типа:

- **Казеозные гранулемы:** некроз в центре гранулемы (А). Встречается при инфекционных этиологиях (например, туберкулёз, грибковые инфекции).
- **Некказеозные гранулемы:** центральный некроз отсутствует. Встречается при неинфекционных этиологиях (например, саркоидоз, болезнь Крона).

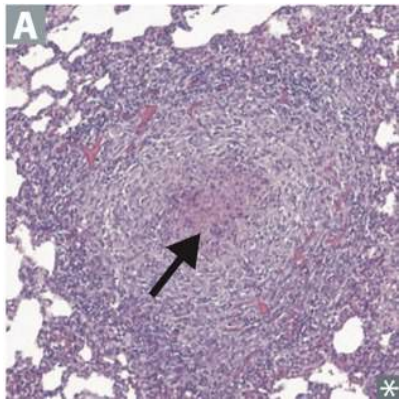

Патофизиология.

1. АПК (антигенпрезентирующие клетки) представляют антигены CD4+ Th-клеткам и выделяют IL-12 → CD4+ Th-клетки дифференцируются в Th1-клетки.
2. Th1 выделяют IFN-γ → активация макрофагов.
3. Макрофаги увеличивают секрецию цитокинов (например, TNF) → образование эпителиоидных макрофагов и гигантских клеток.

Терапия анти-TNF может вызвать разрушение секвестрированных гранулём → прогрессия заболевания. Перед началом терапии анти-TNF всегда следует проверять пациента на латентный туберкулёз.

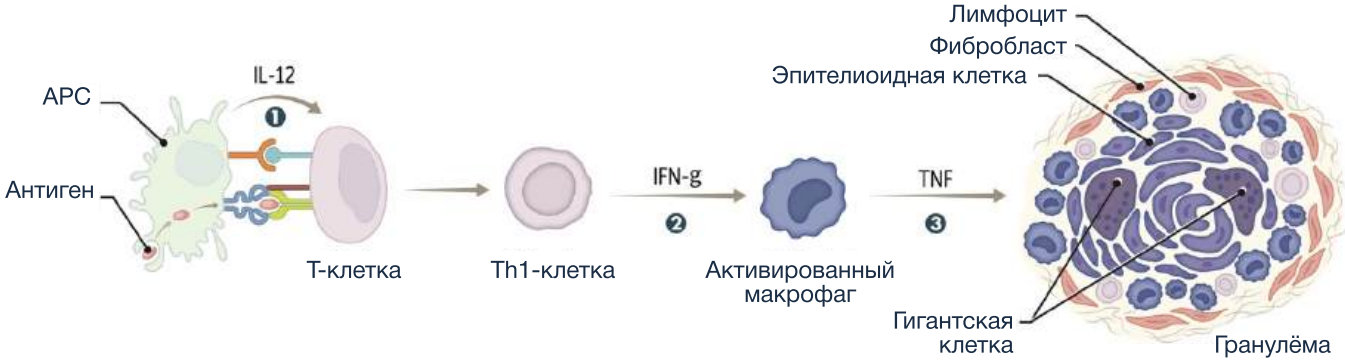

APC - антигенпрезентирующая клетка; IL-12 - интерлейкин-12; IFN-g - интерферон-гамма; TNF - фактор некроза опухоли

Состояние может быть связано с гиперкальциемией из-за увеличенной активности 1α-гидроксилазы в активированных макрофагах, что приводит к повышенной активности витамина D.

Этиология

Инфекционные	• **Бактериальные:** Mycobacteria (туберкулёз, лепра), Bartonella henselae (болезнь кошачьих царапин; звёздчатые некротизирующие гранулёмы), Listeria monocytogenes (granulomatosis infantiseptica), Treponema pallidum (третичный сифилис) • **Грибковые:** эндемические микозы (например, гистоплазмоз) • **Паразитарные:** шистосомоз • **Каталаза-положительные организмы** при хронической гранулематозной болезни
Неинфекционные	• **Иммунопосредованные:** саркоидоз, болезнь Крона, первичный билиарный холангит, подострый (де Кервена / гранулематозный) тиреоидит • **Васкулиты:** гранулематоз с полиангиитом, эозинофильный гранулематоз с полиангиитом, гигантоклеточный (височный) артериит, артериит Такаясу • **Инородные тела:** бериллиоз, талкоз, гиперчувствительный пневмонит

Формирование рубца

Происходит, когда восстановление не может быть осуществлено только за счёт регенерации клеток. Невосстановленные клетки (вследствие тяжёлого острого или хронического повреждения) заменяются соединительной тканью. Через 3 месяца восстанавливается 70–80% прочности ткани; после этого значительного увеличения прочности не происходит. Избыточная секреция TGF-β связана с патологическим рубцеванием, таким как гипертрофические и келоидные рубцы.

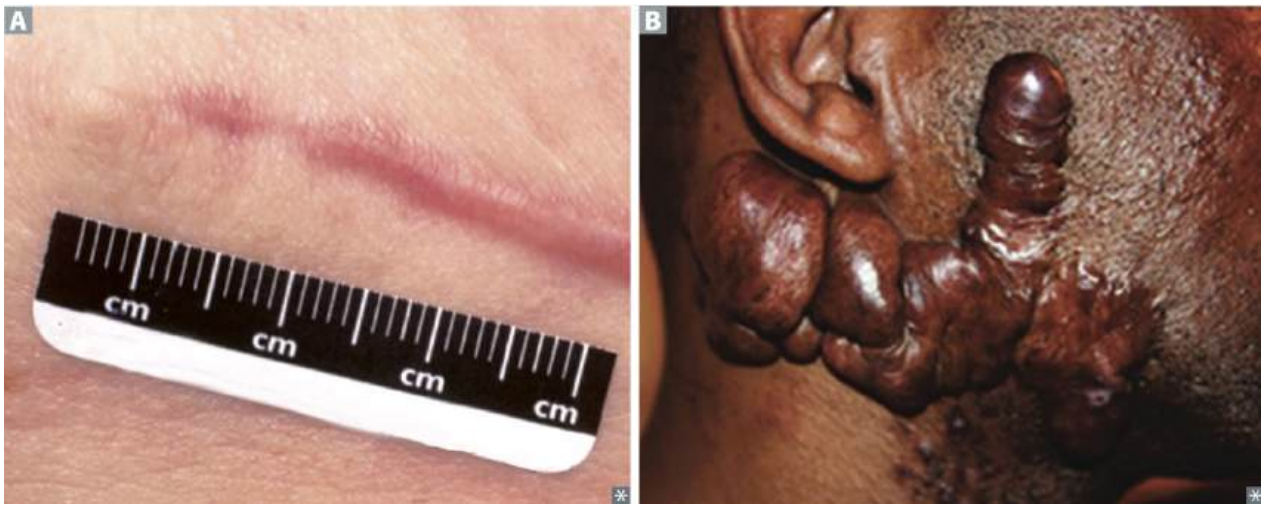

	Гипертрофический рубец (A)	Келоидный рубец (B)
Синтез коллагена	↑ (коллаген III типа)	↑↑↑ (коллаген I и III типов)
Организация коллагена	Параллельная	Дезорганизованная
Протяжённость рубца	Ограничен границами исходной раны	Выходит за пределы границ исходной раны с «когтеобразными» выступами, обычно на мочках ушей, лице, верхних конечностях
Рецидив	Редко	Часто
Предрасположенность	Нет	↑ частота у людей с более тёмной кожей

Неоплазия и неопластическое прогрессирование

Неконтролируемая, часто моноклональная пролиферация клеток. Может быть доброкачественной или злокачественной. Любой неопластический рост состоит из двух компонентов: паренхима (неопластические клетки) и поддерживающая строма (неопластическая; например, кровеносные сосуды, соединительная ткань).

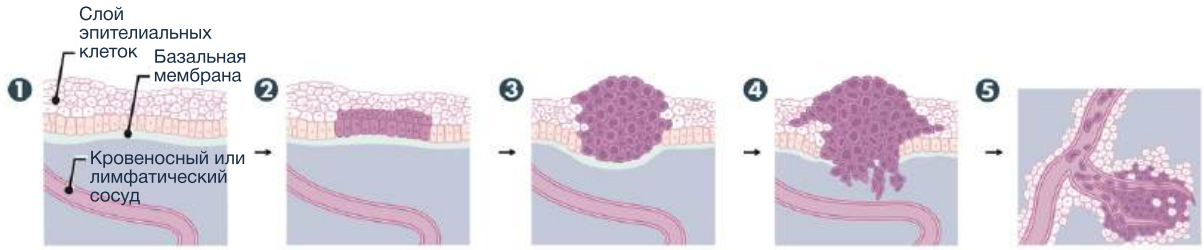

Нормальные клетки	Нормальные клетки с базальной → апикальной полярностью.
Дисплазия	Потеря однородности в размере и форме клеток (плеоморфизм); потеря ориентации ткани; изменения ядер (например, ↑ ядерно-цитоплазматическое соотношение); часто обратима.
Карцинома in situ / преинвазивная	Необратимая тяжёлая дисплазия, охватывающая всю толщу эпителия, но не проникающая через неповреждённую базальную мембрану.
Инвазивная карцинома	Клетки проникли через базальную мембрану с использованием коллагеназ и гидролаз (металлопротеиназ). Контакты между клетками утрачены из-за инактивации E-кадгерина.
Метастаз	Распространение в отдалённые органы через лимфатическую систему или кровь.

Номенклатура опухолей

Карцинома подразумевает эпителиальное происхождение, тогда как **саркома** обозначает мезенхимальное происхождение. Оба термина, как правило, подразумевают злокачественность.

Доброкачественные опухоли обычно хорошо дифференцированы и чётко отграничены, с низкой митотической активностью, без метастазов и без некроза.

Злокачественные опухоли могут демонстрировать низкую степень дифференцировки, хаотичный рост, местную инвазию, метастазирование и ↓ апоптоза.

Термины для **неопухолевых мальформаций** включают:

- **Гамартома** — дезорганизованное разрастание тканей в их нормальном месте (например, полипы Пейтца—Егерса).
- **Хористома** — нормальная ткань, расположенная в атипичном месте (например, ткань желудка, расположенная в дистальном отделе подвздошной кишки при дивертикуле Меккеля).

Тип клеток	Доброкачественная опухоль	Злокачественная опухоль
Эпителий	Аденома, папиллома	Аденокарцинома, папиллярная карцинома
Мезенхима		
Клетки крови	—	Лейкоз, лимфома
Кровеносные сосуды	Гемангиома	Ангиосаркома
Гладкая мышца	Лейомиома	Лейомиосаркома
Поперечно-полосатые мышцы	Рабдомиома	Рабдомиосаркома
Соединительная ткань	Фиброма	Фибросаркома
Кость	Остеома	Остеосаркома
Жировая ткань	Липома	Липосаркома
Меланоциты	Невус / родинка	Меланома

Стадия и дифференцировка

Дифференцировка	• Степень дифференцировки клеток (сходство с тканью происхождения) и митотическая активность по данным гистологии. • Варьирует от низкой степени (хорошо дифференцированные) до высокой степени (плохо дифференцированные или недифференцированные [анапластические]). • Более высокая степень часто коррелирует с большей агрессивностью.	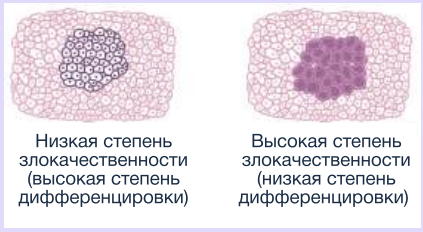 Низкая степень злокачественности (высокая степень дифференцировки) Высокая степень злокачественности (низкая степень дифференцировки)

Стадия	• Степень инвазии и распространения от исходного очага. Глубина инвазии коррелирует с риском метастазирования. Основана на клинических (c) или патологических (p) данных.
	• Система стадирования TNM (важность: M > N > T):
	  • T - Размер/инвазия первичной опухоли.
	  • N - Метастазы в регионарные лимфатические узлы.
	  • M - Отдалённые метастазы.
	• Стадия обычно имеет большее прогностическое значение, чем степень дифференцировки (например, опухоль с высокой стадией, но низкой степенью дифференцировки обычно хуже, чем опухоль с низкой стадией, но высокой степенью дифференцировки).
	• Стадия (распространённость) определяет выживаемость.
		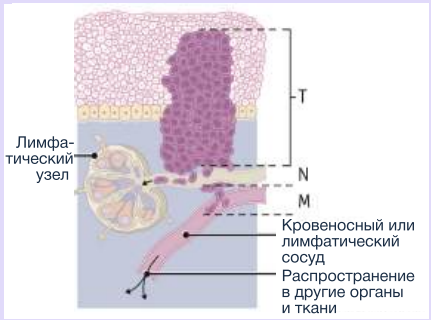

Признаки раковых клеток

Перерождение клеток вызывается мутациями ДНК (в основном приобретенными), которые влияют на фундаментальные клеточные процессы (например, рост, восстановление ДНК, выживание).

Признак	Механизм
Производство факторов роста	Мутации в генах, кодирующих: • Протоонкогены → ↑ факторов роста → аутокринная петля (напр., ↑ PDGF при опухолях мозга) • Рецепторы факторов роста → конститутивная активация (напр., HER2 при раке молочной железы) • Сигнальные молекулы (напр., RAS) • Транскрипционные факторы (напр., MYC) • Регуляторы клеточного цикла (напр., циклины, CDK)
Нечувствительность к антипролиферативным сигналам	• Мутации в генах-супрессорах опухолей (напр., Rb) • Потеря функции E-кадгерина → утрата контактного торможения (напр., мутации NF2)
Уклонение от апоптоза	Мутации в генах, регулирующих апоптоз (напр., TP53, BCL2 → фолликулярная В-клеточная лимфома)
Неограниченный репликативный потенциал	Реактивация теломеразы → поддержка и удлинение теломер → предотвращение укорочения хромосом и клеточного старения
Поддержание ангиогенеза	↑ проангиогенных факторов (напр., VEGF) или ↓ ингибиторных факторов; источником могут быть опухолевые или стромальные клетки; сосуды могут расти из существующих капилляров (неоангиогенез) или из эндотелиальных клеток костного мозга (васкулогенез); сосуды могут быть проницаемыми и/или расширенными
Эффект Варбурга	Сдвиг метаболизма глюкозы с митохондриального окислительного фосфорилирования на гликолиз, даже при наличии кислорода; аэробный гликолиз обеспечивает быстро делящиеся опухолевые клетки углеродом для синтеза клеточных структур, что ведет к ↑ молочной кислоты
Уклонение от иммунного ответа	В норме иммунные клетки распознают и атакуют опухолевые; для выживания опухоль должна избегать иммунного ответа: • ↓ экспрессии главного комплекса гистосовместимости I → цитотоксические Т-клетки не распознают опухоль • Секреция иммуносупрессивных факторов (напр., TGF-β), привлечение Treg • Экспрессия молекул иммунных контрольных точек

Признак	Механизм
Инвазия в ткани	Потеря E-кадгерина → ослабление межклеточных контактов → металлопротеиназы разрушают базальную мембрану и внеклеточный матрикс → прикрепление клеток к белкам межклеточного матрикса (ламинин, фибронектин) → миграция через деградированный межклеточный матрикс («локомоция») → сосудистое распространение
Метастазирование	Опухолевые клетки или эмболы распространяются через лимфу или кровь → прикрепление к эндотелию → экстравазация и хоуминг; направление метастазов часто определяется местом первичной опухоли (первый капиллярный бассейн); возможен органотропизм (напр., рак легких часто метастазирует в надпочечники)

Взаимодействия контрольных точек иммунного ответа

Сигналы, которые модулируют активацию и функцию Т-клеток → ↓ иммунного ответа против опухолевых клеток. Являются мишенями для нескольких противораковых иммунотерапий. Примеры:

- Взаимодействие между PD-1 (на Т-клетках) и PD-L1/2 (на опухолевых клетках или иммунных клетках в опухолевом микроокружении) → дисфункция Т-клеток (истощение). Блокируется антителами против PD-1 (например, цемиплимаб, ниволумаб, пембролизумаб) или против PD-L1 (например, атезолизумаб, дурвалумаб, авелумаб).
- CTLA-4 на Т-клетках конкурирует с CD28 за B7 на антигенпрезентирующих клетках → потеря костимулирующего сигнала для Т-клеток. Блокируется антителами против CTLA-4 (например, ипилимумаб).

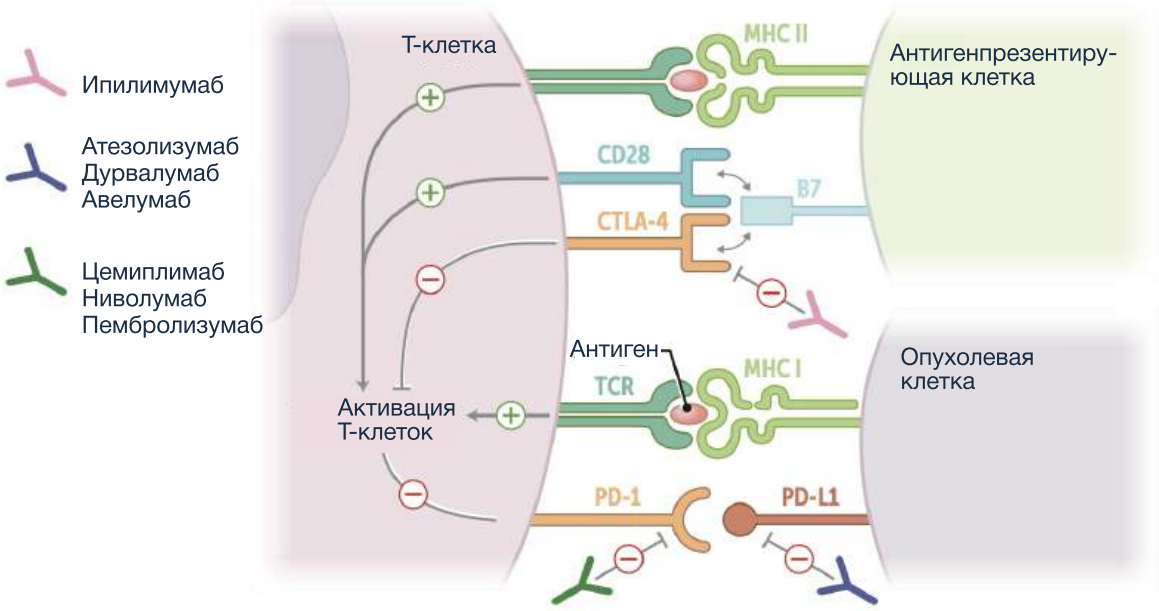

Эпидемиология рака

Рак кожи (базальноклеточный > плоскоклеточный >> меланома) — самый распространённый вид рака (не включён в данные ниже).

	Мужчины	Женщины	Дети (0–14 лет)	Примечания
Заболеваемость	1. Простата 2. Лёгкие 3.Ободочная/прямая кишка	1. Молочная железа 2. Лёгкие 3.Ободочная/прямая кишка	1. Лейкемия 2. ЦНС 3.Нейробластома	Заболеваемость раком лёгких снизилась у мужчин, но существенно не изменилась у женщин.
Смертность	1. Лёгкие 2. Простата 3. Ободочная/прямая кишка	1. Лёгкие 2. Молочная железа 3. Ободочная/прямая кишка	1. Лейкемия 2. ЦНС 3.Нейробластома	Рак — вторая по частоте причина смерти в США (болезни сердца — первая).

Наиболее распространенные метастазы

Большинство карцином распространяются через лимфатическую систему; большинство сарком — гематогенным путём. Однако есть четыре карциномы, которые распространяются гематогенно: фолликулярная карцинома щитовидной железы, хориокарцинома, почечно-клеточная карцинома и гепатоцеллюлярная карцинома.

Метастазы в кости, печень, лёгкие и мозг встречаются чаще, чем первичные злокачественные опухоли этих органов. Метастазы часто проявляются как множественные очаги (в отличие от первичных опухолей, которые, как правило, одиночные).

Место метастазирования	Первичная опухоль	Примечания
Кости 	Простата, молочная железа>> лёгкое > почка, толстая кишка	Склонность к аксиальному скелету. Метастазы в кости (рис. А) могут быть: • Бластические (например, простата, мелкоклеточный рак лёгкого) • Смешанные (например, молочная железа) • Литические (например, почка, толстая кишка, немелкоклеточный рак лёгкого)

Место метастазирования	Первичная опухоль	Примечания
Печень 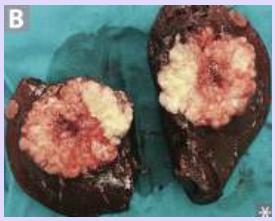	Толстая кишка > молочная железа >> поджелудочная железа, лёгкое, простата	Рассеяны по всей паренхиме печени (рис. B)
Лёгкие	Толстая кишка, молочная железа >> почка, простата	Обычно поражают оба лёгких
Головной мозг	Лёгкое > молочная железа >> меланома > толстая кишка, простата	Обычно обнаруживаются на границе серого и белого вещества

Онкогены

Мутация с усилением функции превращает протоонкоген (нормальный ген) в онкоген → риск развития рака. Для этого требуется повреждение только одного аллеля протоонкогена.

Ген	Продукт гена	Ассоциированные новообразования
ALK	Рецепторная тирозинкиназа	Аденокарцинома лёгкого
EGFR (ERBB1)	Рецепторная тирозинкиназа	Аденокарцинома лёгкого
HER2 (ERBB2)	Рецепторная тирозинкиназа	Карцинома молочной железы и желудка
RET	Рецепторная тирозинкиназа	MEN2A и 2B, медуллярная и папиллярная карцинома щитовидной железы, феохромоцитома
BCR-ABL	Нерецепторная тирозинкиназа	ХМЛ, ОЛЛ
JAK2	Нерецепторная тирозинкиназа	Миелопролиферативные неоплазии
BRAF	Серин/треонинкиназа	Меланома, неходжкинская лимфома, колоректальная карцинома, папиллярная карцинома щитовидной железы, волосатоклеточный лейкоз
c-KIT	Рецептор цитокинов (CD117)	Гастроинтестинальная стромальная опухоль (GIST), мастоцитоз
MYCC (c-myc)	Фактор транскрипции	Лимфома Беркитта

Ген	Продукт гена	Ассоциированные новообразования
MYCN (N-myc)	Фактор транскрипции	Нейробластома
KRAS	RAS GTPаза	Рак поджелудочной железы, колоректальный рак, рак лёгкого, рак эндометрия
BCL-2	Антиапоптотическая молекула (ингибирует апоптоз)	Фолликулярная лимфома и диффузная крупноклеточная В-клеточная лимфома

Гены-супрессоры опухолей

Потеря функции → ↑ риск развития рака; обе (две) аллели гена-супрессора опухоли должны быть утрачены для проявления заболевания (гипотеза «двух ударов» Кнудсона).

Ген	Продукт гена	Связанное заболевание
APC	Негативный регулятор β-катенин/WNT-пути	Колоректальный рак (связан с семейным аденоматозным полипозом — FAP)
BRCA1/ BRCA2	Белки BRCA1/BRCA2	Рак молочной железы, яичников, предстательной железы, поджелудочной железы
CDKN2A	p16, блокирует переход G_1 → S-фаза	Многие виды рака (например, меланома, рак лёгких, поджелудочной железы)
DCC	Удалён в колоректальном раке	Колоректальный рак
SMAD4 (DPC4)	Удалён в раке поджелудочной железы	Рак поджелудочной железы, колоректальный рак
MEN1	Менин	Множественная эндокринная неоплазия типа 1
NF1	Нейрофибромин (активатор GTPазы Ras)	Нейрофиброматоз типа 1
NF2	Белок мерлин (шванномин)	Нейрофиброматоз типа 2
PTEN	Негативный регулятор PI3K/AKT-пути	Рак предстательной железы, молочной железы, эндометрия
RB1	Ингибирует E2F; блокирует переход G_1 → S-фаза	Ретинобластома, остеосаркома (рак костей)

Ген	Продукт гена	Связанное заболевание
TP53	p53, активирует p21, блокирует переход G_1 → S-фаза	Большинство видов рака, синдром Ли-Фраумени (множественные злокачественные опухоли в молодом возрасте; саркома, рак молочной железы, мозга, лёгких/лейкемия, опухоли надпочечников)
TSC1	Белок хамартин	Туберозный склероз
TSC2	Туберин	Туберозный склероз
VHL	Ингибирует гипоксия-индуцируемый фактор 1α	Болезнь фон Гиппеля–Линдау
WT1	Транскрипционный фактор, участвующий в развитии мочеполовой системы	Опухоль Вильмса (нефробластома)

Канцерогены

ТОКСИН	ИСТОЧНИК/ ЭКСПОЗИЦИЯ	ПОРАЖЕННЫЙ ОРГАН	ПОСЛЕДСТВИЯ
Афлатоксины (Aspergillus)	Злаки и орехи в хранилищах	Печень	Гепатоцеллюлярная карцинома
Алкилирующие агенты	Химиотерапия	Кровь	Лейкемия/лимфома
Ароматические амины (например, бензидин, 2-нафтиламин)	Текстильная промышленность (красители), табачный дым (2-нафтиламин)	Мочевой пузырь	Переходно-клеточная карцинома
Мышьяк	Гербициды (работники виноградников), металлургия, консервация древесины	Печень, лёгкие, кожа	Гемангиосаркома печени, рак лёгких, плоскоклеточный рак кожи
Асбест	Старые кровельные материалы, верфи	Лёгкие	Бронхогенная карцинома > мезотелиома
Никель, хром, бериллий, кремний	Экспозиция на производствах	Лёгкие	Рак лёгких

ТОКСИН	ИСТОЧНИК/ ЭКСПОЗИЦИЯ	ПОРАЖЕННЫЙ ОРГАН	ПОСЛЕДСТВИЯ
Табачный дым	—	Мочевой пузырь	Переходно-клеточная карцинома
		Шейка матки	Плоскоклеточная карцинома
		Пищевод	Плоскоклеточная карцинома/ аденокарцинома
		Почки	Почечно-клеточная карцинома
		Гортань	Плоскоклеточная карцинома
		Лёгкие	Плоскоклеточная и мелкоклеточная карцинома
		Ротоглотка	Плоскоклеточная карцинома
		Поджелудочная железа	Аденокарцинома
Этанол	—	Пищевод	Плоскоклеточная карцинома
		Печень	Гепатоцеллюлярная карцинома
		Молочная железа	Рак молочной железы
Ионизирующее излучение	—	Кровь	Лейкемия
		Щитовидная железа	Папиллярная карцинома щитовидной железы
Нитрозамины	Копчёная пища	Желудок	Рак желудка (кишечный тип)
Радон	Продукт распада урана, накапливается в подвалах	Лёгкие	Рак лёгких (второй по значимости фактор после табачного дыма)
Винилхлорид	Используется для производства ПВХ-труб	Печень	Гемангиосаркома печени

Онкогенные микробы

Микроорганизм	Ассоциированный рак
EBV	Лимфома Беркитта, лимфома Ходжкина, назофарингеальная карцинома, первичная ЦНС-лимфома (у иммунокомпрометированных пациентов)
HBV, HCV	Гепатоцеллюлярная карцинома
HHV-8	Саркома Капоши
HPV (обычно типы 16, 18)	Рак шейки матки, полового члена/анального канала, рак головы и шеи
H. pylori	Аденокарцинома желудка и MALT-лимфома
HTLV-1	Лейкемия/лимфома взрослых Т-клеток
Печёночная двуустка (Clonorchis sinensis)	Холангиокарцинома
Schistosoma haematobium	Плоскоклеточный рак мочевого пузыря

Онкомаркеры сыворотки крови

Опухолевые маркеры не должны использоваться как основной инструмент для диагностики или скрининга рака. Их можно применять для мониторинга рецидива опухоли и оценки ответа на терапию, но окончательная диагностика осуществляется только последством гистологического исследования биопсийного материала. Некоторые маркеры могут быть связаны не только с опухолями, но и другими заболеваниями.

Маркер	Важные ассоциации	Примечания
Щелочная фосфатаза	Метастазы в кости или печень, болезнь Педжета костей, семинома (PLAP).	Исключить печёночное происхождение, проверив уровни печёночных ферментов и ГГТ.
α-фетопротеин	Гепатоцеллюлярная карцинома, опухоль желточного мешка, смешанные герминогенные опухоли, атаксия-телеангиэктазия, дефекты нервной трубки.	Обычно вырабатывается плодом. Временно повышен при беременности. Высокие уровни связаны с дефектами нервной трубки и передней брюшной стенки, низкие уровни связаны с синдромом Дауна.

Маркер	Важные ассоциации	Примечания
hCG	Пузырный занос и хориокарциномы (гестационная трофобластическая болезнь), рак яичек, смешанные герминогенные опухоли.	Вырабатывается синцитиотрофобластами плаценты.
CA 15-3 / CA 27-29	Рак молочной железы.	—
CA 19-9	Аденокарцинома поджелудочной железы.	—
CA 125	Эпителиальный рак яичников.	—
Кальцитонин	Медуллярная карцинома щитовидной железы (самостоятельно или в комплексе синдромов МЭН 2А, МЭН 2В).	—
CEA	Колоректальный рак поджелудочной железы. Второстепенные ассоциации: рак желудка, молочной железы, медуллярная карцинома щитовидной железы.	Раково-эмбриональный антиген. Очень неспецифичен.
Хромогранин	Нейроэндокринные опухоли.	—
ЛДГ	Герминогенные опухоли яичек, рак яичников, дисгерминома, другие раки.	Может использоваться как показатель опухолевой нагрузки.
Нейрон-специфическая енолаза	Нейроэндокринные опухоли (например, мелкоклеточный рак лёгкого, карциноидная опухоль, нейробластома).	—
ПСА	Рак предстательной железы.	Простат-специфический антиген. Также повышен при ДГПЖ и простатите. Спорное соотношение риск/польза для скрининга. Маркер рецидива после лечения.

Жидкостная биопсия

Неинвазивный диагностический тест жидкости организма (например, кровь, моча) с использованием циркулирующей опухолевой ДНК (ctDNA), РНК (ctRNA) или циркулирующих опухолевых клеток (CTCs) для профилирования рака (например, EGFR при раке лёгкого), мониторинга лечения и наблюдения после терапии (например, колоректальный рак). Помогает в раннем выявлении метастазов и подборе персонализированной терапии.

Иммуногистохимическое исследование

Определяет первичный очаг происхождения для метастатических опухолей и позволяет охарактеризовать опухоли, которые сложно классифицировать.

Окраска	Мишень	Выявляемые опухоли
Хромогранин и синаптофизин	Нейроэндокринные клетки	Мелкоклеточная карцинома лёгкого, карциноидная опухоль, нейробластома
Цитокератин	Эпителиальные клетки	Эпителиальные опухоли (например, плоскоклеточная карцинома)
Десмин	Мышцы	Мышечные опухоли (например, рабдомиосаркома)
GFAP	Нейроглия (например, астроциты, клетки Шванна, олигодендроциты)	Астроцитома, глиобластома
Нейрофиламент	Нейроны	Нейрональные опухоли (например, нейробластома)
PSA	Эпителий предстательной железы	Рак предстательной железы
PECAM-1/CD-31	Эндотелиальные клетки	Сосудистые опухоли (например, ангиосаркома)
S-100	Клетки нервного гребня	Меланома, шваннома, гистиоцитоз из клеток Лангерганса
TRAP	Тартрат-резистентная кислая фосфатаза	Волосатоклеточный лейкоз

Окраска	Мишень	Выявляемые опухоли
Виментин	Мезенхимальная ткань (например, фибробласты, эндотелиальные клетки, макрофаги)	Мезенхимальные опухоли (например, саркома), а также многие другие опухоли (например, эндометриальная карцинома, почечно-клеточная карцинома, менингиома)

P-гликопротеин

АТФ-зависимый насос, также называемый белком множественной лекарственной устойчивости 1 (MDR1). Экспрессируется в некоторых раковых клетках для выведения токсинов, включая химиотерапевтические препараты (один из механизмов снижения чувствительности или развития устойчивости к химиотерапии со временем).

Паранеопластические синдромы

Проявление	Описание/механизм	Наиболее часто ассоциированные опухоли
Мышечно-скелетные и кожные		
Дерматомиозит	Прогрессирующая проксимальная мышечная слабость, папулы Готтрона, гелиотропная сыпь	Аденокарциномы, особенно яичников
Черный акантоз	Гиперпигментированные бархатистые бляшки в подмышечной области и на шее	Аденокарцинома желудка и другие висцеральные злокачественные опухоли
Симптом Лезера–Трела	Внезапное появление множественных себорейных кератозов	Желудочно-кишечные аденокарциномы и другие висцеральные злокачественные опухоли
Гипертрофическая остеоартропатия	Аномальная пролиферация кожи и костей на дистальных конечностях → барабанные палочки, артралгия, выпоты в суставах, периостоз трубчатых костей	Аденокарцинома лёгкого

Проявление	Описание/механизм	Наиболее часто ассоциированные опухоли
Эндокринные		
Гиперкальциемия	↑ белка, ассоциированного с парат-гормоном	Плоскоклеточные карциномы лёгких, головы и шеи; рак почки, мочевого пузыря, молочной железы, яичников
	↑ 1,25-$(OH)_2$ витамин D_3 (кальцитриол)	Лимфома
Синдром Кушинга	↑ АКТГ	Мелкоклеточный рак лёгкого
Гипонатриемия (синдром неадекватной секреции АДГ)	↑ АДГ	Мелкоклеточный рак лёгкого
Гематологические		
Полицитемия	↑ эритропоэтин, паранеопластическое повышение гематокрита	Феохромоцитома, почечно-клеточный рак, гепатоцеллюлярная карцинома, гемангиобластома, лейомиома
Чистая аплазия эритроцитов	Анемия с низким ретикулоцитозом	Тимома
Синдром Гуда	Гипогаммаглобулинемия	Тимома
Синдром Труссо	Мигрирующий поверхностный тромбофлебит	—
Небактериальный тромботический эндокардит	Отложение стерильных тромбоцитарных тромбов на сердечных клапанах	Аденокарциномы, особенно поджелудочной железы
Невромышечные		
Энцефалит с антителами к NMDA-рецепторам	Психиатрические нарушения, потеря памяти, судороги, дискинезия, вегетативная нестабильность, речевые нарушения	Овариальная тератома
Синдром опсоклонус-миоклонус	«Пляшущие глаза, пляшущие ноги»	Нейробластома (дети), мелкоклеточный рак лёгкого (взрослые)
Паранеопластическая мозжечковая дегенерация	Антитела против антигенов клеток Пуркинье	Мелкоклеточный рак лёгкого (anti-Hu), гинекологические раки и рак молочной железы (anti-Yo), лимфома Ходжкина (anti-Tr)
Паранеопластический энцефаломиелит	Антитела против антигенов Hu в нейронах	Мелкоклеточный рак лёгкого

Проявление	Описание/механизм	Наиболее часто ассоциированные опухоли
Невромышечные		
Синдром Ламберта–Итона	Антитела к пресинаптическим (P/Q-типа) Ca^{2+} каналам в нервно-мышечном соединении	Мелкоклеточный рак лёгкого
Миастения	Антитела к постсинаптическим ACh-рецепторам в нервно-мышечном соединении	Тимома

СТАРЕНИЕ

Нормальное старение

Возрастное прогрессирующее снижение функции органов, приводящее к повышенной восприимчивости к заболеваниям. Связано с генетическими (например, укорочение теломер), эпигенетическими (например, метилирование ДНК) и метаболическими (например, митохондриальная дисфункция) изменениями.

СИСТЕМА	ИЗМЕНЕНИЯ ПРИ СТАРЕНИИ
Сердечно-сосудистая	↓ эластичность артерий (↑ ригидность), ↑ диаметр аорты, ↓ размер полости левого желудочка и S-образная форма межжелудочковой перегородки (из-за гипертрофии миокарда), ↑ размер полости левого предсердия, кальцификация аорты и митрального клапана, ↓ максимальная частота сердечных сокращений.
Желудочно-кишечная	↓ тонус нижнего пищеводного сфинктера, ↓ защита слизистой желудка, ↓ моторика толстой кишки.
Кроветворная	↓ масса костного мозга, ↑ жировая ткань в костном мозге; менее выраженный ответ на стресс (например, кровопотерю).
Иммунная	Преимущественное влияние на адаптивный иммунитет: ↓ наивных B- и T-лимфоцитов, сохранение клеток памяти B; иммунное старение ухудшает ответ на новые антигены (например, патогены, вакцины).
Опорно-двигательная	↓ масса скелетных мышц (саркопения), ↓ масса костной ткани (остеопения), истончение суставного хряща.
Нервная	↓ объём мозга (потеря нейронов), ↓ мозговой кровоток; функция сохраняется, несмотря на лёгкое когнитивное снижение.
Органы чувств	Нарушение аккомодации (пресбиопия), ↓ слух (пресбиакузис), ↓ обоняние и вкус.
Кожа	Атрофия с уплощением дермо-эпидермального соединения; ↓ коллагена и ↓ эластина (морщины, старческая пурпура), ↓ потовых желёз (тепловой удар), ↓ сальных желёз (сухость кожи). • **Внутреннее старение** — ↓ синтетическая активность фибробластов кожи. • **Внешнее старение** — разрушение коллагена и эластина дермы под действием солнечного излучения (UVA-лучи), накопление продуктов деградации (солярный эластоз).

СИСТЕМА	ИЗМЕНЕНИЯ ПРИ СТАРЕНИИ
Почки	↓ СКФ (↓ число нефронов), ↓ почечный кровоток, ↓ гормональная функция. Нарушения мочеиспускания (например, недержание мочи).
Репродуктивная	**Мужчины** — атрофия яичек (↓ сперматогенез), увеличение простаты, замедленная эрекция/эякуляция, более длительный рефрактерный период, менее выраженное снижение либидо по сравнению с женщинами. **Женщины** — атрофия вульвы и влагалища, укорочение, истончение, сухость влагалища, ↑ pH из-за ↓ эстрогена при менопаузе.
Дыхательная	↑ растяжимость лёгких (↓ эластический возврат), ↓ податливость грудной клетки (↑ ригидность), ↓ сила дыхательных мышц; ↓ $ОФВ_1$, ↓ ФЖЕЛ; ↑ альвеолярно-артериальный градиент, ↑ несоответствие вентиляции/перфузии. Ответ дыхательного центра на гипоксию/гиперкапнию снижен. Менее выраженный кашель, замедленное мукоцилиарное очищение.

Липофусцин

Это жёлто-коричневый пигмент старения (рис. А). Он состоит из полимеров липидов и фосфолипидов, связанных с белком. Может образовываться в результате перекисного окисления полиненасыщенных липидов субклеточных мембран.
При аутопсии у пожилых людей его отложения обнаруживаются в сердце, толстой кишке, печени, почках, глазах и других органах.

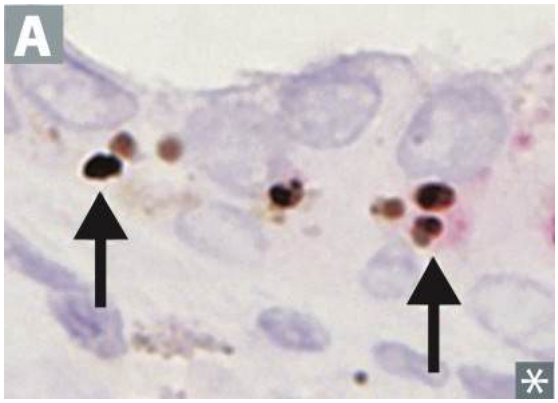

SYNAPSE

Фундаментальные дисциплины

Фундаментальная медицина: от основ к практике

Самый полный онлайн-курс по фундаментальной медицине без скучных лекций. Все занятия проводятся исключительно на русском языке, а программа основана на принципах доказательного образования и материалах экзамена USMLE Step 1 — всемирно признанного эталона врачебной подготовки

- Медицинское образование, каким оно должно быть
- Международные знания без языковых и географических барьеров

получить бесплатную консультацию

узнать подробнее

ФАРМАКОЛОГИЯ

Фармакология — это не просто заученный список препаратов.
Прежде всего это логика воздействия: куда действует лекарство, что оно меняет в системе и какие последствия это запускает.

В этом разделе First Aid:

- помогает разобраться в таких сложных понятиях как “фармакокинетика” и “фармакодинамика”;
- показывает основные точки приложения различных лекарственных препаратов;
- превращает сотни препаратов в четкие классы с понятным механизмом действия;
- связывает фармакологию с патологией и физиологией;
- описывает действие основных токсинов.

В данной главе описана **базовая фармакология**. Частная фармакология далее включена в каждый соответствующий раздел специальных дисциплин.

ФАРМАКОКИНЕТИКА И ФАРМАКОДИНАМИКА

Кинетика ферментов

Уравнение Михаэлиса-Ментен

Km — это концентрация субстрата, необходимая для достижения ферментом скорости, равной ½ максимальной скорости реакции, достигаемой при полном насыщении фермента субстратом (Vmax); величина обратно пропорциональна аффинности фермента к субстрату.

Vmax прямо пропорциональна концентрации фермента. Большинство ферментативных реакций имеют гиперболическую кривую (т. е. подчиняются уравнению Михаэлиса—Ментен). Однако ферментативные реакции, которые демонстрируют сигмоидальную кривую, обычно указывают на положительную кооперативность при связывании субстрата (например, аспартаттранскарбамоилза).

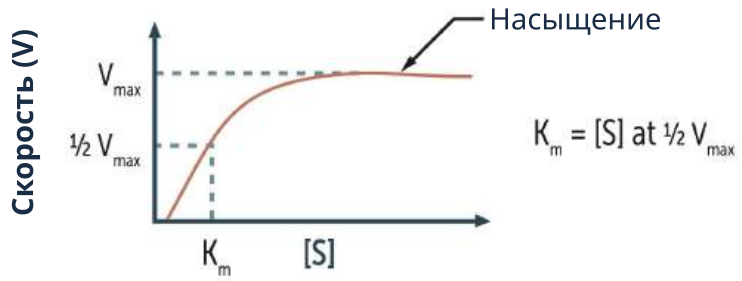

Эффекты ингибирования ферментов

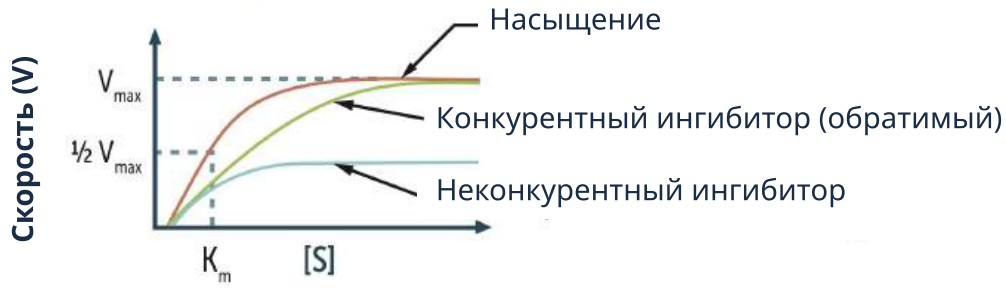

- Vmax — максимальная скорость
- 1/2 V_{max} — половина максимальной скорости
- K_m — Константа Михаэлиса)
- [S] — концентрация субстрата

График Лайнуивера—Берка

- Чем ближе прямая к 0 по оси Y, тем выше Vmax.
- Чем ближе прямая к 0 по оси X, тем выше Km.
- Чем выше Km, тем ниже аффинность.

Прямые при действии обратимых конкурентных ингибиторов пересекаются, тогда как при неконкурентных ингибиторах — нет.

Мнемоника: конкурентные ингибиторы увеличивают **К**m.

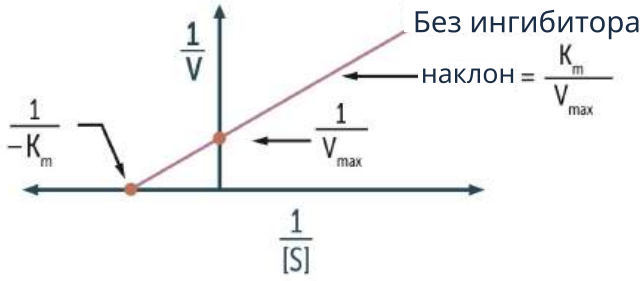

Эффекты ингибирования ферментов

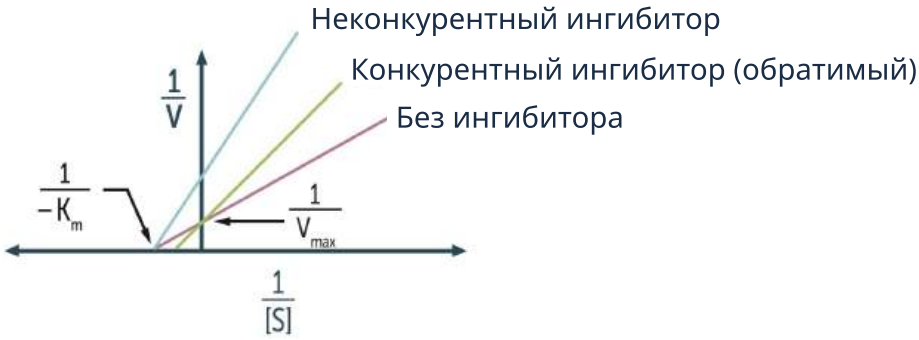

	Конкурентные ингибиторы, обратимые	Конкурентные ингибиторы, необратимые	Неконкурентные ингибиторы
Похожи на субстрат	Да	Да	Нет
Преодолеваются повышением концентрации субстрата [S]	Да	Нет	Нет
Связываются с активным центром	Да	Да	Нет
Влияние на Vmax		↓	↓
Влияние на Km	↑	Без изменений	Без изменений
Фармакодинамика	↓ потентность	↓ эффективность	↓ эффективность

Биодоступность (F).
Доля введенного препарата, достигающая системного кровотока.

- При внутривенном введении **F = 100%.**
- При приеме внутрь: **F обычно < 100%** из-за неполного всасывания и пресистемного метаболизма.

Может быть рассчитана по площади под кривой зависимости концентрации в плазме от времени, умноженной на 100.

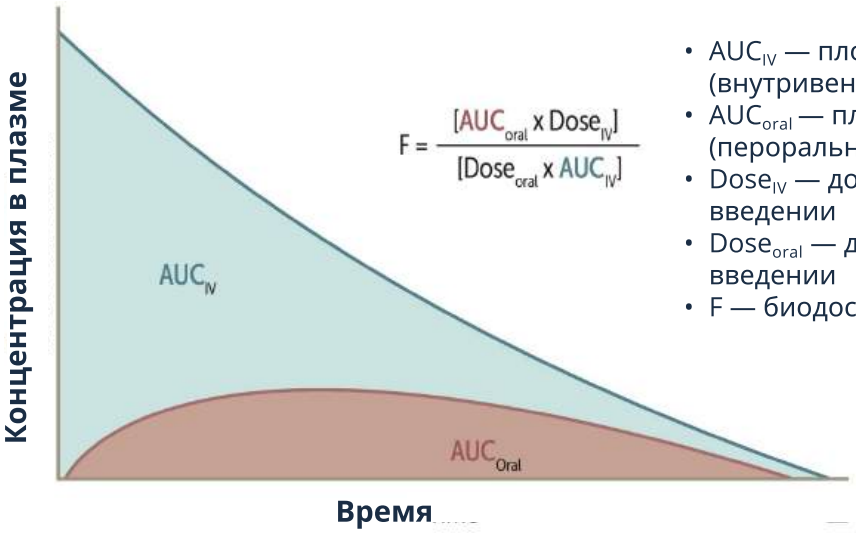

$$F = \frac{[AUC_{oral} \times Dose_{IV}]}{[Dose_{oral} \times AUC_{IV}]}$$

- AUC_{IV} — площадь под кривой (внутривенное введение)
- AUC_{oral} — площадь под кривой (пероральное введение)
- $Dose_{IV}$ — доза при внутривенном введении
- $Dose_{oral}$ — доза при пероральном введении
- F — биодоступность

Объем распределения (Vd).
Теоретическое значение, связывающее количество препарата с концентрацией в плазме.

- Заболевания печени и почек увеличивают Vd за счет снижения связывания с белками.
- Лекарственные препараты могут распределяться более чем в одном компартменте.
- Гемодиализ наиболее эффективен для препаратов с низким Vd.

Формула:
Vd = количество препарата в организме / концентрация препарата в плазме

Vd	Компартмент	Типы препаратов
Низкий	Внутрисосудистое пространство	Крупные или заряженные молекулы, связывающиеся с белками плазмы
Средний	Внеклеточная жидкость	Малые гидрофильные молекулы
Высокий	Все ткани, включая жировую	Малые липофильные молекулы, особенно при связывании с белками тканей

Клиренс (CL).
Объем плазмы, очищенный от препарата за единицу времени. Клиренс может быть снижен при нарушениях сердечной, печеночной или почечной функции.

Формула:
CL = скорость элиминации препарата / концентрация препарата в плазме = Vd × Ke (константа элиминации).

Период полувыведения (t1/2).
Время, необходимое для выведения половины препарата из организма.

Равновесная концентрация — это динамическое состояние, при котором концентрация препарата остается постоянной (скорость элиминации препарата = скорости его введения).

При кинетике первого порядка препарат, вводимый с постоянной скоростью, достигает равновесной концентрации за 4–5 периодов полувыведения.

Для достижения 90% равновесного уровня требуется 3,3 периода полувыведения.

Формула:
t1/2 = (0,7 × Vd) / CL при элиминации первого порядка.

Количество периодов полувыведения	% остатка
1	50%
2	25%
3	12,5%
4	6,25%

Расчет дозировки

Нагрузочная доза = (целевой уровень в плазме × объем распределения) / биодоступность

Поддерживающая доза = (целевой уровень в плазме × клиренс × интервал дозирования) / биодоступность

При заболеваниях почек или печени поддерживающая доза снижается, а загрузочная доза обычно не изменяется.

Время достижения равновесной концентрации зависит главным образом от периода полувыведения (t1/2) и не зависит от дозы и частоты введения.

Метаболизм лекарственных препаратов

Лекарственные препараты могут метаболизироваться в ходе реакций фазы I или фазы II, либо обеих фаз. Эти реакции могут биоактивировать или деактивировать вещества и не происходят последовательно (например, фаза I может следовать за фазой II или происходить как единичная реакция).

У пожилых пациентов в первую очередь снижается функция реакций фазы I. Пациенты с замедленным процессом ацетилирования имеют больше побочных эффектов от некоторых препаратов вследствие снижения скорости метаболизма (например, изониазид).

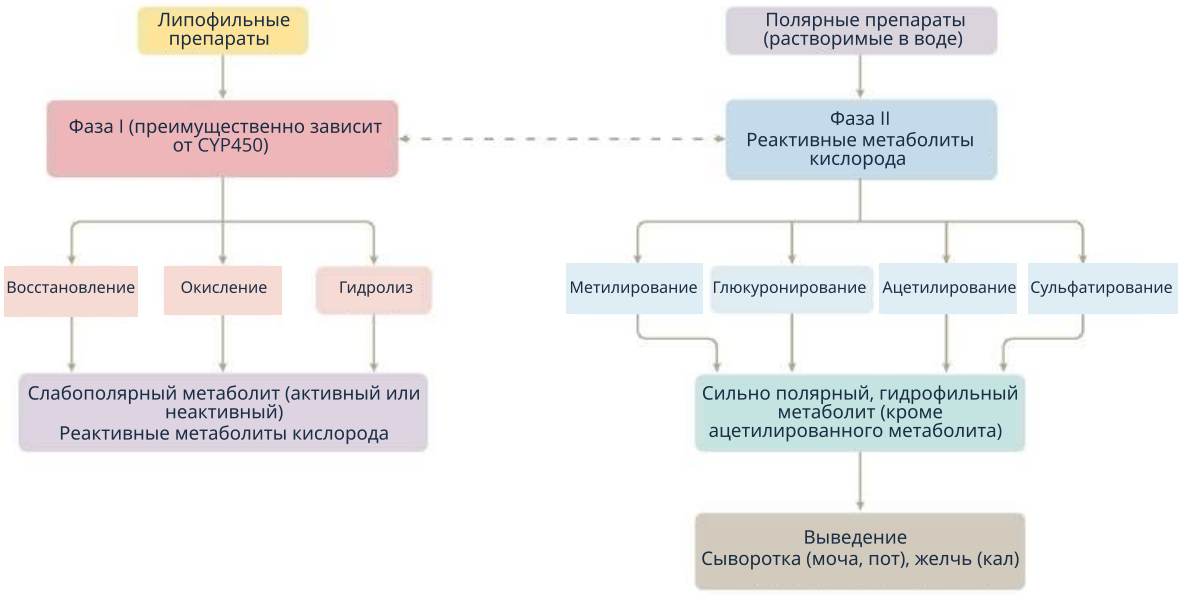

Элиминация лекарственных препаратов

Элиминация нулевого порядка.
Скорость элиминации постоянна независимо от концентрации в плазме (Cp) — то есть за единицу времени выводится одинаковое количество препарата. Cp снижается линейно со временем.

Примеры препаратов: фенитоин, этанол и аспирин (при высоких или токсических концентрациях). Элиминация ограниченной емкости.

Элиминация первого порядка
Скорость элиминации первого порядка прямо пропорциональна концентрации препарата (т.е. постоянной доле препарата, выведенной за единицу времени). Cp ↓ экспоненциально растёт со временем. Применимо к большинству препаратов.

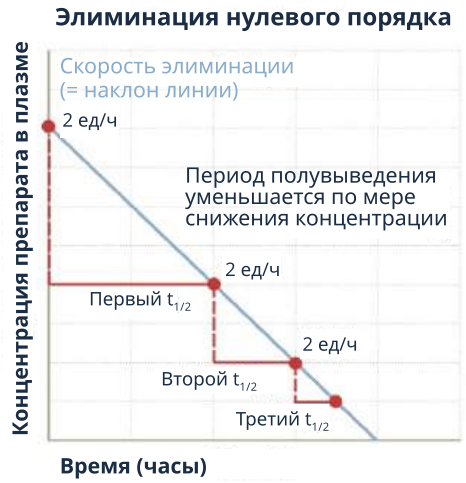

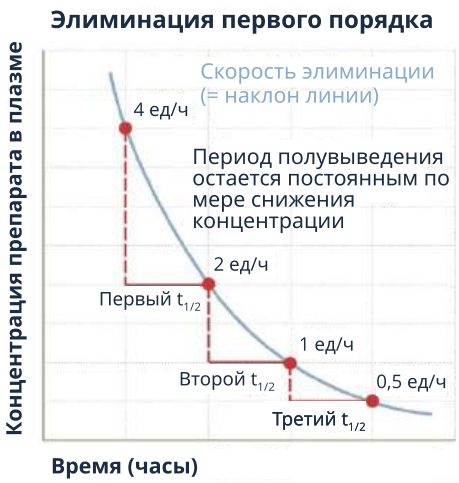

pH мочи и элиминация лекарств

Ионизированные формы задерживаются в моче и быстро выводятся. Нейтральные формы могут реабсорбироваться.

Слабые кислоты.
Примеры: фенобарбитал, метотрексат, аспирин (салицилаты).

При передозировке проводят лечение с использованием гидрокарбоната натрия для ощелачивания мочи.

$$RCOOH \rightleftharpoons RCOO^- + H^+$$

(жирорастворимый) (ионизированный, не проникающий через мембрану)

Слабые основания.
Примеры: трициклические антидепрессанты (ТЦА), амфетамины.

Задерживаются в кислой среде. При тяжелом алкалозе проводят лечение хлоридом аммония для подкисления мочи. Токсичность ТЦА изначально лечат гидрокарбонатом натрия для подавления активности блокирования натриевых каналов ТЦА. Это устраняет кардиотоксичность, но не ускоряет элиминацию препарата.

$$RNH_3^+ \rightleftharpoons RNH_2 + H^+$$

(ионизированный, не проникающий через мембрану) (жирорастворимый)

pKa.
pH, при котором препараты (слабые кислоты или основания) находятся на 50% в ионизированной и на 50% в неионизированной форме. pKa отражает силу слабой кислоты или основания.

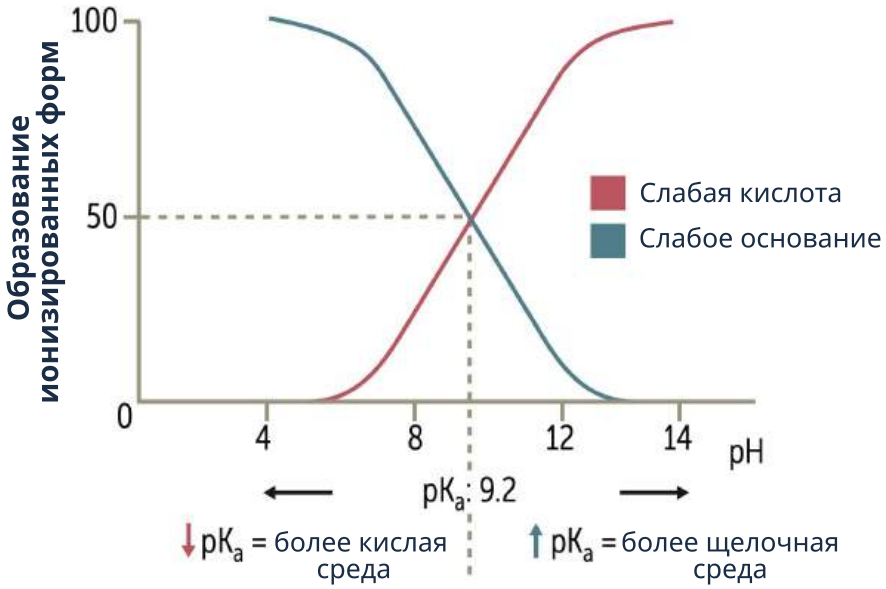

Эффективность и активность (потентность)

Эффективность — максимальный эффект, который может вызвать препарат (внутренняя активность). Отражается значением по оси y (Emax). Уменьшение значения по оси y = уменьшение Emax = снижение эффективности. Не связана с активностью (потентностью) - то есть эффективные препараты могут обладать высокой или низкой силой действия. Частичные агонисты имеют меньшую эффективность, чем полные агонисты.

Относительная эффективность

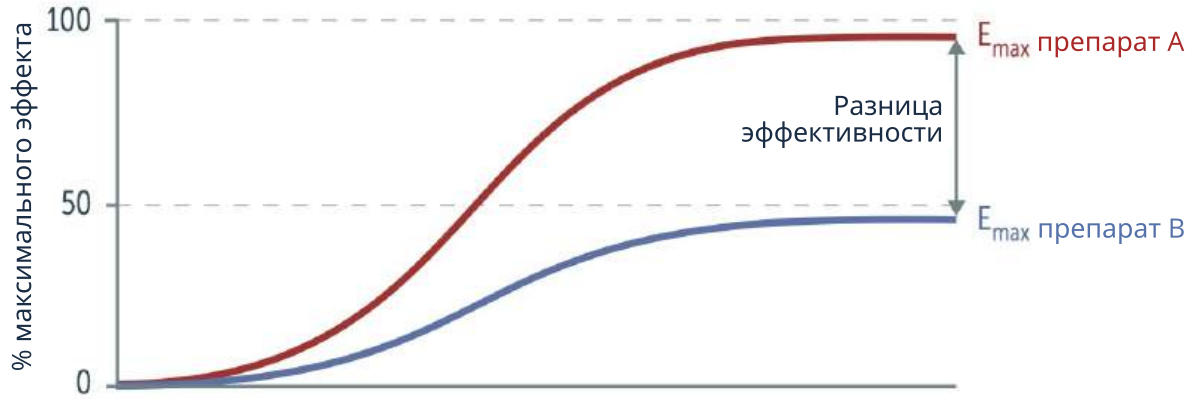

Активность (потентность) — количество препарата, необходимое для получения заданного эффекта. Отражается значением по оси x (EC50). Смещение кривой влево = снижение EC50 = повышение активности = меньшее количество препарата требуется. Не связана с эффективностью (то есть препараты с высокой активностью могут обладать высокой или низкой эффективностью).

Относительная эффективность

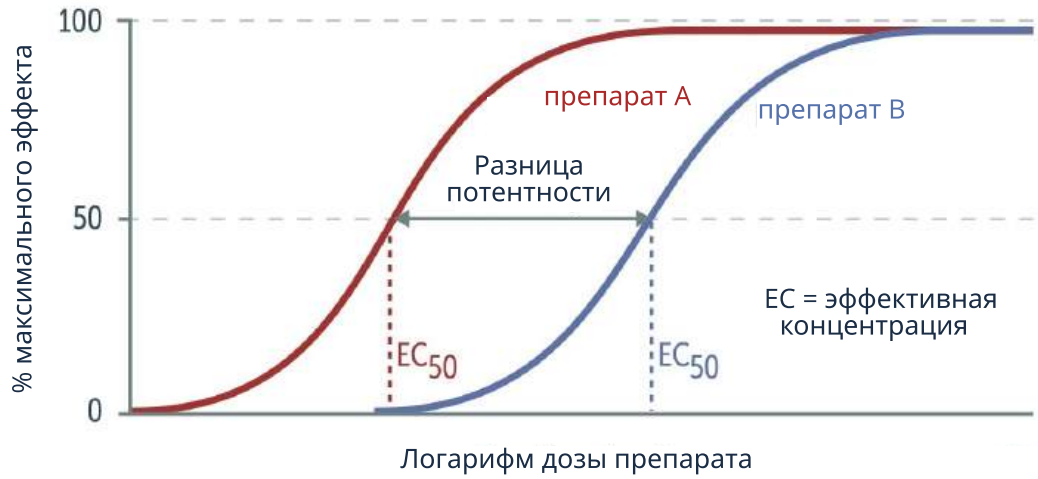

Связывание с рецепторами

Агонисты с	Сила действия	Эффективность	Примечания	Пример
Рис. A Конкурентный антагонист	↓	Без изменений	Может быть преодолен за счет увеличения концентрации агониста	Диазепам (агонист) + флумазенил (конкурентный антагонист) на $GABA_a$-рецепторе
Рис. B Неконкурентный антагонист	Без изменений	↓	Не может быть преодолен за счет увеличения концентрации агониста	Норэпинефрин (агонист) + феноксибензамин (неконкурентный антагонист) на α-рецепторах
Рис. C Частичный агонист (в одиночку)	Независимо	↓	Действует в том же участке, что и полный агонист	Морфин (полный агонист) против бупренорфина (частичный агонист) на опиоидных μ-рецепторах
Инверсный агонист (в одиночку)	Независимо	Независимо	Связывается с конститутивно активным рецептором, снижая его активность; оказывает эффект, противоположный эффекту агониста	H_1-антигистаминные (например, дифенгидрамин)

Терапевтический индекс

Измерение безопасности лекарственного препарата.

Терапевтическое окно — диапазон концентраций препарата, которые могут безопасно и эффективно лечить болезнь.

Терапевтический индекс (TI) = TD_{50} / ED_{50}.
- TD_{50} — медианная токсическая доза
- ED_{50} — медианная эффективная доза

Более безопасные препараты имеют более высокие значения TI. Препараты с низким TI часто требуют мониторинга (например, варфарин, теофиллин, дигоксин, противоэпилептические препараты, литий; предупреждение: эти препараты смертельно опасны!).

В исследованиях на животных TD_{50} часто заменяют LD_{50} (медианная летальная доза).

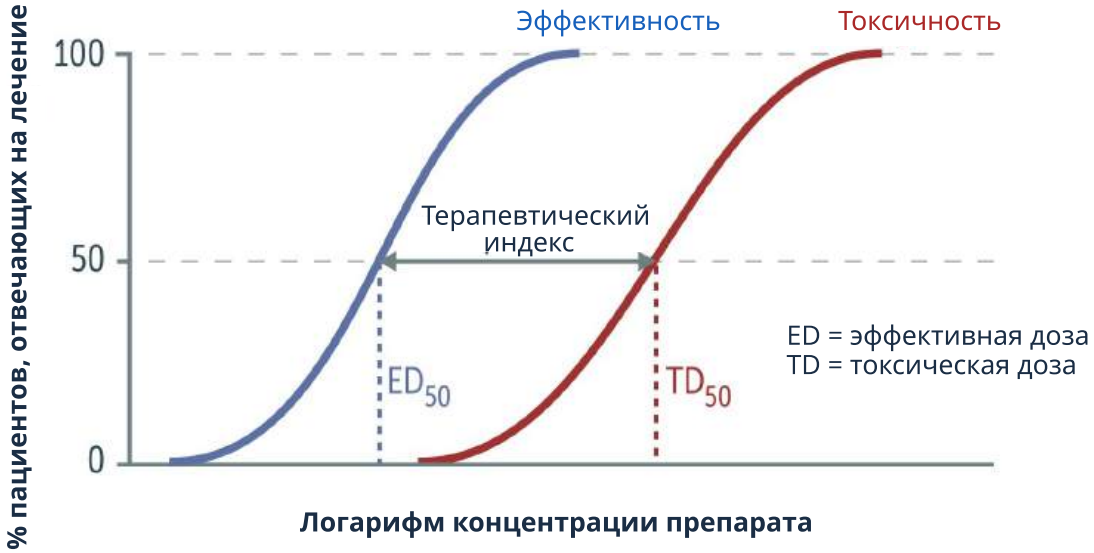

Модификации эффекта лекарственных препаратов

Термин	Определение	Пример
Аддитивный эффект	Эффект веществ A и B вместе равен сумме их индивидуальных эффектов	Аспирин и ацетаминофен «2 + 2 = 4»
Разрешающий эффект	Наличие вещества A необходимо для полного эффекта вещества B	Кортизол увеличивает чувствительность к катехоламинам
Синергизм	Эффект веществ A и B вместе больше, чем сумма их индивидуальных эффектов	Клопидогрель с аспирином «2 + 2 > 4»
Потенцирование	Похоже на синергизм, но вещество B (не имеющее собственного терапевтического действия) усиливает терапевтическое действие вещества A	Карбидопа блокирует фермент, предотвращая периферическое превращение леводопы «2 + 0 > 2»
Антагонизм	Эффект веществ A и B вместе меньше суммы их индивидуальных эффектов	Морфин с налоксоном «2 + 2 < 4»
Тахифилаксия	Острые снижение реакции на препарат после начального/повторного введения	Повторное использование интраназального деконгестанта (например, оксиметазолина) → снижение терапевтического ответа (с эффектом рикошета и заложенностью)

ЛЕКАРСТВЕННЫЕ ПРЕПАРАТЫ, ВЛИЯЮЩИЕ НА АВТОНОМНУЮ НЕРВНУЮ СИСТЕМУ

Рецепторы

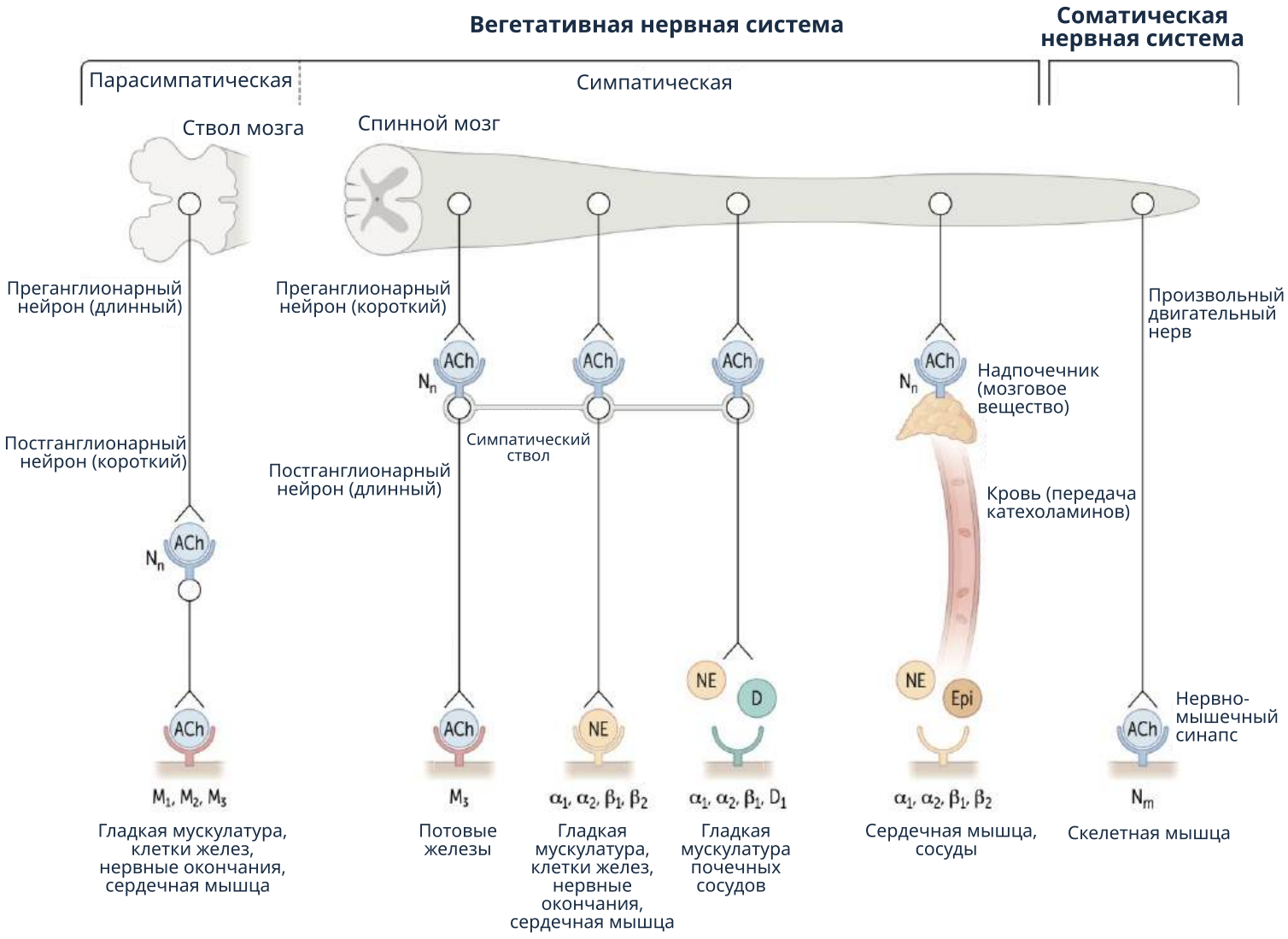

Тазовые висцеральные нервы и черепные нервы III, VII, IX и X являются частью парасимпатической нервной системы.

Мозговое вещество надпочечников непосредственно иннервируется преганглионарными симпатическими волокнами.

Потовые железы входят в состав симпатического пути, но иннервируются холинергическими волокнами.

Рецепторы ацетилхолина

Никотиновые рецепторы ацетилхолина являются ионными каналами, управляемыми лигандом, которые обеспечивают выход калия и вход натрия через мембрану, а в некоторых случаях кальция.

Существует два подтипа: N_n (обнаруживается в вегетативных ганглиях, мозговом веществе надпочечников) и N_m (обнаруживается в нервно-мышечном соединении скелетных мышц).

Мускариновые рецепторы ацетилхолина — это рецепторы, сопряженные с G-белками, которые обычно действуют через вторичные посредники.

Существует 5 подтипов: M_1–M_5, расположены в сердце, гладкой мускулатуре, мозге, экзокринных железах и потовых железах (холинергическая симпатическая иннервация).

Передача болевых сигналов

Ноцицептивная боль
Болевые сигналы передаются в ЦНС в ответ на механические, тепловые или химические стимулы. Лиганд-регулируемые ванилоидные рецепторы переходного тока вызывают вход кальция и приводимый им вход натрия, активируя канал. Сигналы проводятся по Aδ-волокнам (острая, резкая боль) или по С-волокнам (тупая, пульсирующая, хроническая боль).

Процессы, участвующие в передаче боли:

- **Трансдукция** — блокируется местными анестетиками, α_2-агонистами, габапентином, НПВС, ацетаминофеном, глюкокортикоидами
- **Передача** — блокируется местными анестетиками, α_2-агонистами, опиоидами
- **Модуляция** — блокируется ТЦА, СИОЗС, СИОЗН, габапентином
- **Восприятие** — блокируется α_2-агонистами, опиоидами, ТЦА, СИОЗС, СИОЗН

Нейропатическая боль
Вызывается дисфункцией нейронов ЦНС или периферической нервной системы. Передается за счет повышенной активности и постоянной активации натриевых каналов, управляемых напряжением.
Пример: диабетическая периферическая нейропатия.

Контроль мочеиспускания

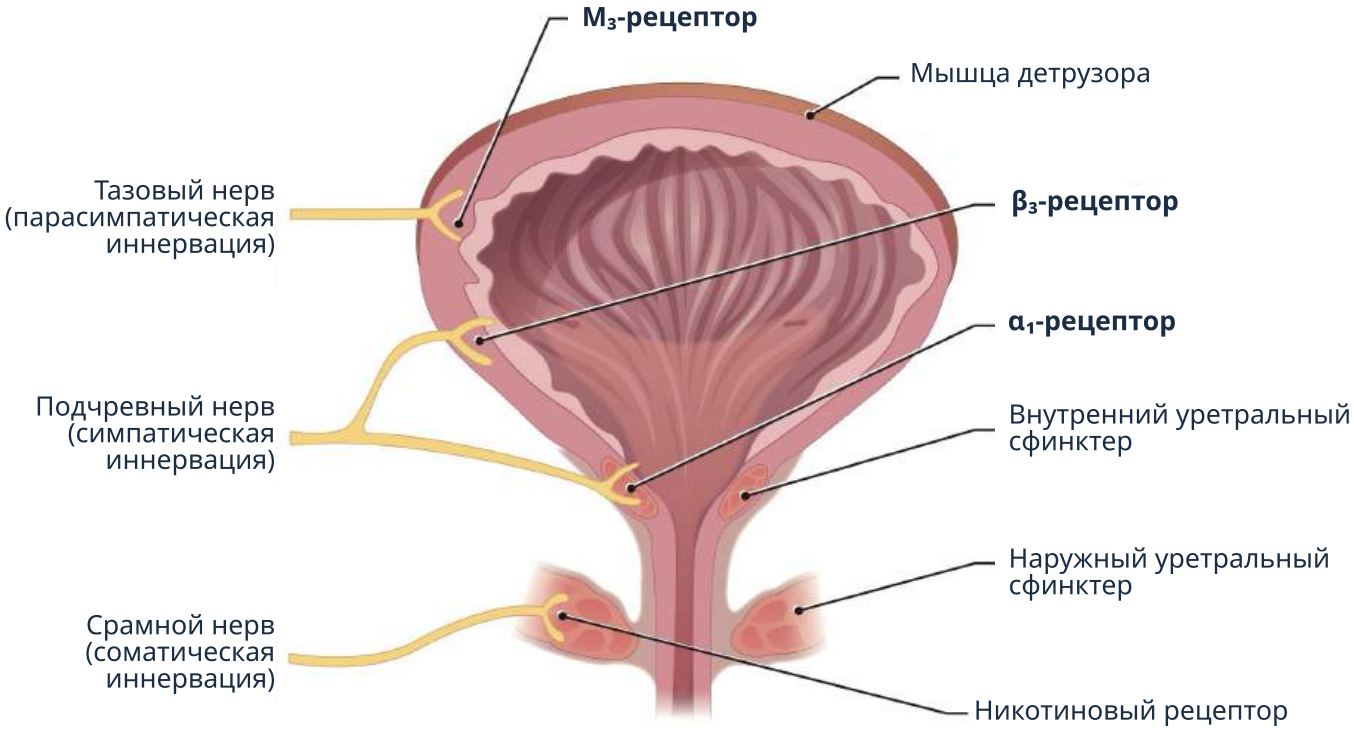

Центр мочеиспускания в мосту регулирует непроизвольную функцию мочевого пузыря за счет координации симпатической и парасимпатической нервных систем.

- Симпатическая иннервация →удерживание мочи.
- Парасимпатическая иннервация → усиление опорожнения мочевого пузыря.

Некоторые вегетотропные препараты действуют на рецепторы гладкой мускулатуры для лечения дисфункции мочевого пузыря.

Препараты	Механизм	Показания
Мускариновые агонисты (например, бетанехол)	Стимуляция M_3-рецепторов → сокращение гладкой мускулатуры детрузора → усиление опорожнения мочевого пузыря	Задержка мочи
Мускариновые антагонисты (например, оксибутинин)	Блокада M_3-рецепторов → расслабление гладкой мускулатуры детрузора → снижение гиперактивности детрузора	Императивное недержание мочи

Препараты	Механизм	Показания
Симпатомиметики (например, мирабегрон)	Стимуляция β_3-рецепторов → расслабление гладкой мускулатуры детрузора → увеличение емкости мочевого пузыря	Императивное недержание мочи
α_1-антагонисты (например, тамсулозин)	Блокада α_1-рецепторов → расслабление гладкой мускулатуры (шейка мочевого пузыря, предстательная железа) → уменьшение обструкции мочевых путей	Доброкачественная гиперплазия предстательной железы (ДГПЖ)

Распределение адренергических рецепторов в организме

Рецептор	Ткань	Эффект(ы)
α_1	Гладкая мускулатура сосудов	Вазоконстрикция
α_1	Гладкая мускулатура внутренних органов	Сокращение гладкой мускулатуры
α_2	Поджелудочная железа	Угнетение секреции инсулина
α_2	Пресинаптические окончания	Угнетение высвобождения нейромедиаторов
α_2	Слюнные железы	Угнетение слюноотделения
β_1	Сердце	Повышение частоты сердечных сокращений, сократимости
β_1	Почка	Повышение секреции ренина
β_2	Бронхиолы	Бронходилатация
β_2	Сердечная мышца	Повышение частоты сердечных сокращений, сократимости
β_2	Печень	Гликогенолиз, высвобождение глюкозы
β_2	Гладкая мускулатура артерий	Вазодилатация
β_2	Поджелудочная железа	Стимуляция секреции инсулина
β_3	Жировая ткань	Усиление липолиза

Вторичные мессенджеры, связанные с G-белками

Рецептор	Класс G-белка	Основные функции
Адренергические		
α_1	**q**	Повышение сокращения гладкой мускулатуры сосудов; сокращение мышцы, расширяющей зрачок (мидриаз); сокращение гладкой мускулатуры кишечных и мочепузырных сфинктеров.
α_2	**i**	Снижение симпатической передачи; снижение выделения инсулина; усиление липолиза; усиление агрегации тромбоцитов; уменьшение продукции водянистой влаги глаза.
β_1	**s**	Увеличение частоты сердечных сокращений; повышение сократимости; увеличение выделения ренина; усиление липолиза
β_2	**s**	Вазодилатация; бронходилатация; усиление липолиза; увеличение выделения инсулина; стимуляция гликогенолиза; снижение тонуса матки (токолиз); усиление продукции водянистой влаги глаза; увеличение клеточного захвата K^+
β_3	**s**	Усиление липолиза; усиление термогенеза в скелетных мышцах; расслабление мочевого пузыря
Холинергические		
M_1	**q**	Передача высших когнитивных функций; стимуляция энтеральной нервной системы; повышение секреции экзокринных желез
M_2	**i**	Снижение частоты сердечных сокращений; снижение скорости проведения в AV-узле; снижение сократимости предсердий
M_3	**q**	Повышение секреции экзокринных желез; усиление перистальтики кишечника; сокращение мочевого пузыря; бронхоконстрикция; вазодилатация; сокращение мышцы сфинктера зрачка (миоз); сокращение цилиарной мышцы (аккомодация)
Дофаминовые		
D_1	**s**	Расслабление гладкой мускулатуры сосудов почек; активация прямого пути полосатого тела
D_2	**i**	Модуляция высвобождения нейромедиаторов, особенно в головном мозге; угнетение непрямого пути полосатого тела

Рецептор	Класс G-белка	Основные функции
Гистаминовые		
H1	**q**	Бронхоконстрикция; усиление продукции слизи дыхательных путей; повышение сосудистой проницаемости и вазодилатации; зуд
H2	**s**	Усиление секреции кислоты в желудке
Вазопрессиновые		
V1	**q**	Сокращение гладкой мускулатуры сосудов
V2	**s**	Повышение проницаемости и реабсорбции воды посредством увеличения экспрессии аквапорина-2 в собирательных трубочках почки; усиление высвобождения фактора Виллебранда (vWF)

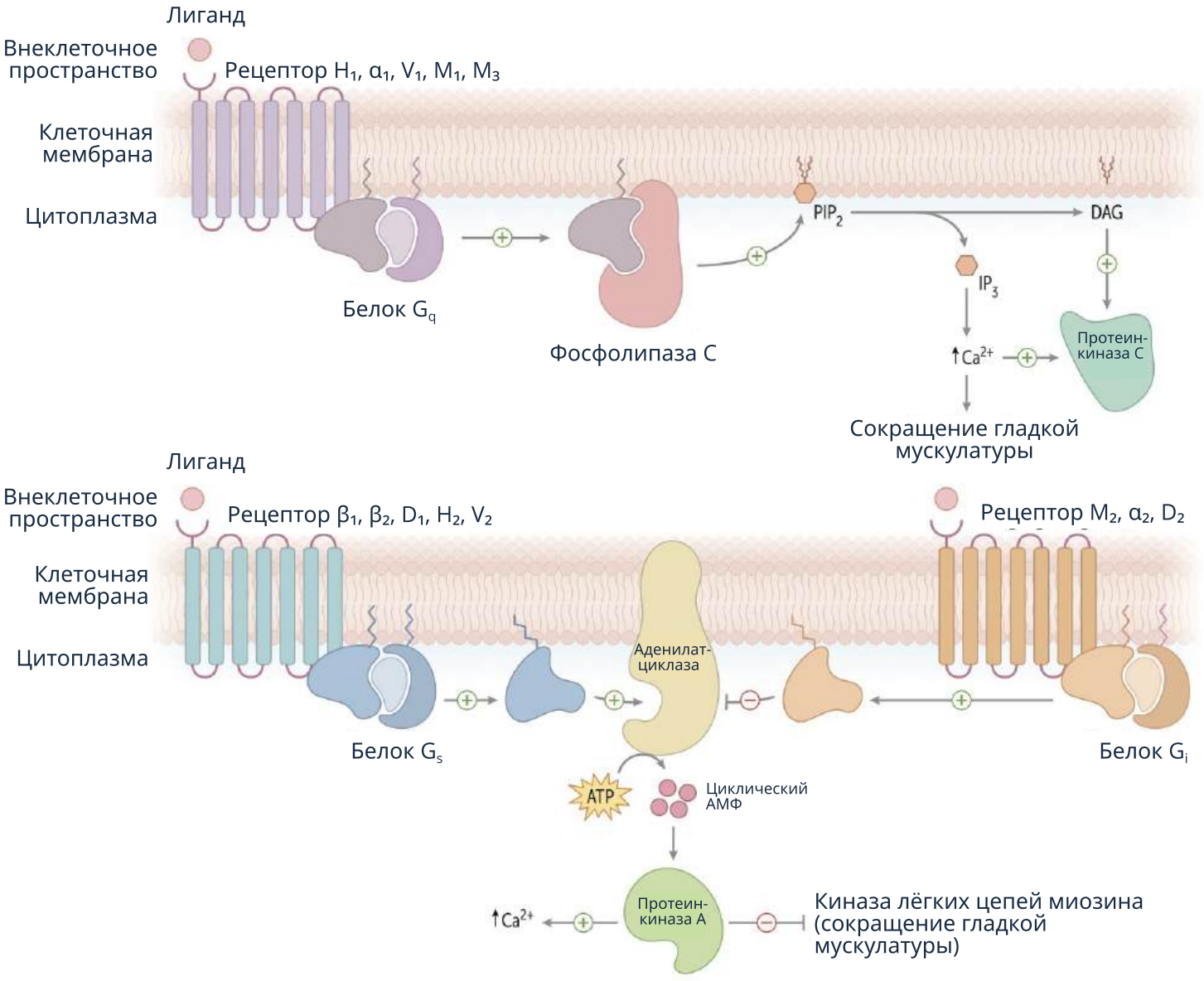

В высвобождении норадреналина из окончания симпатического нерва участвует сам норадреналин, который действует на пресинаптические α_2-ауторецепторы, активируя отрицательную обратную связь.

Амфетамины используют транспортер норадреналина (NET) для проникновения в пресинаптическое окончание, где они задействуют везикулярный моноаминный транспортер (VMAT) для попадания в нейросекреторные везикулы. Это вытесняет норадреналин из везикул. Когда уровень норадреналина в пресинаптическом окончании достигает пороговой концентрации, действие NET меняется на обратное, и норадреналин выбрасывается в синаптическую щель. Это способствует проявлению свойств и эффектов повышенного уровня норадреналина, наблюдаемых у пациентов, принимающих амфетамины.

Холинергический

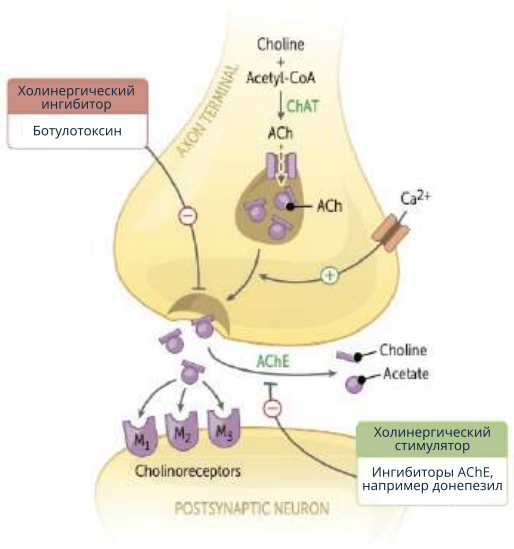

Норадренергический

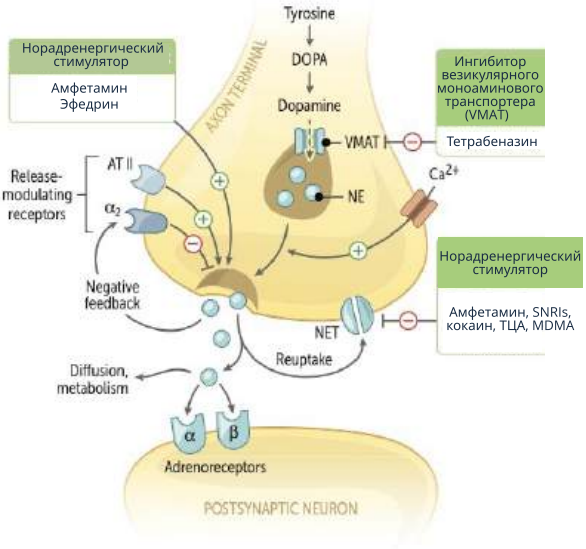

Дофаминергический

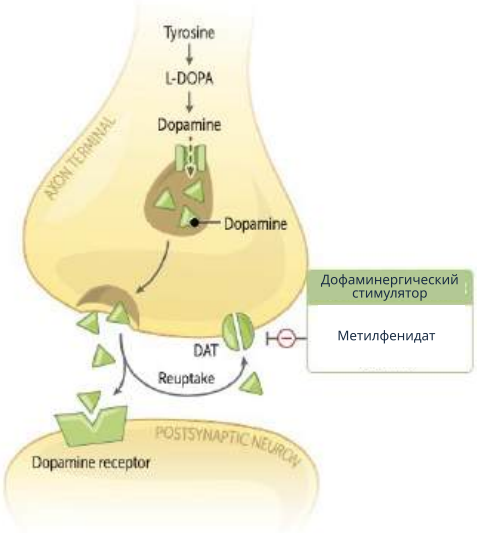

Серотонинергический

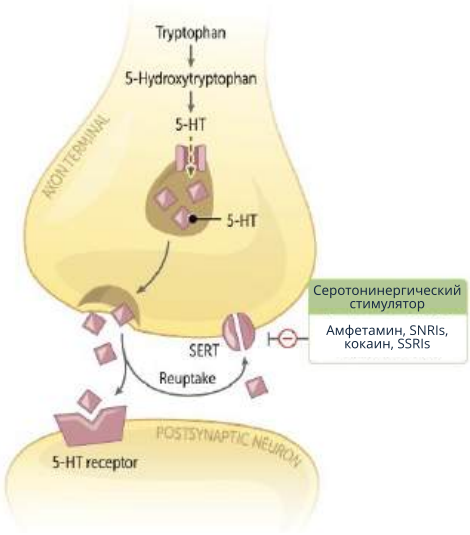

Холиномиметики

Следует учитывать возможность ухудшения течения ХОБЛ, астмы и язвенной болезни у предрасположенных пациентов.

Препарат	Действие	Применение
Прямые агонисты		
Бетанехол	Активирует гладкую мускулатуру мочевого пузыря; устойчив к ацетилхолинэстеразе; действует на мускариновые рецепторы, не обладает никотиновой активностью	Задержка мочи
Карбахол	«Копия» ацетилхолина (но устойчив к ацетилхолинэстеразе)	Сужает зрачок. Используется для вызова миоза во время операции
Метахолин	Стимулирует мускариновые рецепторы дыхательных путей при ингаляции	Провокационный тест для диагностики астмы
Пилокарпин	Сокращает цилиарную мышцу глаза (при открытоугольной глаукоме), мышцу сфинктера зрачка (при закрытоугольной глаукоме); устойчив к ацетилхолинэстеразе; способен проникать через гематоэнцефалический барьер	Сильный стимулятор секреции пота, слез и слюны. Применяется при открытоугольной и закрытоугольной глаукоме, ксеростомии (синдром Шегрена)
Непрямые агонисты (антихолинэкстеразы)		
Донепезил, ривастигмин, галантамин	↑ ацетилхолин	Препараты первой линии при болезни Альцгеймера
Неостигмин	↑ ацетилхолин; не проходит через гематоэнцефалический барьер из-за положительного заряда	Послеоперационный и нейрогенный парез кишечника и задержка мочи, миастения, обратное действие блокады нервно-мышечного соединения (после операции)
Пиридостигмин	↑ ацетилхолин; ↑ мышечная сила; не проникает в ЦНС	Миастения (длительное действие). Применяется с гликопирролатом или гиосциамином для контроля побочных эффектов пиридостигмина

Препарат	Действие	Применение
Непрямые агонисты (антихолинэкстеразы)		
Физостигмин	↑ ацетилхолин; свободно проходит через гематоэнцефалический барьер, так как не заряжен	Антидот при антихолинергической токсичности; физостигмин устраняет передозировку атропином.

Отравление антихолинэстеразными средствами

Чаще всего вызывается органофосфатами (например, фентион, паратион, малатион), которые необратимо ингибируют ацетилхолинэстеразу.

Органофосфаты обычно применяются как инсектициды; отравление чаще наблюдается у фермеров.

Мускариновые эффекты	Диарея, мочеиспускание, миоз, бронхоспазм, брадикардия, рвота, слезотечение, потливость, слюноотделение (**DUMBBELSS**)	Антидот - Атропин	Конкурентный ингибитор, проходит через ГЭБ
Никотиновые эффекты	Нейромышечная блокада	Антидот - Пралидоксим	Восстанавливает активность ацетил-холинэстеразы при своевременном введении; требует-ся совместное применение с атропином; плохо проходит через ГЭБ
Влияние на ЦНС	Дыхательная депрессия, вялость, судороги, кома		

Холиноблокаторы

Препараты	Органные системы	Применение
Атропин, гоматропин, тропикамид	Глаз	Вызывают мидриаз и циклоплегию
Бензтропин, тригексифенидил	ЦНС	Болезнь Паркинсона, острая дистония
Гликопирролат	ЖКТ, дыхательная система	Парентерально: предоперационное снижение секреции в дыхательных путях; перорально: уменьшает слюноотделение, лечение язвенной болезни
Гиосциамин, дицикломин	ЖКТ	Спазмолитики при синдроме раздражённого кишечника
Ипратропий, тиотропий	Дыхательная система	ХОБЛ, астма; длительность действия: тиотропий > ипратропий
Солифенацин, оксибутинин, флавоксат, толтеродин	Мочеполовая система	Уменьшают спазмы мочевого пузыря и ургентное недержание мочи (гиперактивный мочевой пузырь)
Скополамин	ЦНС	Профилактика и лечение укачивания (морская болезнь)

Атропин

Холиноблокатор. Используется для лечения брадикардии и в офтальмологии.

Органная система	Действие
Глаз	↑ расширение зрачка, циклоплегия
Дыхательные пути	Бронходилатация, ↓ секреции
Сердце	↑ частота сердечных сокращений
Желудок	↓ секреция кислоты
Кишечник	↓ моторика
Мочевой пузырь	↓ императивные позывы при цистите

Побочные эффекты: повышение температуры тела (из-за снижения потоотделения); учащение сердечного ритма; сухость во рту; сухая, покрасневшая кожа; циклоплегия; запор; дезориентация.

Может вызвать острый приступ закрытоугольной глаукомы у пожилых (из-за мидриаза), задержку мочи у мужчин с гиперплазией предстательной железы и гипертермию у младенцев.

Симпатомиметики

Прямые симпатомиметики

Препараты	Место действия	Гемодинамические изменения	Применение
Альбутерол, салметерол, тербуталин	$\beta_2 > \beta_1$	Повышение ЧСС (незначительное)	Альбутерол — для купирования приступа астмы/ХОБЛ; салметерол — для длительного лечения астмы/ХОБЛ; тербуталин — для купирования бронхоспазма при астме, токолиза
Добутамин	$\beta_1 > \beta_2, \alpha$	Снижение/без изменения АД, повышение ЧСС и сердечного выброса	Стресс-ЭХО, остроая декомпенсированная сердечная недостаточность, кардиогенный шок (инотроп)
Дофамин	$D_1 = D_2 > \beta > \alpha$	Повышение АД (в высоких дозах), повышение ЧСС и сердечного выброса	Неустойчивая брадикардия, шок; при низких дозах — положительные инотропные и хронотропные эффекты через β-рецепторы; при высоких дозах — вазоконстрикция через α-рецепторы
Эпинефрин	$\beta > \alpha$	Повышение АД (в высоких дозах), повышение сердечного выброса	Анафилаксия, астма, шок, открытоугольная глаукома; при высоких дозах преобладает α-активность; сильнее стимулирует β-рецепторы, чем норэпинефрин

Препараты	Место действия	Гемодинамические изменения	Применение
Фенолдопам	D_1	Снижение АД (вазодилатация), повышение ЧСС и сердечного выброса	Послеоперационная гипертензия, гипертонический криз; вазодилататор (коронарный, периферический, почечный, спланхнический); стимулирует натрийурез; может вызвать гипотензию, тахикардию, приливы, головную боль
Изопреналин	$\beta_1 = \beta_2$	Снижение АД (вазодилатация), повышение ЧСС, сердечного выброса	Электрофизиологическая оценка тахиаритмий; может ухудшить ишемию; практически не имеет α-эффекта
Мидодрин	α_1	Повышение АД (вазоконстрикция), снижение ЧСС, снижение сердечного выброса	Вегетативная недостаточность и ортостатическая гипотензия; может усиливать гипертензию в положении лежа
Мирабегрон	β_3	—	Срочная необходимость мочеиспускания, недержание или гиперактивный мочевой пузырь
Норэпинефрин	$\alpha_1 > \alpha_2 > \beta_1$	Повышение АД, снижение ЧСС (возможно незначительное рефлекторное изменение), снижение сердечного выброса	Гипотензия, септический шок
Фенилэфрин	$\alpha_1 > \alpha_2$	Повышение АД (вазоконстрикция), снижение ЧСС, снижение сердечного выброса	Гипотензия (вазоконстриктор), офтальмологические процедуры (мидриатик), ринит (деконгестант), ишемический приапизм

Прямые симпатомиметики

Препараты	Действие	Применение
Амфетамин	Косвенный общий агонист, ингибитор обратного захвата, также высвобождает запасы катехоламинов	Нарколепсия, ожирение, СДВГ
Кокаин	Косвенный общий агонист, ингибитор обратного захвата. Вызывает вазоконстрикцию и местную анестезию. Осторожность при назначении β-блокаторов при подозрении на интоксикацию кокаином (неподавленная активация α_1-рецепторов → резкое повышение АД, коронарный вазоспазм)	Вызывает мидриаз при сохраненной симпатической иннервации → используется для подтверждения синдрома Хорнера
Эфедрин	Косвенный общий агонист, высвобождает запасы катехоламинов	Деконгестант (псевдоэфедрин), недержание мочи, гипотензия

Физиологические эффекты симпатомиметиков

Норадреналин повышает систолическое и диастолическое давление в результате α_1-опосредованной вазоконстрикции → увеличение среднего артериального давления → рефлекторная брадикардия.

Однако изопротеренол (редко используется) оказывает слабое α-действие, но вызывает β_2-опосредованную вазодилатацию, что приводит к снижению среднего артериального давления и увеличению частоты сердечных сокращений через β_1 и рефлекторную активность.

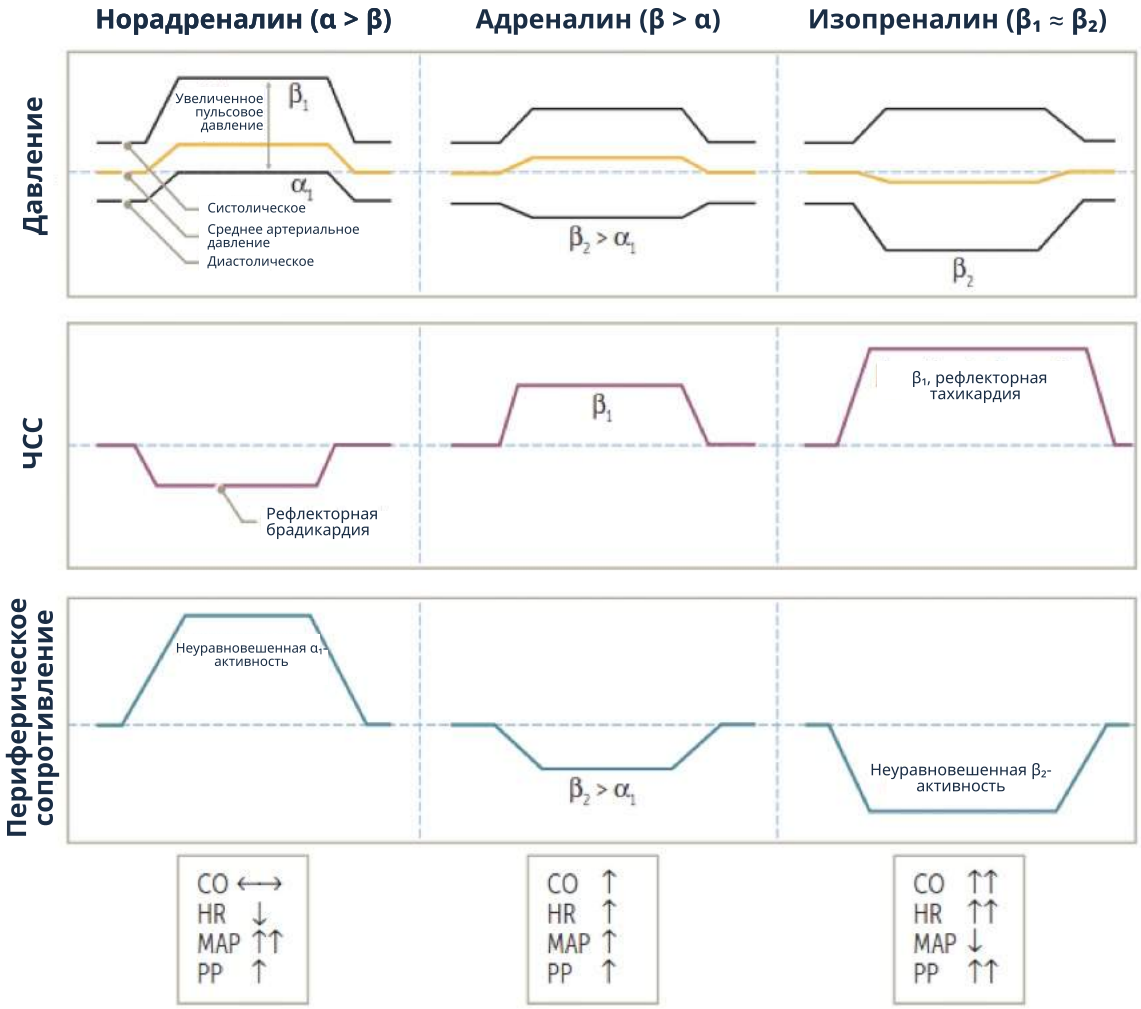

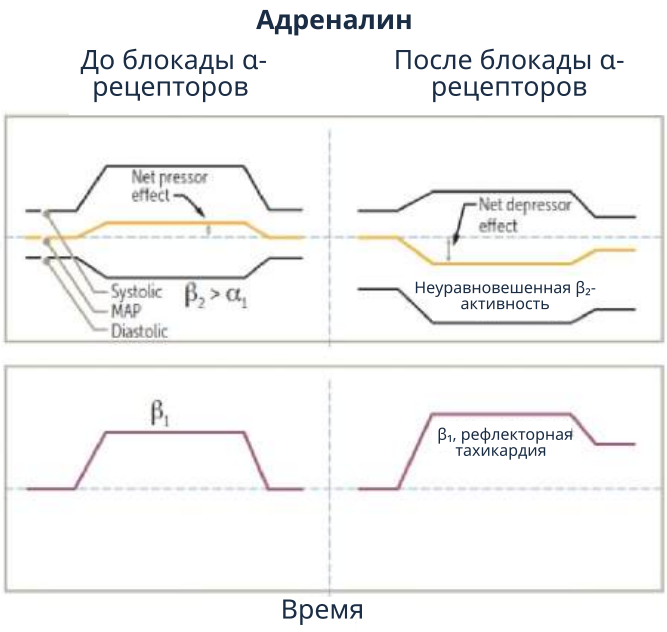

Реакция на адреналин (эпинефрин) демонстрирует изменение среднего артериального давления от суммарного увеличения (α-ответ) к суммарному снижению (β_2-ответ).

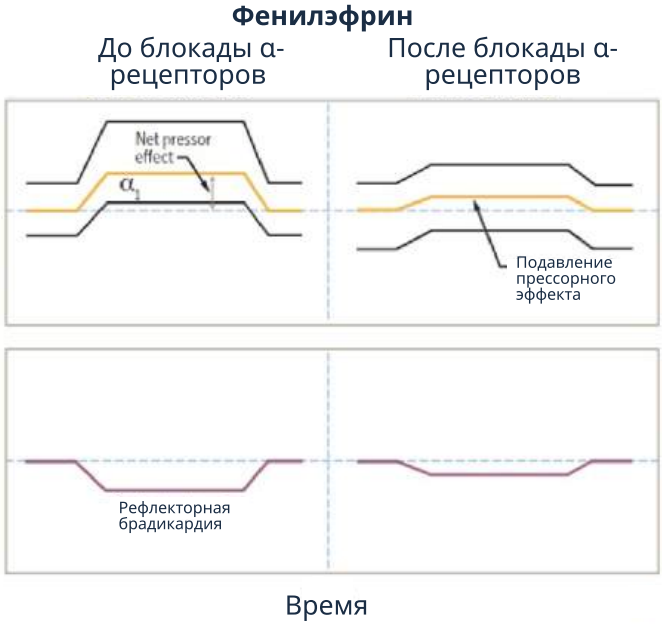

Реакция на фенилэфрин подавляется, но не изменяется на противоположную, так как он является «чистым» α-агонистом (не обладает свойствами β-агониста).

Симпатолитики (α_2-агонисты)

Препарат	Применение	Побочные эффекты
Клонидин, гуанфацин	Гипертонический криз (ограниченные ситуации), СДВГ, синдром Туретта, контроль симптомов при отмене опиоидов	Угнетение ЦНС, брадикардия, гипотензия, угнетение дыхания, миоз, рецидив гипертонии при резкой отмене
α-метилдопа	Гипертония при беременности	Положительный прямой тест Кумбса и гемолиз, лекарственно-индуцированная красная волчанка, гиперпролактинемия
Тизанидин	Облегчение спастичности	Гипотензия, слабость, ксеростомия (сухость во рту)

α-блокаторы

Препарат	Применение	Побочные эффекты
Неселективные		
Феноксибензамин	Необратимый. Феохромоцитома (используется до операции) для предотвращения катехоламинового (гипертонического) криза.	Ортостатическая гипотензия, рефлекторная тахикардия.
Фентоламин	Обратимый. Назначается пациентам, получающим ингибиторы МАО, которые употребляют пищу, содержащую тирамин, а также при тяжёлой гипертонии, вызванной кокаином (препарат 2-й линии). Также используется для лечения экстравазации норэпинефрина.	Ортостатическая гипотензия, рефлекторная тахикардия.
α_1-селективные (окончание -озин)		
Празозин, теразозин, доксазозин, тамсулозин	Мочевые симптомы при ДГПЖ; ПТСР (празозин); артериальная гипертензия (кроме тамсулозина).	Ортостатическая гипотензия при первой дозе, головокружение, головная боль.
α_2-селективные		
Миртазапин	Депрессия	Седация, ↑ уровня холестерина в сыворотке, ↑ аппетита.

β-блокаторы

Примеры - атенолол, бетаксолол, бисопролол, карведилол, эсмолол, лабеталол, метопролол, надолол, небиволол, пропранолол, тимолол.

Применение	Действие	Примечания / примеры
Стенокардия	↓ частоты сердечных сокращений и сократимости → ↓ потребления O_2	–
Глаукома	↓ продукции внутриглазной жидкости	Тимолол
Сердечная недостаточность	Блокада нейрогормонального стресса → предотвращение неблагоприятного ремоделирования сердца → ↓ смертности	Бисопролол, карведилол, метопролол (β-блокаторы снижают смертность)
Гипертония	↓ сердечного выброса, ↓ секреции ренина (из-за блокады β_1-рецепторов в юкстагломерулярных клетках)	–
Гипертиреоз / тиреоидный шторм	Контроль симптомов (↓ частоты сердечных сокращений, ↓ тремора)	Пропранолол
Гипертрофическая кардиомиопатия	↓ частоты сердечных сокращений → ↑ времени наполнения, устранение обструкции	–
Мигрень	↓ продукции оксида азота	Эффективны для профилактики
Инфаркт миокарда	↓ потребности в O_2 (краткосрочно), ↓ смертности (долгосрочно)	–
Наджелудочковая тахикардия (например, фибрилляция предсердий)	↓ скорости проведения по AV-узлу (антиаритмик класса II)	Метопролол, эсмолол
Кровотечение из варикозных вен пищевода	↓ градиента давления в печёночных венах и портальной гипертензии (профилактическое применение)	Надолол, пропранолол, карведилол при отсутствии портального кровообращения

Побочные эффекты
Эректильная дисфункция, сердечно-сосудистые эффекты (брадикардия, AV-блокада, сердечная недостаточность), эффекты со стороны ЦНС (судороги, нарушения сна), дислипидемия (метопролол), скрытая гипогликемия, обострения астмы/ХОБЛ.

Применение β-блокаторов при острой боли в груди, связанной с употреблением кокаина, остаётся предметом дискуссий из-за недоказанных опасений по поводу неуравновешенной α-адренергической стимуляции.

Селективность
- β_1-селективные антагонисты ($\beta_1 > \beta_2$) — атенолол, бетаксолол, бисопролол, эсмолол, метопролол.
- Неселективные антагонисты ($\beta_1 = \beta_2$) — надолол, пропранолол, тимолол.
- Неселективные α- и β-антагонисты — карведилол, лабеталол.

Небиволол сочетает сердечно-селективную блокаду β_1-адренорецепторов со стимуляцией β_3-рецепторов (активирует синтазу оксида азота в сосудах и снижает общее периферическое сосудистое сопротивление).

Ингибиторы фосфодиэстеразы

Ингибиторы фосфодиэстеразы (ФДЭ) подавляют действие ФДЭ, фермента, который катализирует гидролиз цАМФ и/или цГМФ, тем самым повышая уровень цАМФ и/или цГМФ. Эти ингибиторы различаются по специфичности к изоформам ФДЭ, поэтому имеют разные клинические применения.

Тип ингибитора	Механизм действия	Клиническое применение	Побочные эффекты
Неспецифический ингибитор ФДЭ			
Теофиллин	↓ гидролиза цАМФ → ↑ цАМФ → расслабление гладкой мускулатуры бронхов → бронходилатация	ХОБЛ/астма (используется редко)	Кардиотоксичность (напр., тахикардия, аритмии), нейротоксичность (напр., судороги, головная боль), боли в животе

Тип ингибитора	Механизм действия	Клиническое применение	Побочные эффекты
Ингибиторы ФДЭ-5			
Силденафил, варденафил, тадалафил, авааанафил	↓ гидролиза цГМФ → ↑ цГМФ → ↑ расслабления гладкой мускулатуры за счёт усиления действия NO → лёгочная вазодилатация и ↑ притока крови в пещеристые тела полового члена	Эректильная дисфункция; лёгочная гипертензия; доброкачественная гиперплазия предстательной железы (только тадалафил)	Приливы крови к лицу, головная боль, диспепсия, гипотензия у пациентов, принимающих нитраты; «горячий и вспотевший», затем головная боль, изжога, гипотензия. Только силденафил: цианопия (синеватое зрение) вследствие ингибирования ФДЭ-6 в сетчатке
Ингибитор ФДЭ-4			
Рофлумиласт	↑ цАМФ в нейтрофилах, гранулоцитах и эпителии бронхов	Тяжёлая ХОБЛ	Боли в животе, снижение массы тела, депрессия, тревога, бессонница
Ингибитор ФДЭ-3			
Милринон	В кардиомиоцитах: ↑ цАМФ → ↑ входа Ca^{2+} → ↑ инотропии и хронотропии. В сосудистой гладкой мускулатуре: ↑ цАМФ → ингибирование MLCK → вазодилатация → ↓ преднагрузки и постнагрузки	Острая декомпенсированная сердечная недостаточность с кардиогенным шоком (инотроп)	Тахикардия, желудочковые аритмии, гипотензия
«Ингибиторы тромбоцитов»			
Цилостазол[a], дипиридамол[b]	В тромбоцитах: ↑ цАМФ → ингибирование агрегации тромбоцитов	Перемежающаяся хромота; профилактика инсульта или ТИА (в сочетании с аспирином); нагрузочные сердечные тесты (только дипиридамол, за счёт коронарной вазодилатации); профилактика рестеноза коронарных стентов	Тошнота, головная боль, приливы, гипотензия, боли в животе

[a] **Цилостазол** является ингибитором ФДЭ-3, но по показаниям относится к тромбоцитарным ингибиторам вместе с дипиридамолом.

[b] **Дипиридамол** — неспецифический ингибитор ФДЭ, что приводит к подавлению агрегации тромбоцитов. Также он предотвращает обратный захват аденозина тромбоцитами → ↑ внеклеточного аденозина → ↑ вазодилатации.

Токсины, полученные с пищей из морепродуктов

Их действие может включать высвобождение гистамина, полную блокаду Na^+-каналов или открытие Na^+-каналов с последующей деполяризацией.

Токсин	Источник	Действие	Симптомы	Лечение
Гистамин (отравление скумбрией)	Испорченная рыба с тёмным мясом: тунец, дорадо, макрель, бонито	Бактериальная гистидиндекарбоксилаза превращает гистидин в гистамин; часто ошибочно принимают за аллергию на рыбу	Имитация анафилаксии: жжение во рту, покраснение лица, эритема, крапивница, зуд; возможно развитие бронхоспазма, ангиоотёка, гипотензии	Антигистаминные препараты, альбутерол +/- эпинефрин
Тетродотоксин	Рыба-фугу	Связывается с быстро активируемыми потенциал-зависимыми Na^+-каналами в нервной ткани, предотвращая деполяризацию	Тошнота, диарея, парестезии, слабость, головокружение, потеря рефлексов	Поддерживающая терапия
Сигуатоксин	Рифовые рыбы: барракуда, луциан, мурена	Открывает Na^+-каналы, вызывая деполяризацию	Тошнота, рвота, диарея; онемение вокруг рта; смена ощущений тепла и холода; брадикардия, блокада сердца, гипотензия	Поддерживающая терапия

Возрастные изменения фармакокинетики

Старение меняет метаболизм лекарств в организме, и стандартные дозы могут приводить к повышению концентрации препаратов в плазме. Пожилым пациентам часто требуется снижение дозы, чтобы предотвратить токсичность.

- **Абсорбция** — в основном не меняется с возрастом
- **Распределение** — снижение общего объёма воды в организме (снижение Vd гидрофильных препаратов → повышение концентрации), увеличение общего объёма жира (увеличение Vd липофильных препаратов → увеличение периода полувыведения).
- **Метаболизм** — снижение массы печени и кровотока через неё → уменьшение эффекта первого прохождения, снижение печёночного клиренса. Фаза I метаболизма (окисление, восстановление, гидролиз) снижена; фаза II (конъюгация, ацетилирование, сульфатирование) относительно сохранена.
- **Выведение** — снижение массы почек и кровотока через них (снижение СКФ) → уменьшение почечного клиренса.

Антидоты при отравлении специфическими токсинами

Токсин	Лечение
Ацетаминофен (парацетамол)	N-ацетилцистеин (восполняет запасы глутатиона)
Ингибиторы ацетилхолинэстеразы, органофосфаты	Атропин > пралидоксим
Антимускариновые, антихолинергические средства	Физостигмин (проникает через ГЭБ), контроль гипертермии
Мышьяк	Димеркапрол, сукцимер
Бензодиазепины	Флумазенил
Бета-адреноблокаторы	Атропин, глюкагон, физиологический раствор
Угарный газ (CO)	100% O_2, гипербарический O_2
Медь	Пеницилламин, триентин
Цианиды	Гидроксокобаламин, нитриты + тиосульфат натрия

Токсин	Лечение
Дабигатран	Идаруцизумаб
Дигоксин	Специфические фрагменты антител к дигоксину
Прямые ингибиторы фактора Xa (например, апиксабан)	Андексанет альфа
Гепарин	Сульфат протамина
Железо (Fe)	Дефероксамин, деферазирокс, деферипрон
Свинец	Пеницилламин, кальция динатрия ЭДТА, димеркапрол, сукцимер (лечение отравления свинцом у детей)
Ртуть	Димеркапрол, сукцимер
Метанол, этиленгликоль (антифриз)	Фомепизол > этанол, диализ
Метгемоглобин	Метиленовый синий, витамин C (восстановитель)
Метотрексат	Лейковорин
Опиоиды	Налоксон
Салицилаты	Бикарбонат натрия ($NaHCO_3$, ощелачивает мочу), диализ
Трициклические антидепрессанты	Бикарбонат натрия ($NaHCO_3$, стабилизирует мембрану кардиомиоцитов)
Варфарин	Витамин K (замедленное действие), ПКК (концентрат протромбинового комплекса) / СЗП (свежезамороженная плазма, немедленный эффект)

Воздействие препаратов на сердечно-сосудистую систему

Реакция на препарат	Лекарственные препараты
Коронарный вазоспазм	Кокаин, амфетамины, суматриптан, алкалоиды спорыньи
Кожное покраснение	Ванкомицин, аденозин, ниацин, блокаторы кальциевых каналов, эхинокандины, нитраты. Реакция на инфузию ванкомицина (ранее называлась синдромом «красного человека») — высвобождение гистамина → распространённая зудящая эритема. Зависит от скорости инфузии. Купируется за счёт замедления скорости инфузии и применения дифенгидрамина.
Дилатационная кардиомиопатия	Алкоголь, антрациклины (например, доксорубицин, даунорубицин; профилактика — декразоксан), трастузумаб
Периферические отёки	Дигидропиридиновые блокаторы кальциевых каналов (например, амлодипин)
Torsades de pointes	Связаны с препаратами, удлиняющими интервал QT: метадон, антиаритмические (классы IA, III), антибиотики (например, макролиды, фторхинолоны), антипсихотические (например, зипрасидон), антидепрессанты (например, трициклические), противорвотные (например, ондансетрон), противогрибковые (например, флуконазол).

Воздействие препаратов на эндокринную и репродуктивную системы

Реакция на препарат	Лекарственные препараты	Примечания
Недостаточность коры надпочечников	Подавление гипоталамо-гипофизарно-надпочечниковой оси вследствие хронического применения экзогенных глюкокортикоидов	Резкая отмена экзогенных глюкокортикоидов может вызвать надпочечниковый криз
Несахарный диабет	Литий, демеклоциклин	–
Гинекомастия	Кетоконазол, циметидин, спиронолактон, аналоги/антагонисты ГнРГ, ингибиторы андрогенового рецептора, ингибиторы 5α-редуктазы	–

Реакция на препарат	Лекарственные препараты	Примечания
Приливы	Селективные ингибиторы экстрогеновых рецепторов (например, тамоксифен, кломифен, ралоксифен)	–
Гипергликемия	Такролимус, ингибиторы протеаз, ниацин, гидрохлоротиазид, глюкокортикоиды	–
Гиперпролактинемия	Типичные антипсихотические (например, галоперидол), атипичные антипсихотические (например, рисперидон), метоклопрамид, метилдопа, верапамил	Проявляется гипогонадизмом (например, бесплодие, аменорея, эректильная дисфункция) и галактореей
Гипертиреоз	Амиодарон, йод, литий	–
Гипотиреоз	Амиодарон, литий	–
Синдром неадекватной секреции АДГ	Карбамазепин, циклофосфамид, СИОЗС	–

Воздействие препаратов на желудочно-кишечный тракт

Реакция на препарат	Лекарственные препараты	Примечания
Острый холестатический гепатит, желтуха	Макролиды (например, эритромицин)	–
Запор	Антимускариновые (например, атропин), антипсихотические, опиоиды, недигидропиридиновые блокаторы кальциевых каналов, раналазин, амиодарон, гидроксид алюминия, лоперамид, антагонисты $5HT_3$-рецепторов (ондансетрон), винкристин	–
Очаговый или массивный некроз печени	Amanita phalloides (бледная поганка), вальпроат, ацетаминофен	–

Реакция на препарат	Лекарственные препараты	Примечания
Диарея	Акампросат, противодиабетические средства (акарбоза, метформин, прамлинтид), колхицин, ингибиторы холинэстеразы, гиполипидемические препараты (например, эзетимиб, орлистат), макролиды (например, эритромицин), СИОЗС, химиотерапия (например, иринотекан)	–
Гепатит	Рифампицин, изониазид, пиразинамид, статины, фибраты	–
Панкреатит	Диуретики (например, фуросемид, гидрохлоротиазид), глюкокортикоиды, алкоголь, вальпроат, азатиоприн	Лекарства вызывают сильную абдоминальную боль
Лекарственно-индуцированный эзофагит	Хлорид калия, НПВС, бисфосфонаты, сульфат железа, тетрациклины	Обычно возникает в местах анатомического сужения пищевода (например, вблизи дуги аорты); каустический эффект можно минимизировать при вертикальном положении и достаточном потреблении воды
Псевдомембранозный колит	Ампициллин, цефалоспорины, клиндамицин, фторхинолоны, ингибиторы протонной помпы	Антибиотики предрасполагают к суперинфекции устойчивым Clostridium difficile

Воздействие препаратов на показатели крови

Реакция на препарат	Лекарственные препараты	Примечания
Агранулоцитоз	Дапсон, клопазин, карбамазепин, пропилтиоурацил, метамизол, ганцикловир, колхицин	Лекарства могут вызывать значительное разрушение гранулоцитов
Апластическая анемия	Карбамазепин, метимазол, НПВС, бензол, хлорамфеникол, пропилтиоурацил	Организм не может правильно производить новые клетки крови

Реакция на препарат	Лекарственные препараты	Примечания
Прямая проба Кумбса (+) гемолитическая анемия	Пенициллин, цефалоспорины, метилдопа	-
Лекарственная реакция с эозинофилией и системными симптомами	Фенитоин, карбамазепин, миноциклин, препараты сульфаниламидного ряда, аллопуринол, ванкомицин	Реакция гиперчувствительности, опосредованная Т-клетками. Также известна как лекарственно-индуцированный синдром гиперчувствительности.
Гемолиз при дефиците глюкозо-6-фосфатдегидрогеназы	Сульфаниламиды, дапсон, примахин, аспирин, нитрофурантоин	–
Мегалобластная анемия	Гидроксимочевина, фенитоин, метотрексат, препараты сульфаниламидного ряда	–
Тромбоцитопения	Гепарин, хинидин, ганцикловир, ванкомицин, линезолид	–
Тромботические осложнения	Комбинированные оральные контрацептивы, гормональная заместительная терапия, селективные модуляторы эстрогеновых рецепторов, добавки тестостерона, эпоэтин альфа	Опосредовано эстрогеном; повышает вязкость крови и накопление тромбоцитов

Воздействие препаратов на опорно-двигательную систему

Реакция на препарат	Лекарственные препараты	Примечания
Лекарственно-индуцированная красная волчанка	Гидралазин, прокаинамид, хинидин	–
Перераспределение жира	Ингибиторы протеаз, глюкокортикоиды	–
Гиперплазия дёсен	Циклоспорин, блокаторы кальциевых каналов, фенитоин	–

Реакция на препарат	Лекарственные препараты	Примечания
Гиперурикемия (подагра)	Пиразинамид, тиазиды, фуросемид, ниацин, циклоспорин	Болезненные тофусы и стопы требуют ухода
Злокачественная гипертермия	Ингаляционные анестетики (например, изофлуран)	У лиц с мутацией рианодинового рецептора; антидот — дантролен
Миопатия	Статины, фибраты, ниацин, колхицин, даптомицин, гидроксихлорохин, интерферон-α, пеницилламин, глюкокортикоиды	–
Остеопороз	Глюкокортикоиды, депо-медроксипрогестерона ацетат, агонисты ГнРГ, ингибиторы ароматазы, противосудорожные препараты, гепарин, ингибиторы протонной помпы	–
Фотосенсибилизация	Сульфаниламиды, амиодарон, тетрациклины, фторхинолоны	–
Сыпь (синдром Стивенса–Джонсона)	Противоэпилептические препараты (особенно ламотриджин), аллопуринол, препараты сульфаниламидного ряда, пенициллин	–
Окрашивание зубов	Тетрациклины	–
Повреждение сухожилий/хрящей	Фторхинолоны	–

Воздействие препаратов на нервную систему

Реакция на препарат	Лекарственные препараты	Примечания
Отравление хинином - синхонизм, акрихиновый психоз	Хинидин, хинин	Может проявляться шумом в ушах, снижением слуха/зрения, психозом и когнитивными нарушениями

Реакция на препарат	Лекарственные препараты	Примечания
Паркинсонизмоподобный синдром	Антипсихотические препараты, метоклопрамид	Симптом «зубчатого колеса» в мышцах руки
Периферическая нейропатия	Платиновые препараты (например, цисплатин), изониазид, винкристин, паклитаксел, фенитоин	–
Идиопатическая внутричерепная гипертензия	Кортикостероиды, даназол, витамин А, гормон роста, тетрациклины	–
Судороги	Изониазид, бупропион, имипенем/циластатин, трамадол	–
Тардивная дискинезия	Антипсихотические препараты, метоклопрамид	–
Нарушения зрения	Топирамат (затуманенное зрение/диплопия, ореолы), гидроксихлорохин (снижение остроты зрения, дефекты полей зрения), дигоксин (желтоватое зрение), изониазид (неврит зрительного нерва), ивабрадин (фото- и световые феномены), ингибиторы ФДЭ-5 (синеватое зрение), этамбутол (изменение цветоощущения)	–

Воздействие препаратов на мочевыделительную систему

Реакция на препарат	Лекарственные препараты	Примечания
Синдром Фанкони	Цисплатин, ифосфамид, просроченные тетрациклины, тенофовир	–
Геморрагический цистит	Циклофосфамид, ифосфамид	Профилактика путём совместного назначения месны
Интерстициальный нефрит	Диуретики, НПВС, пенициллины и цефалоспорины, ингибиторы протонной помпы, рифампин, препараты сульфаниламидного ряда	–
Нефротоксичность	Цисплатин, аминогликозиды, амфотерицин, ванкомицин	

Воздействие препаратов на дыхательную систему

Реакция на препарат	Лекарственные препараты
Сухой кашель	Ингибиторы АПФ
Лёгочный фиброз	Метотрексат, нитрофурантоин, кармустин, блеомицин, бусульфан, амиодарон

Полисистемное влияние лекарственных препаратов

Реакция на препарат	Лекарственные препараты
Антимускариновая	Атропин, трициклические антидепрессанты (ТСА), блокаторы H_1-рецепторов, антипсихотические препараты
Дисульфирамоподобная реакция	Сульфонилмочевины 1-го поколения, прокарбазин, некоторые цефалоспорины, гризеофульвин, метронидазол

Лекарственные препараты, влияющие на размер зрачка

↑ размер зрачка (мидриаз)	↓ размер зрачка (миоз)
Антихолинергические средства (например, атропин, трициклические антидепрессанты, тропикамид, скополамин, антигистаминные препараты)	Симпатолитики (например, α_2-агонисты)
Косвенные симпатомиметики (например, амфетамины, кокаин, ЛСД), меперидин	Опиоиды (кроме меперидина)
Прямые симпатомиметики	Парасимпатомиметики (например, пилокарпин), органофосфаты

Сокращение радиальной мышцы — опосредовано α_1-рецепторами.

Сокращение мышцы сфинктера — опосредовано M_3-рецепторами.

Взаимодействие с цитохромом Р-450

Индукторы (+)	Субстраты	Ингибиторы (–)
• Зверобой • Фенитоин • Фенобарбитал • Модафинил • Невирепин • Рифампицин • Гризеофульвин • Карбамазепин • Хроническое злоупотребление алкоголем	• Теофиллин • Оральные контрацептивы (ОКП) • Противоэпилептические препараты • Варфарин	• Вальпроат натрия • Изониазид • Циметидин • Кетоконазол • Флуконазол • Чрезмерное употребление алкоголя (острое) • Хлорамфеникол • Эритромицин/ кларитромицин • Сульфаниламиды • Ципрофлоксацин • Омепразол • Амиодарон • Ритонавир • Сок грейпфрута

Сульфаниламидные препараты

Сульфаниламидные антибиотики: сульфасалазин,пробенецид, фуросемид, ацетазоламид,целекоксиб, тиазиды, сульфонилмочевины.

У пациентов с аллергией на сульфаниламиды могут развиться лихорадка, инфекция мочевыводящих путей, синдром Стивенса-Джонсона, гемолитическая анемия, тромбоцитопения, агранулоцитоз, острый интерстициальный нефрит, крапивница и светочувствительность.

НАЗВАНИЯ ЛЕКАРСТВЕННЫХ ПРЕПАРАТОВ

Противомикробные препараты

Окончание	Категория	Пример
-asvir	Ингибитор NS5A	Ледипасвир
-bendazole	Антипаразитарное/ противоглистное средство	Мебендазол
-buvir	Ингибитор NS5B	Софосбувир
-cillin	Ингибитор транспептидазы	Ампициллин
-conazole	Ингибитор синтеза эргостерола	Кетоконазол
-cycline	Ингибитор синтеза белка	Тетрациклин
-floxacin	Фторхинолон	Ципрофлоксацин
-mivir	Ингибитор нейраминидазы	Озельтамивир
-navir	Ингибитор протеазы	Ритонавир
-ovir	Ингибитор вирусной ДНК-полимеразы	Ацикловир
-previr	Ингибитор NS3/4A	Гразопревир
-tegravir	Ингибитор интегразы	Долутегравир
-thromycin	Макролид	Азитромицин

Противоопухолевые препараты

Окончание	Категория	Пример
-case	Рекомбинантная уриказа	Расбуриказа
-mustine	Нитрозомочевина	Кармустин
-platin	Препарат платины	Цисплатин
-poside	Ингибитор топоизомеразы II	Этопозид
-rubicin	Антрациклин	Доксорубицин
-taxel	Таксан	Паклитаксел
-tecan	Ингибитор топоизомеразы I	Иринотекан

Препараты, влияющие на ЦНС

Окончание	Категория	Пример
-flurane	Ингаляционный анестетик	Севофлуран
-apine, -idone	Атипичный антипсихотик	Кветиапин, рисперидон
-azine	Типичный антипсихотик	Тиоридазин
-barbital	Барбитурат	Фенобарбитал
-benazine	Ингибитор VMAT	Тетрабеназин
-caine	Местный анестетик	Лидокаин
-capone	Ингибитор COMT	Энтакапон
-curium, -curonium	Недеполяризующий нейромышечный блокатор	Атракурий, панкуроний
-giline	Ингибитор MAO-B	Селегилин
-ipramine, -triptyline	Трициклический антидепрессант (ТЦА)	Имипрамин, амитриптилин
-triptan	Агонист 5-$HT_1B/_1D$	Суматриптан
-zepam, -zolam	Бензодиазепин	Диазепам, алпразолам

Препараты, влияющие на автономную нервную систему

Окончание	Категория	Пример
-chol	Холинергический агонист	Бетанехол
-olol	β-адреноблокатор	Пропранолол
-stigmine	Ингибитор ацетилхолинэстеразы	Неостигмин
-terol	β_2-агонист	Альбутерол
-zosin	α_1-адреноблокатор	Празозин

Препараты, влияющие на сердечно-сосудистую систему

Окончание	Категория	Пример
-afil	Ингибитор ФДЭ-5	Силденафил
-dipine	Блокатор кальциевых каналов дигидропиридинового ряда	Амлодипин
-parin	Низкомолекулярный гепарин	Эноксапарин
-plase	Тромболитик	Альтеплаза
-pril	Ингибитор АПФ	Каптоприл
-sartan	Блокатор рецепторов ангиотензина II	Лосартан
-xaban	Прямой ингибитор фактора Xa	Апиксабан

Препараты, влияющие на метаболизм

Окончание	Категория	Пример
-gliflozin	Ингибитор SGLT-2	Дапаглифлозин
-glinide	Меглитинид	Репаглинид
-gliptin	Ингибитор DPP-4	Ситаглиптин
-glitazone	Активатор PPAR-γ	Пиоглитазон
-glutide	Аналог GLP-1	Лираглутид
-statin	Ингибитор ГМГ-КоА редуктазы	Аторвастатин

Прочие препараты

Окончание	Категория	Пример
-caftor	Модулятор CFTR	Лумакафтор
-dronate	Бисфосфонат	Алендронат
-lukast	Блокатор рецепторов CysLT1	Монтелукаст
-lutamide	Ингибитор андрогенных рецепторов	Флутамид

Окончание	Категория	Пример
-pitant	Блокатор NK_1	Апрепитант
-prazole	Ингибитор протонного насоса	Омепразол
-prost	Аналог простагландина	Латанопрост
-sentan	Антагонист эндотелиновых рецепторов	Босентан
-setron	Блокатор 5-HT_3	Ондансетрон
-steride	Ингибитор 5α-редуктазы	Финастерид
-tan	Антагонист H_1	Лоратадин
-tidine	Антагонист H_2	Циметидин
-trozole	Ингибитор ароматазы	Анастрозол
-vaptan	Антагонист АДГ	Толваптан

Биологические препараты

Моноклональные антитела (-mab) — нацелены на сверхэкспрессированные рецепторы на поверхности клеток

Окончание	Категория	Пример
-ximab	Химерное человеческо-мышиное моноклональное антитело	Ритуксимаб
-zumab	Гуманизированное моноклональное антитело	Бевацизумаб
-umab	Человеческое моноклональное антитело	Деносумаб

Малые молекулы-ингибиторы (-ib) — нацелены на внутриклеточные молекулы

Окончание	Категория	Пример
-ciclib	Ингибитор циклин-зависимых киназ	Палбоциклиб
-coxib	Ингибитор ЦОГ-2	Целекоксиб
-parib	Ингибитор поли(АДФ-рибоза)-полимеразы	Олапариб

Окончание	Категория	Пример
-rafenib	Ингибитор BRAF	Вемурафениб
-tinib	Ингибитор тирозинкиназы	Иматиниб
-zomib	Ингибитор протеасомы	Бортезомиб

Модуляторы рецепторов интерлейкинов (-kin) — агонисты и антагонисты рецепторов интерлейкинов

Окончание	Категория	Пример
-leukin	Интерлейкин-2, агонист/аналог	Альдеслейкин
-kinra	Антагонист рецепторов интерлейкинов	Анакинра

SYNAPSE

Фундаментальные дисциплины

Фундаментальная медицина: от основ к практике

Самый полный онлайн-курс по фундаментальной медицине без скучных лекций. Все занятия проводятся исключительно на русском языке, а программа основана на принципах доказательного образования и материалах экзамена USMLE Step 1 — всемирно признанного эталона врачебной подготовки

- Медицинское образование, каким оно должно быть
- Международные знания без языковых и географических барьеров

получить бесплатную консультацию

узнать подробнее

МЕДИЦИНСКАЯ СТАТИСТИКА

Медицинская статистика — это не математика. Это язык доказательной медицины.

После прочтения данной главы вы начнете понимать, когда результат значим, а когда — нет, можно ли доверять исследованию и какие выводы действительно допустимы.

В этом разделе First Aid:

- раскладывает чувствительность, специфичность и другие сложные термины в одну систему;
- учит мгновенно ориентироваться в таблицах, графиках и сценариях исследований;
- связывает статистику с реальными клиническими решениями, а не абстрактными расчетами.

Также помимо статистики здесь включены такие важные клинические разделы, как коммуникативные навыки врача и основные постулаты медицинской этики.

ЭПИДЕМИОЛОГИЯ И БИОСТАТИСТИКА

Наблюдательные исследования

Тип исследования	Дизайн	Измеряемые показатели / пример
Серия случаев (Case series)	Описывает нескольких отдельных пациентов с одинаковым диагнозом, лечением или исходом.	Описание клинических проявлений и симптомов. Не имеет контрольной группы, поэтому не позволяет выявить связь заболевания с факторами риска.
Поперечное исследование (Cross-sectional study)	Частота заболевания и частота факторов риска оцениваются в настоящий момент времени. **Задает вопрос:** «Что происходит?»	Распространённость заболевания. Может показать ассоциацию заболевания с фактором риска, но не устанавливает причинно-следственную связь.
Исследование случай–контроль (case-control study)	Ретроспективно сравнивает группу лиц с заболеванием с группой без заболевания. Выясняется, различаются ли шансы предшествующего воздействия или наличия фактора риска в зависимости от наличия заболевания. **Задает вопрос:** «Что произошло?»	**OR (отношение шансов).** Control the case in the OR **(мнемоника)**. У пациентов с ХОБЛ (хроническая обструктивная болезнь лёгких) выше шансы иметь в анамнезе курение, чем у лиц без ХОБЛ.
Когортное исследование (Cohort study)	Сравнивает группу с определённым воздействием или фактором риска с группой без такого воздействия. Оценивает, связано ли воздействие или фактор риска с последующим развитием заболевания. Может быть проспективным или ретроспективным, но фактор риска должен присутствовать до развития заболевания.	Заболеваемость (инцидентность). **RR (относительный риск).** У курящих риск развития ХОБЛ выше, чем у некурящих. Cohort = relative risk

Тип исследования	Дизайн	Измеряемые показатели / пример
Исследование конкордантности у близнецов (Twin concordance study)	Сравнивает частоту, с которой однояйцевые (монозиготные) близнецы и разнояйцевые (дизиготные) близнецы заболевают одним и тем же заболеванием.	Оценивает наследуемость и влияние факторов окружающей среды («nature vs nurture» — природа против воспитания).
Исследование при усыновлении (Adoption study)	Сравнивает поведенческие особенности и/или генетические признаки у сиблингов, воспитанных биологическими родителями, с таковыми у сиблингов, воспитанных приёмными родителями.	Оценивает наследуемость и влияние факторов окружающей среды.
Экологическое исследование (Ecological study)	Сравнивает частоту заболевания и частоту факторов риска в разных популяциях. Использует популяционные данные, которые не всегда применимы к отдельным индивидам (экологическая ошибка, ecological fallacy).	Используется для мониторинга здоровья популяции. Распространённость ХОБЛ была выше в более загрязнённых городах.

Клиническое исследование (clinical therapeutic trial)

Экспериментальное исследование с участием людей. Сравнивает терапевтическую эффективность двух и более вмешательств (например, лечение по сравнению с плацебо, один метод лечения по сравнению с другим). Качество клинического исследования повышается, если оно рандомизированное, контролируемое и двойное слепое (double-blind, то есть ни пациент, ни исследователь не знают, относится ли пациент к группе лечения или к контрольной группе). Тройное слепое (triple-blind) предполагает дополнительное ослепление исследователей, анализирующих полученные данные.

- **Crossover clinical trial (перекрёстное клиническое исследование)** — сравнивает эффект серии из двух и более видов лечения у одного и того же пациента. Порядок, в котором пациент получает различные виды терапии, рандомизируется. Между периодами лечения предусмотрен период вымывания (washout period) - интервал времени, в течение которого участники прекращают приём предыдущих лекарств, вмешательств или терапии, чтобы устранить их остаточные эффекты перед началом нового этапа испытания. Такой дизайн позволяет использовать пациента как собственный контроль.
- **Intention-to-treat analysis (анализ по принципу «намерения лечить»)** — все пациенты анализируются в соответствии с исходно, случайным образом назначенным видом лечения. Никто не исключается, то есть «однажды рандомизирован — всегда включён в анализ». Такой подход направлен на снижение систематической ошибки, связанной с выбыванием пациентов (attrition), переходом на другой вид терапии (crossover) и несоблюдением режима лечения, не обусловленным случайными причинами (nonrandom noncompliance), однако может «размывать» истинный эффект вмешательства.
- **As-treated analysis (анализ по фактически полученному лечению)** — все пациенты анализируются в соответствии с тем видом лечения, который они реально получали. ↑ риск систематической ошибки (bias).
- **Per-protocol analysis (анализ по протоколу)** — пациенты, не завершившие лечение в соответствии с исходно, случайным образом назначенным протоколом, исключаются из анализа. ↑ риск систематической ошибки (bias).

Клинические исследования проводятся после доклинических (preclinical) испытаний и включают пять фаз.

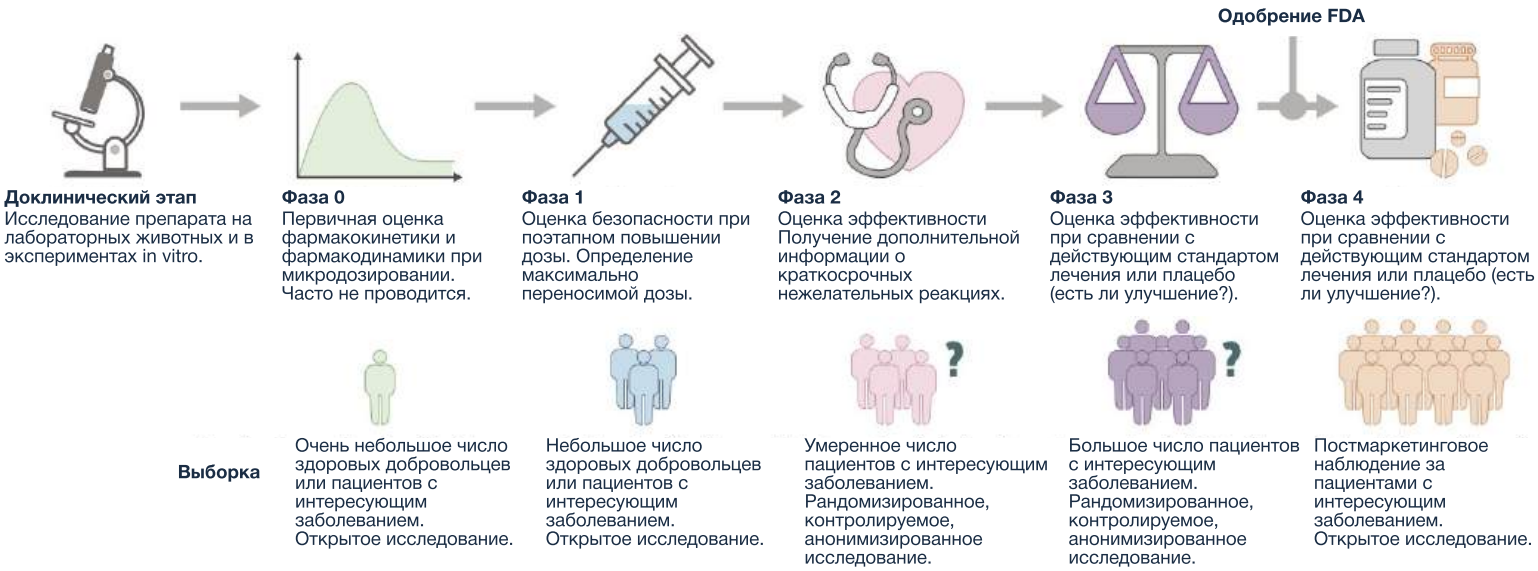

Off-label применение лекарственных средств

Использование лекарственного препарата для лечения заболевания в лекарственной форме, у группы пациентов или в дозировке, которые не были специально одобрены **FDA (U.S. Food and Drug Administration – Управление по контролю за пищевыми продуктами и лекарственными препаратами США).**

Причинами off-label применения могут быть лечение заболевания, для которого нет одобренной фармакологической терапии, либо поиск альтернативных методов лечения после неэффективности одобренных вариантов.

Пример: применение трициклических антидепрессантов для лечения невропатической/хронической боли.

Критерии Брэдфорда-Хилла

Совокупность принципов, которые дают ограниченное подтверждение (то есть являются необходимыми, но не достаточными критериями) наличия причинно-следственной связи между предполагаемой причиной и следствием.

Strength (сила ассоциации)
Наличие ассоциации само по себе ещё не доказывает причинно-следственную связь, однако чем сильнее ассоциация, тем более весомыми являются доказательства в пользу причинности.

Consistency (повторяемость)
Повторные наблюдения одних и тех же результатов в нескольких независимых выборках.

Specificity (специфичность)
Чем более специфична предполагаемая причина по отношению к наблюдаемому эффекту, тем сильнее доказательства причинно-следственной связи.

Temporality (временная последовательность)
Предполагаемая причина должна предшествовать развитию эффекта на ожидаемый интервал времени.

Biological gradient (биологический градиент, дозо-ответная зависимость)
Более выраженный эффект наблюдается при большем воздействии предполагаемой причины (dose–response relationship — зависимость «доза–ответ»).

Plausibility (правдоподобие)
Существование правдоподобного механизма, посредством которого причина может приводить к данному эффекту.

Coherence (согласованность)
Предполагаемая причина и эффект не противоречат имеющемуся научному консенсусу и уже установленным данным.

Experiment (эксперимент)
Наличие эмпирических данных, подтверждающих предполагаемую причинно-следственную связь (например, экспериментальные исследования на животных, in vitro-исследования).

Analogy (аналогия)
Предполагаемые причина и следствие аналогичны уже установленной, хорошо изученной паре «причина–следствие».

Количественная оценка риска

Определения и формулы основаны на классической 2×2-таблице сопряжённости (contingency table).

Классическая 2×2-таблица

Термин	Определение	Пример	Формула
Odds ratio (OR, отношение шансов)	Как правило, используется в исследованиях типа «случай–контроль». Отражает отношение шансов наличия воздействия у больных (случаев) (a/c) к шансам воздействия у лиц контрольной группы (b/d). • **OR = 1** → шансы воздействия одинаковы у больных и в контроле. • **OR > 1** → шансы воздействия выше у больных. • **OR < 1** → шансы воздействия выше в контрольной группе.	Если в исследовании «случай–контроль» 20 из 30 пациентов с раком лёгкого и 5 из 25 здоровых лиц сообщают о курении, отношение шансов (OR) равно 8; следовательно, пациенты с раком лёгкого в 8 раз чаще имеют в анамнезе курение.	$\mathbf{OR} = \frac{a/c}{b/d} = \frac{ad}{bc}$ a 20 | b 5 c 10 | d 20

Термин	Определение	Пример	Формула
Relative risk (RR, относительный риск)	Обычно используется в когортных исследованиях. Представляет собой риск развития заболевания в группе, подвергавшейся воздействию, делённый на риск в группе без воздействия. • **RR = 1** → отсутствует связь между воздействием и заболеванием. • **RR > 1** → воздействие ассоциировано с ↑ частотой заболевания. • **RR < 1** → воздействие ассоциировано с ↓ частотой заболевания.	Если у 5 из 10 людей, подвергавшихся воздействию радиации, диагностируют рак, и у 1 из 10 людей, не подвергавшихся радиации, диагностируют рак, то RR = 5; следовательно, у лиц, подвергавшихся радиации, риск развития рака в 5 раз выше. При редких заболеваниях (низкая распространённость) отношение шансов (OR, odds ratio) приближается к относительному риску (RR).	**RR** = $\frac{a / (a + b)}{c / (c + d)}$ a 5 | b 5 c 1 | d 9
Relative risk reduction (RRR, относительное снижение риска)	Доля снижения риска, обусловленная вмешательством/лечением в группе лечения **(ART, absolute risk in treated — абсолютный риск в группе лечения)** по сравнению с контрольной группой **(ARC, absolute risk in control — абсолютный риск в контрольной группе).**	Если грипп развивается у 2% пациентов, получивших прививку от гриппа, и у 8% непривитых пациентов, то RR = 2/8 = 0,25, а относительное снижение риска (RRR) = 0,75.	**RRR** = 1 – RR. **RRR** = (ARC – ART) / ARC.
Attributable risk (AR, атрибутивный риск)	Разница в величине риска между группой, подвергавшейся воздействию, и группой без воздействия.	Если риск рака лёгкого у людей, которые курят, составляет 21%, а риск у людей, которые не курят, — 1%, то атрибутивный риск равен 20%.	**AR** = a/(a + b) – c/(c + d). **Атрибутивный риск в процентах:** **AR%** = ((RR – 1) / RR) × 100.

Термин	Определение	Пример	Формула
Absolute risk reduction (ARR, абсолютное снижение риска)	Разница в показателях риска (именно разность, а не доля/пропорция), обусловленная вмешательством, по сравнению с контрольной группой.	Если у 8% людей, получивших плацебо-вакцину, и у 2% людей, получивших противогриппозную вакцину, развивается грипп, то абсолютное снижение риска (ARR) = 8% − 2% = 6% = 0,06.	**ARR** = c / (c + d) − a / (a + b).
Number needed to treat (NNT, число пациентов которых необходимо пролечить)	Количество пациентов, которых нужно пролечить, чтобы один пациент получил пользу от лечения. Меньшее значение соответствует более эффективному лечению.	—	**NNT** = 1/ARR.
Number needed to harm (NNH, число пациентов необходимых для возникно-вения вреда)	Количество пациентов, которых необходимо подвергнуть воздействию фактора риска, чтобы у одного пациента развился неблагоприятный исход. Большее значение соответствует более безопасному воздействию.	—	**NNH** = 1/AR (где AR — атрибутивный риск, attributable risk).
Case fatality rate (CFR, показатель летальности / летальность среди заболевших)	Процент летальных исходов среди лиц с данным заболеванием.	Если 4 пациента умирают из 10 случаев менингита, показатель летальности (case fatality rate) составляет 40%.	**r** = (число умерших / число случаев заболевания) × 100.
Mortality rate (смертность, коэффициент смертности)	Число случаев смерти (в целом или от конкретной причины) в пределах популяции за определённый промежуток времени.	Если в городе с населением 10 000 человек за 2 года умирают 80 человек, то коэффициент смертности составляет 4 на 1000 человек в год.	Число случаев смерти / 1000 человек в год.

Термин	Определение	Пример	Формула
Attack rate (коэффициент атаки)	Доля лиц, подвергшихся воздействию, у которых развивается заболевание.	Если 80 человек в городе подвергаются воздействию и у 60 из них развивается заболевание, коэффициент атаки равен 75%.	Число заболевших лиц / Общее число лиц, подвергшихся воздействию.

Демографический переход (Demographic transition)

По мере того как страна достигает более высокого уровня социально-экономического развития, показатели рождаемости и смертности в различной степени снижаются, что изменяет возрастную структуру населения.

Возрастно-половая пирамида (Population pyramid)
На схеме представлены три типичных формы возрастно-половой пирамиды (левая, средняя и правая диаграммы) для разных этапов демографического перехода.

Показатель	Левая диаграмма	Средняя диаграмма	Правая диаграмма
Population pyramid (возрастно-половая пирамида)	Классическая «пирамида» с широким основанием и узкой вершиной. 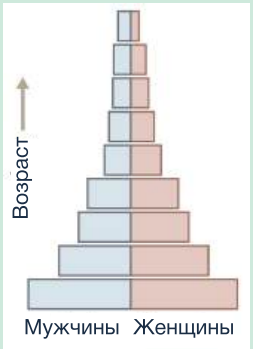	Более «столбовидная» форма; возрастные группы представлены примерно равномерно. 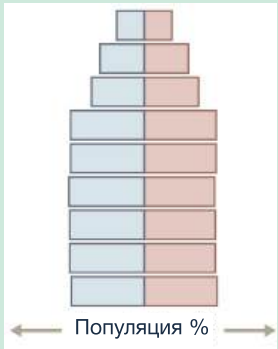	Пирамида с относительно узким основанием и большей долей старших возрастов (возрастная структура смещена к пожилым). 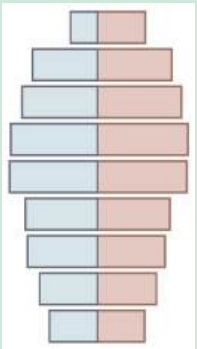

Показатель	Левая диаграмма	Средняя диаграмма	Правая диаграмма
Коэффициент рождаемости	↑↑	↓	↓↓
Коэффициент смертности	↑	↓	↓
Ожидаемая продолжитель-ность жизни (Life expectancy)	Короткая	Длинная	Длинная
Численность населения	Растущая	Стабильная	Убывающая

Отношение правдоподобия (likelihood ratio)

$$LR^{+} = \frac{\text{вероятность положительного результата у пациента с заболеванием}}{\text{вероятность положительного результата у пациента без заболевания}} =$$

$$= \frac{\text{sensitivity (чувствительность)}}{\text{1 – specificity (специфичность)}} = \frac{\text{TP rate (частота истинно положительных результатов)}}{\text{FP rate (частота ложноположительных результатов)}}$$

$$LR^{-} = \frac{\text{вероятность отрицательного результата у пациента с заболеванием}}{\text{вероятность отрицательного результата у пациента без заболевания}} =$$

$$= \frac{\text{1 – sensitivity}}{\text{specificity}} = \frac{\text{FP rate (частота ложноотрицательных результатов)}}{\text{TP rate (частота истинно отрицательных результатов)}}$$

LR^{+} > 10 указывает на высоко специфичный тест, тогда как LR^{-} < 0.1 указывает на высоко чувствительный тест.

Предтестовые шансы × LR = посттестовые шансы.

Посттестовая вероятность = посттестовые шансы / (посттестовые шансы + 1).

Кривая Каплана–Майера

- Используется для оценки вероятности выживания во времени. Графическое представление показывает вероятность выживания (ось y) в зависимости от продолжительности наблюдения (ось x). Полезна для отображения данных типа «time-to-event» (время до наступления события).
- В качестве исходов может рассматриваться любое событие, однако наиболее часто анализируется смертность.

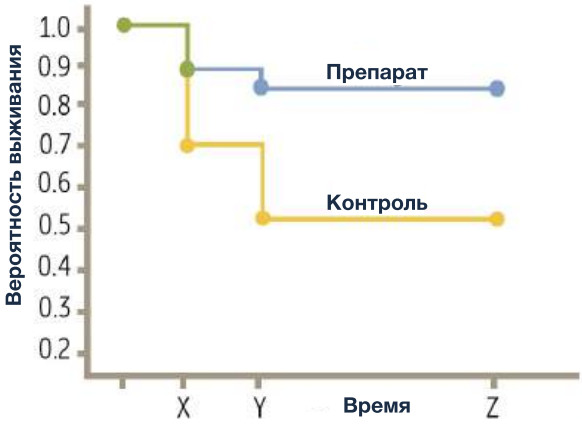

- Вероятность выживания = 1 – (вероятность события).
- P-value различий по выживаемости между группами может быть рассчитано с помощью лог-рангового критерия (log-rank test) или регрессии Кокса (Cox regression).

Оценка диагностических тестов (Evaluation of diagnostic tests)

- Чувствительность и специфичность являются фиксированными характеристиками диагностического теста.
- Положительная прогностическая ценность (PPV, positive predictive value) и отрицательная прогностическая ценность (NPV, negative predictive value) зависят от распространённости заболевания в исследуемой популяции.

Общая диагностическая точность теста, test efficiency:

$$\textbf{Эффективность теста} = \frac{TP + TN}{TP + FN + FP + TN}$$

где TP (true positive, истинно положительный результат),
FP (false positive, ложноположительный результат),
FN (false negative, ложноотрицательный результат),
TN (true negative, истинно отрицательный результат).

Тест \ Заболевание	⊕	⊖	
⊕	TP	FP	PPV = TP/(TP + FP)
⊖	FN	TN	NPV = TN/(TN + FN)
	Sensitivity = TP/(TP + FN)	Specificity = TN/(TN + FP)	Prevalence $\frac{TP + FN}{(TP + FN + FP + TN)}$

Термин	Определение	Формула	Дополнительно
Sensitivity (true-positive rate, чувствительность, истинно-положительная частота)	Доля всех пациентов с заболеванием, у которых тест даёт положительный результат, или способность теста правильно распознавать больных. Значение, приближающееся к 100%, желательно для исключения заболевания и указывает на низкую частоту ложноотрицательных результатов.	**Sensitivity** = TP / (TP + FN) = 1 – FN rate (частота ложноотрицательных результатов)	**Мнемоника:** SN-N-OUT — highly SeNsitive test, when Negative, rules OUT disease. Тест с высокой чувствительностью используется преимущественно для скрининга.
Specificity (true-negative rate, специфичность, истинно-отрицательная частота)	Доля всех пациентов без заболевания, у которых тест даёт отрицательный результат, или способность теста правильно распознавать здоровых. Значение, приближающееся к 100%, желательно для подтверждения диагноза и указывает на низкую частоту ложноположительных результатов.	**Specificity** = TN / (TN + FP) = 1 – FP rate (частота ложноположительных результатов)	**Мнемоника:** SP-P-IN — highly SPecific test, when Positive, rules IN disease. Тест с высокой специфичностью используют для подтверждения диагноза после положительного скринингового теста.
Positive predictive value (PPV, положительная прогностическая ценность)	Вероятность того, что пациент с положительным результатом теста действительно имеет заболевание.	**PPV =** TP / (TP + FP)	PPV изменяется прямо пропорционально предтестовой вероятности (baseline risk, например, распространённости заболевания): высокая предтестовая вероятность → высокая PPV.
Negative predictive value (NPV, отрицательная прогностическая ценность)	Вероятность того, что пациент с отрицательным результатом теста действительно не имеет заболевания.	**NPV** = TN / (TN + FN)	NPV изменяется обратно пропорционально распространённости заболевания или предтестовой вероятности: при высокой распространённости заболевания NPV снижается, при низкой — возрастает.

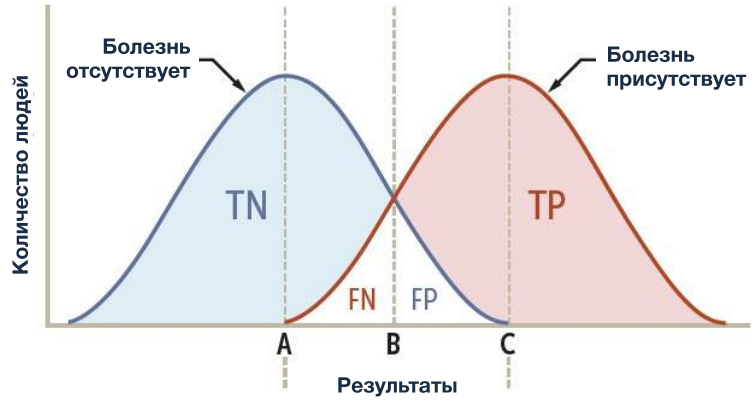

Обозначения на графике распределения результатов теста:

- TN под левой кривой - True negative (истинно отрицательные результаты)
- TP под правой кривой - True positive (истинно положительные результаты)
- FN под левой частью правой кривой - False negative (ложноотрицательные результаты)
- FP под правой частью левой кривой - False positive (ложноположительные результаты)
- Точки A, B, C на оси x - различные пороговые значения (cutoff values) результата теста

Возможные пороговые значения для разделения результата теста на «положительный» и «отрицательный»:

- **A -** пороговое значение, обеспечивающее 100% чувствительность теста (100% sensitivity cutoff value)
- **B** - практический компромисс между специфичностью и чувствительностью (practical compromise between specificity and sensitivity)
- **C** - пороговое значение, обеспечивающее 100% специфичность теста (100% specificity cutoff value)

Влияние изменения порогового значения на показатели теста:

Изменение порога	Измененииия долей FP/FN	Влияние на показатели
Снижение порога: B → A	↑ FP, ↓ FN	• ↑ Sensitivity (чувствительность), • ↑ NPV (отрицательная прогностическая ценность); • ↓ Specificity (специфичность), • ↓ PPV (положительная прогностическая ценность)
Повышение порога: B → C	↑ FN, ↓ FP	• ↑ Specificity (специфичность), • ↑ PPV (положительная прогностическая ценность); • ↓ Sensitivity (чувствительность), • ↓ NPV (отрицательная прогностическая ценность)

Примечание. При заболеваниях, для которых диагноз устанавливается на основании низких значений показателя (например, анемия), положения областей TP и TN на графике меняются местами; соответственно, при смещении порога в ту же сторону наблюдается ↓ чувствительности и ↓ NPV, и наоборот.

ROC-кривая, кривая “чувствительность–специфичность” (Receiver operating characteristic curve)

- ROC-кривая показывает, насколько хорошо диагностический тест различает две группы (например, больные и здоровые).
- По оси y откладывается истинно-положительная частота (true-positive rate, чувствительность), по оси x — ложноположительная частота (false-positive rate, 1– специфичность).
- Чем лучше тест, тем больше площадь под кривой (AUC, area under the curve) и тем ближе кривая к левому верхнему углу графика.

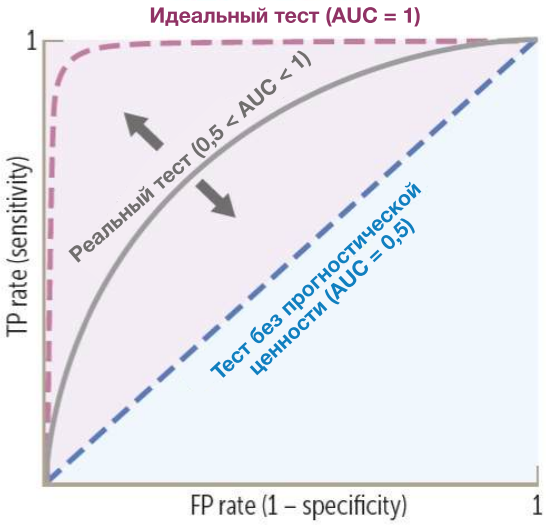

- **Идеальный тест (AUC = 1):** кривая прижата к левому и верхнему краю графика; максимальная площадь под кривой.
- **Реальный тест (0,5 < AUC < 1):** кривая располагается между диагональю и кривой идеального теста; часть площади под кривой больше 0,5, что отражает диагностическую ценность теста.
- **Тест без прогностической ценности (AUC = 0,5):** пунктирная диагональная линия, соответствующая случайному угадыванию (чувствительность = 1 – специфичность на всём протяжении).

Воспроизводимость и правильность измерений (Precision vs accuracy)

Термин	Определение	Связь с ошибками и статистикой
Precision (reliability, воспроизводимость / прецизионность измерений)	Согласованность и воспроизводимость результатов теста при повторных измерениях. Отсутствие выраженной случайной изменчивости результатов теста.	**Случайная ошибка** ↓ precision (снижает воспроизводимость/ прецизионность). • ↑ precision → ↓ стандартное отклонение. • ↑ precision → ↑ статистическая мощность исследования (statistical power, 1–β).
Accuracy (validity, правильность / достоверность измерений)	Степень близости результатов теста к истинным значениям. Отсутствие систематической ошибки или смещения (bias) в тесте.	**Систематическая ошибка** ↓ accuracy

Иллюстрация: сочетание accuracy и precision (мишени)

Точность и прецизионность измерений

Вариант на рисунке	Точность	Прецизионность / воспроизводимость	Характер распределения точек
1	Высокая	Высокая	Точки плотно сгруппированы вокруг истинного значения (центра мишени).
2	Низкая	Высокая	Точки плотно сгруппированы, но смещены от истинного значения.
3	Высокая	Низкая	Точки широко разбросаны, но в среднем расположены вокруг истинного значения.
4	Низкая	Низкая	Точки широко разбросаны и в среднем смещены от истинного значения.

Заболеваемость и распространенность (Incidence vs prevalence)

Incidence (заболеваемость):

$$\textbf{Incidence} = \frac{\#\text{ новых случаев}}{\#\text{ лиц, находящихся под риском}} \quad \text{(в единицу времени)}$$

Prevalence (распространённость):

$$\textbf{Prevalence} = \frac{\#\text{ существующих случаев заболевания}}{\text{Общее }\#\text{ лиц в популяции}} \quad \text{(на определённый момент времени)}$$

То есть:

Prevalence = Incidence × длительность заболевания.

Распространённость больше заболеваемости при хронических заболеваниях из-за большого числа уже существующих случаев (например, сахарный диабет).

Смысл терминов

- **Incidence** «смотрит» только **на новые случаи**
- **Prevalence** учитывает **все имеющиеся** в данный момент случаи (как новые, так и ранее возникшие).

Дополнительные соотношения

- Распространённость **(prevalence)** приблизительно соответствует **предтестовой вероятности** (pretest probability).
- ↑ prevalence → ↑ **PPV** (положительная прогностическая ценность) и ↓ **NPV** (отрицательная прогностическая ценность).
- При заболеваниях с короткой длительностью (например, обычная простуда) распространённость примерно равна заболеваемости: Prevalence≈Incidence.

Влияние различных ситуаций на заболеваемость и распространённость

Ситуация	Заболеваемость	Распространённость
↑ времени выживания при заболевании	—	↑
↑ смертности от данного заболевания	—	↓
Укорочение времени выздоровления	—	↓

Ситуация	Заболеваемость	Распространённость
Широкий охват вакцинацией / массовая вакцинация	↓	↓
↓ распространённости факторов риска	↓	↓
↑ диагностической чувствительности, лучшее выявление случаев	↑	↑
Внедрение нового эффективного лечения, уменьшающего длительность заболевания	—	↓
↓ контактов между инфицированными и неинфицированными при воздушно-капельной инфекции	↓	↓

На иллюстрации объём воды в «ванне» обозначает Prevalence (распространённость).

- Вода поступает через струю Incidence (заболеваемость) — новые случаи.
- Вода убывает через «сливы» Mortality (смертность) и Cure (выздоровление).
- Струя Recurrence (рецидивы) возвращает часть пациентов назад в «бассейн» распространённости.

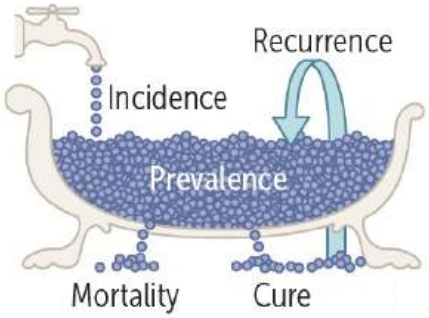

Ошибки и систематические смещения в исследованиях (Bias and study errors)

Тип	Определение	Примеры	Стратегии для снижения систематической ошибки
Набор участников			
Selection bias (систематическая ошибка отбора)	Неслучайный отбор пациентов или распределение по группам лечения, при котором исследуемая выборка не является представительной для целевой популяции. Наиболее часто проявляется как ошибка выборки. **Convenience sampling** (выборка по удобству) — пациенты включаются в исследование по принципу лёгкости контакта.	**Berkson bias** (систематическая ошибка Берксона) — случаи и/или контроль отбираются среди пациентов стационара (bedside bias), поэтому они в среднем более тяжёлые и имеют иное распределение факторов воздействия. **Attrition bias** (систематическая ошибка выбывания) — участники, выбывшие из наблюдения, имеют иной прогноз по сравнению с теми, кто завершил исследование.	Рандомизация (создание групп с примерно одинаковым распределением известных и неизвестных факторов). Обеспечение правильного выбора сравнительной/контрольной группы.
Проведение исследования			
Recall bias (систематическая ошибка воспоминания)	Осведомлённость о заболевании изменяет воспоминания и сообщения участников; типично для ретроспективных исследований.	Пациенты с заболеванием лучше вспоминают эпизоды воздействия после того, как узнают о сходных случаях.	Сокращение времени между воздействием и последующим наблюдением; использование медицинской документации как источника объективной информации.
Measurement bias (систематическая ошибка измерения)	Сбор информации осуществляется систематически искажённым образом.	Использование неисправного автоматического тонометра. **Hawthorne effect (эффект Хоторна)** — участники изменяют поведение, осознавая, что за ними наблюдают	Использование объективных, стандартизованных и заранее апробированных методов сбора данных, запланированных до начала исследования. Применение контрольной группы, получающей плацебо.

Тип	Определение	Примеры	Стратегии для снижения систематической ошибки
Проведение исследования			
Procedure bias (систематическая ошибка, связанная с различиями в проведении лечения)	Участники из разных групп получают лечение или уход не одинаковым образом.	Пациенты в группе лечения проводят больше времени в высокоспециализированных стационарных отделениях.	Ослепление и применение плацебо уменьшают влияние участников и исследователей на процедуры и интерпретацию исходов, так как ни одна из сторон не знает о принадлежности к группе.
Observer-expectancy bias (систематическая ошибка наблюдателя, эффект ожиданий исследователя; Pygmalion effect — «эффект Пигмалиона»)	Убеждённость исследователя в эффективности вмешательства изменяет регистрируемые им исходы лечения.	Наблюдатель, ожидающий улучшения состояния пациентов в группе лечения, с большей вероятностью будет фиксировать положительные исходы.	Ослепление и применение плацебо снижают влияние участников и исследователей на ход процедур и интерпретацию результатов, так как ни наблюдатель, ни пациент не знают о распределении по группам.
Интерпретация результатов			
Lead-time bias (смещение по времени опережения диагностики)	Раннее выявление заболевания ошибочно трактуется как ↑ выживаемости, хотя естественное течение болезни не изменилось.	Рак молочной железы, диагностированный на ранней стадии при маммографии, может казаться сопровождающимся более продолжительной выживаемостью, поскольку пациенты просто дольше живут с известным диагнозом	Измерять так называемую **«заднюю» выживаемость (back-end survival)** — корректировать показатель выживаемости с учётом тяжести заболевания на момент постановки диагноза. Ограничение такого подхода: поправка на тяжесть может частично маскировать причинно-следственную связь.
Length-time bias (смещение по длительности заболевания)	Скрининговый тест преимущественно выявляет заболевания с длительным латентным периодом, тогда как болезни с более коротким латентным периодом успевают вызвать симптомы раньше	Медленно прогрессирующий рак с большей вероятностью будет выявлен при скрининговом обследовании, чем быстро прогрессирующий рак.	Проведение рандомизированного контролируемого исследования, в котором испытуемых случайным образом распределяют в группу скрининга и в группу без скрининга.

Смешение и модификация эффекта (Confounding vs effect modification)

Тип	Определение	Примеры	Стратегии для снижения смещения
Смешение (Confounding)	Фактор, связанный и с воздействием, и с исходом (но не лежащий на причинно-следственном пути), искажает влияние воздействия на исход. После стратификации по этому фактору ассоциация между воздействием и исходом исчезает.	Кажется, что употребление кофе связано с раком лёгкого, но истинной причиной является курение, так как любители кофе чаще курят.	**Crossover-исследования** (crossover studies, участник служит сам себе контролем). **Matching** (подбор пар) — включение в группы лечения и контроля пациентов с похожими характеристиками. Аналитические методы, например регрессионный анализ при условии, что смешивающие факторы известны и были измерены.
Модификация эффекта (effect modification)	Воздействие приводит к различным исходам в подгруппах, стратифицированных по определённому фактору; при этом существует истинная ассоциация между воздействием и исходом.	В исследовании среди женщин, принимающих OCPs (oral contraceptive pills, оральные контрацептивы), был выявлен значимый риск DVT (deep vein thrombosis, тромбоза глубоких вен). Однако после стратификации данных по признаку курения обнаружили очень сильную ассоциацию между приёмом OCPs и DVT у курильщиц, тогда как у некурящих такой ассоциации не было.	**Стратифицированный анализ** (например, после проверки взаимодействия между оральными контрацептивами и курением, проанализировать риск среди курильщиков и некурящих).

Статистическое распределение

Раздел	Определения	Примечания / формулы
Measures of central tendency (меры центральной тенденции)	**Mean (среднее арифметическое)** = (сумма значений) / (общее число наблюдений). **Median (медиана)** = серединное значение в упорядоченном ряду данных (от меньшего к большему). **Mode (мода)** = наиболее часто встречающееся значение.	**Mean** сильнее всего зависит от выбросов (крайних значений). Если число наблюдений чётное, **median** равна среднему арифметическому двух центральных значений. **Mode** в наименьшей степени зависит от выбросов.

Раздел	Определения	Примечания / формулы
Меры разброса / вариабельности (Measures of dispersion)	**Standard deviation (SD, стандартное отклонение)** – мера того, насколько сильно значения варьируют относительно среднего. **Standard error (SE, стандартная ошибка среднего)** – оценка вариабельности гипотетического набора средних выборок вокруг истинного среднего генеральной совокупности.	**σ**=SD; **n**= объём выборки. **Variance (дисперсия)** = $(SD)^2$. **SE** = $\sigma / \sqrt{n}$ По мере увеличения n стандартная ошибка SE уменьшается.
Нормальное распределение (Normal distribution)	Нормальное (гауссово) распределение, имеет колоколообразную форму. Для нормального распределения: **mean = median = mode.** При нормальном распределении среднее арифметическое — лучшая мера центральной тенденции. Для асимметричных (skewed) данных медиана лучше характеризует центральную тенденцию.	Для нормального распределения: примерно 68 % наблюдений лежат в пределах ±1σ от среднего; 95 % — в пределах ±2σ; 99,7 % — в пределах ±3σ (правило 68–95–99,7). 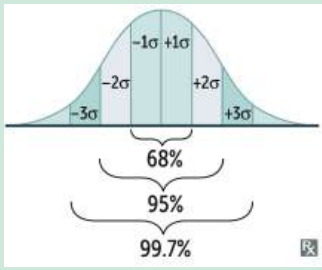
Ненормальные распределения (Nonnormal distributions)		
Бимодальное распределение (Bimodal distribution)	Предполагает наличие двух различных популяций в выборке.	Примеры: метаболический полиморфизм (быстрые и медленные ацетиляторы), возраст начала лимфомы Ходжкина, частота суицидов в разных возрастных группах. На графике — две выраженные вершины распределения.
Правосторонняя асимметрия, положительная асимметрия (Positive skew)	Обычно выполняется соотношение: **mean > median > mode.** Асимметрия распределения с более длинным «хвостом» вправо; среднее арифметическое смещено ближе к правому хвосту.	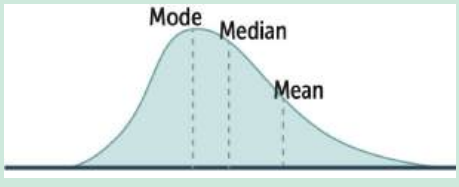

Раздел	Определения	Примечания / формулы
Левосторонняя асимметрия, отрицательная асимметрия (Negative skew)	Обычно выполняется соотношение: **mean < median < mode.** Асимметрия распределения с более длинным «хвостом» влево; среднее арифметическое смещено ближе к левому хвосту.	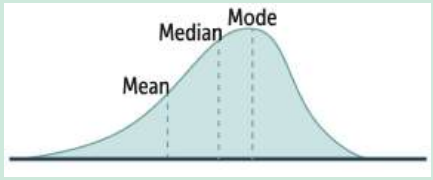

Проверка статистических гипотез

Нулевая гипотеза
Также называется H_0. Гипотеза об отсутствии различий или связи (например, в популяции нет ассоциации между заболеванием и фактором риска).

Альтернативная гипотеза
Также называется H_1. Гипотеза о наличии по крайней мере одного различия или связи (например, существует некоторая ассоциация между заболеванием и фактором риска в популяции).

P value (p-значение)
Вероятность получить результаты теста не менее экстремальные, чем наблюдаемые в выборке, при условии, что нулевая гипотеза H_0 верна. Обычно порог статистической значимости принимают $p<0,05$ (то есть менее чем в 5% повторных испытаний столь выраженный результат был бы получен случайно, только за счёт случайных колебаний).

Исходы проверки статистических гипотез

Правильный результат

- Утверждение о том, что эффект или различие существует, когда оно действительно есть (H_0 отвергается в пользу H_1)
- Утверждение о том, что эффекта или различия нет, когда его действительно нет (H_0 не отвергается)

Таблица исходов проверки гипотезы

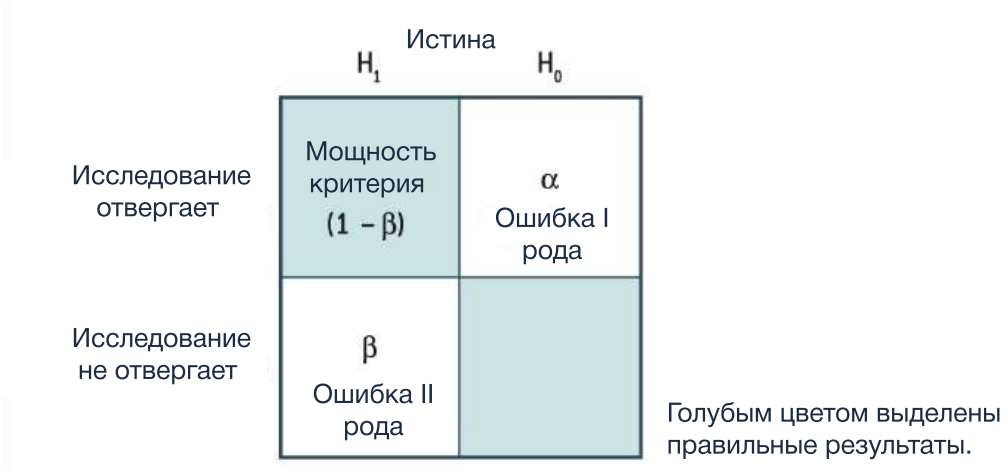

Голубым цветом выделены правильные результаты.

Ошибки результата

α, ошибка I рода

Утверждение о том, что существует эффект или различие, когда на самом деле его нет (нулевая гипотеза H_0 ошибочно отвергается в пользу альтернативной гипотезы H_1).

α — это вероятность совершить ошибку I рода (обычно выбирают α=0,05. Если P<, то при предположении, что H_0 верна, вероятность получить наблюдаемые результаты теста была бы меньше, чем вероятность совершить ошибку I рода; поэтому H_0 отвергают как ложную. Статистическая значимость ≠ клиническая значимость.

Также называется ложноположительной ошибкой (false-positive error). Пример: 1-й раз мальчик кричит «волк» — жители города верят, что волк есть, хотя его нет (ложноположительный результат). Нельзя «доказать» истинность H_1, но можно отвергнуть H_0 как крайне маловероятную.

β, ошибка II рода

Утверждение о том, что эффекта или различий нет, когда на самом деле они существуют (H_0 не отвергается, хотя она ложна). β — вероятность совершить ошибку II рода. В связана со статистической мощностью (1–β), которая представляет собой вероятность отвергнуть H_0, когда она ложна.

Увеличить мощность и уменьшить β можно за счёт:
- ↑ объёма выборки
- ↑ ожидаемого размера эффекта (expected effect size)
- ↑ точности измерений (precision of measurement)
- ↑ уровня значимости α (повышение порога статистической значимости).

Также называется ложноотрицательной ошибкой (false-negative error). Пример: 2-й раз мальчик кричит «волк» — жители города считают, что волка нет, хотя он есть (ложноотрицательный результат). При увеличении объёма выборки мощность возрастает: power in numbers. В общем случае при увеличении частоты ошибки I рода частота ошибки II рода уменьшается.

Статистическая значимость vs клиническая значимость

- **Статистическая значимость (statistical significance)** — определяется вероятностью того, что полученные в исследовании результаты обусловлены действием случайных факторов. При высокой статистической значимости вероятность того, что результаты объясняются лишь случайностью, мала.
- **Клиническая значимость (clinical significance)** — характеристика влияния вмешательства на клинические исходы лечения. Вмешательство с высокой клинической значимостью, как правило, приводит к выраженному улучшению исходов/показателей у пациентов.
- Некоторые исследования демонстрируют очень высокую статистическую значимость, однако предлагаемое вмешательство может иметь ограниченное клиническое значение. Например, в исследовании может быть показано статистически значимое снижение уровня глюкозы в крови всего на 1 мг/дл, сопровождающееся лучшими исходами, но такая разница может быть недостаточно важной с клинической точки зрения.

Доверительный интервал (Confidence interval, CI)

- Доверительный интервал (confidence interval, CI) — интервал значений, внутри которого с заданной вероятностью ожидается истинное среднее значение параметра в генеральной совокупности.
- CI = 1 – α. Чаще всего используют 95%-ный доверительный интервал (95% CI), соответствующий уровню значимости α = 0,05. По мере увеличения объёма выборки доверительный интервал сужается.

Доверительный интервал для выборочного среднего:

$$\mathrm{CI} = \bar{x} \pm Z \cdot \mathrm{SE},$$

где $\bar{x}$ — выборочное среднее, Z — критическое значение стандартного нормального распределения (табличный коэффициент Z), SE (standard error, стандартная ошибка среднего).

Для 95% CI Z=1,96
Для 99% CI Z=2,58

Нулевая гипотеза H_0 отвергается (и результаты считаются статистически значимыми), если:

- 95%-ный доверительный интервал для разности средних не включает 0;
- 95%-ный доверительный интервал для OR (odds ratio, отношение шансов) или RR (relative risk, относительный риск) не включает 1;
- доверительные интервалы для двух групп не перекрываются.

Нулевая гипотеза H_0 не отвергается (и результаты считаются статистически незначимыми), если:

- 95%-ный доверительный интервал для разности средних включает 0;
- 95%-ный доверительный интервал для OR или RR включает 1;
- доверительные интервалы для двух групп перекрываются.

Метаанализ

- Метаанализ - метод статистического анализа, при котором суммируются обобщённые данные (например, средние значения, показатели RR и др.) из нескольких исследований для получения более точной оценки величины эффекта. Метаанализ также позволяет оценить гетерогенность размеров эффекта между исследованиями.
- Метаанализ повышает мощность исследования, усиливает убедительность доказательств и улучшает обобщаемость (внешнюю валидность, external validity) полученных выводов.

- Ограничения метаанализа связаны с качеством отдельных исследований и систематическими смещениями (bias) при отборе исследований для включения в анализ.

Статистические тесты

Статистический тест	Назначение / что проверяет	Памятка / пример
t-test (t-критерий Стьюдента)	Проверяет различия между средними значениями (means) двух групп.	**Мнемоника:** Tea is meant for 2 — t-критерий используется для 2 групп. **Пример:** сравнение среднего уровня артериального давления у мужчин и женщин.
ANOVA (однофакторный дисперсионный анализ, ANalysis Of VAriance)	Проверяет различия между средними значениями трёх и более групп.	**Мнемоника:** 3 words: ANalysis Of Variance. **Пример:** сравнение среднего уровня артериального давления у представителей трёх разных этнических групп.
Chi-square (χ^2, критерий хи-квадрат)	Проверяет различия между двумя и более процентами или долями (proportions) категориальных исходов (качественных признаков), а не средних значений.	Произносится chi-tegorial — используется для категориальных данных. **Пример:** сравнение доли лиц с эссенциальной артериальной гипертензией в трёх возрастных группах.
Fisher's exact test (точный критерий Фишера)	Проверяет различия между двумя процентами или долями категориальных, номинальных исходов. Применяется вместо критерия χ^2 при малых объёмах выборок.	**Пример:** сравнение процента пациентов с артериальной гипертензией среди 20 мужчин и 20 женщин.

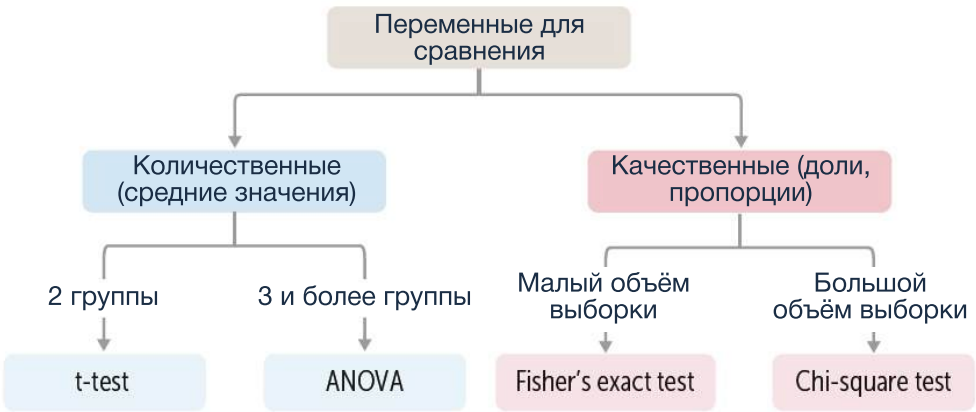

Коэффициент корреляции Пирсона (Pearson correlation coefficient)

- **Коэффициент корреляции Пирсона** — мера линейной корреляции между двумя переменными. Значение r всегда находится в диапазоне от −1 до +1. Чем ближе по модулю r к 1, тем сильнее линейная связь между двумя переменными.
- **Дисперсия (variance)** отражает, насколько измеренные значения отклоняются от среднего значения в наборе данных.
- **Положительное значение r** → положительная корреляция (по мере увеличения одной переменной увеличивается и другая).
- **Отрицательное значение r** → отрицательная корреляция (по мере увеличения одной переменной другая уменьшается).
- **Коэффициент детерминации r^2** — это доля дисперсии одной переменной, которая может быть объяснена дисперсией другой переменной.
- Наличие корреляции само по себе не означает наличия причинно-следственной связи.

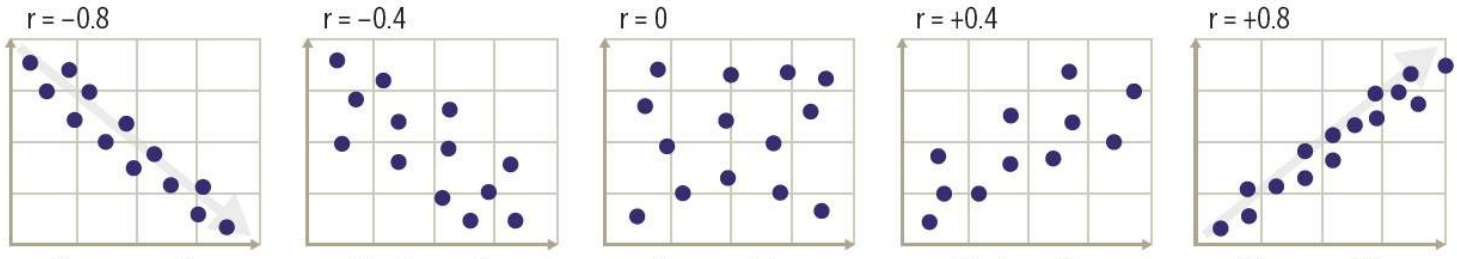

Сильная отрицательная корреляция | Слабая отрицательная корреляция | Отсутствие корреляции | Слабая положительная корреляция | Сильная положительная корреляция

ЭТИКА

Этические принципы

Autonomy (принцип уважения автономии пациента)
Обязанность врача уважать пациента как самостоятельную личность: говорить правду, соблюдать конфиденциальность, создавать условия для осознанного и добровольного выбора (informed consent — информированное добровольное согласие) и признавать его право принимать или отвергать медицинскую помощь.

Beneficence (принцип благодеяния)
«Делать благо». Врач имеет особую этическую (фидуциарную) обязанность действовать в наилучших интересах пациента. Может входить в противоречие с автономией (информированный пациент имеет право самостоятельно решать) или с интересами общества (например, обязательное лечение туберкулёза). Традиционно приоритет отдаётся интересам пациента.

- **Принцип двойного эффекта (principle of double effect):** при оказании паллиативной помощи на терминальной стадии заболевания облегчение страданий и повышение комфорта пациента ставятся выше риска возможных побочных эффектов (например, угнетения дыхания при назначении опиоидов).

Nonmaleficence (принцип «не навреди»)
Требование не причинять пациенту неоправданного вреда. Должен рассматриваться в балансе с принципом благодеяния: если ожидаемая польза от вмешательства превышает возможный риск, информированный пациент может принять решение о проведении лечения. К этой категории относятся большинство хирургических операций и назначение многих лекарственных препаратов.

Justice (принцип справедливости)
Обязанность обеспечивать честное и беспристрастное отношение к пациентам, справедливое распределение медицинских ресурсов и равный доступ к помощи при сходных клинических ситуациях. Это не всегда означает одинаковое обращение со всеми (например, при медицинской сортировке — triage — в условиях ограниченных ресурсов).

Способность пациента принимать медицинские решения (decision-making capacity)

- Врач должен определить, обладает ли пациент в данный момент психологической и юридически значимой способностью принять конкретное медицинское решение.
- Следует учитывать, что решения, принятые пациентом в период сохранной способности к принятию решений, не аннулируются автоматически, даже если впоследствии он утрачивает эту способность.
- Наличие интеллектуальных нарушений (умственная отсталость) или психических расстройств само по себе не является основанием для исключения пациента из процесса принятия медицинских решений, если только его текущее состояние в настоящий момент не нарушает эту способность.
- Способность к принятию решения (capacity) определяется врачом применительно к конкретному медицинскому вопросу (например, право пациента отказаться от медицинской помощи).
- Competency (компетентность, правовая дееспособность) устанавливается судьёй и, как правило, относится к более общим категориям принятия решений (например, признание лица юридически неспособным принимать какие-либо решения, связанные с медицинской помощью).

Четыре основных компонента способности к принятию решений:

- **Понимание (understanding):** что вы знаете о своём заболевании, предлагаемой процедуре или лечении?
- **Осознание/оценка (appreciation):** что для вас означает ваше заболевание? почему, по вашему мнению, врач рекомендует именно этот вариант лечения?
- **Умение рассуждать (reasoning):** как вы сопоставляете возможные варианты и их последствия?
- **Выражение выбора (expressing a choice):** что бы вы хотели сделать? какой вариант вы выбираете?

Информированное добровольное согласие (informed consent)

Это процесс (а не просто документ/подпись), который требует:

- **Раскрытия информации (disclosure):** обсуждение существенной для пациента информации, включая риски и ожидаемую пользу лечения (при необходимости с привлечением медицинского переводчика).
- **Понимания (understanding):** способность пациента осмыслить полученную информацию.
- **Способности к принятию решений (capacity):** способность рассуждать и самостоятельно принимать решения; отличается от competence (правовой дееспособности), которая определяется юридически.
- **Добровольности (voluntariness):** отсутствие принуждения и манипуляции со стороны медицинского персонала или других лиц.

Пациент должен полностью понимать свой диагноз, а также риски и пользу предлагаемого лечения и возможных альтернатив, включая отказ от какого-либо лечения.

Пациент должен быть информирован о своём праве в любое время отозвать ранее данное письменное согласие, в том числе устно.

Исключения из требования информированного согласия — “**WIPE** it away”)

- **Waiver (отказ от права на согласие):** пациент прямо отказывается от своего права на получение полной информации и предоставление информированного согласия.
- **Legally Incompetent (юридически недееспособный):** пациент не обладает способностью принимать медицинские решения; в таком случае согласие получают у законного представителя (legal surrogate).
- **Therapeutic Privilege (терапевтическая привилегия):** умышленное непредоставление части информации, если её раскрытие может нанести пациенту серьёзный вред (например, вызвать тяжёлую психическую травму) или существенно нарушить его способность к принятию обоснованного решения.
- **Emergency situation (экстренная ситуация):** может применяться подразумеваемое (предполагаемое) согласие, implied consent, когда промедление с лечением угрожает жизни или ведёт к тяжёлому ущербу здоровью, а получения явного согласия невозможно.

Согласие на медицинское вмешательство у несовершеннолетних (consent for minors)

- В большинстве случаев несовершеннолетним считается лицо младше 18 лет. Законодательство, регулирующее необходимость получения родительского (или опекунского) согласия на медицинскую помощь, различается в зависимости от штата.
- В целом, согласие родителя/опекуна должно быть получено, однако существуют исключения, например, при оказании экстренной помощи (например, переливание крови) или если несовершеннолетний является юридически эмансипированным (например, состоит в браке, материально обеспечивает себя самостоятельно или проходит военную службу).

Ситуации, при которых родительское согласие, как правило, не требуется
(**мнемоника:** “Sex, Drugs, Rock and Roll”):

- **Sex (половая сфера):** вопросы контрацепции, диагностики и лечения инфекций, передающихся половым путём (STIs, sexually transmitted infections), ведение беременности (пренатальное наблюдение; как правило, не включает аборт).
- **Drugs (психоактивные вещества):** обращение за помощью и лечение при расстройствах, связанных с употреблением психоактивных веществ (substance use disorder treatment).
- **Rock and roll (неотложные состояния и травма):** оказание медицинской помощи при экстренных состояниях и травмах.

Врач всегда должен по возможности поощрять здоровое общение между несовершеннолетним и его родителями/законными представителями.

Даже в ситуациях, когда юридически согласие несовершеннолетнего не требуется, врач должен стремиться получить его assent (согласие/одобрение лица, не обладающего правом юридически значимого согласия).

Предварительные распоряжения пациента относительно медицинской помощи

Инструкции, которые пациент даёт заблаговременно, предполагая необходимость принятия медицинских решений в будущем. Конкретные требования и юридическая сила таких распоряжений зависят от законодательства соответствующего штата.

Устное предварительное распоряжение (Oral advance directive)
Ранее высказанные устные заявления пациента, который впоследствии утратил способность принимать решения, часто используются как ориентир для ведения пациента. Проблемы связаны с различиями в интерпретации этих высказываний. Если пациент был должным образом информирован, распоряжение было конкретным, выбор сделан самим пациентом, а высказанное решение неоднократно повторялось им в течение времени разным людям, то такое устное распоряжение считается более достоверным и юридически значимым.

Письменное предварительное распоряжение (Written advance directive)
Письменный документ, в котором подробно указаны конкретные медицинские вмешательства, на которые пациент заранее соглашается или от которых отказывается при лечении критического или жизнеугрожающего заболевания. Примером является living will (медицинское завещание, «завещание на случай тяжёлой болезни»).

Доверенность на принятие медицинских решений (medical power of attorney)
Пациент назначает доверенное лицо (агента), уполномоченное принимать медицинские решения в случае утраты пациентом способности к самостоятельному принятию решений. Пациент может также заранее оговорить конкретные решения в отдельных клинических ситуациях. Такая доверенность может быть отозвана пациентом, если его способность к принятию решений сохранена. Этот инструмент более гибок, чем living will.

Приказ «не реанимировать» (Do not resuscitate order, DNR)
Распоряжение DNR запрещает проведение СЛР (сердечно-лёгочная реанимация). При этом пациент может сохранять согласие на другие мероприятия по поддержанию жизненно важных функций (например, интубацию, установку зонда для энтерального питания, проведение химиотерапии).

Поддерживающая жизнь терапия с использованием аппарата искусственной вентиляции лёгких (ИВЛ)

- В идеале обсуждение с пациентом вопросов респираторной поддержки проводится до того, как возникает необходимость в подключении к аппарату искусственной вентиляции лёгких. Однако на практике в момент, когда данное вмешательство становится жизненно необходимым, информация о предпочтениях пациента может отсутствовать.
- При принятии медицинских решений относительно продолжения или прекращения респираторной поддержки часто опираются на мнение уполномоченных представителей пациента (surrogate decision-makers) — лиц, заранее указанных пациентом либо назначенных в установленном порядке. В этих обсуждениях внимание уделяется как прогнозу основного заболевания, так и предполагаемым волеизъявлениям самого пациента.
- Если представитель сообщает, что пациент не хотел бы получать жизненно поддерживающую терапию с использованием вентиляции, следует воздержаться от её начала или прекратить её, независимо от личных предпочтений самого представителя.
- Если принято решение не начинать или прекратить жизненную поддержку, необходимо подключить службу паллиативной помощи, службы духовной поддержки (chaplain services) и лечащего врача первичного звена. Они участвуют в обсуждении медицинских вопросов с семьёй и оказывают эмоциональную поддержку родственникам.

Уполномоченный представитель пациента, принимающий решения (surrogate decision-maker)

- Если пациент утрачивает способность принимать медицинские решения и заранее не оформил предварительные распоряжения (advance directives), решение о предполагаемой воле пациента должны принимать хорошо знающие его лица (уполномоченные представители, surrogates). Они должны исходить из того, как бы поступил сам пациент.
- Приоритет представителей обычно распределяется следующим образом:
  супруг(а) → совершеннолетние дети → родители → совершеннолетние братья и сёстры → другие родственники

Конфиденциальность, врачебная тайна

Конфиденциальность отражает уважение к праву пациента на неприкосновенность частной жизни и к его автономии. Если пациент утратил способность принимать решения или ситуация является экстренной, вопрос разглашения информации членам семьи и близким должен решаться на основании профессионального суждения врача о наилучших интересах пациента. Пациент может добровольно отказаться от права на конфиденциальность (например, при направлении информации в страховую компанию).

Общие принципы допустимых исключений из режима конфиденциальности:

- существует серьёзная и непосредственная угроза причинения физического вреда самому пациенту или окружающим;
- отсутствует возможность предупредить или защитить лиц, находящихся в группе риска, иным способом;
- имеются реальные меры, которые позволяют предотвратить причинение вреда.

Примеры ситуаций, когда допускаются исключения из соблюдения врачебной тайны у пациента
(во многих случаях регулируются законодательством конкретного штата; **мнемоника:** «The physician's good judgment SAVED the day» — Suicidal, Abuse, Victim, Epilepsy, Diseases):

- пациенты с активными суицидальными и/или гомицидальными намерениями;
- случаи насилия (в отношении детей, пожилых людей и/или заключённых);
- обязанность защитить потенциальную жертву (duty to protect) — законодательство отдельных штатов может позволять врачу информировать соответствующие органы или иным образом защищать потенциального потерпевшего (Victim) от вреда;
- пациенты с эпилепсией и иными состояниями, существенно нарушающими способность безопасно управлять транспортными средствами;
- подлежащие обязательной регистрации инфекционные и иные заболевания (reportable Diseases), например инфекции, передающиеся половым путём (STIs), вирусные гепатиты, пищевые токсикоинфекции; в таких случаях у врача может возникать обязанность уведомить органы здравоохранения, которые затем информируют лиц из групп риска. Опасные инфекционные заболевания, такие как туберкулёз (TB) или лихорадка Эбола (Ebola), могут требовать проведения принудительного лечения.

Принятие подарков от пациентов

Это сложный и неоднозначный вопрос, по которому нет однозначно установленных нормативных регламентов. Одни авторы считают, что принятие подарка от пациента укрепляет врачебно-пациентские отношения, другие же полагают, что возможные негативные последствия перевешивают потенциальную пользу от принятия любого подарка. На практике пациенты нередко приносят врачу небольшие знаки внимания: открытки, домашнюю выпечку, недорогие сувениры и т.п.

Решение врача принять или отклонить подарок основывается на индивидуальной оценке того, превышает ли возможный риск вреда предполагаемую пользу.

- Врач не должен принимать подарки, которые являются чрезмерно крупными или дорогими.
- Подарок не следует принимать, если врач понимает, что он может негативно повлиять на оказание медицинской помощи пациенту (создать конфликт интересов, вызвать чувство обязанности и т.п.).
- Подарки, которые могут вызвать у пациента эмоциональное или финансовое напряжение, также не должны приниматься.

Если подарок нарушает какой-либо из приведённых выше принципов, наилучшей тактикой считается поблагодарить пациента за проявленное внимание и доброту, но вежливо объяснить, что врач вынужден отказаться от подарка. В ходе разговора следует особо подчеркнуть, что данный эпизод никаким образом не повлияет на отношение врача к пациенту и на качество дальнейшей медицинской помощи.

КОММУНИКАТИВНЫЕ НАВЫКИ

Методы пациент-ориентированного интервьюирования

Introduction (представление)
Представьтесь и уточните у пациента, как его зовут и как он хотел бы, чтобы к нему обращались. Обращайтесь к пациенту по указанному имени и с теми местоимениями, которые он обозначил. Избегайте предположений относительно гендера. Расположитесь на уровне глаз пациента, рядом с ним, лицом к нему.

Agenda setting (совместное определение повестки/целей беседы)
Выявите основные вопросы и жалобы пациента и сформулируйте совместные цели, вырабатывая общую повестку между врачом и пациентом.

Reflection (рефлексивное слушание)
Активно выслушивайте пациента и обобщайте полученную от него информацию, особенно в отношении его основной жалобы и приоритетных проблем.

Validation (валидация, признание значимости переживаний пациента)
Подтверждайте и легитимируйте взгляды и переживания пациента, демонстрируйте, что его ощущения и реакции понятны и заслуживают уважения.

Recapitulation (реккапитуляция, резюмирование)
Кратко подытожьте то, что пациент сообщил к данному моменту, чтобы убедиться в правильном понимании и интерпретации его слов.

Facilitation (фасилитация, стимулирование высказываний)
Поощряйте пациента свободно высказываться, избегая наводящих ответов и вопросов. Позволяйте пациенту задавать вопросы на протяжении всей беседы.

Установление доверительного контакта с пациентом

Мнемоника PEARLS

Partnership (партнёрство)
Работайте вместе с пациентом, чтобы выявить основные проблемы и сформировать предпочтительные решения.

Empathy (эмпатия)
Признавайте проявляемые пациентом эмоции и демонстрируйте понимание того, почему он чувствует себя именно так.

Apology (извинение)
При необходимости берите на себя личную ответственность и извиняйтесь, если это уместно.

Respect (уважение)
Выражайте признательность пациенту за то, что он пришёл обсудить свою проблему, продолжает лечиться несмотря на сложные обстоятельства, сохраняет позитивный настрой или демонстрирует иные конструктивные формы поведения.

Legitimization (легитимация переживаний)
Убедите пациента, что его эмоциональные реакции понятны, нормальны и нередко встречаются у людей в подобной ситуации.

Support (поддержка)
Уверьте пациента, что вы будете вместе проходить через трудные периоды и окажете необходимую помощь, включая привлечение соответствующих ресурсов.

Сообщение неблагоприятной информации пациенту

Мнемоника SPIKES

Setting (обстановка)
Заранее предложите пациенту пригласить человека, который сможет его поддержать. Исключите отвлекающие факторы, обеспечьте конфиденциальность и присядьте рядом с пациентом для беседы.

Perception (восприятие)
Выясните, как пациент понимает ситуацию и каковы его ожидания.

Invitation (приглашение к обсуждению)
Получите разрешение пациента на сообщение ему неблагоприятной информации и уточните, в какой степени детализации он хотел бы её получить.

Knowledge (передача информации)
Сообщайте сведения небольшими порциями, избегая медицинского жаргона, давая пациенту время осмыслить сказанное. Оценивайте, насколько он понял услышанное.

Emotions (эмоции)
Признавайте эмоциональные реакции пациента и предоставляйте ему возможность выразить свои чувства. Внимательно слушайте и отвечайте с эмпатией.

Strategy (стратегия/план)
Если пациент готов, обсудите варианты лечения и цели медицинской помощи. Предложите план следующей встречи. Передача пациенту части контроля над ситуацией может быть для него поддерживающей. Спросите, как, по его мнению, можно решить проблему и что он хотел бы предпринять в отношении дальнейшего плана действий.

Культурно-ориентированное интервью (cultural formulation interview)

- Определяйте проблему с позиции пациента. Попросите пациента описать свою проблему своими словами или так, как он объяснил бы её членам семьи и друзьям.
- Выявляйте культурные представления о факторах, приведших к возникновению проблемы. Попросите пациента объяснить, почему, по его мнению, у него возникло это состояние.
- Выясняйте, какое влияние происхождение и жизненный путь пациента оказывают на его проблему. Спросите, что, по его ощущениям, улучшает или ухудшает состояние. Исследуйте роль семьи, сообщества и духовных/религиозных практик.

- Оценивайте, как культурные особенности могут влиять на текущие и будущие вмешательства. Спросите, есть ли у пациента какие-либо опасения или предложения относительно существующего плана лечения. Если пациент не хочет следовать медицинским рекомендациям, выясните, можно ли каким-то образом сочетать его представления о лечении со стандартной медицинской схемой.
- Определяйте возможные барьеры к получению медицинской помощи, обусловленные культурными факторами. Спросите, существует ли что-то, что могло бы помешать пациенту обратиться за помощью в обычное медицинское учреждение. Уточняйте причины и то, что могло бы повысить вероятность сохранения хороших взаимоотношений между пациентом и врачом.

Мотивационное интервьюирование (motivational interviewing)

- Метод консультирования, направленный на изменение поведения путём помощи пациенту в преодолении амбивалентного отношения к изменениям.
- Применим при многих состояниях (например, никотиновая зависимость, ожирение).
- Эффективен, когда у пациента уже есть определённое желание что-то изменить, но не требуется, чтобы он был полностью мотивирован и твёрдо привержен изменению поведения.
- Может включать вопросы, побуждающие пациента проанализировать, как его поведение мешает его жизни или почему ему всё-таки хотелось бы его изменить.
- Следует оценить барьеры (например, ограниченный доступ к здоровой пище, нелеченная психическая травма), которые могут затруднять изменение поведения.

Оценка готовности пациента к изменениям также важна для формирования целей, предлагаемых врачом. Эти цели должны соответствовать принципу **SMART**:

- **S**pecific — конкретные,
- **M**easurable — измеримые,
- **A**chievable — достижимые,
- **R**elevant — значимые (соответствующие ситуации пациента),
- **T**ime bound — ограниченные по срокам.

Подход, учитывающий психологическую травму (trauma-informed care)

- Пациенты с анамнезом психологической травмы должны проходить тщательный скрининг психического состояния. Необходимо регулярно оценивать настроение, употребление психоактивных веществ, наличие социальной поддержки и риск суицида.
- Внимание в обследовании следует сосредоточить на симптомах, связанных с травмой, которые нарушают социальное и профессиональное функционирование. Всегда сохраняйте эмпатичный, поддерживающий подход. Не задавайте навязчивых и чрезмерно подробных вопросов, требующих от пациента детального описания травматического события. Перед обсуждением этих тем необходимо получить разрешение пациента.
- Перед физикальным обследованием следует заверить пациента, что он может подать сигнал и немедленно прекратить осмотр, если испытывает выраженный физический или эмоциональный дискомфорт. При необходимости предложите присутствие дополнительного персонала для эмоциональной поддержки. Может потребоваться направление на психологическое консультирование; последующие консультации должны быть предложены (или настоятельно рекомендованы) по показаниям.

Помните о «4 R» данного подхода:

- **Realize** — осознавать наличие и последствия травмы;
- **Recognize** — распознавать признаки и симптомы травмы;
- **Respond** — выстраивать помощь с учётом травматического опыта;
- **Resist retraumatization** — избегать повторной травматизации пациента.

Сложные клинические и этические ситуации

Наиболее уместная реакция врача, как правило, ориентирована на пациента, использует открытые вопросы и остаётся эмпатичной; признаёт существующие препятствия в оказании помощи и подтверждает значимость эмоциональных реакций пациента. Часто такая тактика реализует один или несколько принципов биоэтики: автономии, благодеяния (beneficence), непричинения вреда (nonmaleficence) и справедливости (justice). Правильные ответы уважительны по отношению к пациенту и другим членам медицинской команды. Важно учитывать точку зрения самого пациента.

Ситуация	Правильная (подходящая) реакция врача
Пациент не соблюдает назначенный план лечения.	Выясните, существуют ли финансовые, организационные или другие препятствия, мешающие приверженности лечению. Не принуждайте пациента к соблюдению рекомендаций и не направляйте его к другому врачу только из-за несоблюдения. Назначайте регулярные контрольные визиты для отслеживания динамики и подбора реалистичного плана.
Пациент настаивает на ненужной процедуре.	Постарайтесь понять, почему пациент хочет проведения данной процедуры, и обсудите его скрытые опасения. Не отказывайтесь вести пациента и не переводите его к другому врачу. Избегайте выполнения медицински необоснованных, избыточных вмешательств.
Пациенту трудно принимать назначенные лекарственные препараты.	Определите, какие факторы затрудняют приём лекарств. Если имеются нарушения понимания или памяти, используйте такие приёмы, как предоставление письменных инструкций, метод повторного пересказа (teach-back), упрощение схемы фармакотерапии.
Родственники просят сообщить информацию о прогнозе заболевания.	Избегайте обсуждения прогноза и других чувствительных вопросов с родственниками без явного разрешения пациента.
Член семьи просит не сообщать пациенту результаты исследования при неблагоприятном прогнозе, считая, что он «не сможет этого выдержать».	Выясните, почему родственник считает, что сообщение информации нанесёт вред, включая возможные культурные факторы. Объясните, что если сам пациент захочет знать сведения, касающиеся лечения, информация не будет от него скрываться. Однако если вы полагаете, что ознакомление с результатами может привести к серьёзному вреду для пациента или окружающих (например, спровоцировать суицидальные действия), вы можете воспользоваться понятием **терапевтической привилегии (therapeutic privilege)** и временно не раскрывать информацию.
17-летняя пациентка беременна и просит прервать беременность.	Во многих штатах для проведения аборта у несовершеннолетних требуется уведомление родителей или их согласие. Если нет специфических медицинских рисков, связанных с беременностью, врач не должен склонять пациентку к тому или иному решению относительно искусственного прерывания беременности по желанию (elective abortion), независимо от её возраста и состояния плода. Обсудите возможные варианты прерывания беременности и при необходимости направьте пациентку в учреждение, оказывающее медицинскую помощь по поводу прерывания беременности (abortion care).
15-летняя пациентка беременна и хочет оставить ребёнка. Родители просят вас убедить её отдать ребёнка на усыновление.	Пациентка сохраняет право самостоятельно принимать решения в отношении ребёнка, даже если родители с этим не согласны. Предоставьте подростку информацию о практических аспектах ухода за ребёнком. По просьбе пациентки обсудите варианты прерывания беременности. Поощряйте открытое обсуждение ситуации между пациенткой и её родителями, чтобы они смогли прийти к оптимальному решению.

Ситуация	Правильная (подходящая) реакция врача
Терминальный пациент просит о врачебно-ассистированной смерти (эвтаназии).	Подавляющее большинство штатов запрещает большинство форм врачебно-ассистированной смерти. Однако врач может назначать клинически обоснованные анальгетики, даже если они потенциально могут сократить продолжительность жизни пациента.
Пациент имеет суицидальные намерения.	Оцените серьёзность угрозы. Если пациент демонстрирует активные суицидальные намерения и имеет конкретный план, предложите ему остаться в стационаре на добровольной основе; при необходимости может быть проведена принудительная госпитализация.
Пациент говорит, что вы ему нравитесь, и приглашает вас на свидание.	При необходимости обеспечьте присутствие третьего лица (chaperone). Романтические отношения с пациентами никогда недопустимы. Чётко и прямо обозначьте профессиональные границы. При необходимости передайте ведение пациента другому врачу.
Пациентка после мастэктомии говорит, что теперь чувствует себя «уродливой».	Выясните, почему пациентка так себя воспринимает. Не давайте ложных, чрезмерно успокаивающих комментариев (например, «Вы всё равно хорошо выглядите»).
Пациент злится из-за длительного ожидания в очереди.	Признайте и отразите его раздражение, но не воспринимайте гнев как личный упрёк. Поблагодарите пациента за терпение и извинитесь за причинённые неудобства. Избегайте детальных оправданий и попыток долго объяснять причину задержки.
Пациент недоволен лечением, проведённым другим врачом.	Предложите пациенту обсудить свои претензии непосредственно с тем врачом, который проводил лечение. Если проблема связана с сотрудником регистратуры или другого звена, заверьте пациента, что вы лично обсудите ситуацию с этим работником.
Инвазивное диагностическое исследование выполнено не тому пациенту.	Независимо от исхода, врач этически обязан информировать пациента о том, что была допущена ошибка.
Пациенту требуется лечение, не покрываемое страховой компанией.	Обсудите со всеми пациентами все варианты лечения, даже если часть из них не оплачивается их страховой компанией. Сообщите пациенту о существовании программ финансовой (материальной) помощи.
У 7-летнего мальчика умерла от рака сестра, и он чувствует себя виноватым.	В возрасте примерно 5–7 лет дети начинают понимать, что смерть является постоянным состоянием, что все жизненные функции при смерти полностью прекращаются и что всё живое когда-то умирает. Дайте прямое, конкретное описание смерти сестры, избегая клише и эвфемизмов. Убедите мальчика, что он не несёт ответственности за её смерть. Выявите и «нормализуйте» его страхи и чувства.

Ситуация	Правильная (подходящая) реакция врача
Пациент (пациентка) является жертвой насилия со стороны интимного партнёра.	Уточните, находится ли пациент сейчас в безопасности, и при отсутствии такового помогите разработать план действий в экстренной ситуации. Задавайте прямые открытые вопросы о результатах осмотра и травмах, затем резюмируйте ответы пациента. Спросите, есть ли у него вопросы. Не следует автоматически принуждать пациента немедленно разорвать отношения или сообщать о произошедшем в правоохранительные органы (если только это не требуется законодательством соответствующего штата).
Пациент хочет лечиться методами альтернативной медицины.	В поддерживающей, безоценочной манере выясните возможные причины такого желания. Разъясните пациенту известные пользу и риски предлагаемого лечения, включая побочные эффекты, противопоказания и возможные лекарственные взаимодействия. Рассмотрите возможность направления к квалифицированному специалисту по альтернативной медицине.
Коллега-врач выходит на работу в состоянии, нарушающем его профессиональную пригодность (например, интоксикация, выраженное психическое расстройство).	Это создаёт потенциальную угрозу безопасности пациентов. У вас есть этическое и, как правило, юридическое обязательство сообщить о таком коллеге, чтобы он прекратил участие в лечении пациентов и своевременно получил необходимую помощь. Уточните порядок сообщения, опираясь на внутренние регламенты учреждения и действующее законодательство.
Семья пациента настаивает на продолжении терапии, поддерживающей жизнь, после констатации смерти мозга, ссылаясь на движения пациента при прикосновении.	Тактично объясните семье, что вероятность восстановления отсутствует и что смерть мозга эквивалентна смерти человека. Движения обусловлены спинальным рефлексом и не являются произвольными. Вынесите случай на рассмотрение соответствующего этического комитета для обсуждения бесперспективности лечения и прекращения терапии, поддерживающей жизнь.
Фармацевтическая компания предлагает вам спонсорскую поддержку в обмен на рекламу её нового лекарственного препарата.	Отклоните это предложение. В целом следует отказываться от подарков и спонсорства, чтобы избежать конфликта интересов. Кодекс профессиональной этики Американской медицинской ассоциации (AMA Code of Ethics) делает исключения лишь для подарков, непосредственно приносящих пользу пациентам; целевого финансирования медицинского образования студентов, ординаторов и клинических стажёров; грантов, получатели которых отбираются по независимым институциональным критериям; а также средств, распределяемых без указания спонсора.

Ситуация	Правильная (подходящая) реакция врача
Пациент просит выполнить плановую (неэкстренную) процедуру, противоречащую вашим личным или религиозным убеждениям.	Представьте пациенту точную, объективную информацию, чтобы он мог принять осознанное решение. В нейтральной, недемонстрирующей осуждения манере объясните, что вы сами данную процедуру не выполняете, но можете предложить направление к другому врачу.
Мать и её 15-летняя дочь без сознания и имеют выраженное кровотечение, отец отказывается от переливания крови, так как семья относится к Свидетелям Иеговы.	Проведите переливание крови дочери, но не матери. Экстренную медицинскую помощь за взрослого пациента может отклонить его законный представитель в сфере здравоохранения (healthcare proxy), особенно если известны или с достаточной уверенностью предполагаются предпочтения самого пациента. Однако нельзя отказывать несовершеннолетнему в жизненно необходимой помощи, руководствуясь лишь религиозными мотивами родителей.
Нетрудоспособный (зависимый) пациент поступает с травмами, которые не согласуются с рассказом ухаживающего лица.	Подробно задокументируйте анамнез и данные объективного осмотра. Если это возможно и уместно, побеседуйте с пациентом наедине. Окажите весь необходимый объём медицинской помощи. Если подозрения сохраняются, свяжитесь с соответствующими органами или службами (например, службой защиты детей или взрослых) для проведения оценки ситуации. Проинформируйте ухаживающее лицо о своём обязанности сообщать о подобных случаях. Врачи по закону обязаны сообщать о любой обоснованной подозрительности в отношении насилия, пренебрежения уходом или угрозы жизни и здоровью.
Педиатр рекомендует ребёнку проведение плановой вакцинации, но родитель отказывается.	Обсудите и постарайтесь снять все опасения родителя. Объясните риски и преимущества вакцинации и причины, по которым прививки рекомендованы. Не проводите плановую вакцинацию без информированного согласия родителя (законного представителя).

Общение с пациентами с инвалидностью

- Пациенты могут предпочитать либо «первоочередное упоминание личности» (person-first) — например, «человек с инвалидностью», либо «первоочередное упоминание идентичности» (identity-first) — например, «инвалид». Уточните у пациента, какие формулировки ему ближе.
- В большинстве ситуаций обращайтесь непосредственно к пациенту. Не следует предполагать, что невербальный пациент ничего не понимает. Сопровождающие лица и лица, осуществляющие уход, при необходимости могут дополнять беседу.
- Спрашивайте, нужна ли помощь, вместо того чтобы по умолчанию считать, что пациент не может что-то сделать самостоятельно. Большинство людей, в том числе люди с инвалидностью, высоко ценят свою самостоятельность.
- Пациентам с нарушениями речи необходимо предоставить больше времени на беседу. Если речь пациента трудно понять, предложите ему записать несколько слов или переформулировать фразу. Повторяйте сказанное пациентом, чтобы убедиться, что вы правильно его поняли.
- При общении с пациентами с когнитивными нарушениями используйте конкретный, простый и однозначный язык. Задавайте простые, прямые вопросы. Устраняйте фоновый шум и отвлекающие факторы. Не предполагаете, что пациент умеет читать. Адаптируйте общение к тому способу, который пациент воспринимает лучше всего (например, используйте жесты руками или попросите показать, как он выполняет то или иное действие).
- У пациентов с нарушением слуха уточняйте предпочитаемый ими способ коммуникации. Для привлечения внимания используйте лёгкое прикосновение или взмах рукой. Если пациент предпочитает устную речь и чтение по губам, постарайтесь устранить фоновый шум, располагайтесь лицом к пациенту и не меняйте свой обычный способ речи. При необходимости рассмотрите возможность привлечения переводчика/сурдопереводчика.
- Как и при сборе других разделов анамнеза, не следует акцентировать внимание на инвалидности, если она не имеет отношения к причине обращения (например, пациент в инвалидной коляске с острым отитом). Не пропускайте значимые элементы физикального обследования, даже если наличие инвалидности затрудняет его проведение.

Использование переводчиков

- При работе с пациентом, слабо владеющим английским языком, следует привлекать профессионально подготовленного медицинского переводчика, если только врач не владеет в достаточной степени языком, предпочтительным для общения с пациентом. Если переводчик не может присутствовать лично, возможно использование служб перевода по телефону или видеосвязи. Если пациент предпочитает, чтобы переводчиком выступал член семьи, этот факт необходимо зафиксировать в медицинской документации.
- Не следует делать вывод, что пациент плохо владеет английским языком, исходя из его имени, цвета кожи или акцента. Уточните у пациента, на каком языке он предпочитает общаться.
- Врач должен поддерживать зрительный контакт с пациентом и обращаться непосредственно к нему, не используя высказывания в третьем лице, такие как «скажите ему».
- Для беседы следует предусмотреть дополнительное время и задавать по одному вопросу за раз.
- При очном устном переводе переводчик, как правило, должен располагаться рядом с пациентом или немного позади него. При переводе на жестовый язык переводчик должен находиться рядом с врачом или немного позади него.
- В экстренных ситуациях необходимо облегчить коммуникацию, используя любые доступные средства (например, помощь друзей или членов семьи, рисунки, приложения-переводчики), даже если в обычной практике такие методы не относятся к стандартным.

ЗДРАВООХРАНЕНИЕ США

Профилактика заболеваний

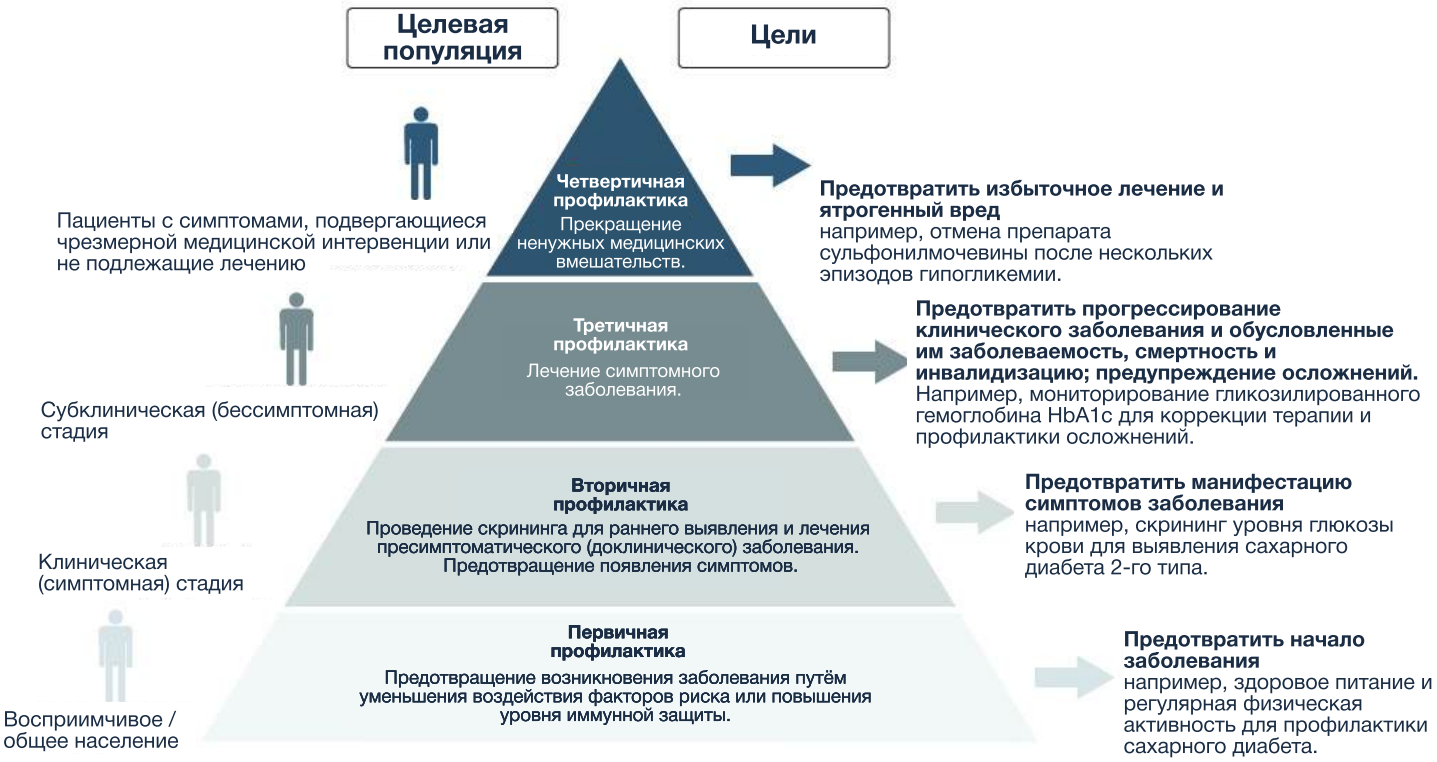

Основные виды медицинских страховых планов в США

Эксклюзивная сеть поставщиков (exclusive provider organization, EPO)
Требует обращения только к поставщикам медицинской помощи внутри сети. Обслуживание вне сети, как правило, не покрывается, за исключением неотложных состояний.

Организация поддержания здоровья (health maintenance organization, HMO)
Более низкие страховые премии. Обращение возможно только к врачам и учреждениям внутри сети. Для консультации узких специалистов требуется направление от врача первичного звена. Собственные расходы пациента (out-of-pocket cost) относительно ниже.

План типа «место обслуживания» (point of service, PoS)
Комбинация HMO и PPO: допускает обращение как внутри сети, так и вне сети. Лечение вне сети покрывается, но по более высокой стоимости для пациента. Для консультации узких специалистов требуется направление от врача первичного звена.

Организация предпочтительных поставщиков (preferred provider organization, PPO)
Даёт большую гибкость: можно обращаться как к поставщикам внутри сети, так и вне сети. Услуги вне сети обходятся дороже. Направления от врача первичного звена не требуются.

Организация подотчётной помощи (accountable care organization, ACO)
Группа поставщиков медицинских услуг, которые на добровольной основе координируют оказание помощи пациентам, застрахованным в рамках программы Medicare (Medicare beneficiaries). Цель — повышение качества лечения и оптимизация затрат.

План медицинского страхования с высокой франшизой (high deductible health plan, HDHP)
Низкие страховые премии, но высокая сумма франшизы и высокие собственные расходы пациента. Совместим с сберегательным медицинским счётом (health savings account, HSA).

Модели оплаты медицинской помощи в США

Комплексная оплата (bundled payment)
Медицинская организация получает фиксированную сумму за оказание определённой услуги вне зависимости от её конечной стоимости. Полученный платёж распределяется между всеми участвующими медицинскими работниками и учреждениями.

Подушевая оплата (capitation)
Врачи получают фиксированную сумму за каждого прикреплённого пациента за единицу времени, независимо от того, как часто пациент обращается за медицинской помощью и сколько ресурсов системы здравоохранения использует. Используется рядом организаций типа HMO.

Оплата за услугу по сниженным тарифам (discounted fee-for-service)
Страховщик и/или пациент оплачивает каждую отдельную услугу по заранее согласованному снижённому тарифу, установленному для конкретных поставщиков и плательщиков (например, PPO).

Оплата за услугу (fee-for-service)
Страховщик и/или пациент оплачивает каждую отдельно оказанную медицинскую услугу по установленному тарифу.

Глобальный платёж (global payment)
Страховщик и/или пациент оплачивает все расходы, связанные с одним эпизодом медицинской помощи, единым платежом. Чаще всего используется при плановых (элективных) хирургических вмешательствах, так как включает стоимость операции, а также необходимые до- и послеоперационные визиты.

Medicare и Medicaid

Medicare и Medicaid — это федеральные программы социального медицинского обеспечения США, возникшие в результате поправок к Закону о социальном обеспечении (Social Security Act). Эти программы предназначены для обеспечения доступа к медицинской помощи у наиболее уязвимых групп населения, однако различаются по критериям включения и источникам финансирования.

Medicare предоставляется, как правило, пациентам в возрасте 65 лет и старше, а также лицам младше 65 лет с определёнными видами инвалидности и пациентам с терминальной хронической почечной недостаточностью (end-stage renal disease).
Мнемоника: MedicarE is for Elderly.

Medicare включает четыре части.

- **Часть A** покрывает госпитализацию (hospital admissions), включая лечение в условиях стационара, хосписную помощь и квалифицированный сестринский уход (skilled nursing).
- **Часть B** относится к амбулаторной медицинской помощи и включает оплату основных медицинских услуг и счетов (basic medical bills), в том числе консультаций врачей и диагностических исследований.
- **Часть C** (часто называемая Medicare Advantage) объединяет части A и B и предоставляется одобренными частными страховыми компаниями как комбинированный пакет услуг.
- **Часть D** предназначена для покрытия стоимости рецептурных лекарственных препаратов (prescription drugs).

Medicaid — совместная федеральная и штатная программа медицинской помощи для лиц с низким уровнем дохода и/или ограниченными материальными ресурсами. Критерии включения и объём покрытия частично зависят от законодательства конкретного штата.
Мнемоника: MedicaiD is for Disadvantaged

Паллиативная медицинская помощь

Паллиативная медицинская помощь — это вид медицинской помощи, направленный на обеспечение комфорта, облегчение страданий и улучшение качества жизни пациентов с тяжёлыми, сложными или жизнеугрожающими заболеваниями, независимо от нозологического диагноза и прогноза. Часто проводится параллельно с лечебными вмешательствами, ориентированными на излечение заболевания или продление жизни.

Паллиативная помощь оказывается мультидисциплинарной командой (например, врачи, медицинские сёстры, специалисты по социальной работе) в стационаре, амбулаторных условиях или на дому.

Hospice care (end-of-life care, хосписная помощь) — форма паллиативной помощи для пациентов с ожидаемой продолжительностью жизни ≤ 6 месяцев, когда лечение, направленное на излечение заболевания или продление жизни, более не проводится, поскольку не желается самим пациентом и/или не приносит клинически значимой пользы.

Тип медицинской ошибки

Тип медицинской ошибки	Определение	Примеры / комментарии
Общие сведения о медицинских ошибках	Могут затрагивать идентификацию пациента, постановку диагноза, мониторинг, внутрибольничные инфекции, лекарственную терапию, процедуры, медицинские изделия, документацию, передачу информации при переводе пациента между подразделениями (handoff). О фактах медицинских ошибок следует информировать пациентов независимо от немедленного исхода (привела ошибка к вреду или нет).	—
Active error — активная ошибка	Возникает на уровне непосредственного исполнителя (например, неправильно запрограммирована доза инфузионного насоса).	Немедленное воздействие / немедленный результат.
Latent error — латентная (скрытая) ошибка	Возникает в процессах, опосредованных по отношению к исполнителю, но влияющих на оказание медицинской помощи (например, в одной и той же больнице используются разные типы инфузионных насосов).	«Accident waiting to happen» — ситуация, когда серьёзный инцидент фактически неизбежен и является лишь вопросом времени.
Never event — недопустимое событие	Неблагоприятное событие, которое идентифицируемо, имеет серьёзный характер и, как правило, предотвратимо (например, оставленный в брюшной полости хирургический скальпель у оперированного пациента).	Крупная ошибка, которая не должна происходить никогда. Сентинельное событие (sentinel event) — это «never event», приводящее к смерти, постоянному вреду или выраженному временному вреду.
Near miss — инцидент, едва не приведший к вреду	Незапланированное событие, не приведшее к вреду, но потенциально способное его вызвать (например, фармацевт распознаёт опасное лекарственное взаимодействие и отменяет назначение).	Вред предотвращён; ситуация выявляет существующие опасные факторы в системе.

Анализ медицинских ошибок

Вид анализа	Дизайн	Методы
Анализ первопричин (root cause analysis)	Ретроспективный подход. Применяется после неблагоприятного события для предупреждения его повторения.	Используются данные медицинской документации и интервью с участниками (например, метод «5 почему» (5 whys approach), диаграммы причин и следствий типа fishbone / cause-and-effect diagrams, карты процесса (process maps)) для выявления всех лежащих в основе проблем (например, связанных с процессом, персоналом, окружающей средой, оборудованием, материалами, управлением), которые привели к ошибке.
Анализ видов и последствий отказов (failure mode and effects analysis, FMEA)	Проспективный подход. Применяется до внедрения процесса, чтобы предотвратить возникновение отказов/ сбоев.	Использует индуктивное рассуждение для выявления всех возможных вариантов отказа процесса и их ранжирования в зависимости от вероятности возникновения и степени влияния на пациентов.

Причины медицинских ошибок

Эмоциональное выгорание (burnout)
Длительный, чрезмерный стресс, приводящий к эмоциональному истощению, деперсонализации и снижению профессиональной эффективности.

Усталость / утомление (fatigue)
Недостаток сна и/или отдыха, приводящий к когнитивному снижению и уменьшению внимания к деталям.

SYNAPSE

USMLE Step 1

USMLE Step 1

Ваша гарантия сдачи

Не знаете, с чего начать подготовку и на что делать упор? Этот курс станет вашим путеводителем по USMLE Step 1 — всемирно признанному критерию уровня компетентности врача. Знания, полученные здесь, позволяют студентам успешно сдавать лицензионные экзамены как в США, так и за их пределами.

Самый результативный курс из существующих: 96% успешной сдачи за всё время

Меньше стресса — больше правильных ответов

получить бесплатную консультацию

узнать подробнее

КАРДИОЛОГИЯ

Сердечно-сосудистые заболевания занимают ведущие позиции среди причин заболеваемости и смертности, поэтому знание кардиологических расстройств требует особого внимания и профессионального подхода.

Давление, объемы, токи крови, проводящая система, ишемия, аритмии — всё взаимосвязано и каждый из этих механизмов имеет своё значение.

В этом разделе First Aid:

- превращает сложную гемодинамику в понятные причинно-следственные цепочки;
- учит читать ЭКГ как клинический текст, а не набор зубцов;
- показывает ключевые различия между пороками, кардиомиопатиями и ишемическими состояниями, которые решают исход вопроса;
- связывает физиологию, патологию и фармакологию сердца в единую систему.

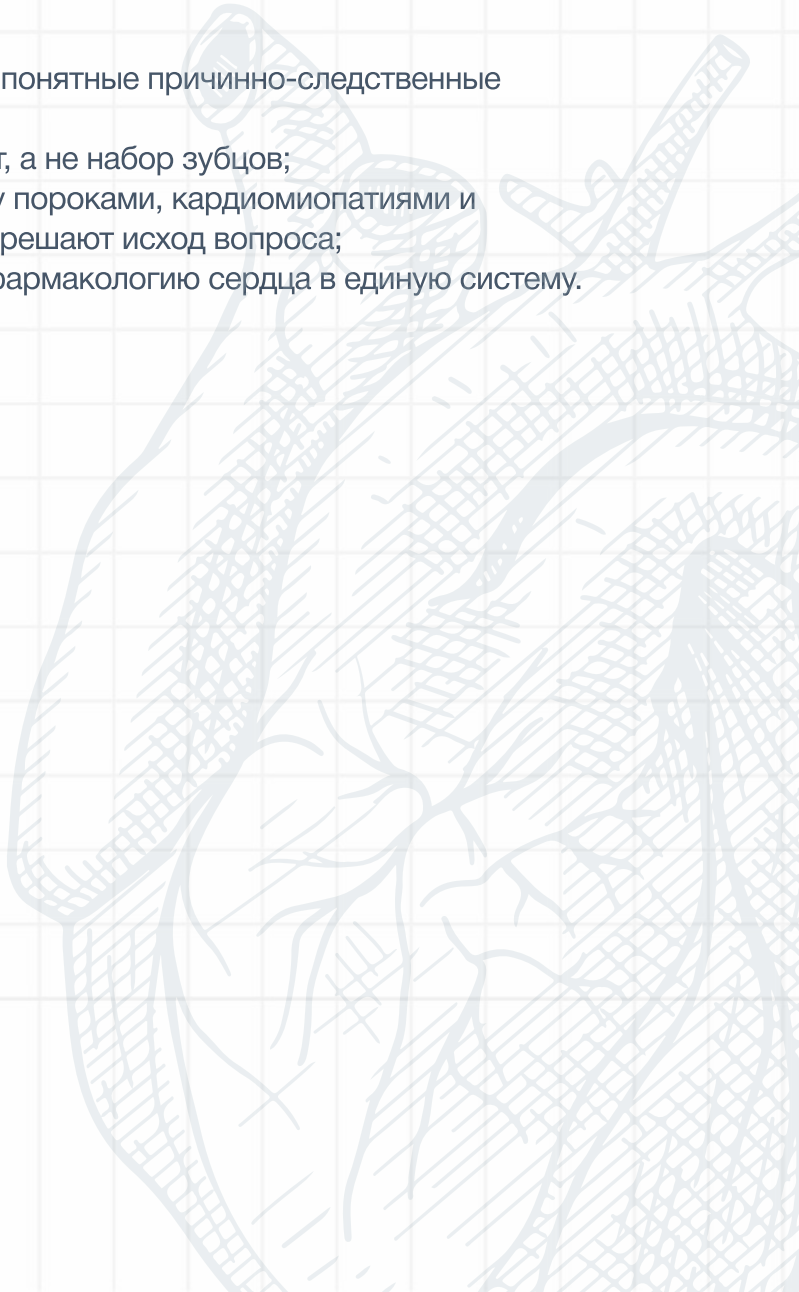

ЭМБРИОЛОГИЯ

Морфогенез сердца

Первый функциональный орган у эмбрионов позвоночных; начинает спонтанно биться к 4-й неделе развития.

Петля сердца
Первичные петли сердечной трубки, устанавливающие лево-правую полярность; образование начинается на 4-й неделе развития.

Дефект лево-правого динеина (участвующего в лево-правой асимметрии) может привести к декстрокардии, как это наблюдается при **синдроме Картагенера.**

Разделение камер сердца

Предсердия

1. **Первичная перегородка (Septum primum)** прирастает к эндокардиальным подушкам, сужая первичное отверстие.
2. **Вторичное отверстие (Ostium secundum)** образуется в первичной перегородке вследствие гибели клеток (ostium primum регрессирует).
3. **Вторичная перегородка (Septum secundum)** развивается на правой стороне первичной перегородки, поскольку вторичное отверстие поддерживает сброс крови справа налево.
4. Вторичная перегородка расширяется и покрывает большую часть вторичного отверстия. Остаточное отверстие представляет собой **овальное окно.**
5. Оставшаяся часть первичной перегородки образует **односторонний клапан овального окна.**
6. Первичная перегородка закрывается относительно вторичной перегородки, закрывая овальное окно вскоре после рождения из-за давления левого и правого предплечья.
7. Вторичная и первичная перегородки сливаются в младенчестве/раннем детстве, образуя **межпредсердную перегородку.**

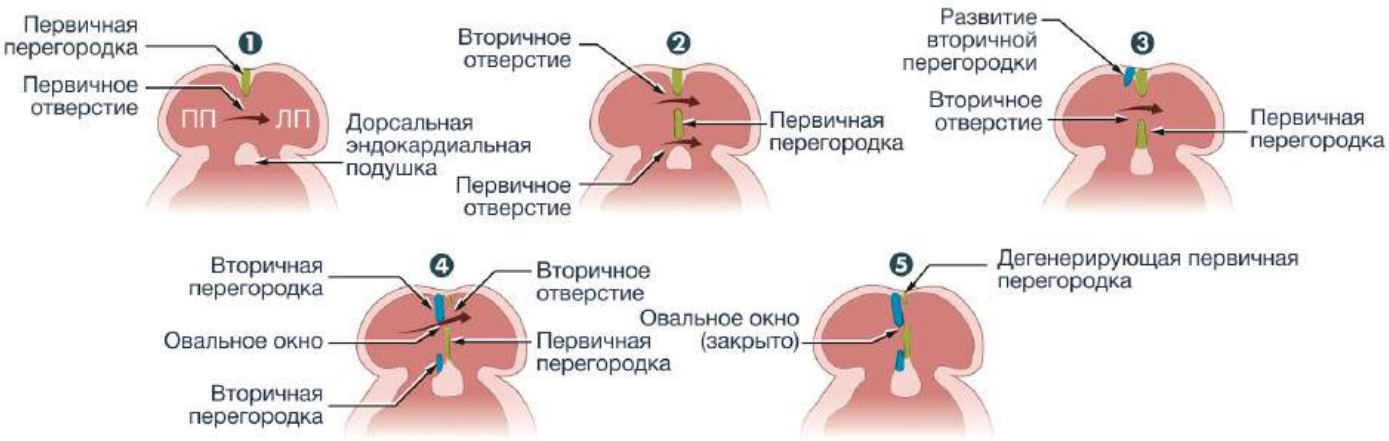

Открытое овальное окно — несращение первичной и вторичной перегородок после рождения; встречается у 25% населения. В большинстве случаев протекает бессимптомно и остаётся недиагностированным.

Может привести к парадоксальной эмболии (попаданию венозных тромбоэмболов в системный артериальный кровоток через право-левый шунт), как это может происходить при дефекте межпредсердной перегородки (ДМПП).

Желудочки

1. Формируется мышечная межжелудочковая перегородка. Это отверстие называется **межжелудочковым отверстием.**
2. Аортально-лёгочная перегородка поворачивается и срастается с мышечной межжелудочковой перегородкой, образуя перепончатую межжелудочковую перегородку, закрывающую межжелудочковое отверстие.
3. Рост эндокардиальных подушек отделяет предсердия от желудочков и способствует формированию как межпредсердной перегородки, так и перепончатой части межжелудочковой перегородки.

Дефект межжелудочковой перегородки (ДМЖП) — наиболее частый врожденный порок сердца, обычно встречается в перепончатой перегородке.

Дефект предсердно-желудочковой перегородки (ДПЖП) — также известный как эндокардиальная подушка или дефект атриовентрикулярного канала. Ацианотический врожденный порок сердца с одним общим атриовентрикулярным клапаном и либо ДМПП (частичный ДПЖП), либо ДМПП и ДМЖП (полный ДПЖП). Связан с синдромом Дауна, сахарным диабетом у матери и ожирением.

Формирование пути оттока

Миграция клеток нервного гребня → стволовые и бульбарные гребни, которые закручиваются спиралью и сливаются, образуя аортально-легочную перегородку → восходящая аорта и легочный ствол.

Конотрункальные аномалии, связанные с нарушением миграции клеток нервного гребня:

- Транспозиция магистральных артерий (ТМА).
- Тетрада Фалло.
- Персистирующий артериальный ствол.

Развитие клапанов

- **Аортальный/лёгочный:** образуются из эндокардиальных подушечек выводного тракта.
- **Митральный/трёхстворчатый:** образуются из сросшихся эндокардиальных подушечек атриовентрикулярного канала.

Клапанные аномалии могут быть стенотическими, регургитационными, атретическими (например, атрезия трехстворчатого клапана) или смещенными (например, аномалия Эбштейна).

Эмбриология сердца

Эмбриональная структура	Образующаяся анатомическая структура
Правая общая кардинальная вена и правая передняя кардинальная вена	Правая общая кардинальная вена и правая передняя кардинальная вена
Задние кардинальные, субкардинальные и супракардинальные вены	Нижняя полая вена (НПВ)
Правый рог венозного синуса	Гладкая часть правого предсердия (sinus venarum)
Левый рог венозного синуса	Коронарный синус
Примитивная легочная вена	Гладкая часть левого предсердия
Примитивный предсердие	Трабекулярная часть левого и правого предсердий
Эндокардиальная подушка	Межпредсердная перегородка, перепончатая межжелудочковая перегородка; атриовентрикулярные и полулунные клапаны
Примитивный желудочек	Трабекулярная часть левого и правого желудочков
Сердечная луковица (Bulbus cordis)	Гладкие части (выводной тракт) левого и правого желудочков
Артериальный ствол	Восходящая аорта и легочный ствол

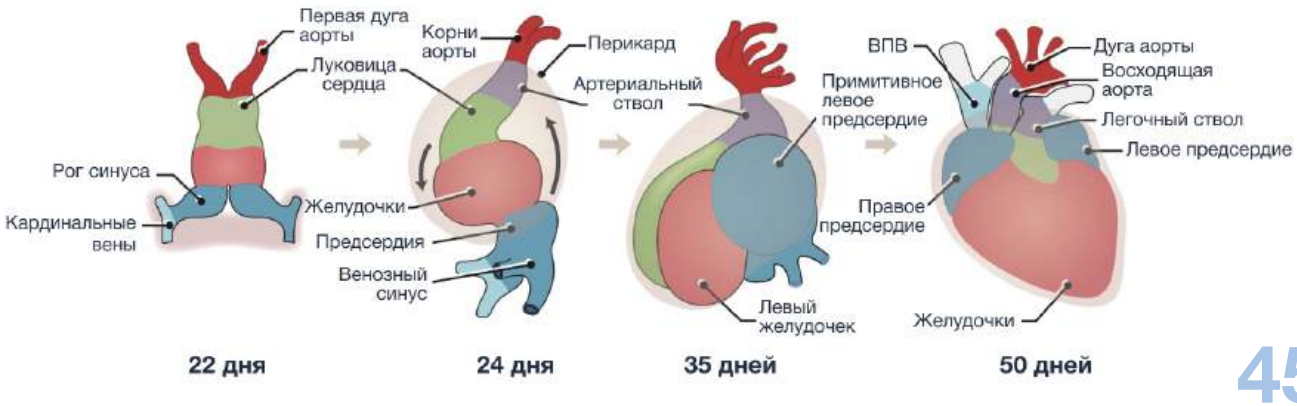

Фетально-постнатальные производные

ФЕТАЛЬНАЯ СТРУКТУРА	ПОСТНАТАЛЬНОЕ ПРОИЗВОДНОЕ	ЗАМЕТКИ
Артериальный проток	Артериальная связка	Находится вблизи левого возвратного гортанного нерва
Венозный проток	Венозная связка	
Овальное окно	Овальная ямка	
Аллантоис → Урахус (мочевой проток)	Срединная пупочная связка	Урахус – часть аллантоиса между мочевым пузырем и пупком.
Пупочные артерии	Медиальные пупочные связки	
Пупочная вена	Круглая связка печени	Содержится в серповидной связке

Кровообращение плода

3 важных шунта:

1. Пупочная вена → венозный проток → нижняя полая вена (минуя печеночный кровоток).
2. Большая часть высокооксигенированной крови из нижней полой вены → овальное окно → левое предсердие
3. Деоксигенированная кровь из верхней полой вены → правое предсердие → правый желудочек → главная легочная артерия → артериальный проток → нисходящая аорта; шунт обусловлен ↑ сопротивлением легочной артерии плода.

При рождении младенец делает вдох → ↓ сопротивление в легочных сосудах → давление в левом предсердии ↑, чем правом предсердии → закрывается овальное отверстие (теперь оно называется овальной ямкой); ↑ O_2 (от дыхания) и ↓ простагландинов (от отделения плаценты) → закрытие артериального протока.

НПВП (например, индометацин, ибупрофен) или ацетаминофен способствуют закрытию открытого артериального протока (ОАП) и артериальной связки (остатка ОАП).
Простагландины E1 и E2 поддерживают ОАП открытым.

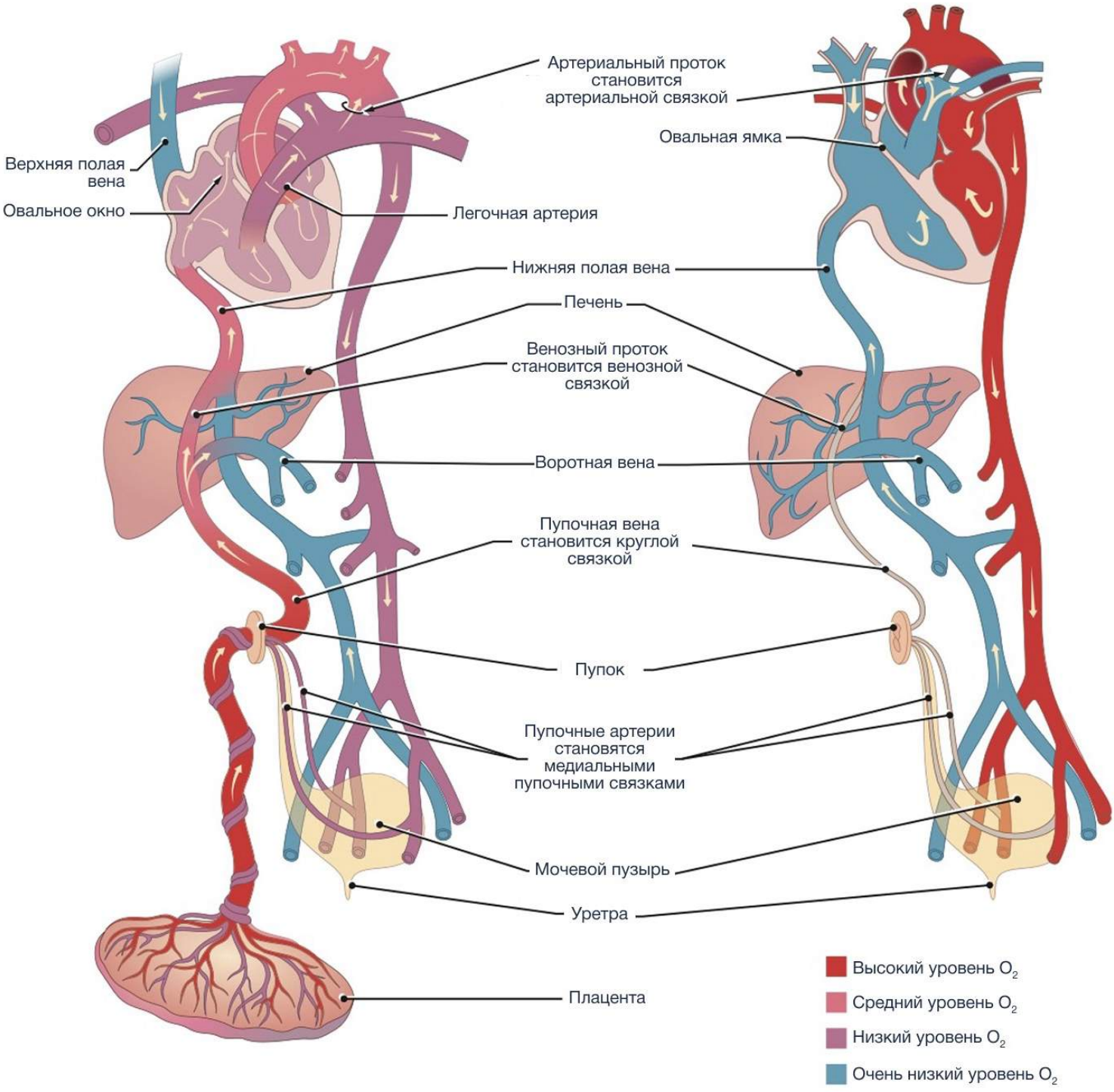
Артериальный проток становится артериальной связкой
Овальная ямка
Верхняя полая вена
Овальное окно
Легочная артерия
Нижняя полая вена
Печень
Венозный проток становится венозной связкой
Воротная вена
Пупочная вена становится круглой связкой
Пупок
Пупочные артерии становятся медиальными пупочными связками
Мочевой пузырь
Уретра
Плацента
Высокий уровень O_2
Средний уровень O_2
Низкий уровень O_2
Очень низкий уровень O_2

АНАТОМИЯ

Анатомия сердца

Левое предсердие (ЛП) — самая задняя часть сердца (A); увеличение ЛП (например, при митральном стенозе) может привести к:

- Сдавлению пищевода и дисфагии
- Сдавлению левого возвратного гортанного нерва (ветви блуждающего нерва) и охриплости голоса (синдром Ортнера)

Правый желудочек (ПЖ) — самая передняя часть сердца, которая чаще всего повреждается при травмах.

Левый желудочек (ЛЖ) составляет около 2/3, а ПЖ — около 1/3 нижней (диафрагмальной) поверхности сердца (B).

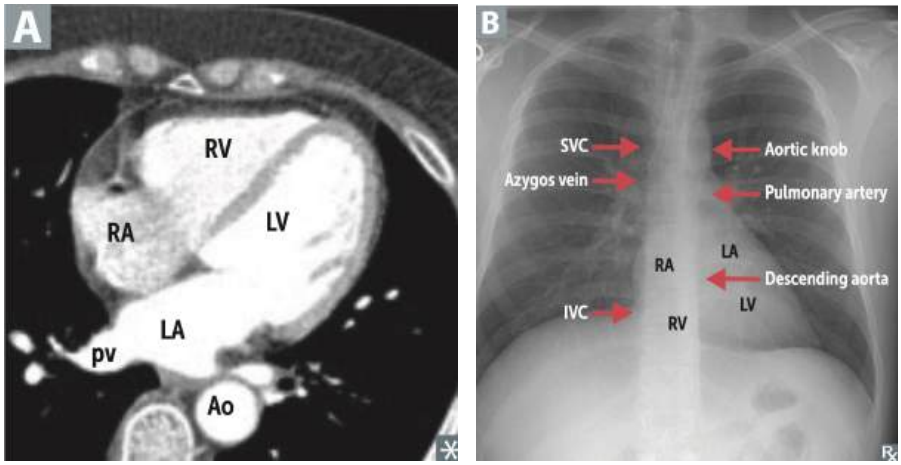

Перикард

Состоит из 3 слоёв (снаружи внутрь):

- Фиброзный перикард
- Париетальный перикард
- Эпикард (висцеральный перикард)

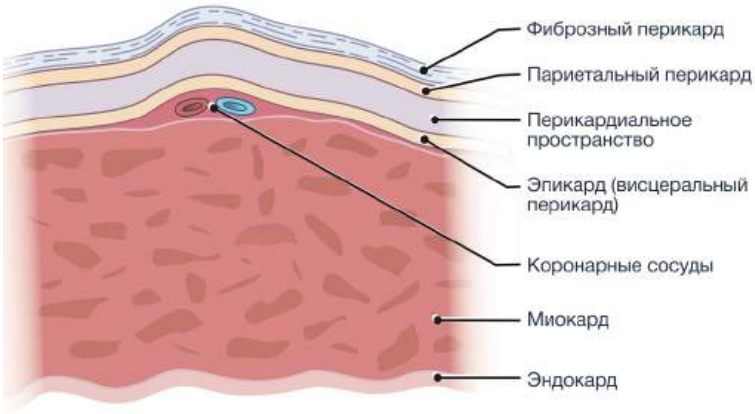

Перикардиальное пространство расположено между париетальным перикардом и эпикардом.

Перикард иннервируется диафрагмальным нервом.
Перикардит может вызывать боль, иррадиирующую в шею, руки, одно или оба плеча (часто левое).

Коронарное кровоснабжение

Левая передняя нисходящая артерия (ЛПНА) и её ветви кровоснабжают передние 2/3 межжелудочковой перегородки, переднебоковые сосочковые мышцы и переднюю поверхность ЛЖ. Чаще всего наблюдается окклюзия.

Задняя нисходящая артерия (ЗНА) кровоснабжает заднюю 1/3 межжелудочковой перегородки, задние 2/3 стенок желудочков, заднемедиальную сосочковую мышцу, а также синоатриальный и атриовентрикулярный узлы (в зависимости от доминирования). Инфаркт может вызвать дисфункцию узлов (брадикардию или блокаду сердца).

Правая (острая) краевая артерия кровоснабжает ПЖ.

Доминирование:

- Праводоминантное кровообращение (наиболее часто) = задняя нисходящая артерия (ЗНА) развивается из правой коронарной артерии (ПКА)
- Леводоминантное кровообращение = ЗНА развивается из левой коронарной артерии (ЛКА) (~5–10% пациентов)
- Кодоминантное кровообращение = ЗНА развивается как из ЛКА, так и из ПКА (~10–20% пациентов)

Коронарный кровоток в ЛЖ и межжелудочковой перегородке достигает пика в раннюю диастолу.

Коронарный синус проходит в левой АВ-борозде и впадает в ПП.

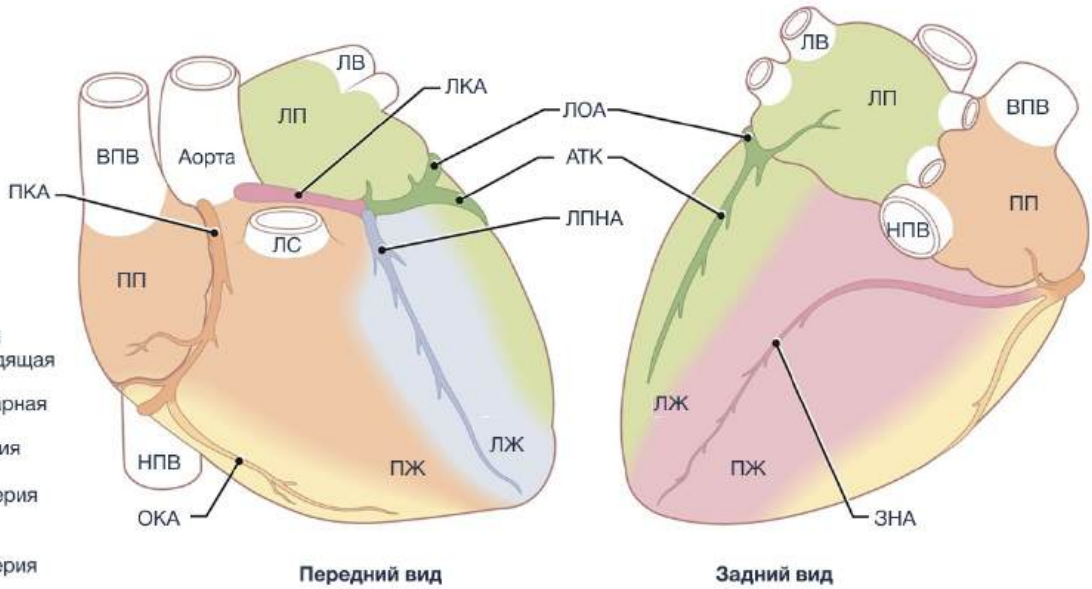

Условные обозначения:
ОКА = Острая краевая артерия
ЛПНА = Левая передняя нисходящая артерия
ЛКА = Левая (основная) коронарная артерия
ЛОА = Левая огибающая артерия
АТК = Артерия тупого края
ЗНА = Задняя нисходящая артерия
ЛС = Легочный ствол
ЛВ = Легочная вена
ПКА = Правая коронарная артерия

Передний вид **Задний вид**

ФИЗИОЛОГИЯ

Переменные сердечного выброса

1. Ударный объем (УО)
Ударный объем зависит от сократимости, постнагрузки и преднагрузки.

Ударный объем ↑ при:
- ↑ Сократимости (например, тревога, физическая нагрузка)
- ↑ Преднагрузке (например, ранний срок беременности)
- ↓ Постнагрузке

Ударная работа (УР) — это работа, совершаемая желудочком для изгнания УО.

УР ∝ УО × САД

При сердечной недостаточности наблюдается ↓ УО (систолическая и/или диастолическая дисфункция).

2. Сократимость
Сократимость ↑ (и УО) при:
1. Стимуляции катехоламинов через β1-рецептор:
   - Активация протеинкиназы А → фосфорилирование фосфоламбана → активация Ca^{2+} АТФазы → ↑ запасов Ca^{2+} в саркоплазматическом ретикулуме
   - Активация протеинкиназы А → фосфорилирование Ca^{2+}-каналов → ↑ вход Ca^{2+} → ↑ Ca^{2+}-индуцированное высвобождение Ca^{2+}
2. ↑ внутриклеточного Ca^{2+}
3. Дигоксин (блокирует Na^+/K^+ насос → ↑ внутриклеточный Na^+ → ↓ активности Na^+/Ca^{2+}-обмена → ↑ внутриклеточного Ca^{2+})

Сократимость ↓ (и УО) при:
- β1-блокаде (↓ цАМФ)
- Сердечная недостаточность (СН) с систолической дисфункцией
- Ацидоз
- Гипоксея/гиперкапния (↓ Po2/↑ Pco2)
- Недигидропиридиновые блокаторы кальциевых каналов

3. Преднагрузка

Преднагрузка приблизительно рассчитывается на основе конечно-диастолического объема желудочка (КДО); зависит от тонуса вен и объема циркулирующей крови, оба из которых влияют на венозный возврат.

Венозные вазодилататоры (например, нитроглицерин) ↓ преднагрузку.

4. Потребность сердца в кислороде

Потребность миокарда в кислороде ↑ за счёт:

- Сократимости
- Постнагрузки (пропорционально артериальному давлению)
- Частоты сердечных сокращений
- Диаметра желудочка (напряжения стенки)

Натяжение стенки подчиняется закону Лапласа:

- Натяжение стенки = давление × радиус
- Напряжение стенки = давление × радиус / 2 × толщина стенки

5. Постнагрузка

Постнагрузка зависит от среднего артериального давления (САД).
↑ давление → ↑ натяжение стенки давления по закону Лапласа → ↑ постнагрузка

ЛЖ компенсирует ↑ постнагрузку за счет утолщения (гипертрофии) с целью ↓ напряжения стенки.

Артериальные вазодилататоры (например, гидралазин) ↓ постнагрузку.
Ингибиторы АПФ и БРА ↓ как преднагрузку, так и постнагрузку.
Хроническая гипертензия (↑ САД) → гипертрофия ЛЖ

Уравнения сердечного выброса

	УРАВНЕНИЕ	ЗАМЕТКИ
Ударный объем	УО = КДО - КСО	КСО = конечно-систолический объем.
Фракция выброса (ФВ)	$ФВ = \frac{УО}{КДО} - \frac{(КДО - КСО)}{КДО}$	ФВ — индекс сократимости желудочков (↓ при систолической СН; обычно нормальный при диастолической СН). В норме ФВ составляет 50–70%.
Сердечный выброс (СВ)	СВ = Q = УО × ЧСС **Принцип Фика:** $СВ = \frac{\text{скорость потребления } O_2}{\text{(содержание } O_2 \text{ в артериальной крови – содержание } O_2 \text{ в венозной крови)}}$	• На ранних стадиях нагрузки сердечный выброс поддерживается за счёт ↑ ЧСС и ↑ УО. • На поздних стадиях сердечный выброс поддерживается только за счёт ↑ ЧСС (плато УО). • Диастола укорачивается при ↑ ↑ ЧСС (например, при желудочковой тахикардии) → ↓ время диастолического наполнения → ↓ УО → ↓ СВ.
Пульсовое давление (ПД)	ПД = систолическое артериальное давление (САД) – диастолическое артериальное давление (ДАД)	• ПД прямо пропорционально УО и обратно пропорционально артериальное податливости (compliance). • ↑ ПД при аортальной регургитации, аортальной жесткости (изолированная систолическая гипертензия у пожилых людей), обструктивном апноэ сна (↑ симпатического тонуса), состояниях с высоким выбросом (например, анемия, гипертиреоз), физической нагрузке (транзиторной). • ↓ ПД при аортальном стенозе, кардиогенном шоке, тампонаде сердца, прогрессирующей СН.
Среднее артериальное давление	САД = СВ × общее периферическое сосудистое сопротивление (ОПСС)	САД (при ЧСС в состоянии покоя) = 2/3 ДАД + 1/3 САД = ДАД + 1/3 ПД.

Кривые Старлинга

Сила сокращения пропорциональна конечно-диастолической длине мышечного волокна сердца (преднагрузке).

- ↑ сократимость при применении катехоламинов, положительных инотропов (например, добутамина, милринона, дигоксина).
- ↓ сократимость при потере функциональности миокарда (например, при инфаркте миокарда), β-блокаторах (остро), недигидропиридиновых блокаторах кальциевых каналов, сердечной недостаточности.

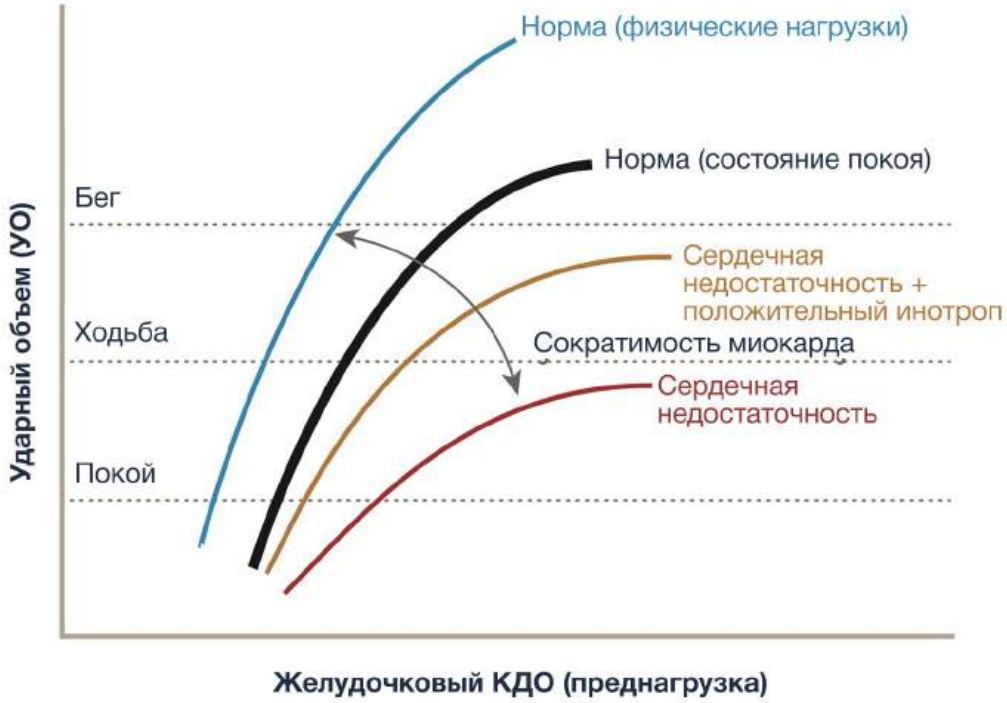

Сопротивление, давление, поток

Объемный расход (Q) = скорость потока (v) × площадь поперечного сечения (A)
Сопротивление (R) = рабочее давление (ΔP) / Q = 8η (вязкость) × длина / πr4

Общее сопротивление сосудов, соединенных последовательно:
RT = R1 + R2 + R3 . . .

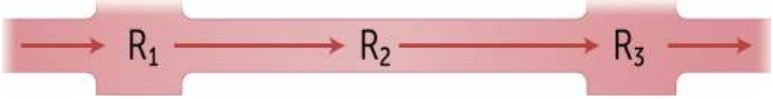

Общее сопротивление параллельно соединенных сосудов:
1/RT = 1/R1 + 1/R2 + 1/R3 …

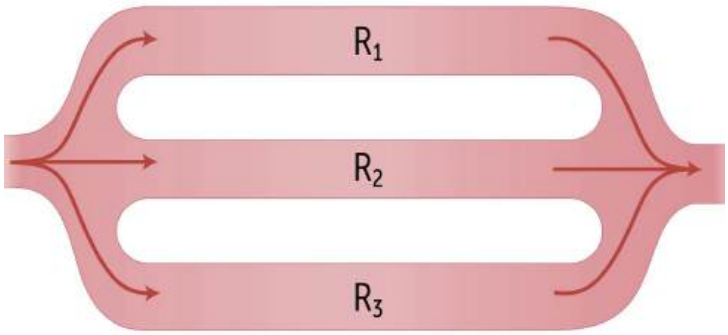

ΔP = Q × R аналогичен закону Ома для электрических цепей (V = I × R).

$Q \propto r^4$
$R \propto 1/r^4$

Капилляры имеют наибольшую общую площадь поперечного сечения и наименьшую скорость кровотока.
Градиент давления направляет поток крови от высокого давления к низкому.

Артериолы обеспечивают большую часть общего сопротивления кровотоку (ОПС). Вены обеспечивают большую часть ёмкости крови.

Вязкость в основном зависит от гематокрита.
- Вязкость ↑ при гиперпротеинемических состояниях (например, множественная миелома), полицитемии.
- Вязкость ↓ при анемии.

Кривые сердечной и сосудистой функции

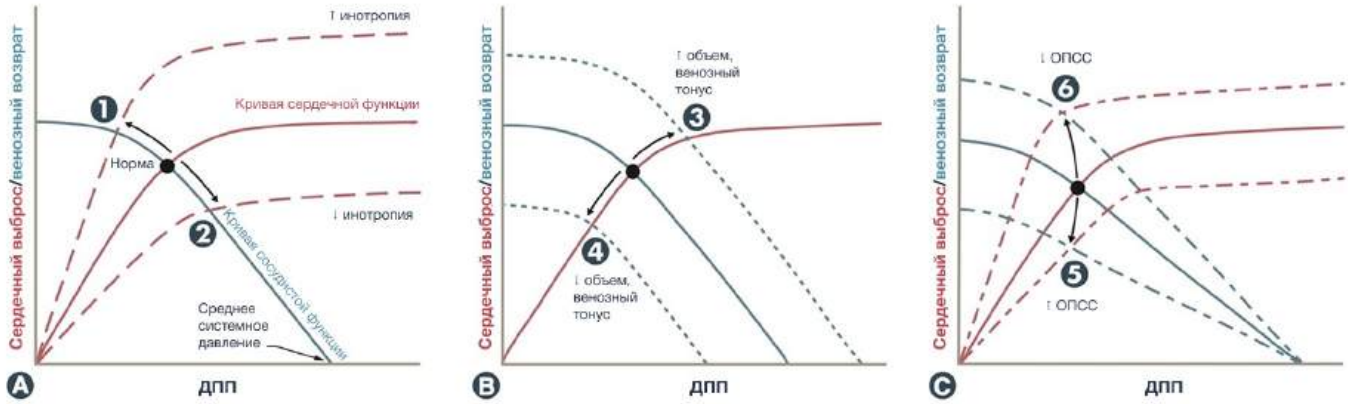

Пересечение кривых = рабочая точка сердца (т.е. венозный возврат и СВ равны, так как кровеносная система является замкнутой).

ГРАФИК	ЭФФЕКТ	ПРИМЕРЫ
A. Инотропия	Изменения сократимости → изменение УО → изменение СВ/венозного возврата (ВВ) и давления в ПП (ДПП)	1. Катехоламины, добутамин, дигоксин, физическая нагрузка ⊕ 2. СН со сниженной ФВ, передозировка наркотиков, симпатическая ингибирующая активность ⊖
B. Венозный возврат	Изменения объема циркулирующей крови → изменение ДПП → изменение УО → изменение СВ	3. Инфузия жидкости, симпатическая активность, артериовенозный шунт ⊕ 4. Острое кровотечение, спинномозговая анестезия ⊖
C. Общее периферическое сосудистое сопротивление	Изменения в ОПСС → изменение СВ Изменение ДПП непредсказуемо	5. Вазопрессоры ⊕ 6. Физическая нагрузка, артериовенозный шунт ⊖

Изменения часто происходят одновременно и могут быть усиливающими (например, физические упражнения ↑ инотропию и ↓ ОПСС для максимизации СВ) или компенсаторными (например, ЧСС ↓ инотропию задержки жидкости для ↑ преднагрузки для поддержания СВ).

Петли давление-объем и сердечный цикл

Черная петля отображает нормальную физиологию сердца.

Фазы — левый желудочек:

1. Изоволюметрическое сокращение — период между закрытием митрального клапана и открытием аортального клапана; период максимального потребления кислорода

2. Систолическое изгнание — период между открытием и закрытием аортального клапана

3. Изоволюметрическое расслабление — период между закрытием аортального клапана и открытием митрального клапана

4. Быстрое наполнение — период сразу после открытия митрального клапана

5. Сниженное наполнение — период непосредственно перед закрытием митрального клапана

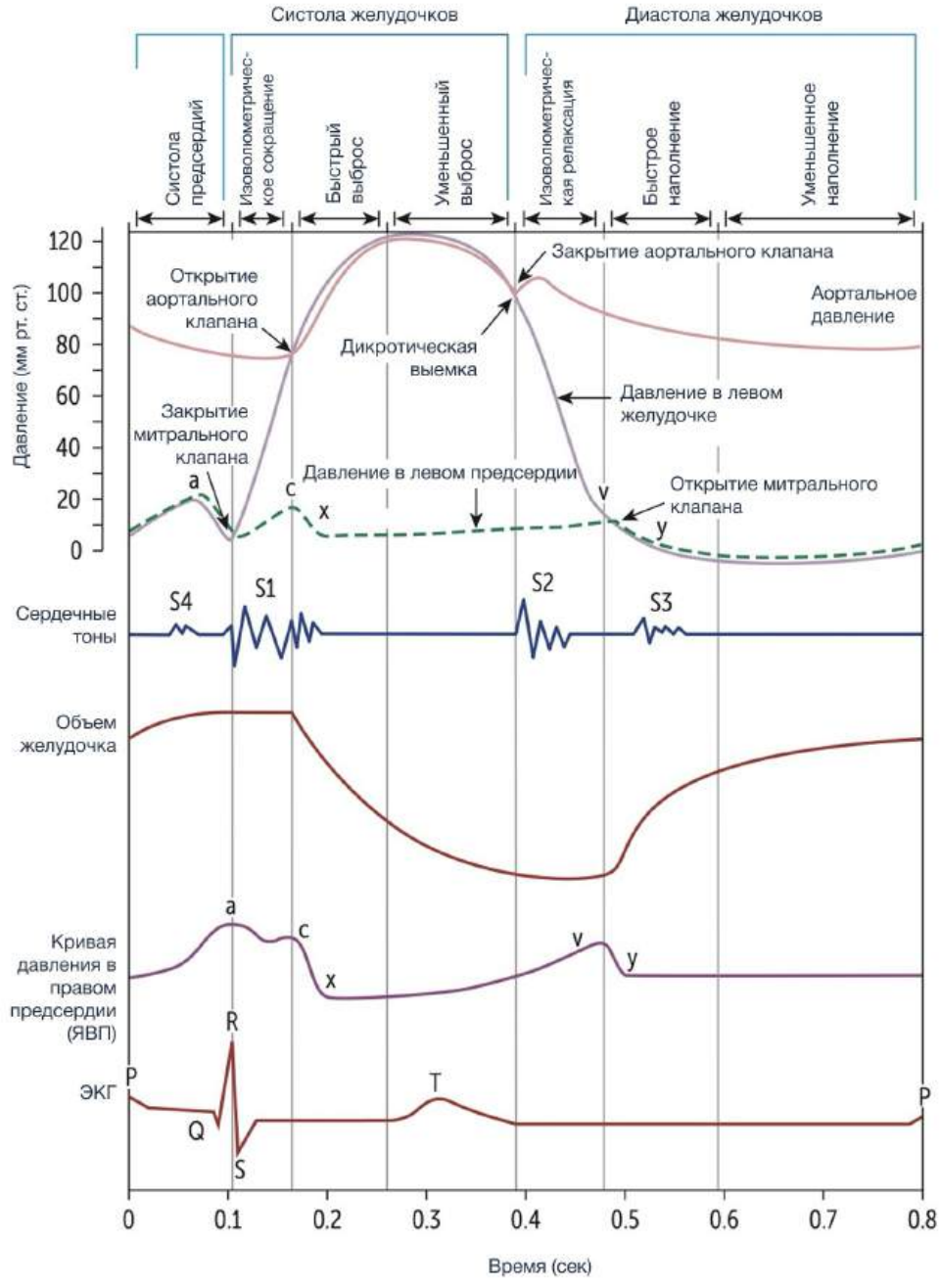

Тоны сердца:

S1 — закрытие митрального и трехстворчатого клапанов. Наиболее громкий звук в области митрального клапана.

S2 — закрытие аортального и легочного клапана.
Наиболее громкий звук у левого верхнего края грудины.

S3 — в раннюю диастолу во время фазы быстрого наполнения желудочков. Лучше всего выслушивается на верхушке в положении пациента на левом боку. Связан с давлением наполнения (например, при митральной регургитации, аортальной регургитации, сердечной недостаточности, тиреотоксикозе) и чаще встречается при расширенных желудочках (но может быть нормальным у детей, молодых людей, спортсменов и при беременности).
Турбулентность, вызванная смешиванием крови из левого предсердия с конечным венозным клапаном (КВК).

S4 — в позднюю диастолу («предсердный толчок»). Турбулентность, вызванная поступлением крови в ригидный левый желудочек. Лучше всего выслушивается на верхушке в положении пациента на левом боку. Высокое давление в предсердиях.
Связан с нарушением желудочковой проводимости (например, гипертрофией). Считается патологическим, если определяется пальпаторно. Часто встречается у пожилых людей.

Яремный венозный пульс (ЯВП):

Волна a — сокращение предсердий. Выражен при диссоциации АВ (пункционная а-волна) и конечно-диастолическом давлении в правом желудочке (ПЖ) любой этиологии. Отсутствует при фибрилляции предсердий.

Волна c — сокращение ПЖ (выбухание закрытого трехстворчатого клапана в предсердие).

X-нисходящий участок — расслабление предсердий и смещение закрытого трехстворчатого клапана вниз во время фазы быстрого изгнания желудочков. Снижен или отсутствует при трикуспидальной регургитации и правожелудочковой сердечной недостаточности из-за снижения градиентов давления.

Волна v — давление в правом предсердии (ПП) за счет давления объема на закрытый трехстворчатый клапан.

Y-нисходящий участок — опорожнение ПП в ПЖ. Выражен при констриктивном перикардите, отсутствует при тампонаде сердца.

Кривые давления в яремной вене

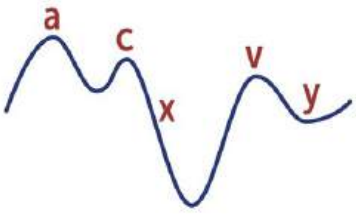

Норма

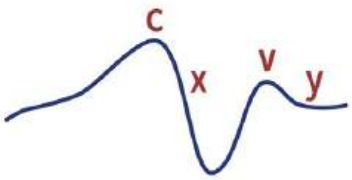

Мерцательная аритмия
(отсутствие волн α)

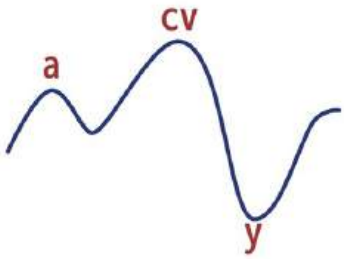

Трикуспидальная регургитация
(отсутствие x-нисходящего участка)

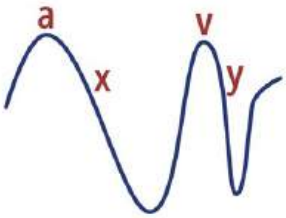

Констриктивный перикардит
(выраженный зубец Y)

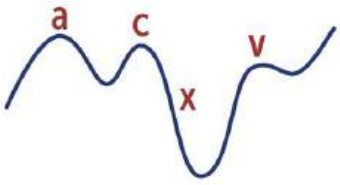

Тампонада сердца
(отсутствие зубца Y)

Петли давление-объем и клапанные заболевания

Аортальный стеноз	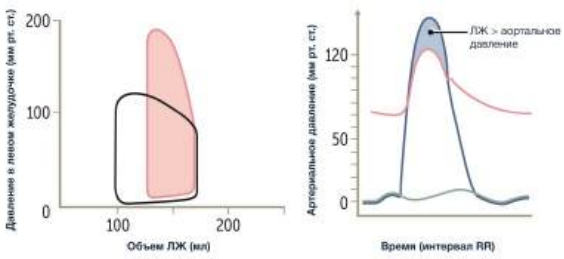	• ↑ Давление в ЛЖ • ↑ КСО • Нет изменений КДО (при незначительном заболевании) • ↓ УО Гипертрофия желудочков → ↓ податливости желудочков → ↑ КДП для заданного КДО
Аортальная регургитация	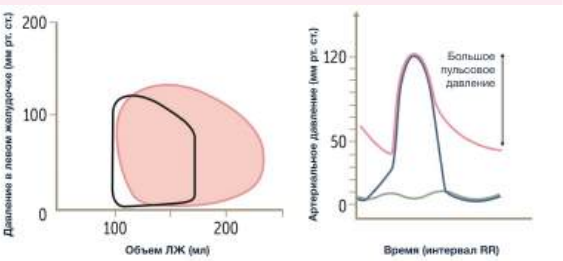	• Отсутствие истинной изоволюметрической фазы • ↑ КДО • ↑ УО • Утрата дикротической выемки

Митральный стеноз	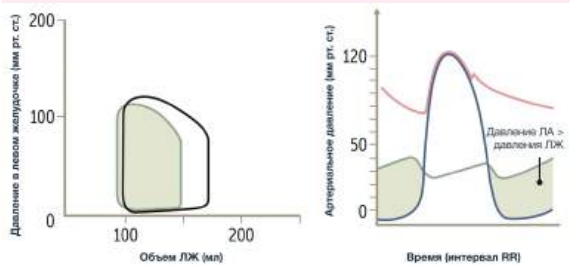	• ↑ Давление в ЛП • ↓ КДО из-за нарушения наполнения желудочков • ↓ КСО • ↓ УО
Митральная регургитация	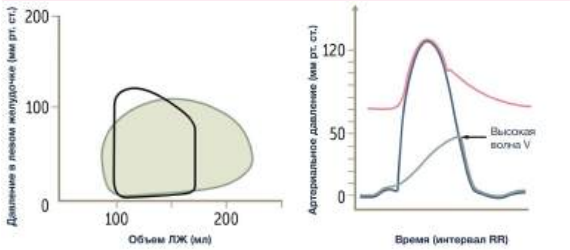	• Отсутствие истинной изоволюметрической фазы • ↓ КСО из-за ↓ сопротивления и ↑ регургитации в левое предсердие во время систолы • ↑ КДО из-за ↑ объема/давления в левом предсердии вследствие регургитации → ↑ наполнения желудочка • ↑ УО (прямой поток в системный кровоток плюс обратный поток в левое предсердие)

Расщепление S2

Физиологическое расщепление	Вдох → падение внутригрудного давления → ↑ венозный возврат → ↑ наполнение ПЖ → ↑ ударный объём ПЖ → ↑ время изгнания ПЖ → задержка закрытия клапана лёгочной артерии. ↓ Импеданс легких (↑ ёмкость лёгочной артерии) также возникает во время вдоха, что способствует задержке закрытия клапана лёгочной артерии.	
Широкое расщепление	Наблюдается при состояниях, замедляющих опорожнение ПЖ (например, стеноз легочной артерии, блокада правой ножки пучка Гиса). Вызывает задержку легочного звука (особенно на вдохе). Усиление нормального расщепления.	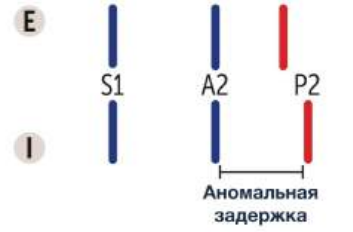

Фиксированное расщепление	Выслушивается при ДМПП. ДМПП → шунт слева направо → ↑ объемы ПП и ПЖ → ↑ поток через легочный клапан → задержка закрытия легочного клапана (независимо от дыхания).	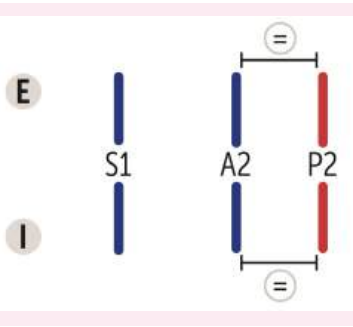
Парадоксальное расщепление	Выслушивается при состояниях, замедляющих закрытие аортального клапана (например, при аортальном стенозе, блокаде левой ножки пучка Гиса). Нормальный порядок закрытия полулунных клапанов в этом случае обратен: при парадоксальном расщеплении P2 происходит раньше A2. На вдохе P2 закрывается позже и приближается к A2, «парадоксальным» образом устраняя расщепление. На выдохе расщепление можно услышать (в отличие от физиологического расщепления).	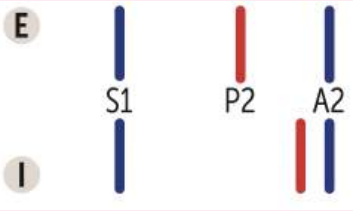

Аускультация сердца

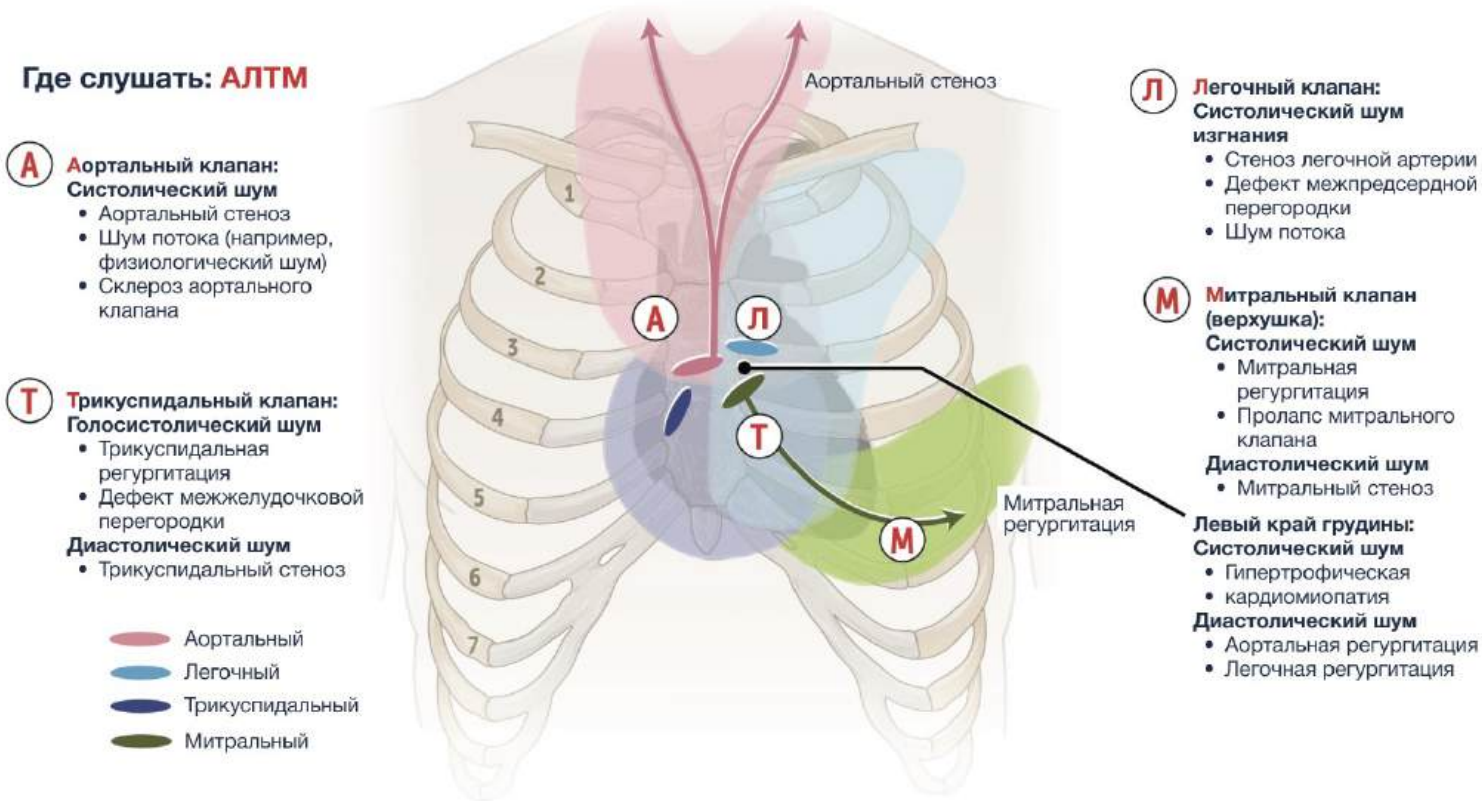

МАНЕВР	СЕРДЕЧНО-СОСУДИСТЫЕ ИЗМЕНЕНИЯ	ШУМЫ, КОТОРЫЕ УСИЛИВАЮТСЯ ПОСЛЕ МАНЕВРА	ШУМЫ, КОТОРЫЕ УМЕНЬШАЮТСЯ ПРИ МАНЕВРЕ
Стояние, проба Вальсальвы (фаза напряжения)	↓ преднагрузка (↓ объем ЛЖ)	• Порок митрального клапана (ПМК):↓ объем ЛЖ с более ранним среднесистолическим щелчком • Гипертрофическая кардиомиопатия (ГКМП):↓ объем ЛЖ	• Большинство шумов (↓ поток через стенозированный или регургитирующий клапан)
Пассивный подъем ноги	↑ преднагрузка (↑ объем ЛЖ)	• Большинство шумов (↑ поток через стенозированный или регургитирующий клапан)	• ПМК (↑ объём ЛЖ) с более поздним мезосистолическим щелчком • ГКМП (↑ объём ЛЖ)
Приседания	↑ преднагрузка, постнагрузка (↑ объем ЛЖ)		
Сжатие кисти	↑↑ постнагрузка → ↑ обратный поток через аортальный клапан (↑ объем ЛЖ)	• Большинство других левосторонних шумов (аортальная регургитация (АР), митральная регургитация (МР), дефект межжелудочковой перегородки (ДМЖП))	• Аоратальный стеноз (АС) (↓ градиент давления трансаортального клапана) • ГКМП (↑ объем ЛЖ)
Вдох	↑ венозный возврат к правым отделам сердца, ↓ венозный возврат к левым отделам сердца	• Большинство правосторонних шумов (усиливаются при вдохе)	• Большинство левосторонних шумов (усиливаются при выдохе)

Шумы в сердце

ШУМЫ	АУСКУЛЬТАЦИЯ	КЛИНИЧЕСКИЕ АССОЦИАЦИИ	ПРИМЕЧАНИЯ
Систолические шумы			
Аортальный стеноз 	• Нарастающе-убывающий шум изгнания, наиболее громкий у основания сердца, иррадиирует в сонные артерии. • Тихий S2 +/– щелчок изгнания. • «Pulsus parvus et tardus» — слабый пульс с задержкой пика.	• Возрастная кальцификация (> 60 лет) • Ранняя кальцификация двустворчатого аортального клапана (~ 50–60 лет)	• Может привести к обморокам, стенокардии, одышке при физической нагрузке. • Давление в ЛЖ выше давления в аорте во время систолы.
Митральная/ трикуспидальная регургитация 	• Голосистолический, высокочастотный, дующий шум • **MP:** самый громкий на верхушке, иррадиирует в подмышечную область • **TP:** самый громкий в области трёхстворчатого клапана	• **MP:** часто вследствие ишемической болезни сердца (после инфаркта миокарда), ПМК, дилатации ЛЖ, ревматизма (РА). • **TP:** часто вследствие дилатации ПЖ; может быть вторичным после установки постоянного кардиостимулятора • **MP или TP:** инфекционный эндокардит.	
Пролапс митрального клапана 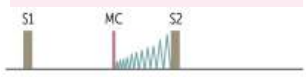	• Поздний нарастающий шум с мезосистолическим щелчком (МС), возникающий после пульсации сонной артерии. • Лучше всего слышен над верхушкой. • Самый громкий непосредственно перед S2.	• Обычно доброкачественный, но может предрасполагать к инфекционному эндокардиту. • Может быть вызван РА разрывом хорд, дизъюнкцией митрального кольца или миксоматозной дегенерацией (1° или 2° – заболеванием соединительной ткани).	• МС из-за внезапного напряжения сухожильных хорд при выпадении створок митрального клапана в • LA (хорды вызывают крещендо при щелчке)

ШУМЫ	АУСКУЛЬТАЦИЯ	КЛИНИЧЕСКИЕ АССОЦИАЦИИ	ПРИМЕЧАНИЯ
Систолические шумы			
Дефект межжелудочковой перегородки 	• Голосистолический, грубый шум • Самый громкий в области трёхстворчатого клапана	• Наследственный	• Более крупные ДМЖП имеют шум меньшей интенсивности, чем более мелкие ДМЖП
Диастолическое шумы			
Аортальная регургитация 	• Ранний диастолический, убывающий, высокочастотный «дующий» шум, лучше всего слышимый у основания (расширение корня аорты) или у левого края грудины (клапанный порок сердца)	• Причины включают: двустворчатый аортальный клапан, эндокардит, расширение корня аорты, РА. • Широкое пульсовое давление, «стреляющий» пульс на бедренной артерии, пульсирующее ногтевое ложе.	• Гипердинамический пульс и покачивание головы при тяжёлых и хронических состояниях • Может прогрессировать до сердечного приступа
Митральный стеноз 	• Следует за щелчком открытия (OS) • Задержанный урчащий средне-поздний шум (↓ интервал между • S2 и OS коррелирует с ↑ степенью тяжести)	• Поздние и высокоспецифичные последствия РА • Хронический МС может привести к расширению левого предсердия и застою в легких, фибрилляции предсердий, синдрому Ортнера, кровохарканью, правожелудочковой сердечной недостаточности	• OS из-за резкой остановки движения створок в диастолу после быстрого открытия из-за сращения кончиков створок • Давление в ЛП >> давление в ЛЖ во время диастолы
Непрерывные шумы			
Открытый артериальный проток 	• Непрерывный машиноподобный шум, лучше всего слышимый в левой подключичной области. • Самый громкий в S2.	• Часто из-за врожденной краснухи или недоношенности	

Потенциал действия миокарда

Фаза 0 = быстрый подъём и деполяризация — открываются быстрые потенциалзависимые Na^+-каналы.

Фаза 1 = начальная реполяризация — инактивация потенциалзависимых Na^+-каналов. Начинается кратковременное открытие выходящих наружу потенциалзависимых K^+-каналов.

Фаза 2 = плато — приток Ca^{2+} через потенциалзависимые Ca^{2+}-каналы уравновешивает отток K^+. Приток Ca^{2+} запускает высвобождение Ca^{2+} из саркоплазматического ретикулума и сокращение миоцитов (сопряжение возбуждения и сокращения).

Фаза 3 = быстрая реполяризация — отток K^+ за счёт открытия медленных потенциалзависимых K^+-каналов с задержкой выпрямления и закрытия потенциалзависимых Ca^{2+}-каналов.

Фаза 4 = потенциал покоя — высокая проницаемость K^+ через K^+-каналы.

В отличие от скелетных мышц, сердечная мышца обладает следующими характеристиками:

- Потенциал действия имеет плато благодаря притоку Ca^{2+} и противодействующему оттоку K^+.
- Для сокращения необходим приток Ca^{2+} из внеклеточной жидкости, чтобы вызвать высвобождение Ca^{2+} из саркоплазматического ретикулума (Ca^{2+}-индуцированное высвобождение Ca^{2+}).
- Миоциты проводят возбуждение по всему сердцу через щелевые контакты.

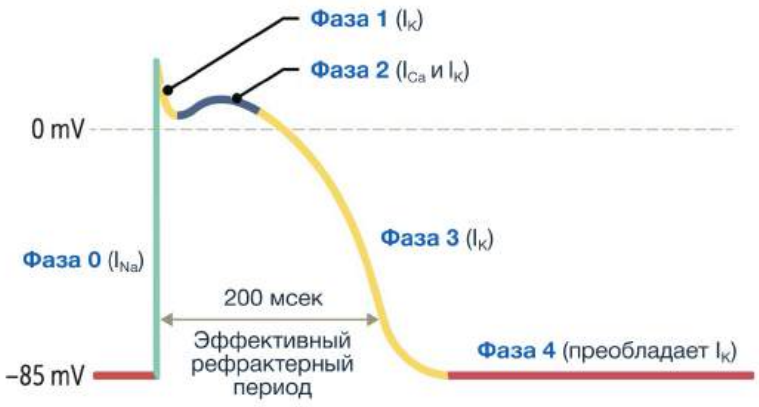

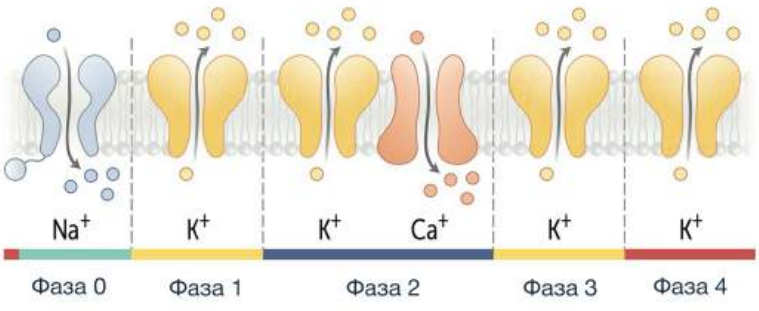

Встречается во всех сердечных миоцитах, за исключением миоцитов в СА- и АВ-узлах.

Потенциал действия пейсмекера

Ключевые отличия от потенциала действия желудочков:

Фаза 4 = медленная спонтанная диастолическая деполяризация, вызванная I_f («смешной ток», “funny current”).

- Каналы HCN отвечают за медленный смешанный входящий ток Na^+/K^+, отличающийся от I_{Na} в фазе 0 желудочкового потенциала действия.
- Обусловливают автоматизм синоатриального и атриовентрикулярного узлов.
- Объясняет автоматизм синоатриального и атриовентрикулярного узлов.
- Наклон фазы 4 в синоатриальном узле определяет ЧСС. АХ/аденозин ↓ скорость диастолической деполяризации и ↓ ЧСС, в то время как катехоламины ↑ деполяризацию и ↑ ЧСС.
- Симпатическая стимуляция увеличивает вероятность открытия каналов HCN и, следовательно, ↑ ЧСС.

Фаза 0 = подъем — открытие потенциалзависимых кальциевых каналов. Быстрые потенциалзависимые натриевые каналы постоянно инактивируются из-за менее отрицательного потенциала покоя этих клеток → низкая скорость проведения, используемая атриовентрикулярным узлом для продления передачи импульса от предсердий к желудочкам.

Фаза 3 = реполяризация — инактивация каналов Ca^{2+} и ↑ активация каналов K^+ → ↑ отток K^+.

Возникает в синусно-предсердном и атриовентрикулярном узлах.

Фазы 1 и 2 отсутствуют.

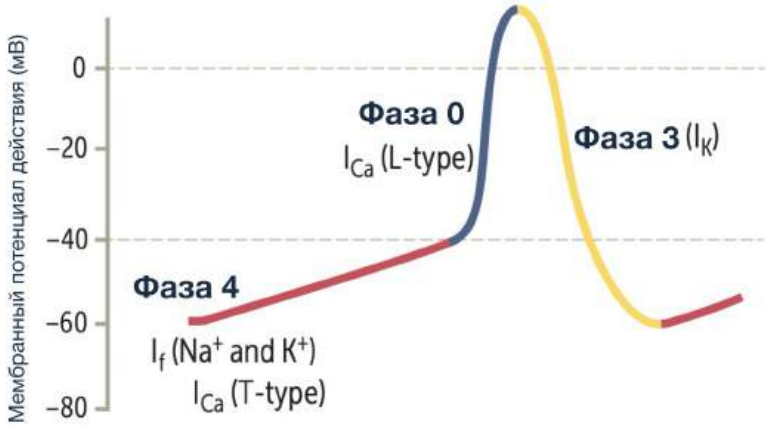

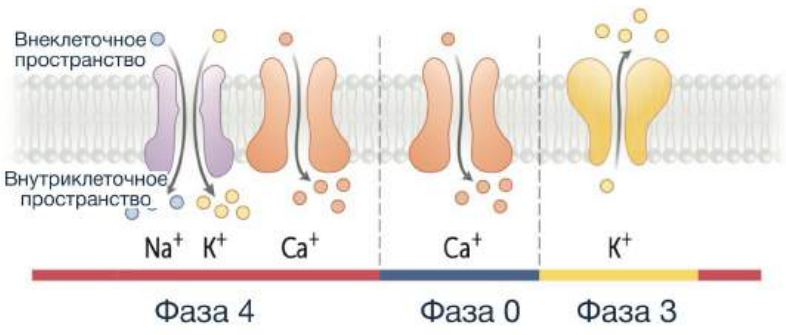

Электрокардиограмма (ЭКГ)

Путь проведения: синусно-предсердный узел → предсердия → атриовентрикулярный узел → пучок Гиса → правая ножка пучка Гиса и левая ножка пучка Гиса (которая делится на левые переднюю и заднюю ветви) → волокна Пуркинье → желудочки; левая ножка пучка Гиса делится на левые переднюю и заднюю ветви.

Синхронно-предсердный узел расположен в верхней части конечного гребня около верхней полой вены (ВПВ); обычно служит основным водителем ритма для ЧСС с медленной фазой подъема.

АВ-узел расположен в межпредсердной перегородке около устья коронарного синуса. Кровоснабжение осуществляется через заднюю нисходящую артерию. Задержка в 100 мс обеспечивает время для наполнения желудочков.

Частота работы кардиостимулятора: синусно-предсердный узел > предсердия > атриовентрикулярный узел > пучок Гиса/Пуркинье/ желудочки.

Скорость проведения: Гис-Пуркинье > предсердия > желудочки > атриовентрикулярный узел.

Зубец P — деполяризация предсердий.

Интервал PR — время от начала деполяризации предсердий до начала деполяризации желудочков (в норме 120–200 мс).

Комплекс QRS — деполяризация желудочков (в норме ≤ 100 мс).

Интервал QT — деполяризация желудочков, их сокращение, реполяризация.

Зубец T — реполяризация желудочков. Инверсия может указывать на ишемию или недавний инфаркт миокарда.

Точка J — место соединения конца комплекса QRS и начала сегмента ST.

Сегмент ST — изоэлектрический, желудочки деполяризованы.

Зубец U — выражен при гипокалиемии, брадикардии.

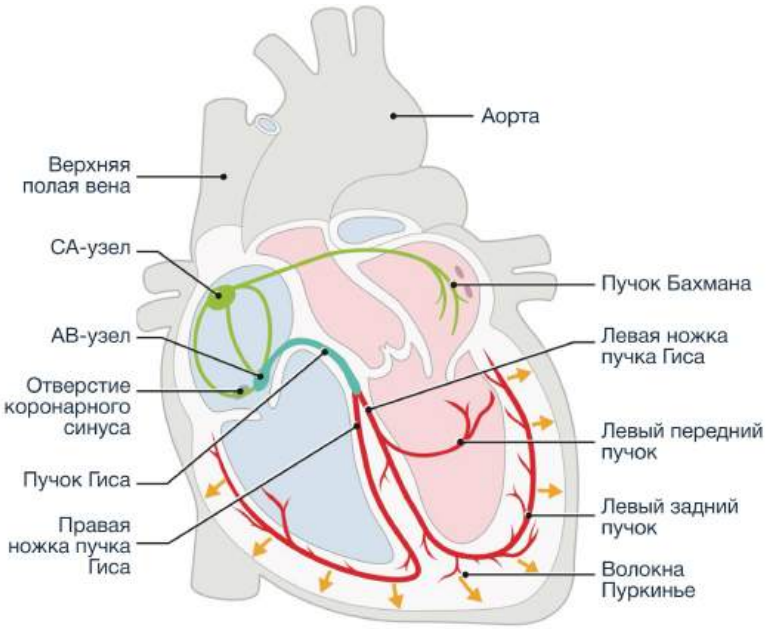

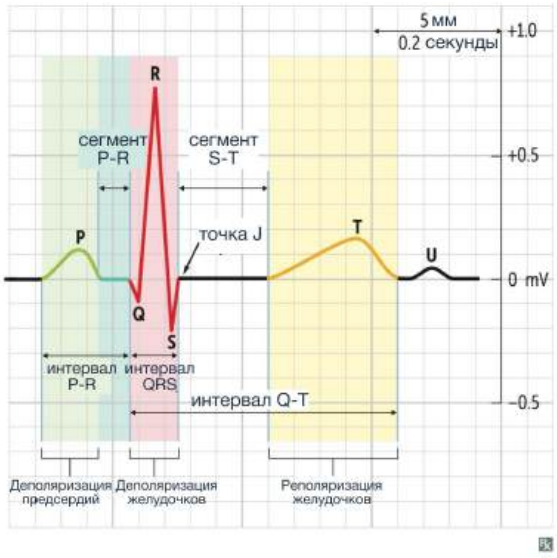

Предсердный натрийуретический пептид

Высвобождается из предсердных миоцитов в ответ на увеличение объема крови и давления в предсердиях.

- Действует через цГМФ.
- Вызывает вазодилатацию и ↓ реабсорбции Na^+ в собирательных трубочках почек.
- Расширяет приносящие и сужает выносящие почечные артериолы, стимулируя диурез и способствуя механизму «выхода альдостерона».

Натрийуретический пептид типа B (мозговой)

Высвобождается из желудочковых миоцитов в ответ на повышение напряжения. Физиологическое действие аналогично действию ANP, но с более длительным периодом полувыведения. Анализ крови на BNP используется для диагностики сердечной недостаточности (очень высокая отрицательная прогностическая ценность).

Барорецепторы и хеморецепторы

Рецепторы:

- Дуга аорты передает импульс через блуждающий нерв к ядру одиночного пути продолговатого мозга (реагирует на изменения АД).
- Каротидный синус (расширенная область выше бифуркации сонных артерий) передает импульс через языкоглоточный нерв к ядру одиночного пути продолговатого мозга (реагирует на изменения АД).

Хеморецепторы:

- Периферические — каротидные и аортальные тельца стимулируются ↑ Pco_2, ↓ pH крови и ↓ Po_2 (<60 мм рт. ст.).
- Центральные — стимулируются изменениями pH и Pco_2 интерстициальной жидкости мозга, которые, в свою очередь, зависят от артериального CO_2, поскольку H^+ не может проникнуть через гематоэнцефалический барьер. Не реагируют на Po_2. Центральные хеморецепторы становятся менее чувствительными при хроническом ↑ Pco_2 (например, при ХОБЛ) →↑ зависимости от периферических хеморецепторов для обнаружения ↓ O_2, что приводит к регуляции дыхания.

Барорецепторы:

- Гипотензия — ↓ артериальное давление → ↓ растяжение → ↓ афферентная активация барорецепторов → ↑ эфферентная симпатическая активация и ↓ эфферентная парасимпатическая стимуляция → вазоконстрикция, ↑ ЧСС, ↑ сократимость, ↑ АД. Играет важную роль в ответе на гиповолемический шок.
- Гиперчувствительность каротидного синуса — возникает при массаже сонной артерии, бритье, тугом галстуке или воротнике рубашки → ↑ давления в каротидном синусе → ↑ афферентной активации барорецепторов → ↑ рефрактерного периода атриовентрикулярного узла → ↓ ЧСС → ↓ СВ. Также приводит к периферической вазодилатации. Может вызывать пресинкопе/синкопе. Усугубляется при фоновом атеросклерозе, перенесенных операциях на шее, в пожилом возрасте.
- Компонент рефлекса Кушинга (триада гипертонии, брадикардии и угнетения дыхания) — ↑ внутричерепное давление сужает артериолы → церебральная ишемия → ↑ pCO_2 и ↓ pH → центральный симпатический рефлекс ↑ перфузионное давление (гипертония) → ↑ растяжение → периферическая рефлекторная барорецептор-индуцированная брадикардия.

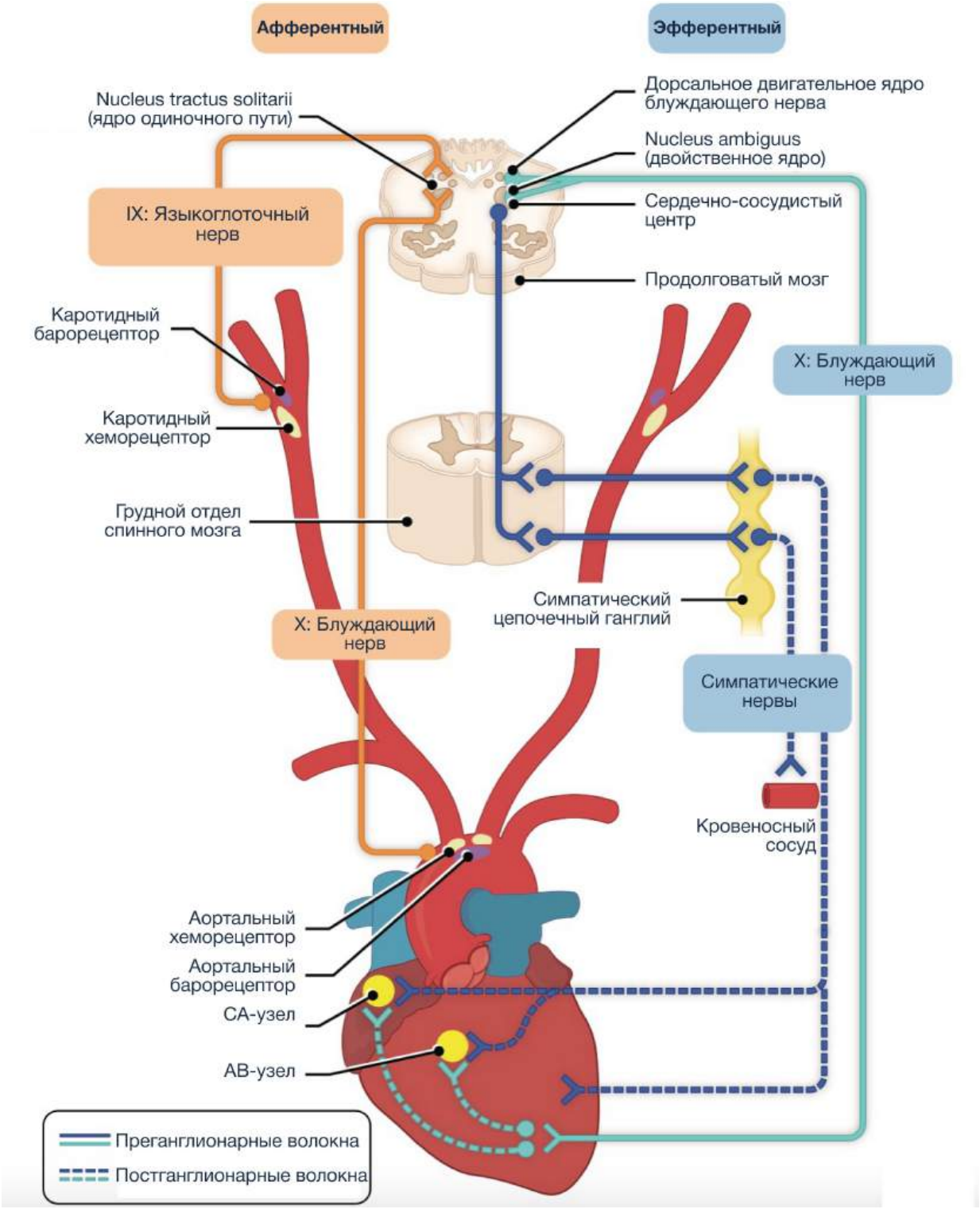
Афферентный
Эфферентный
Nucleus tractus solitarii
(ядро одиночного пути)
Дорсальное двигательное ядро
блуждающего нерва
Nucleus ambiguus
(двойственное ядро)
IX: Языкоглоточный
нерв
Сердечно-сосудистый
центр
Продолговатый мозг
Каротидный
барорецептор
X: Блуждающий
нерв
Каротидный
хеморецептор
Грудной отдел
спинного мозга
Симпатический
цепочечный ганглий
X: Блуждающий
нерв
Симпатические
нервы
Кровеносный
сосуд
Аортальный
хеморецептор
Аортальный
барорецептор
СА-узел
АВ-узел
Преганглионарные волокна
Постганглионарные волокна

Нормальное давление в сердце в состоянии покоя

Давление заклинивания легочных капилляров (ДЗЛК; в мм рт. ст.) является хорошим приближением к давлению в левом предсердии, за исключением случаев митрального стеноза, когда ДЗЛК > конечно-диастолического давления ЛЖ. ДЗЛК измеряется с помощью катетера в легочной артерии (катетера Свана-Ганца).

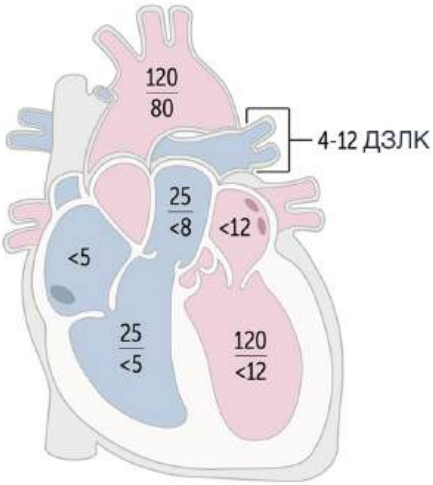

Автономная регуляция

Или как приток крови к органу остается постоянным в широком диапазоне перфузионного давления.

ОРГАН	ФАКТОРЫ, ОПРЕДЕЛЯЮЩИЕ АУТОРЕГУЛЯЦИЮ
Легкие	Гипоксия вызывает вазоконстрикцию.
Сердце	Местные метаболиты (сосудорасширяющие): NO, CO_2, ↓ O_2.
Мозг	Местные метаболиты (сосудорасширяющие): CO_2 (pH).
Почки	Миогенная (зависимая от растяжения реакция афферентной артериолы) и тубуло-гломерулярная обратная связь.
Скелетные мышцы	Местные метаболиты во время физической нагрузки (вазодилататоры): CO_2, H^+, аденозин, лактат, K^+ В состоянии покоя: симпатический тонус артерий.
Кожи	Симпатическая вазоконстрикция – важнейший механизм регуляции температуры.

NB! Легочная сосудистая система уникальна тем, что альвеолярная гипоксия вызывает вазоконстрикцию, в результате чего кровоснабжаются только хорошо вентилируемые участки. В других органах гипоксия вызывает вазодилатацию.

Капиллярный обмен жидкости

Силы Старлинга определяют движение жидкости через стенки капилляров:

- $\mathbf{P_c}$ = гидростатическое давление в капиллярах — выталкивает жидкость из капилляров
- $\mathbf{P_i}$ = гидростатическое давление в интерстициальной жидкости — выталкивает жидкость в капилляры
- $\boldsymbol{\pi_c}$ = онкотическое давление плазмы — втягивает жидкость в капилляры
- $\boldsymbol{\pi_i}$ = онкотическое давление в интерстициальной жидкости — вытягивает жидкость из капилляров

$$J_v = \textit{чистый поток жидкости} = K_f\,[(P_c - P_i) - \sigma(\pi_c - \pi_i)]$$

$\mathbf{K_f}$ = проницаемость капилляров для жидкости

$\boldsymbol{\sigma}$ = коэффициент отражения (мера непроницаемости капилляров для белка)

Отёк — избыточный отток жидкости в интерстиций, обычно вызванный:

- Гидростатическим давлением капилляров (P_c; например, при сердечной недостаточности);
- Проницаемостью капилляров (K_f; например, токсинами, инфекциями, ожогами);
- Онкотическим давлением интерстициальной жидкости (π_i; например, лимфатической блокадой);
- Белками плазмы (π_c; например, нефротическим синдромом, печёночной недостаточностью, белковой недостаточностью).

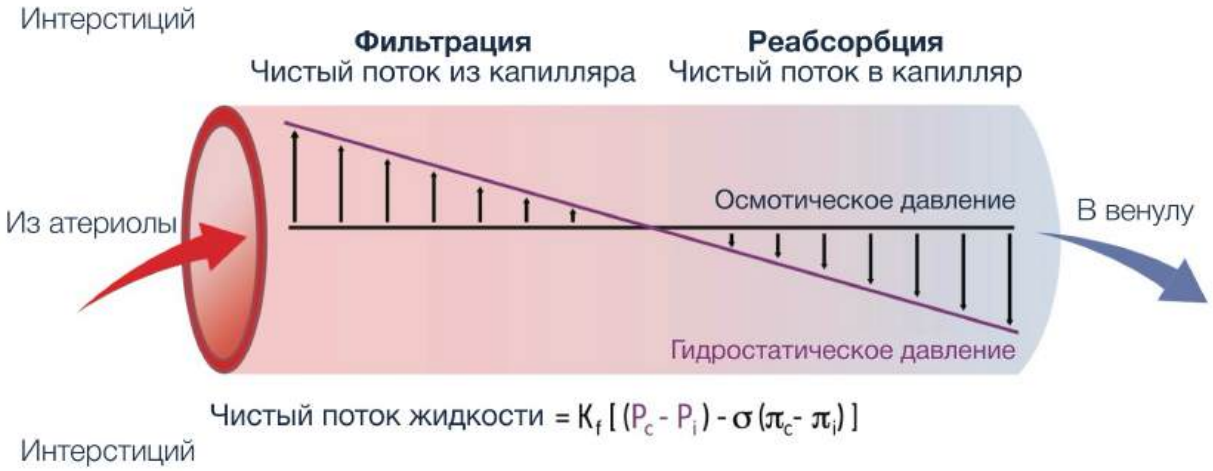

ПАТОЛОГИИ

Врожденные пороки сердца

ШУНТЫ СПРАВА НАЛЕВО

- Ранний цианоз — «синюшные дети».
- Часто диагностируется пренатально или проявляется сразу после рождения.
- Обычно требует срочного хирургического лечения и/или поддержания открытого артериального протока с помощью терапии простагландинами.

Пять «Т»:

1. Truncus arteriosus (Общий артериальный ствол) - 1 сосуд
2. Transposition (Транспозиция) - 2 сосуда
3. Tricuspid atresia (Атрезия трёхстворчатого клапана) - 3 = три
4. Tetralogy of Fallot (Тетрада Фалло) - 4 = тетра
5. ТАПВР (тотальный аномальный легочный венозный возврат) - 5 букв в названии

Персистирующий артериальный ствол

Общий артериальный ствол не разделяется на легочный ствол и аорту из-за нарушения формирования аортально-легочной перегородки; у большинства пациентов имеется сопутствующий ДМЖП.

D-транспозиция магистральных артерий

Аорта отходит от правого желудочка (ПЖ) (спереди), а легочный ствол отходит от левого желудочка (сзади) → разделение большого и малого кругов кровообращения (А). Несовместимо с жизнью, если нет шунта, обеспечивающего смешивание крови (например, при ДМЖП, ОАП или открытом овальном окне).

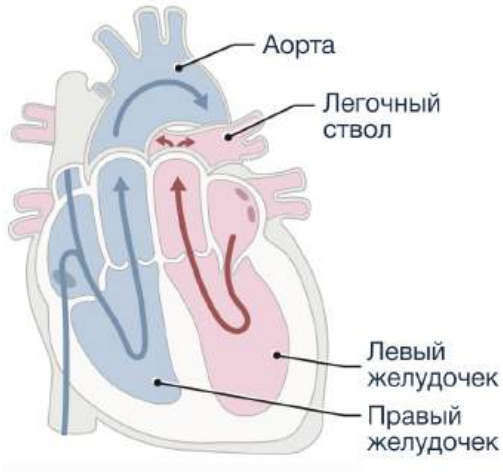

Вследствие нарушения спирализации аортально-легочной перегородки (узкое верхнее средостение приводит к появлению рисунка «яйца на ниточке» на рентгенограмме).

Без хирургического вмешательства большинство младенцев умирают в течение первых нескольких месяцев жизни.

Трикуспидальная атрезия
Отсутствие трехстворчатого клапана, гипоплазия ПЖ; для жизнеспособности необходимы как ДМПП, так и ДМЖП/ОАП.

На ЭКГ выявляется гипертрофия правого желудочка (высокие зубцы Р) и левого желудочка (отклонение электрической оси влево).

Тетрада Фалло
Вызвана смещением воронкообразной перегородки кпереди и вверх. Наиболее частая причина раннего детского цианоза.

1. Стеноз клапана легочной артерии (наиболее важный прогностический фактор)
2. Гипертрофия правого желудочка (ГПЖ) — сердце в форме «сапожка» на рентгенограмме (B)
3. Верхнее положение аорты (декстрапозиция) — охватывает ДМЖП, получает кровь как из ЛЖ, так и из ПЖ
4. ДМЖП

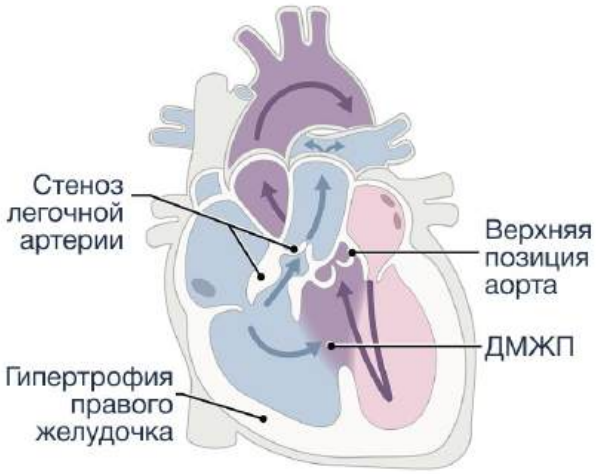

Стеноз легочной артерии приводит к перемещению крови справа налево через ДМЖП → ГПЖ, «приступы тетрады» (часто вызванные плачем, лихорадкой и физической нагрузкой из-за обострения обструкции выходного тракта ПЖ).

Приседания: ↑ системное сосудистое сопротивление, ↓ шунта справа налево, уменьшает цианоз.

Связан с синдромами 22q11.

Полный аномальный легочный венозный возврат
Легочные вены впадают в правый отдел сердца (верхняя полая вена, коронарный синус и т. д.); связаны с ДМПП и иногда с ОАП, что позволяет осуществлять шунтирование справа налево для поддержания сердечного выброса.

Аномалия Эбштейна

Смещение створок трёхстворчатого клапана вниз, в правый желудочек, что приводит к искусственной «атриализации» желудочка.

- Связана с трикуспидальной регургитацией, дополнительными путями проведения, правосторонней сердечной недостаточностью.
- Встречается редко.
- Может быть вызван воздействием лития внутриутробно.

ШУНТЫ СЛЕВА НАПРАВО

Ацианотичный при осмотре; цианоз может развиться спустя годы.
Частота: ДМЖП > ДМПП > ОАП.

Шунты справа налево: ранний цианоз.
Шунты слева направо: «поздний» цианоз.

Дефект межжелудочковой перегородки

Бессимптомное заболевание при рождении, может проявиться через несколько недель или оставаться бессимптомным на протяжении всей жизни.

Большинство небольших дефектов проходят самостоятельно; более крупные дефекты, если их не лечить хирургическим путем, вызывают ↑ легочный кровоток и перегрузку левого желудочка (синдром Эйзенменгера), что может привести к развитию сердечной недостаточности.

Насыщение O_2 ↑ в правом желудочке и легочной артерии.

Дефект межпредсердной перегородки

Дефект межпредсердной перегородки (C); систолический шум изгнания с широким, фиксированным расщеплением S2.

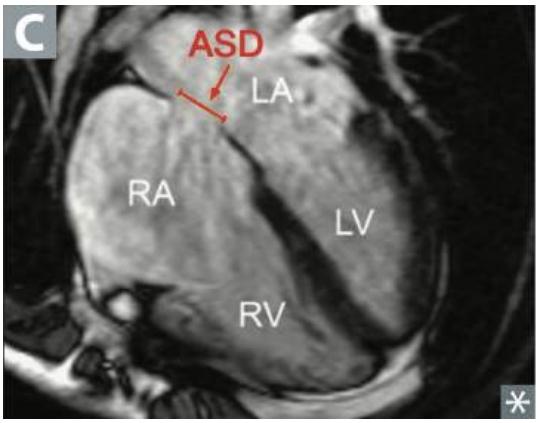

Дефекты вторичного отверстия (ostium secundum) наиболее распространены и обычно являются изолированным признаком; дефекты первичного отверстия (ostium primum) встречаются реже и обычно сочетаются с другими аномалиями сердца.

Симптомы варьируются от их отсутствия до СН.

Отличается от открытого овального окна, которое обусловлено нарушением сращения.

- Насыщение крови кислородом ↑ в правом предсердии, правом желудочке и легочной артерии.
- Может привести к парадоксальной эмболии (системные венозные эмболы используют ДМПП для обхода легких и становятся системными артериальными эмболами) в условиях временного обратного шунта (например, при подъеме тяжестей или при синдроме Эйзенменгера).
- Связано с синдромом Дауна.

Открытый артериальный проток

Связан с непрерывным, «машинным» шумом. Проходимость поддерживается синтезом простагландина Е и низким напряжением кислорода.

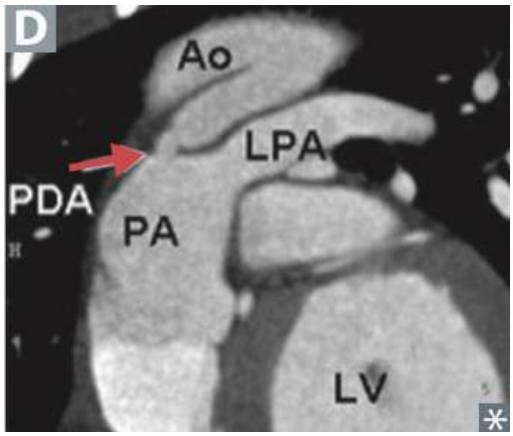

Некорригированный ОАП (D) может в конечном итоге привести к позднему цианозу нижних конечностей (дифференциальному цианозу).

ОАП нормально функционирует в утробе матери и обычно закрывается вскоре после рождения.

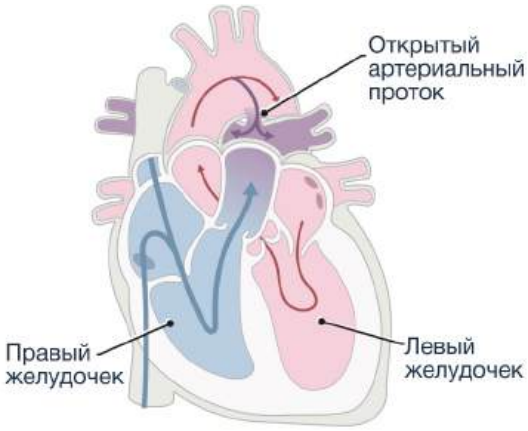

Синдром Эйзенменгера

Некорригированный шунт слева направо (ДМЖП, ДМПП, ОАП) → ↑ легочный кровоток → патологическое ремоделирование сосудов → легочная артериальная гипертензия. ГПЖ возникает для компенсации → шунт становится справа налево, когда давление в правом желудочке превышает давление в левом желудочке (см. иллюстрацию).

Вызывает поздний цианоз, барабанные палочки и полицитемию. Возраст начала заболевания варьируется в зависимости от размера и выраженности исходного шунтирования слева направо.

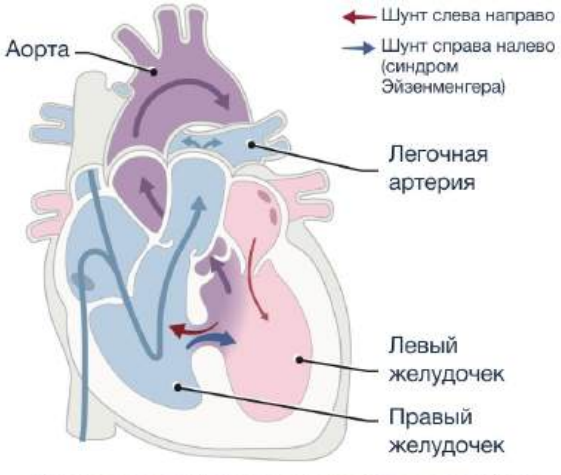

Синдром Эйзенменгера при хроническом ДМЖП

Коарктация аорты

Сужение аорты (A) вблизи места вхождения артериального протока («юкстадуктальное»).

- Связано с двустворчатым аортальным клапаном, другими пороками сердца и синдромом Тернера.
- Гипертензия в верхних конечностях.
- Цианоз, перемежающаяся хромота, похолодание и слабый, замедленный пульс (брахиофеморальная задержка) в нижних конечностях.
- С возрастом межреберные артерии расширяются из-за коллатерального кровообращения → рёберные выемки на рентгенограмме.

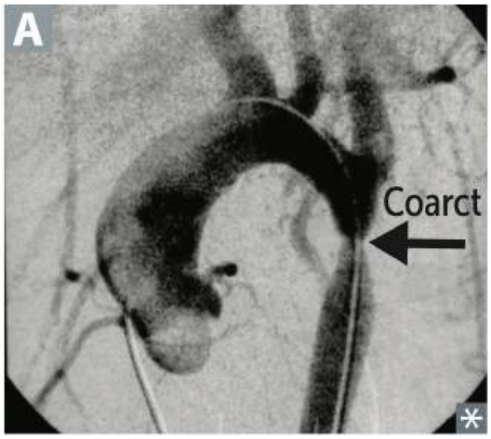

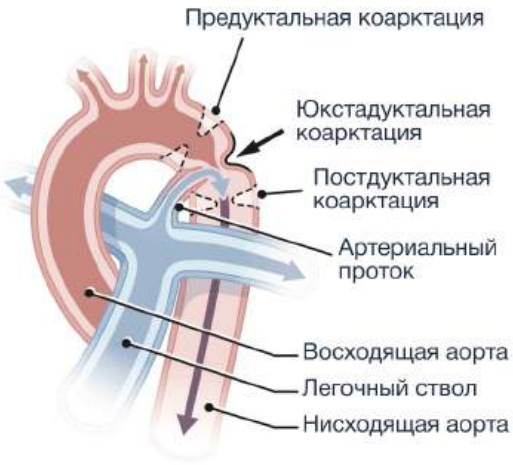

Осложнения включают СН, ↑ риск кровоизлияния в мозг (мешотчатые аневризмы; berry aneurysms), разрыв аорты и инфекционный эндокардит.

Стойкая (персистирующая) легочная гипертензия новорожденных (ПЛГН)

Сохранение ↑ легочного сосудистого сопротивления после рождения. Связано с аномальным развитием и послеродовой адаптацией легочных сосудов.

Факторы риска включают аспирацию амниотической жидкости, окрашенной меконием, и неонатальную пневмонию.

Приводит к шунту крови справа налево через овальное отверстие и артериальный проток. Предуктальная сатурация кислорода часто выше постдуктальной. У новорожденного наблюдаются признаки респираторного дистресса (например, тахипноэ) и (часто дифференциальный) цианоз. Пульс равномерный (без задержки).

Ассоциации с врожденными пороками сердца

АССОЦИАЦИЯ	ДЕФЕКТЫ
Пренатальное воздействие алкоголя (фетальный алкогольный синдром)	ДМЖП, ОАП, ДМПП, тетрада Фалло
Врожденная краснуха	ОАП, стеноз легочной артерии, дефекты межжелудочковой перегородки
Синдром Дауна	Атриовентрикулярный (АВ) дефект, ДМЖП, ДМПП
Младенец пациентки с диабетом во время беременности	Транспозиция магистральных сосудов, артериальный ствол, атрезия трикуспидального клапана, ДМЖП
Синдром Марфана	Пролапс митрального клапана, аневризма/расслоение грудной аорты
Пренатальное воздействие лития	Аномалия Эбштейна
Синдром Тернера	Двустворчатый аортальный клапан, коарктация/расслоение аорты
Синдром Вильямса	Надклапанный аортальный стеноз
Синдромы 22q11	Артериальный ствол, тетрада Фалло

Артериальная гипертензия

Стойкое систолическое АД ≥ 130 мм рт. ст. и/или диастолическое АД ≥ 80 мм рт. ст.

ФАКТОРЫ РИСКА	• ↑ возраст, ожирение, диабет, низкая физическая активность, диета с высоким содержанием натрия, избыточное употребление алкоголя, курение табака, семейный анамнез; • Заболеваемость наибольшая среди чернокожих > белых > азиатских популяций.
ХАРАКТЕРИСТИКИ 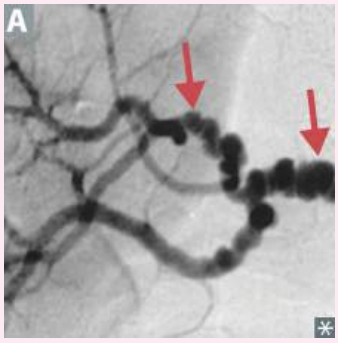	90% случаев гипертонии приходится на первичную (эссенциальную) и связаноы с ↑ СВ или ↑ ОПСС. Остальные 10% связаны, в основном, со вторичными причинами: с заболеваниями почек/ реноваскулярными заболеваниями, такими как фибромышечная дисплазия (характерный вид почечной артерии в виде «бусинок» (А), обычно наблюдаемый у взрослых женщин) и атеросклеротический стеноз почечной артерии, первичный гиперальдостеронизм или обструктивное апноэ сна. **Неосложненный гипертонический криз (hypertensive urgency)** — тяжелая гипертензия (≥ 180/≥ 120 мм рт. ст.) без острого поражения органов-мишеней. **Осложненный гипертонический криз (hypertensive emergency)** — тяжелая гипертензия с признаками острого поражения органов-мишеней (например, энцефалопатия, инсульт, кровоизлияния и экссудаты в сетчатке, отек диска зрительного нерва, инфаркт миокарда, сердечная недостаточность, расслоение аорты, повреждение почек, микроангиопатическая гемолитическая анемия, эклампсия). В артериолах может наблюдаться фибриноидный некроз.
ПРЕДРАСПОЛАГАЕТ К:	ИБС, концентрическая ГЛЖ (опосредованная ангиотензином II и эндотелином), СН, фибрилляция предсердий; расслоение аорты/ аневризма; инсульт; ХБП (гипертоническая нефропатия); ретинопатия.

Признаки гиперлипидемии

Ксантомы	Бляшки или узелки, состоящие из гистиоцитов, нагруженных липидами, на коже (A), особенно на веках (ксантелазма (B)).
Сухожильная ксантома	Отложение липидов в сухожилиях (C), особенно в ахилловом сухожилии и разгибателях пальцев. Связана с семейной гиперхолестеринемией.
Роговичная дуга	Отложение липидов в роговице. Часто встречается у пожилых людей (старческая дуга (D)), но появляется в более раннем возрасте при гиперхолестеринемии.

Атеросклероз

Очень распространённая форма артериосклероза (затвердение артерий). Заболевание эластических артерий, а также крупных и средних мышечных артерий, вызванное накоплением холестериновых бляшек во внутренней оболочке.

Локализация	Брюшная аорта > коронарные артерии > подколенные артерии > сонные артерии > виллизиев круг.
Факторы риска	**Поддающиеся коррекции:** гипертония, табакокурение, дислипидемия (↑ ЛПНП, ↓ ЛПВП), диабет. **Неподдающиеся коррекции:** возраст, мужской пол, постменопаузальный статус, семейный анамнез.
Симптомы	Стенокардия, перемежающаяся хромота, но может протекать бессимптомно.

Патогенез	Воспаление играет важную роль в патогенезе: дисфункция эндотелиальных клеток → накопление макрофагов и ЛПНП → образование пенистых клеток → жировые полосы → миграция гладкомышечных клеток (с участием PDGF и FGF), пролиферация и отложение внеклеточного матрикса → фиброзная бляшка → сложные атеромы (А) → кальцификация (содержание кальция коррелирует с риском осложнений).
Осложнения	Ишемия, инфаркт, образование аневризм, заболевания периферических сосудов, тромбоз, эмболия, реноваскулярная гипертензия, коарктация аорты, синдром подключичного обкрадывания.

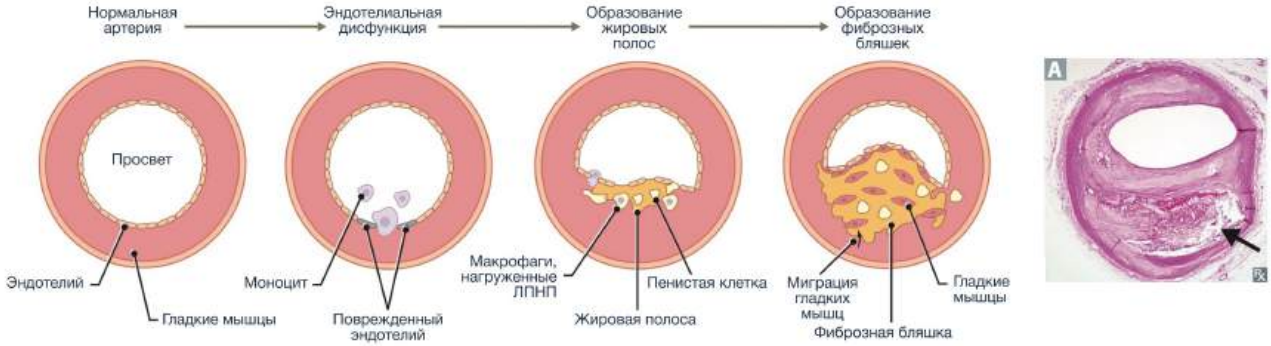

Синдром холестериновой эмболии

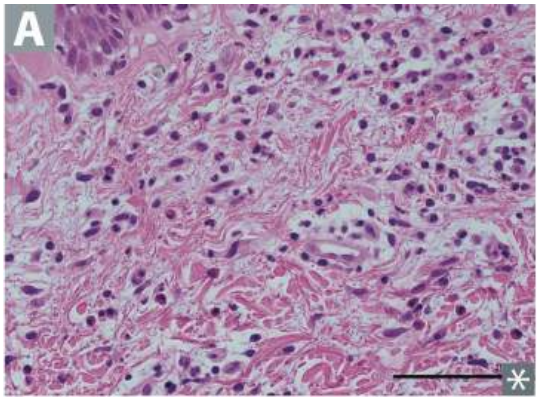

Микроэмболизация холестерина, вытесненного из атеросклеротических бляшек (А) в крупных артериях (обычно аорте).

Приводит к повреждению органов-мишеней вследствие эмболии мелких артерий и воспалительной реакции (например, сетчатое ливедо, ишемия пальцев [синдром синего пальца], острая почечная недостаточность, инсульт, ишемия кишечника). Пульс сохраняется, поскольку крупные артерии не затронуты.

Может наблюдаться после инвазивных сосудистых процедур (ангиографии, ангиопластики, эндоваскулярного шунтирования).

Артериолосклероз

Распространенная форма артериосклероза. Поражает мелкие артерии и артериолы.

Различают два типа:

- **Гиалиновый** — вторичное утолщение стенки сосуда с просачиванием белков плазмы в субэндотелий при гипертонии или сахарном диабете (A).
- **Гиперпластический** — «луковичное шелушение» (B) при тяжелой гипертонии с пролиферацией гладкомышечных клеток.

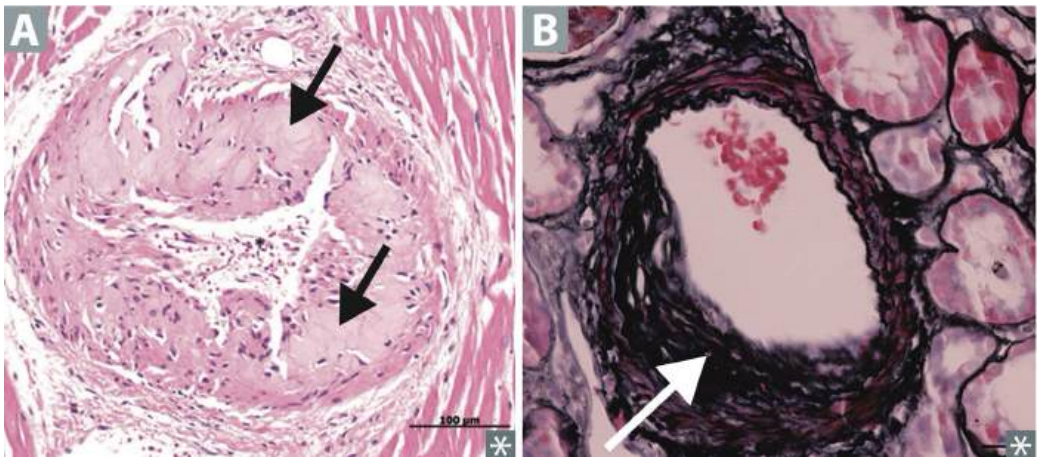

Аневризма аорты

Локализованное патологическое расширение аорты. Может вызывать боль в животе и/или спине, что является признаком утечки, расслоения или неизбежного разрыва.

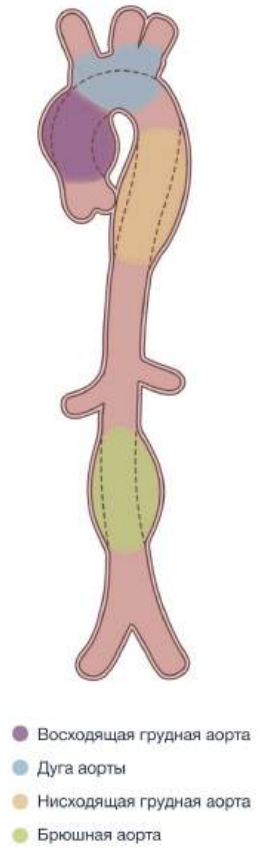

Аневризма грудной аорты

- Связана с кистозной медиальной дегенерацией.
- Факторы риска включают гипертонию, двустворчатый аортальный клапан, заболевания соединительной ткани (например, синдром Марфана).
- Также связана с третичным сифилисом (облитерирующий эндартериит vasa vasorum).
- Расширение корня аорты может привести к регургитации аортального клапана.

Аневризма брюшной аорты

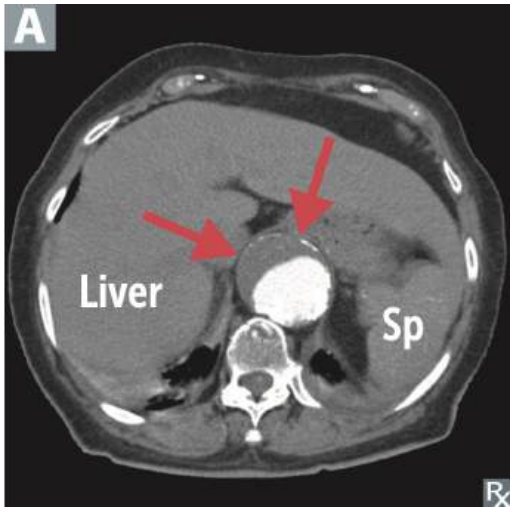

- Связана с трансмуральным (все три слоя) воспалением и деградацией внеклеточного матрикса.
- Факторы риска включают курение табака (наиболее значимый фактор риска), ↑ возраст, мужской пол и семейный анамнез.
- Может проявляться пальпируемым пульсирующим образованием в брюшной полости (стрелки на рис. А указывают на расширенную наружную стенку аорты).
- Разрыв может проявляться триадой: пульсирующим образованием в брюшной полости, острой болью в животе/спине и резистентной гипотензией.
- Чаще всего локализуется в инфраренальном отделе (распределение vasa vasorum ограничено).

Травматический разрыв аорты

Вследствие травмы и/или повреждения, вызванного торможением (ДТП или значительное падение), чаще всего в области перешейка аорты (проксимальной части нисходящей аорты, непосредственно дистальнее места отхождения левой подключичной артерии). Рентгенография может выявить расширение средостения.

Расслоение аорты

Продольный разрыв интимы, образующий ложный просвет.

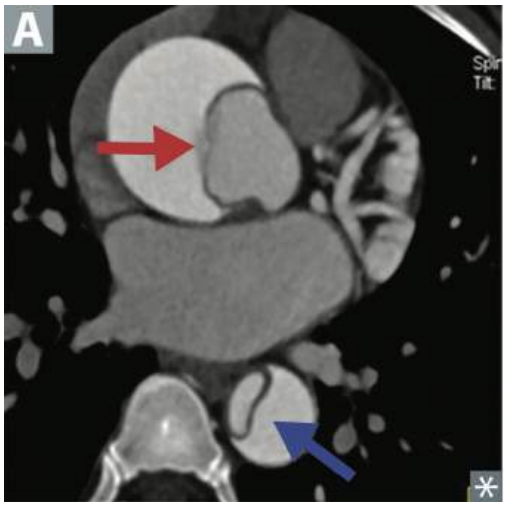

- Связано с гипертонией (наиболее значимый фактор риска), двустворчатым аортальным клапаном, наследственными заболеваниями соединительной ткани (например, синдромом Марфана).
- Может проявляться разрывающей, внезапной болью в груди, иррадиирующей в спину, ± выраженным неравномерным АД на руках.

- Рентгенограмма грудной клетки может показать расширение средостения.
- Может привести к ишемии органа, эмболическому инсульту, разрыву аорты и смерти.

Классификация:

- **Стэнфордский тип А (проксимальный):** поражает восходящую аорту (красная стрелка на рисунке А). Может распространяться на дугу аорты или нисходящую аорту (синяя стрелка на рисунке А). Может привести к острой аортальной регургитации или тампонаде сердца. Лечение: хирургическое.
- **Стэнфордский тип В (дистальный):** поражает только нисходящую аорту (ниже левой подключичной артерии). Лечение: β-адреноблокаторы, затем вазодилататоры.

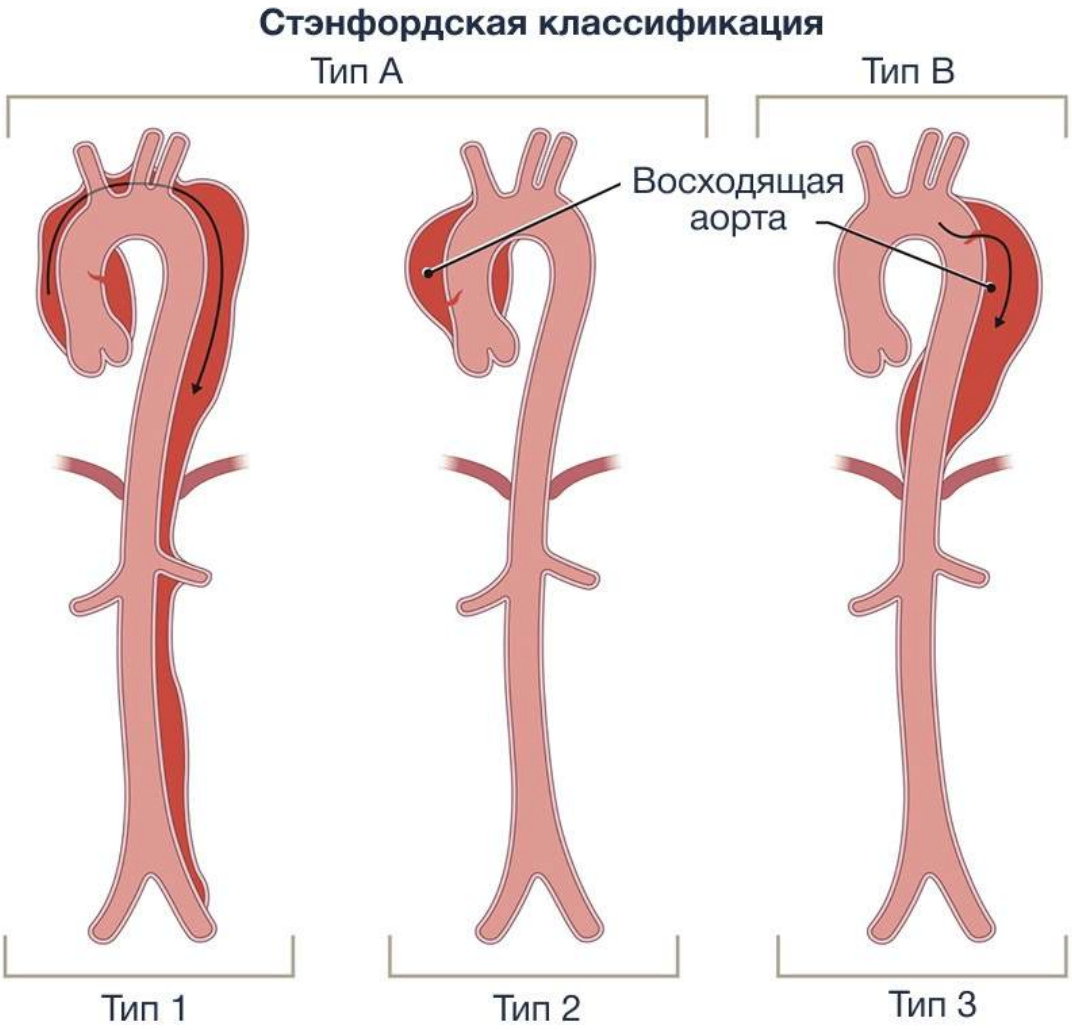

Классификация Дебейки

Синдром подключичного обкрадывания

Стеноз подключичной артерии проксимальнее устья позвоночной артерии → гипоперфузия дистальнее стеноза → обратный кровоток в ипсилатеральной позвоночной артерии → снижение церебральной перфузии при нагрузке на пораженную руку.

Вызывает ишемию руки, боль, парестезии, вертебробазилярную недостаточность (головокружение), разницу систолического АД между руками более 15 мм рт. ст.

Связан с атеросклерозом (наиболее частая причина), артериитом Такаясу, операциями на сердце.

Ишемическая болезнь сердца

СТЕНОКАРДИЯ

Боль в груди, вызванная ишемией миокарда вторичная к сужению или спазму коронарных артерий; некроза нет.

- **Стабильная** — обычно вторично по отношению к атеросклерозу (окклюзия ≥ 70%); боль в груди при нагрузке имеет классическую локализацию, проходит в покое или после приема нитроглицерина.
- **Нестабильная** — тромбоз с неполной окклюзией коронарной артерии; частота или интенсивность боли в груди при нагрузке или любой боли в груди в покое отсутствует. Повышение уровня сердечных биомаркеров отсутствует (по сравнению с инфарктом миокарда без подъема сегмента ST [ИМбпST]).
- **Вазоспастическая (ранее синдром Принцметала)** — возникает в покое вторично к спазму коронарных артерий; транзиторные ишемические изменения сегмента ST на ЭКГ. Табакокурение является основным фактором риска. Триггерами являются кокаин, амфетамины, алкоголь, триптаны. Лечение проводится блокаторами кальциевых каналов, нитратами и отказом от курения (при необходимости).

ИНФАРКТ МИОКАРДА

Чаще всего причиной является острый коронарный синдром (ОКС): разрыв атеросклеротической бляшки коронарной артерии → острый тромбоз.

ИМ также может возникнуть при длительном нарушении баланса между потребностями миокарда и объемом поступающего кислорода (например, стабильная стенокардия → длительная тахикардия и гипотензия вследствие пневмонии → повышенный уровень тропонина, но без острого разрыва бляшки).

	СТАБИЛЬНАЯ СТЕНОКАРДИЯ	НЕСТАБИЛЬНАЯ СТЕНОКАРДИЯ	ИМБПST	ИМПST
БОЛЬ	При нагрузке	При лёгкой нагрузке или в покое	В покое	В покое
УРОВЕНЬ ТРОПОНИНОВ	Не повышается	Не повышается	Повышается	Повышается
ИНФАРКТ	Нет	Нет		
ИЗМЕНЕНИЯ ЭКГ	Возможная депрессия сегмента ST и/или инверсия зубца Т	Возможная депрессия сегмента ST и/или инверсия зубца Т	Депрессия сегмента ST и/или инверсия зубца Т	Подъем сегмента ST, патологические зубцы Q

Проявления ишемической болезни сердца

Синдром коронарного обкрадывания

Дистальнее коронарного стеноза сосуды максимально расширены в исходном состоянии, компенсируя снижение кровотока.

Введение вазодилататоров (например, дипиридамола, аденозина, регаденозона) расширяет нормальные сосуды → ↓ гидростатическое давление в нормальных коронарных артериях → кровь шунтируется в хорошо перфузируемые области → ↓ приток к миокарду, перфузируемому стенозированными сосудами («обкрадывание») → ишемия миокарда ниже по течению к патологически расширенным сосудам.

Нагрузочные тесты с вазодилататорами основаны на дифференциации кровотока для выявления потенциальной ишемии. В редких случаях они могут вызывать коронарное обкрадывание и истинную ишемию.

Вазодилатация здоровых сосудов приводит к обкрадыванию стенозированных сосудов.

Внезапная сердечная смерть
Неожиданная смерть вследствие сердечных причин в течение 1 часа после появления симптомов или в течение 24 часов без сердечно-сосудистых симптомов, чаще всего вследствие летальной желудочковой аритмии (например, фибрилляции желудочков), нарушающей мозговое кровообращение.

Связана с ИБС (до 70% случаев), кардиомиопатией (гипертрофической, дилатационной), миокардитом, аномалиями коронарных артерий и наследственными каналопатиями (например, синдромом удлиненного интервала QT, синдромом Бругада). Для профилактики используется имплантируемый кардиовертер-дефибриллятор.

Хроническая ишемическая болезнь сердца
Прогрессирующие симптомы физической нагрузки и/или развитие СН вследствие хронического ишемического повреждения миокарда.

Гибернация миокарда (или "спящий миокард") — систолическая дисфункция ЛЖ на фоне хронической ишемии. Потенциально обратима при реперфузии миокарда. Наблюдается при стабильной стенокардии, остром инфаркте миокарда, оглушении миокарда — транзиторная, обратимая систолическая дисфункция ЛЖ после СН, в отличие от кратковременной острой ишемии.

Эволюция инфаркта миокарда

Чаще всего окклюдируются коронарные артерии: ПМЖВ > ПКА > огибающая артерия.
Симптомы: потливость, тошнота, рвота, сильная боль за грудиной, боль в левой руке и/или челюсти, одышка, утомляемость.

ВРЕМЯ	МАКРОПРЕПАРАТ	МИКРОПРЕПАРАТ	ОСЛОЖНЕНИЯ
0–24 часа	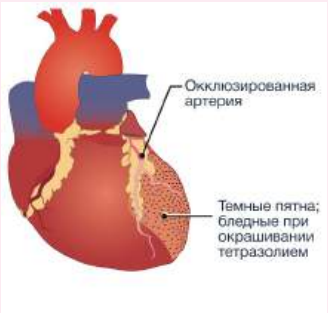	• Волнистые волокна (0–4 ч), ранний коагуляционный некроз (4–24 ч) (A) → выброс содержимого клеток в кровь; отёк, кровоизлияние • Реперфузионное повреждение → свободные радикалы и ↑ приток Ca^{2+} → гиперконтракция миофибрилл (тёмные эозинофильные полоски) 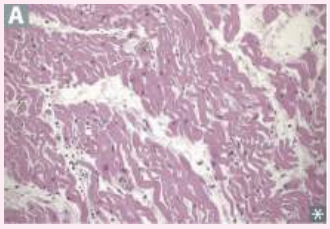	Желудочковая аритмия, сердечная недостаточность, кардиогенный шок
1–3 дня	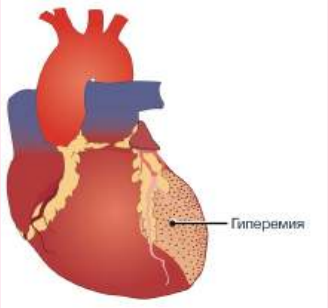	• Обширный коагуляционный некроз • В тканях, окружающих инфаркт, наблюдается острое воспаление с нейтрофилами (B) 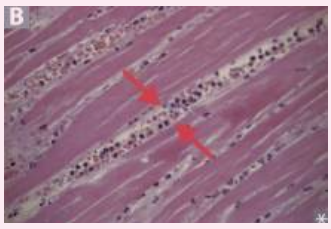	Постинфарктный фибринозный перикардит

ВРЕМЯ	МАКРОПРЕПАРАТ	МИКРОПРЕПАРАТ	ОСЛОЖНЕНИЯ
3–14 дней	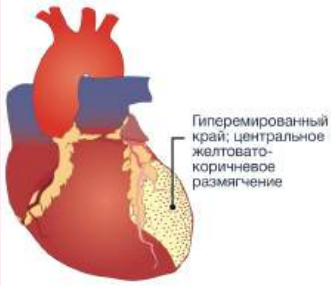	• Макрофаги, затем грануляционная ткань по краям (C) 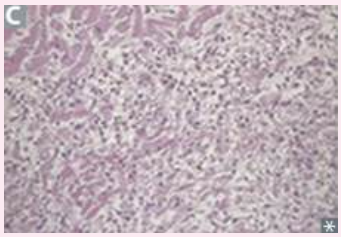	• Разрыв свободной стенки → тампонада; • Разрыв сосочковых мышц → митральная регургитация; разрыв межжелудочковой перегородки вследствие структурной деградации, опосредованной макрофагами → шунт слева направо • Псевдоаневризма ЛЖ (риск разрыва)
От 2 недель до несколь-ких месяцев	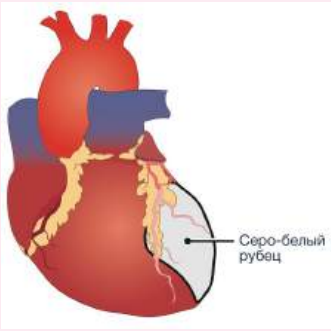	• Рубец (D) 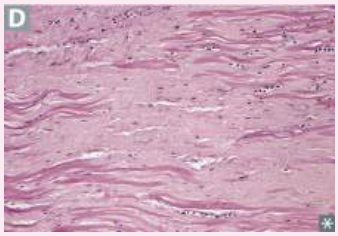	Постинфарктный синдром, сердечная недостаточность, аритмии, истинная аневризма желудочка (риск пристеночного тромба)

Диагностика инфаркта миокарда

В течение первых 6 часов золотым стандартом является ЭКГ.

Уровень сердечного тропонина I повышается через 4 часа (достигает пика через 24 часа) и ↑ в течение 7–10 дней; более специфичен, чем другие белковые маркеры.

Уровень КФК-МВ повышается через 6–12 часов (достигает пика через 16–24 часа) и преимущественно обнаруживается в миокарде, но может также выделяться из скелетных мышц. Полезно для диагностики повторного инфаркта после острого инфаркта миокарда, поскольку его уровень возвращается к норме через 48 часов.

Изменения на ЭКГ могут включать в себя элевацию сегмента ST (ИМпST, трансмуральный инфаркт), депрессию сегмента ST (ИМбпST, субэндокардиальный инфаркт), острейшие (остроконечные) зубцы T,

инверсию зубца Т и патологические зубцы Q или замедленную прогрессию зубца R (развивающийся или старый трансмуральный инфаркт).

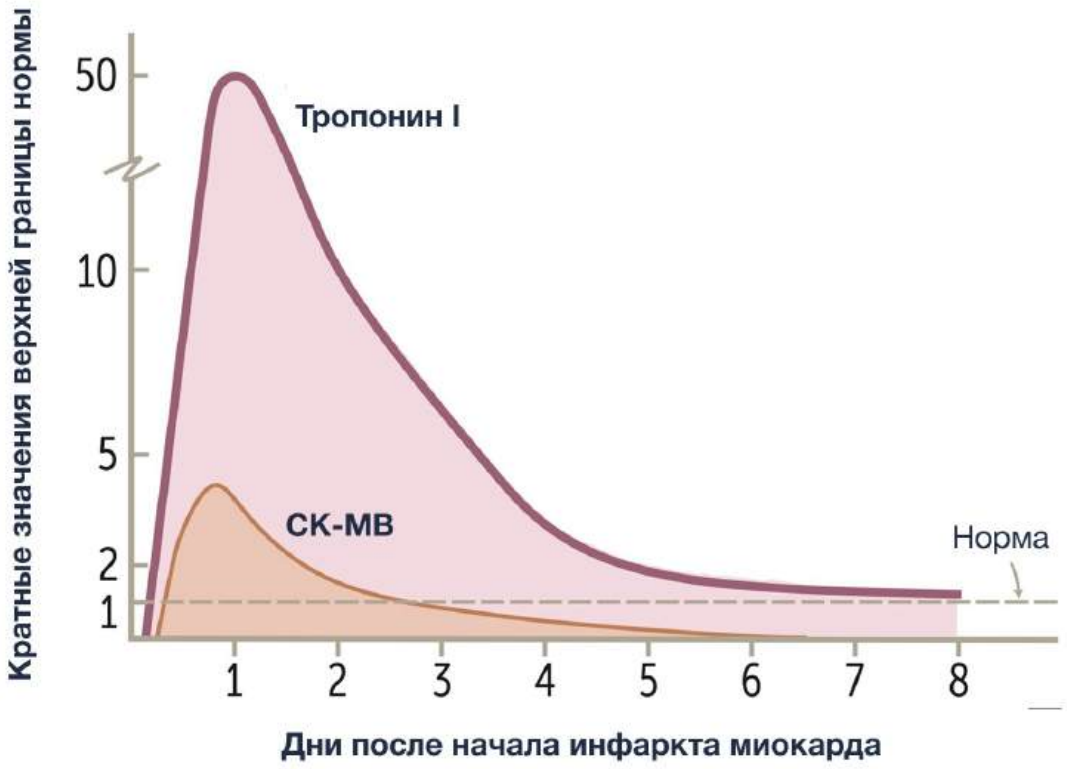

ЭКГ-локализация ИМпST

ЛОКАЛИЗАЦИЯ ИНФАРКТА	ОТВЕДЕНИЯ С ПОДЪЕМОМ СЕГМЕНТА ST ИЛИ ЗУБЦАМИ Q
Переднеперегородочный (ЛПНА)	V_1–V_2
Переднеапикальный (дистальный отдел ЛПНА)	V_3–V_4
Переднебоковой (ЛПНА или ЛОА)	V_5–V_6
Боковой (ЛОА)	I, aVL
Нижний (ПКА)	II, III, aVF
Задний (ЗНА)	V_7–V_9, депрессия ST в отведениях V1–V3 с высокими зубцами R

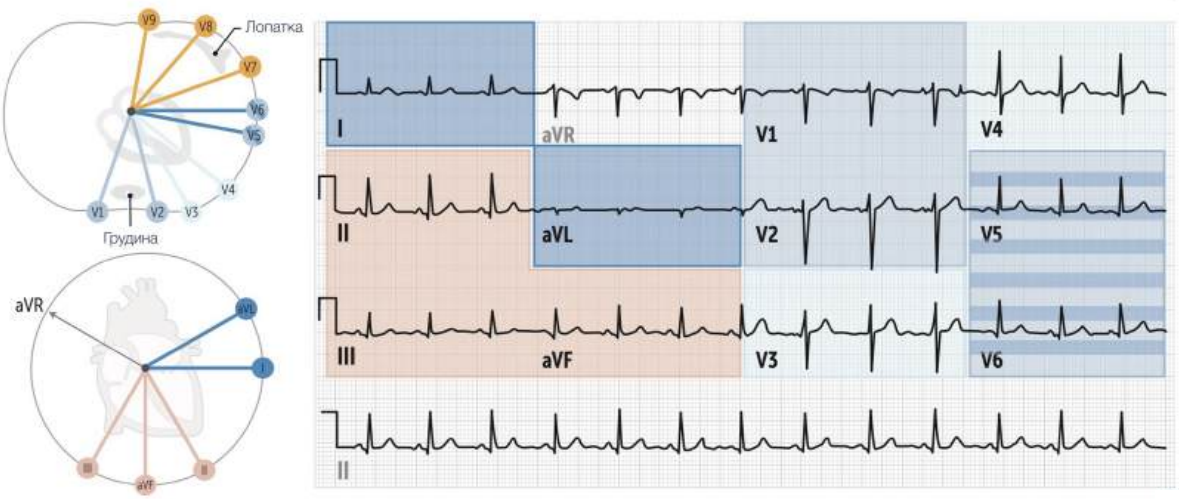

Узкокомплексные тахикардии

Узкий комплекс QRS < 120 мс, быстрая активация желудочков через нормальную систему проводимости желудочков, тахикардия возникает в пределах или выше АВ-узла (суправентрикулярная аритмия).

АРИТМИЯ	ОПИСАНИЕ	ЭКГ
Мерцательная аритмия (фибрилляция предсердий)	• Нерегулярная частота и ритм без дискретных зубцов Р. • Аритмогенная активность обычно возникает из очагов аутоиммунного генеза вблизи устьев легочных вен в левом предсердии. • К распространенным факторам риска относятся гипертония, ИБС, пожилой возраст, дилатация предсердий. • Может предрасполагать к тромбоэмболическим осложнениям вследствие застоя крови в левом предсердии, в частности, к инсульту. • Ушко левого предсердия является наиболее частым местом образования тромбов при фибрилляции предсердий. • Лечение фибрилляции предсердий включает контроль частоты и ритма с помощью бета-блокаторов, блокаторов кальциевых каналов и дигоксина, а также кардиоверсии.	
Мультифокальная предсердная тахикардия	• Нерегулярная частота и ритм с как минимум тремя различными морфологиями зубца Р, обусловленными множественными эктопическими очагами в предсердиях. • Связано с фоновыми заболеваниями, такими как ХОБЛ, пневмония, СН.	

АРИТМИЯ	ОПИСАНИЕ	ЭКГ
Трепетание предсердий	• Быстрая последовательность идентичных, последовательных волн деполяризации предсердий → «пилообразный» вид зубцов P. • Аритмогенная активность обычно возникает из-за циркуляции re-entry (повторный вход импульса) вокруг кольца трикуспидального клапана. • Лечить как фибрилляцию предсердий +/– катетерная абляция области между кольцом трикуспидального клапана и нижней полой веной.	
Пароксизмальная наджелудочковая тахикардия	• Чаще всего обусловлено наличием возвратного тракта между предсердием и желудочком, чаще всего в АВ-узле. • Обычно проявляется внезапным сердцебиением, головокружением, потливостью. • Купируется замедлением проводимости по АВ-узлу (вагальные пробы, аденозин). Окончательное лечение – катетерная абляция.	

Синдром Вольфа-Паркинсона-Уайта

Самый частый тип синдрома преждевременного возбуждения желудочков.

Аномальный быстрый дополнительный путь проведения от предсердий к желудочкам (пучок Кента) обходит АВ-узел, замедляющий частоту сокращений → желудочки частично деполяризуются раньше → характерная дельта-волна с расширенным комплексом QRS и укороченным интервалом PR. Может привести к образованию цикла re-entry → наджелудочковой тахикардии.

Лечение: прокаинамид, ибутилид. Избегайте применения препаратов, блокирующих АВ-узел (например, аденозина, блокаторов кальциевых каналов, β-адреноблокаторов).

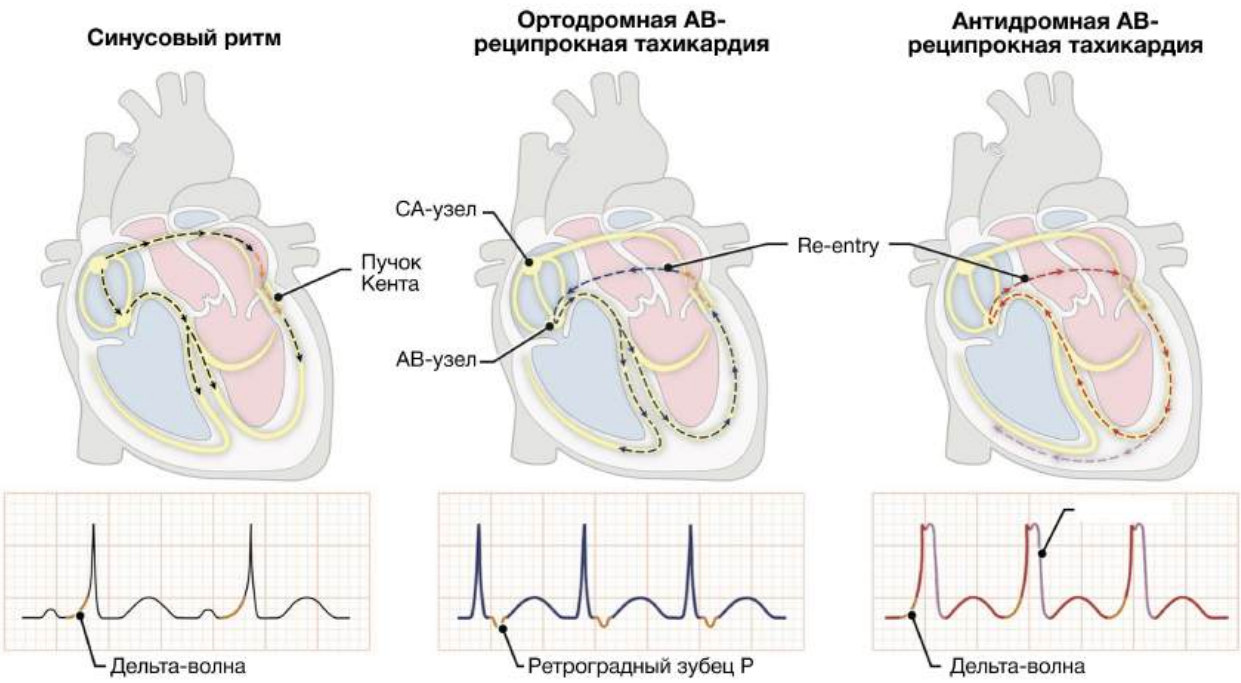

Тахикардии с широкими комплексами QRS

Широкий комплекс QRS ≥ 120 мс, медленная активация желудочков за пределами нормальной проводящей системы желудочков, тахикардия возникает ниже АВ-узла (желудочковая аритмия).

АРИТМИЯ	ОПИСАНИЕ	ЭКГ
Желудочковая тахикардия	• Обычно ритм регулярный, частота > 100. • Чаще всего обусловлен структурным заболеванием сердца (например, кардиомиопатией, рубцеванием после инфаркта миокарда). • Высокий риск внезапной сердечной смерти.	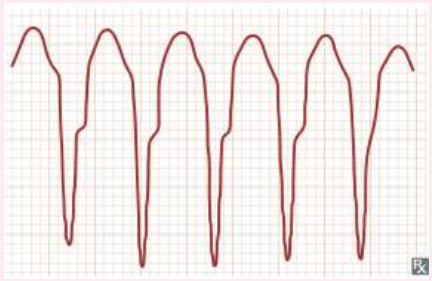
Фибрилляция желудочков	• Дезорганизованный ритм без идентифицируемых волн. • Лечение: летальный исход без немедленной сердечно-лёгочной реанимации и дефибрилляции.	

АРИТМИЯ	ОПИСАНИЕ	ЭКГ
Torsades de pointes (пируэтная тахикардия)	Полиморфная желудочковая тахикардия. Синусоидальные волны смещаются. Может прогрессировать до фибрилляции желудочков. Удлиненный интервал QT (например, синусовая брадикардия, врожденный синдром удлиненного интервала QT) предрасполагает к желудочковой тахикардии типа «пируэт». Вызывается лекарственными препаратами, ↓ K^+, ↓Mg^{2+}, ↓Ca^{2+}. Torsades de pointes = «скручивание» концов желудочков **Лечение:** дефибрилляция для нестабильных пациентов, сульфат магния для стабильных пациентов. **Лекарственно-индуцированное удлинение интервала QT:** • Противоаритмические препараты (Ia и III), мышьяк • Антибиотики (макролиды, фторхинолоны) • Антициклические препараты (галоперидол), хлорохин • Антидепрессанты (ТЦА), диуретики (тиазиды) • Противорвотные средства (ондансетрон) • Противогрибковые препараты (флуконазол) • Ингибиторы протеазы • Опиоиды (метадон)	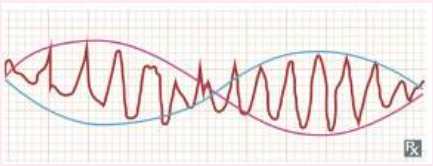

Наследственные каналопатии

Унаследованные мутации сердечных ионных каналов → аномальный потенциал действия миокарда → ↑ риск желудочковых тахиаритмий и внезапной сердечной смерти (ВСС).

Синдром Бругада
Аутосомно-доминантный; чаще всего обусловлен мутацией, приводящей к потере функции Na^+-каналов.

- ↑ распространённость среди мужчин азиатской расы.
- ЭКГ-картина псевдоблокады правой ножки пучка Гиса и подъём сегмента ST в отведениях V1–V2.
- Профилактика внезапной сердечной смерти с помощью ИКД.

Врожденный синдром удлиненного интервала QT
Чаще всего обусловлено мутацией функции K+-каналов (нарушает реполяризацию). Включает:

- **Синдром Романо-Уорда** — аутосомно-доминантный, чистый кардиальный фенотип (без глухоты).
- **Синдром Джервелла и Ланге-Нильсена** — аутосомно-рецессивная нейросенсорная глухота.

Синдром слабости синусового узла

Возрастная дегенерация синусно-предсердного узла. На ЭКГ могут наблюдаться брадикардия, синусовые паузы (задержка зубцов P), остановка синусового узла (выпадение зубцов P), выскальзывающие комплексы из атриовентрикулярного узла.

Блокады проводимости

АРИТМИЯ	ОПИСАНИЕ	ЭКГ
АВ-блокада первой степени	• Удлиненный интервал PR (>200 мс). • Лечение: не требуется (доброкачественное и бессимптомное).	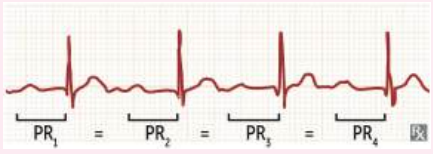
АВ-блокада второй степени Мобитц I (Венкебаха)	• Прогрессирующее удлинение интервала PR до полного выпадения комплекса (зубец P не сопровождается комплексом QRS). Интервал RR вариабельный, с определённым паттерном (регулярно нерегулярный). • Лечение: не требуется (обычно бессимптомное).	
АВ-блокада второй степени Мобитц II	• Выпадение ритма, которому не предшествует изменение интервала PR. • Может прогрессировать до блокады 3-й степени, поскольку обычно указывает на структурную аномалию, такую как ишемия или фиброз. • Лечение: обычно кардиостимулятор.	
АВ-блокада третьей степени (полная)	• Зубцы P и комплексы QRS ритмически диссоциированы. Предсердия и желудочки сокращаются независимо друг от друга. Частота предсердных сокращений выше частоты желудочковых. • Может быть вызвано болезнью Лайма. • Лечение: кардиостимулятор.	
Блокада ножки пучка Гиса	• Нарушение проведения импульса по нормальной левой или правой ножкам пучка Гиса. Деполяризация пораженного желудочка происходит за счет более медленного проведения импульса от миоцита к миоциту из непораженного желудочка, который, в свою очередь, деполяризуется через более быструю систему Гиса-Пуркинье. • Обычно обусловлено дегенеративными изменениями (например, кардиомиопатией, инфильтративным заболеванием).	

Преждевременные сокращения сердца

АРИТМИЯ	ОПИСАНИЕ	ЭКГ
Преждевременное сокращение предсердий	• Дополнительные сокращения, возникающие из-за эктопических очагов в предсердиях, а не в синоатриальном узле. • Часто вторично по отношению к ↑ адренергическому воздействию (например, при употреблении кофеина). • Доброкачественное состояние, но может повышать риск фибрилляции и трепетания предсердий. • Узкий комплекс QRS с предшествующим зубцом P на ЭКГ.	
Преждевременное сокращение желудочков	• Эктопические комплексы, исходящие из желудочка, а не из синусно-предсердного узла. • Укороченное время диастолического наполнения → ↓ УО по сравнению с нормальным комплексом. • Прогноз во многом зависит от сопутствующего заболевания сердца. • Широкий комплекс QRS без предшествующего зубца P на ЭКГ.	

Осложнения инфаркта миокарда

ОСЛОЖНЕНИЕ	ВРЕМЕННЫЕ РАМКИ	РЕЗУЛЬТАТЫ	ПРИМЕЧАНИЯ
Сердечная аритмия	От первых нескольких дней до нескольких месяцев	Могут быть наджелудочковые аритмии, желудочковые аритмии или блокады проведения.	Вследствие гибели миокарда и рубцевания. Важная причина смерти до поступления в больницу и в течение первых 48 часов после инфаркта.
Перииинфарктный перикардит	1–3 дня	Плевритическая боль в груди, шум трения перикарда, изменения на ЭКГ и/или небольшой перикардиальный выпот.	Обычно самоограничивается.
Разрыв папиллярных мышц	2–7 дней	Может привести к острой митральной регургитации → кардиогенному шоку, тяжелому отеку легких.	Разрыв заднемедиальной >> переднелатеральной папиллярной мышцы (А), поскольку заднемедиальная мышца имеет одноартериальное кровоснабжение (задняя нисходящая артерия), тогда как переднелатеральная — двухартериальное (левая передняя нисходящая артерия, левая огибающая артерия).
Разрыв межжелудочковой перегородки	3–5 дней	Симптомы могут варьироваться от легких до тяжелых, включая кардиогенный шок и отек легких.	Деградация, опосредованная макрофагами → ДМЖП → ↑ насыщение O_2 и ↑ давление в ПЖ.
Желудочковая псевдоаневризма	3–14 дней	Может протекать бессимптомно. Симптомы могут включать боль в груди, шум в сердце, аритмию, обмороки, сердечную недостаточность, эмболию пристеночным тромбом. Разрыв → тампонада сердца.	Разрыв свободной стенки, ограниченный прилегающим перикардом или рубцовой тканью, без эндокарда или миокарда. Вероятность разрыва выше, чем у истинной аневризмы.

ОСЛОЖНЕНИЕ	ВРЕМЕННЫЕ РАМКИ	РЕЗУЛЬТАТЫ	ПРИМЕЧАНИЯ
Разрыв свободной стенки желудочка	5–14 дней	Разрыв свободной стенки (B) → тампонада сердца или внутреннее кровотечение, часто со смертельным исходом.	Гипертрофия ЛЖ и перенесенный инфаркт миокарда защищают от разрыва свободной стенки.
Истинная аневризма желудочка	От 2 недель до нескольких месяцев	Симптомы, схожие с псевдоаневризмой.	Выпячивание наружу с сокращением («дискинезия»). Связана с фиброзом.
Синдром Дресслера	От нескольких недель до нескольких месяцев	Перикардит вследствие аутоиммунной реакции.	Сердечные антигены, высвобождающиеся после травмы → отложение иммунных комплексов в перикарде → воспаление.

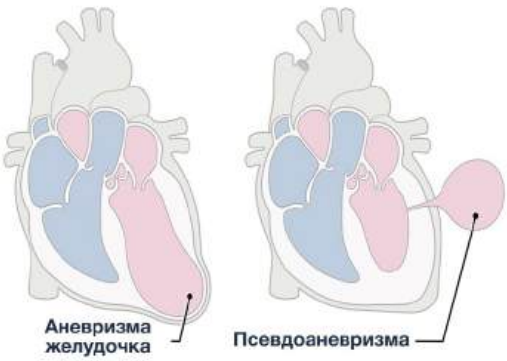

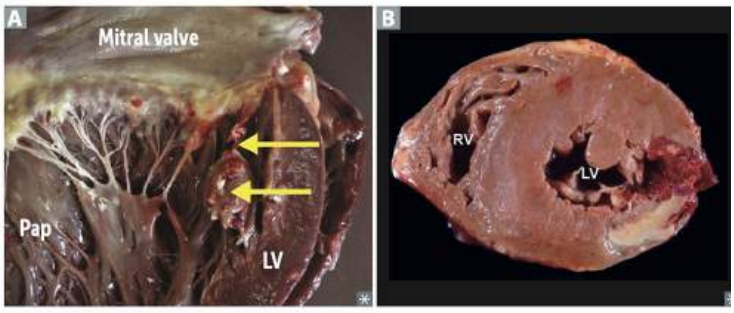

Лечение острого коронарного синдрома

Нестабильная стенокардия/ИМбпST — антикоагулянты (например, гепарин), антиагрегантная терапия (например, аспирин) + ингибиторы рецепторов АДФ (например, клопидогрель), β-блокаторы, ингибиторы АПФ, статины. Контроль симптомов нитроглицерином ± морфин.

ИМпST — в дополнение к вышесказанному, наиболее важна реперфузионная терапия (чрескожное коронарное вмешательство предпочтительнее фибринолиза). При поражении ПЖ (например, окклюзия ПКА) необходимо поддерживать венозный возврат/преднагрузку для поддержания сердечного выброса (например, внутривенное введение жидкостей, избегая нитроглицерина).

ДИЛАТАЦИОННАЯ КАРДИОМИОПАТИЯ

Наиболее распространенная кардиомиопатия (90% случаев).
Часто идиопатическая или семейная (например, вследствие мутации гена TTN, кодирующего саркомерный белок титин).

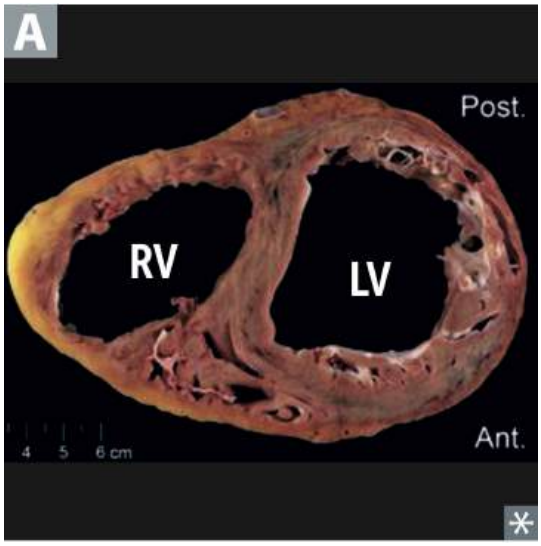

Другие этиологические факторы включают лекарственные препараты (например, алкоголь, кокаин, доксорубицин), инфекции (например, вирус Коксаки B, болезнь Шагаса), ишемию (например, ИБС), системные заболевания (например, гемохроматоз, саркоидоз, тиреотоксикоз, влажный бери-бери), перипартальную кардиомиопатию.

Признаки: CH, S3, систолический шум регургитации, расширение сердца на эхокардиограмме, баллонный вид сердца на рентгенограмме.

Возникает систолическая дисфункция. Демонстрирует эксцентрическую гипертрофию (A) (саркомеры добавляются последовательно). Сравните с сердцем спортсмена, где увеличение ЛЖ и ПЖ способствует увеличению УО и сердечного выброса.

Лечение: ограничение Na^+, ингибиторы АПФ/БРА, β-адреноблокаторы, сакубитрил, диуретики, блокаторы минералокортикоидных рецепторов (например, спиронолактон), ИКД, трансплантация сердца.

Стрессовая кардиомиопатия (также называемая кардиомиопатией такоцубо, синдромом разбитого сердца) — баллонная дистрофия верхушки желудочка, вероятно, вызванная симпатической стимуляцией (например, стрессовыми ситуациями).

ГИПЕРТРОФИЧЕСКАЯ КАРДИОМИОПАТИЯ

В 60–70% случаев заболевание имеет семейный, аутосомно-доминантный характер (чаще всего из-за мутаций в генах, кодирующих саркомерные белки, такие как миозинсвязывающий белок С и тяжёлая цепь β-миозина).

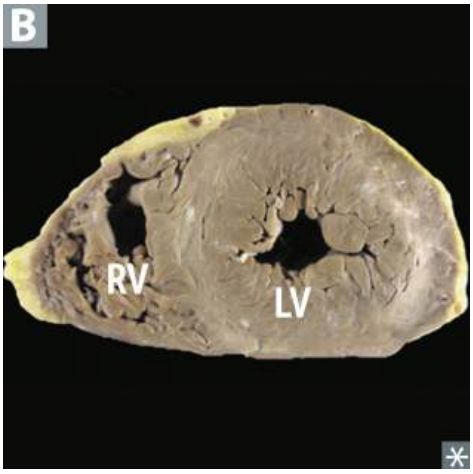

Вызывает обмороки во время физической нагрузки и может привести к внезапной смерти (например, у молодых спортсменов) вследствие желудочковой аритмии.

Развивается диастолическая дисфункция.
Отмечается концентрическая гипертрофия желудочков (параллельное добавление саркомеров) (B), часто с преобладанием перегородки. Миофибриллярный беспорядок и фиброз.

Признаки: S4, систолический шум. Может наблюдаться митральная регургитация вследствие нарушения закрытия митрального клапана.

Лечение: применение β-блокаторов или недигидропиридиновых блокаторов кальциевых каналов (например, верапамила) и, в некоторых случаях, прекращение занятий спортом высокой интенсивности. При высоком риске – ИКД. Следует избегать препаратов, снижающих преднагрузку (например, диуретиков, вазодилататоров).

Классифицируется как **гипертрофическая обструктивная кардиомиопатия** при обструкции выходного тракта ЛЖ. Асимметричная гипертрофия перегородки и систолическое переднее движение митрального клапана → обструкция выходного тракта → одышка, возможны обмороки.

РЕСТРИКТИВНАЯ/ИНФИЛЬТРАТИВНАЯ КАРДИОМИОПАТИЯ

Пострадиационный фиброз, эндокардит Лёффлера, эндокардиальный фиброэластоз (утолщение фиброэластической ткани в эндокарде у детей раннего возраста), амилоидоз, саркоидоз, гемохроматоз.

Развивается диастолическая дисфункция. ЭКГ может быть низковольтажной, несмотря на утолщенный миокард (особенно при амилоидозе).

Эндокардит Лёффлера — связан с гиперэозинофильным синдромом; гистологическое исследование выявляет эозинофильные инфильтраты в миокарде.

Сердечная недостаточность

Клинический синдром нарушения насосной функции сердца → застой и низкая перфузия. Симптомы включают одышку, ортопноэ, утомляемость; признаки включают S3 тон сердца, хрипы, набухание яремных вен (ЯВ), впячивающийся отёк (pitting edema) (A).

Систолическая дисфункция — сердечная недостаточность со сниженной фракцией выброса (HFrEF), ↑ КДО; ↓ сократимости, часто вторично к ишемии/ИМ или дилатационной кардиомиопатии.

Диастолическая дисфункция — сердечная недостаточность с сохраненной фракцией выброса (СНсФВ); ↓ комплайнс (↑ КДО) часто 2° к гипертрофии миокарда.

Правосторонняя СН чаще всего является следствием левосторонней СН. Легочное сердце относится к изолированной правосторонней СН, обусловленной лёгочной причиной.

Ингибиторы АПФ, БРА, ингибиторы ангиотензиновых рецепторов неприлизина, β-блокаторы (за исключением случаев острой декомпенсированной СН) и антагонисты рецепторов альдостерона снижают смертность при СН-нФВ. Петлевые и тиазидные диуретики используются в основном для симптоматического облегчения. Гидралазин в сочетании с нитратной терапией и ингибиторами SGLT2 улучшают как симптомы, так и снижают смертность у отдельных пациентов.

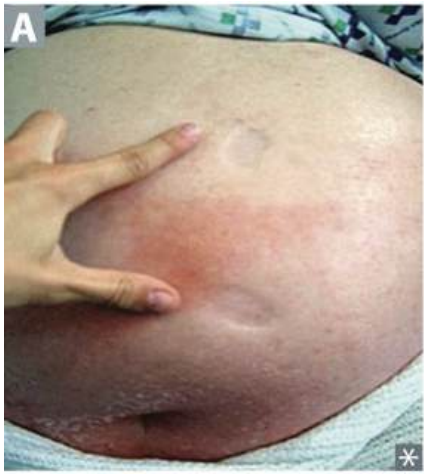

Левосторонняя сердечная недостаточность

Ортопноэ	Одышка в положении лежа: ↑ венозный возврат за счет перераспределения крови (непосредственное действие силы тяжести) усугубляет застой в легочных сосудах.
Пароксизмальная ночная одышка	Пробуждение от сна с затрудненным дыханием: ↑ венозный возврат за счет перераспределения крови, рассасывание периферических отеков и т. д.
Отек легких	↑ давление в легочных венах → расширение легочных вен и транссудация жидкости. Наличие в легких макрофагов, нагруженных гемосидерином (клеток «HF»).

Правожелудочковая сердечная недостаточность

Застойная гепатомегалия	↑ центральное венозное давление → ↑ сопротивление портальному кровотоку. В редких случаях приводит к «кардиальному циррозу». «Мускатная печень» (пятнистый вид) при макроскопическом исследовании.
Расширение яремных вен	↑ венозное давление.
Периферические отеки	↑ венозное давление → транссудация жидкости.

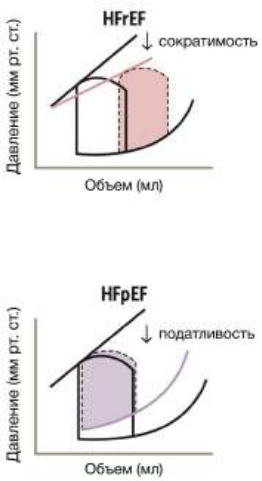

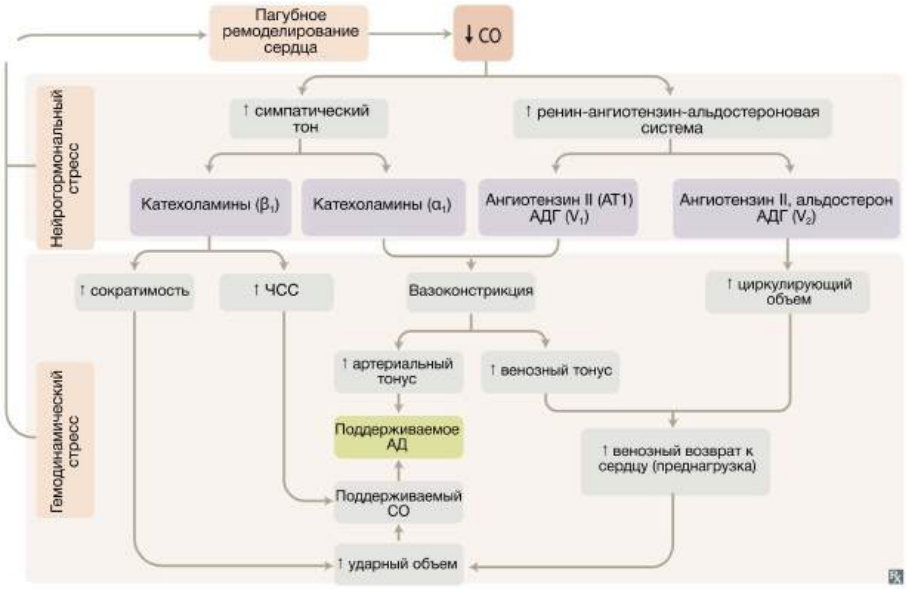

Сердечная недостаточность с высоким выбросом

Редкая форма СН, характеризующаяся ↑ СВ. Состояние повышенного сердечного выброса обусловлено ↓ системного сосудистого сопротивления вследствие вазодилатации или артериовенозного шунтирования.

Причины включают тяжелое ожирение, прогрессирующий цирроз печени, тяжелую анемию, гипертиреоз, влажную форму болезни бери-бери, болезнь Педжета.

Проявляется симптомами и признаками легочного и/или системного венозного застоя.

Шок

Недостаточная перфузия органов и доставка питательных веществ, необходимых для нормального функционирования тканей и клеток. Вначале может быть обратимым, но представляет угрозу для жизни при отсутствии своевременного лечения.

ТИП	ПРИЧИНА	МЕХАНИЗМ	КОЖА	ЦВД	ДЗЛК	СВ	ССС	SVO_2
Гиповолемический шок	Кровотечение, обезвоживание, ожоги	Истощение объема	Холодная, липкая	↓	↓	↓	↑	↓
Кардиогенный шок	ИМ, СН, клапанная дисфункция, аритмия	Дисфункция левой половины сердца	Холодная, липкая	↑	↑	↓	↑	↓
Обструктивный шок	ТЭЛА, напряженный пневмоторакс	Нарушенный сердечно-легочный кровоток	Холодная, липкая	↑	↓	↓	↑	↓
	Тампонада сердца			↑	↑	↓	↑	↓
Распределительный шок	Сепсис (ранний), анафилаксия	Системная вазодилатация	Теплая, сухая	↓	↓	↑	↓	↑
	Повреждение ЦНС			↓	↓	↓	↓	Норма / ↑

ЦВД - центральное венозное давление
ДЗЛК - давление заклинивания легочных капилляров
СВ - сердечный выброс
ССС - системное сосудистое сопротивление
SvO_2 - смешанная венозная сатурация

↓ - первичное нарушение, вызывающее шок.

Тампонада сердца

Сдавление сердца жидкостью (например, кровью, выпотом) → ↓ СВ. Уравновешивание диастолического давления во всех 4 камерах.

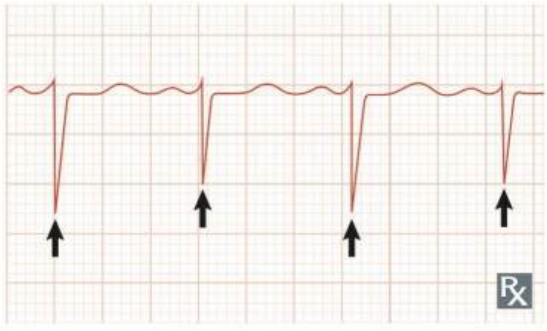

Данные: триада Бека (гипотензия, набухание шейных вен, дистантные тоны сердца), ↑ ЧСС, парадоксальный пульс.

- На ЭКГ могут быть выявлены низковольтажные комплексы QRS и/или электрическая альтернация (из-за «качающихся» движений сердца при большом выпоте).
- Эхокардиограмма показывает перикардиальный выпот (стрелки на рисунке А), систолический коллапс правого предсердия, диастолический коллапс правого желудочка (ПЖ) и полнокровие нижней полой вены (НПВ).

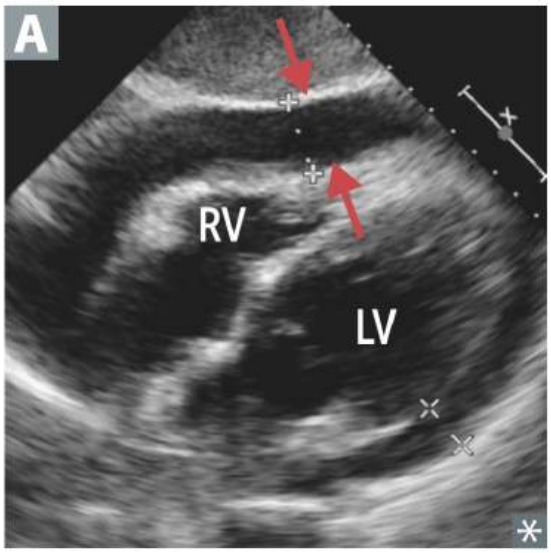

Лечение: перикардиоцентез или хирургическое дренирование.

Парадоксальный пульс (Pulsus paradoxus)

↓ амплитуды систолического АД на > 10 мм рт. ст. во время вдоха.
↑ венозного возврата во время вдоха → ↑ наполнения ПЖ → искривления межжелудочковой перегородки в сторону ЛЖ (из-за податливости перикарда) → ↓ объема выброса ЛЖ → ↓ систолического АД.

Наблюдается при констриктивном перикардите, обструктивной болезни легких (например, крупе, СОАС, астме, ХОБЛ), тампонаде сердца.

Синкопе (обморок)

Транзиторная потеря сознания, вызванная периодом ↓ мозгового кровотока.

Типы:

- **Рефлекторные (наиболее частые)** — вазовагальные (продромальные симптомы [например, жар, бледность, тошнота]; эпизоды короткие с быстрым восстановлением), ситуационные (например, кашель/чихание, глотание, дефекация, мочеиспускание), гиперчувствительность каротидного синуса (например, ношение тугого воротника).
- **Ортостатические** — гиповолемия, лекарственные препараты (например, антигипертензивные), вегетативная дисфункция. Ортостатическая гипотензия определяется как снижение систолического АД ≥ 20 мм рт. ст. и/или диастолического АД ≥ 10 мм рт. ст. в течение 3 минут после вставания.
- **Сердечные** — аритмии, структурные (например, аортальный стеноз, ГКМП).

Инфекционный эндокардит

Инфекция эндокардиальной поверхности сердца, обычно поражающая ≥1 клапана сердца.

Вызывается бактериями >> грибами.

Формы:

1. Острая — классически вызывается S. aureus (высокая вирулентность).

- Крупные деструктивные вегетации (А) на ранее нормальных клапанах.
- Быстрое начало.

2. Подострая — классически вызываются зеленящими стрептококками (низкая вирулентность).

- Более мелкие вегетации на врожденных аномалиях или пораженных клапанах.
- Последствия стоматологических процедур.
- Постепенное начало.

Проявляется лихорадкой (чаще всего), появлением новых шумов в сердце, сосудистыми и иммунологическими нарушениями.

Сосудистые нарушения — септическая эмболия, петехии, точечные кровоизлияния (линейные геморрагические поражения на ногтевом ложе (B)), поражения Джейнвея (безболезненные, плоские, эритематозные поражения на ладонях или подошвах).

Иммунологические явления — отложение иммунных комплексов, гломерулонефрит, узелки Ослера, приподнятые, фиолетовые поражения на подушечках пальцев рук или ног (C)), пятна Рота (ретинальные геморрагические поражения с бледными центрами (D)).

Митральный клапан поражается чаще всего > аортальный клапан.

Поражение трёхстворчатого клапана связано с употреблением инъекционных наркотиков.

Частые ассоциации:

- Протезирование клапанов — S. epidermidis
- Операции на ЖКТ/МП — Enterococcus
- Рак толстой кишки — S. gallolyticus
- Грамм ⊖ — HACEK-организмы (Haemophilus, Aggregatibacter [ранее Actinobacillus], Cardiobacterium, Eikenella, Kingella)
- Посев ⊖ — Coxiella, Bartonella
- Употребление инъекционных наркотиков — S. aureus, Pseudomonas, Candida

Повреждение эндотелия → образование вегетаций, состоящих из тромбоцитов, фибрина и микробов, на клапанах сердца → регургитация клапанов, септическая эмболия (большого круга кровообращения при левостороннем эндокардите, лёгких при правостороннем).

Диагностика требует проведения множественных посевов крови и эхокардиографии.

Небактериальный тромботический эндокардит

Также называется марантическим эндокардитом.

- Встречается редко, неинфекционный.
- Вегетации обычно возникают на митральном или аортальном клапане и состоят из стерильных, богатых тромбоцитами тромбов, которые легко отрываются.
- Обычно протекает бессимптомно до развития эмболии.
- Связан с гиперкоагуляцией, наблюдаемой при запущенных злокачественных новообразованиях (особенно аденокарциноме поджелудочной железы) или СКВ (в данном случае это называется эндокардитом Либмана-Сакса).

Ревматическая лихорадка

Негнойное последствие инфекции глотки, вызванной β-гемолитическим стрептококком группы А.

- Поздние последствия включают ревматическое поражение сердца, при котором поражаются клапаны сердца — митральный > аортальный >> трехстворчатый (клапаны высокого давления поражаются чаще всего).
- Ранняя клапанная регургитация, поздний клапанный стеноз.
- Связана с наличием тельцов Ашоффа (гранулема с гигантскими клетками), клетками Аничкова (увеличенные макрофаги с овальным, волнистым, палочковидным ядром), ↑ титров антител к стрептолизину О (АСО) и ↑ титров антител к ДНКазе В.
- Иммуноопосредованное (гиперчувствительность II типа); не является прямым воздействием бактерий. Антитела к белку М перекрестно реагируют с аутоантигенами, часто миозином (молекулярная мимикрия).

Лечение/профилактика: пенициллин.

J❤️NES (большие критерии):
Joint - сустав (мигрирующий полиартрит)
❤️ (панкардит)
Nodules - узелки на коже (подкожные)
Erythema marginatum - маргинальная эритема (кратковременная сыпь с кольцевидным краем)
Sydenham chorea - хорея Сиденгама (малая хорея, пляска святого Вита, острая хорея, английская хорея, ревматическая хорея) - непроизвольные нерегулярные движения конечностей и лица

Сифилитическая болезнь сердца

Третичный Сифилис поражает vasa vasorum аорты, что приводит к атрофии стенки сосуда и расширению аорты и клапанного кольца.

- Может наблюдаться кальцификация корня аорты, восходящей дуги аорты и грудной части аорты.
- Приводит к появлению аорты, напоминающей «кору дерева».
- Может привести к аневризме восходящей части аорты или дуги аорты, аортальной недостаточности.

Острый перикардит

Воспаление перикарда (красные стрелки на (A)).

- Обычно проявляется острой болью, усиливающейся при вдохе и уменьшающейся при приседании и наклоне вперёд.
- Часто осложняется перикардиальным выпотом (между жёлтыми стрелками на (A)).
- Проявляется шумом трения перикарда при аускультации.
- Изменения ЭКГ включают распространённый/диффузный подъём сегмента ST и/или депрессию PR.

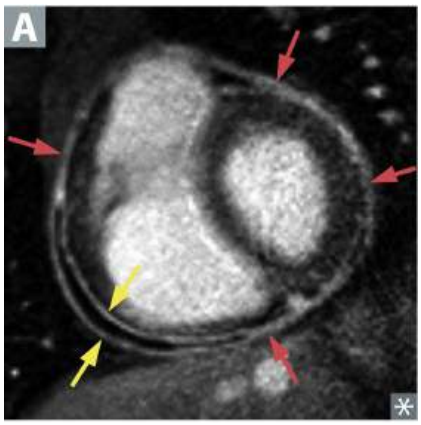

Обычно идиопатическое, но может быть вызвано вирусными инфекциями (например, вирусом Коксаки B), злокачественными новообразованиями (метастазы), кардиохирургическими операциями, торакальной лучевой терапией (ранней), инфарктом миокарда (например, синдромом посттравматического повреждения сердца), аутоиммунными заболеваниями (например, СКВ, лекарственной красной волчанкой, ревматоидным артритом), почечной недостаточностью (уремией).

Лечение: НПВП, колхицин, глюкокортикоиды, диализ (уремия).

Констриктивный перикардит

Хроническое воспаление перикарда → перикардиальный фиброз +/– кальцификация → ограниченное пространство для расширения → ↓ наполнение желудочков.

Обычно идиопатическое, но может быть вызвано вирусными инфекциями, кардиохирургическими операциями, торакальной лучевой терапией (поздней). Туберкулез является наиболее частой причиной в странах с ограниченными ресурсами.

↓ КДО → ↓ СВ → ↓ венозный возврат.

Проявляется одышкой, периферическими отёками, расширением яремных вен, симптомом Куссмауля, парадоксальным пульсом, перикардиальным стуком.

Симптом Куссмауля

Парадоксальный ↑ ЯВП на вдохе (в норме вдох → отрицательное внутригрудное давление → ↑ венозный возврат → ↓ ЯВП).

Нарушение наполнения ПЖ → ПЖ не может аккомодировать ↑ венозный возврат во время вдоха → кровь забрасывается в нижнюю полую вену → симптом Куссмауля. Может наблюдаться при констриктивном перикардите, рестриктивной кардиомиопатии, правожелудочковой сердечной недостаточности, массивной тромбоэмболии легочной артерии, опухолях правого предсердия или желудочка.

Миокардит

Воспаление миокарда. Основная причина внезапной сердечной смерти у взрослых младше 40 лет.

Проявления заболевания весьма вариабельны и могут включать одышку, боль в груди, лихорадку, аритмии (характерна стойкая тахикардия, несоответствующая лихорадке).

Причины:

- Вирусные (например, аденовирус, Коксаки B, парвовирус B19, ВИЧ, вирус герпеса человека 6-го типа, COVID-19);
- Лимфоцитарный инфильтрат с очаговым некрозом, высокоуказывающий на вирусный миокардит.
- Паразитарный (например, Trypanosoma cruzi, Toxoplasma gondii).
- Бактериальный (например, Borrelia burgdorferi, Mycoplasma pneumoniae, Corynebacterium diphtheriae).
- Токсины (например, угарный газ, яд чёрной вдовы).
- Ревматоидный артрит
- Лекарственные препараты (например, доксорубицин, кокаин).
- Аутоиммунный (например, болезнь Кавасаки, саркоидоз, СКВ, полимиозит/дерматомиозит).

Осложнения включают внезапную смерть, аритмии, блокаду сердца, дилатационную кардиомиопатию, сердечную недостаточность, пристеночный тромб с системной эмболией.

Наследственная геморрагическая телеангиэктазия

Также называется синдромом Ослера-Вебера-Рендю. Аутосомно-доминантное заболевание кровеносных сосудов.

Обнаруженные признаки: бледные поражения кожи и слизистых оболочек (например, телеангиэктазии языка (A)), рецидивирующие носовые кровотечения, артериовенозные мальформации (например, головного мозга, лёгких, печени), желудочно-кишечные кровотечения, гематурия.

Артериовенозная мальформация — аномальное соединение между артерией и веной с высоким кровотоком. ↑ Риск сердечной недостаточности с высоким выбросом. Наиболее частая причина внутричерепного кровоизлияния у детей.

Опухоли сердца

Наиболее распространенной опухолью сердца является метастаз (например, меланома).

Миксомы

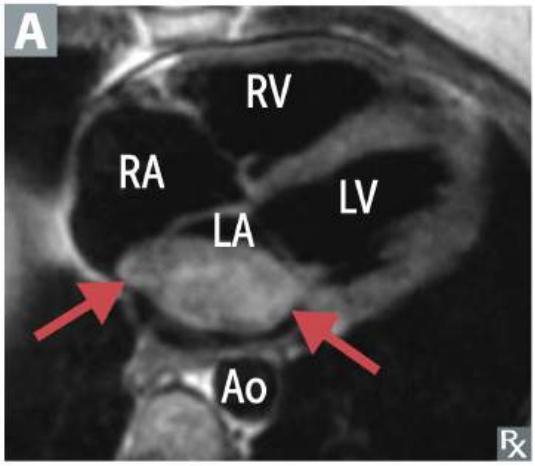

Наиболее частая первичная опухоль сердца у взрослых (стрелки на фото А). В 90% случаев она локализуется в предсердиях (преимущественно в левом предсердии).

Миксомы обычно описываются как обструкция левого предсердия по типу «шарового клапана» (связанная с множественными синкопальными эпизодами).

Продукция ИЛ-6 опухолью → системные симптомы (например, лихорадка, потеря веса). Может выслушиваться ранний диастолический звук «опухолевый хлопок» (имитирует митральный стеноз).

Гистология: желеобразный материал, клетки миксомы погружены в гликозаминогликаны.

Рабдомиомы

Наиболее частая первичная опухоль сердца у детей (ассоциированная с туберозным склерозом).

Гистология: гамартомные разрастания. Чаще встречается в желудочках.

Тромбоз глубоких вен

Тромб в глубокой вене → отёк, покраснение (A), ощущение тепла, боль.

Предрасположенность к триаде Вирхова (ТВ):

- Стаз (например, послеоперационный, длительная поездка на машине/перелёт)
- Гиперкоагуляция (например, дефект белков каскада коагуляции, таких как фактор V Лейдена; приём оральных контрацептивов; беременность)
- Повреждение эндотелия (обнажённый коллаген запускает каскад свёртывания)

ТГВ проксимальных глубоких вен нижних конечностей (подвздошных, бедренных, подколенных) → источник эмболии.

Тест на d-димер может использоваться в клинической практике для исключения тромбоза глубоких вен при низкой или умеренной вероятности заболевания (высокая чувствительность, низкая специфичность). Визуализирующим методом выбора является компрессионная ультрасонография с допплерографией.

Для профилактики и лечения острых заболеваний используйте нефракционированный гепарин или низкомолекулярные гепарины (например, эноксапарин).

Для лечения и долгосрочной профилактики используйте прямые антикоагулянты (например, ривароксабан, апиксабан).

Лечение артериальной гипертензии

Первичная (эссенциальная) АГ	Тиазидные диуретики, ингибиторы АПФ, блокаторы рецепторов ангиотензина II (БРА), блокаторы кальциевых каналов.	
Гипертония в сочетании с сердечной недостаточностью	Ингибиторы АПФ/БРА, β-блокаторы (компенсированная СН), антагонисты альдостерона (снижение смертности), диуретики (улучшают симптомы и сокращают время госпитализации).	β-блокаторы следует применять с осторожностью при декомпенсированной СН; они противопоказаны при кардиогенном шоке.
Гипертония в сочетании с сахарным диабетом	Ингибиторы АПФ/БРА, блокаторы кальциевых каналов, тиазидные диуретики, β-блокаторы.	Ингибиторы АПФ/БРА защищают от диабетической нефропатии. β-блокаторы могут маскировать симптомы гипогликемии.
Гипертония в сочетании с астмой	БРА, блокаторы кальциевых каналов, тиазидные диуретики, кардиоселективные β-блокаторы.	Избегайте неселективных β-блокаторов, чтобы предотвратить бронхоспазм, вызванный β2-рецепторами. Избегайте ингибиторов АПФ, чтобы не путать кашель, вызванный лекарственными препаратами, с кашлем, связанным с астмой.
Гипертония при беременности	Гидралазин, метилдопа, лабеталол, нифедипин.	
Гипертония в сочетании с подагрой	Ингибиторы АПФ, блокаторы Ca^{2+}-каналов, БРА (особенно лозартан).	Избегайте петлевых и тиазидных диуретиков, поскольку они могут вызывать обострения подагры.
Гипертония в сочетании с остеопорозом	Тиазиды предпочтительны в качестве монотерапии; при необходимости их можно комбинировать с ингибиторами АПФ или БРА.	Предпочтение отдается тиазидам из-за усиления реабсорбции Ca^{2+}.

Гипертония в сочетании с феохромоцитомой	Фентоламин, феноксибензамин (сначала блокада α-рецепторов) перед резекцией и β-блокатарами.	В первую очередь следует избегать β-блокады, чтобы смягчить неконтролируемый α-опосредованный гипертонический криз.

Сердечно-сосудистые агенты и молекулярные мишени

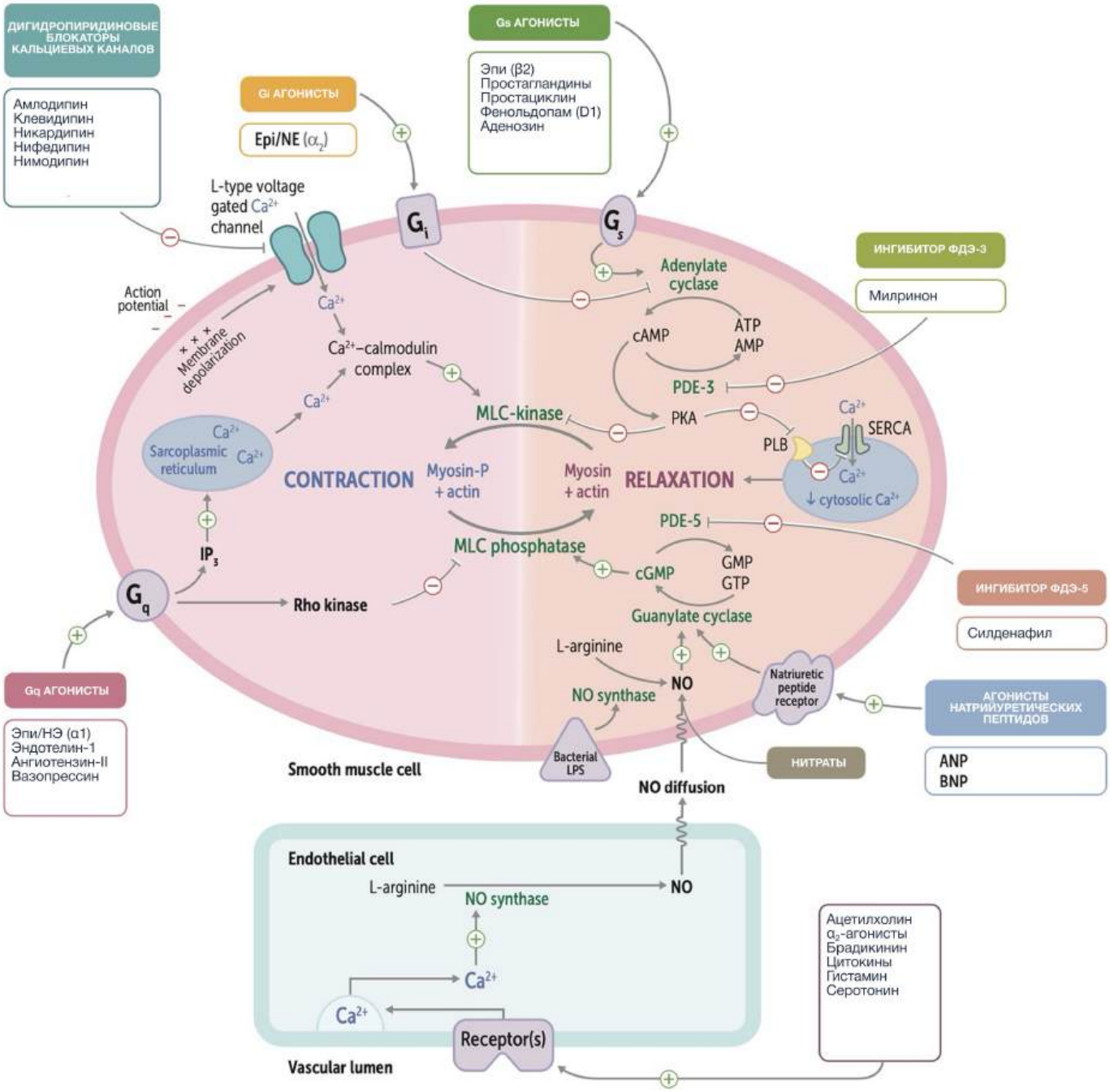

Нитраты

Нитроглицерин, изосорбида динитрат, изосорбида мононитрат.

МЕХАНИЗМ	• Вазодилатация за счёт ↑ NO в гладких мышцах сосудов → ↑ цГМФ и расслабления гладких мышц. • Расширение вен >> артерий. • ↓ преднагрузки.
КЛИНИЧЕСКОЕ ИСПОЛЬЗОВАНИЕ	• Стенокардия, ОКС, отек легких.
ПОБОЧНЫЕ ЭФФЕКТЫ	• Рефлекторная тахикардия (лечить β-адреноблокаторами), метгемоглобинемия, гипотензия, приливы, головная боль, синдром «понедельника» при воздействии промышленных нитратов: развитие толерантности к вазодилатирующему действию в течение рабочей недели и потеря толерантности в выходные дни → тахикардия, головокружение, головная боль при повторном воздействии. • Противопоказан при инфаркте правого желудочка, гипертрофической кардиомиопатии и при одновременном применении ингибиторов ФДЭ-5.

Блокаторы кальциевых каналов

Амлодипин, клевидипин, никардипин, нифедипин, нимодипин (дигидропиридины, действуют на гладкие мышцы сосудов); дилтиазем, верапамил (недигидропиридины, действуют на сердце).

МЕХАНИЗМ	• Блокируют потенциалзависимые кальциевые каналы L-типа сердечной и гладкой мускулатуры → ↓ сократимость мышц. • Гладкие мышцы сосудов — амлодипин = нифедипин > дилтиазем > верапамил. • Сердце — верапамил > дилтиазем > амлодипин = нифедипин.
КЛИНИЧЕСКОЕ ИСПОЛЬЗОВАНИЕ	• **Дигидропиридины (кроме нимодипина):** артериальная гипертензия, стенокардия (в том числе вазоспастического типа), феномен Рейно. Дигидропиридин преимущественно расширяет артерии. • **Нимодипин:** субарахноидальное кровоизлияние (предотвращает отсроченную ишемию). • **Никардипин, клевидипин:** неотложные гипертонические состояния. • **Недигидропиридины:** артериальная гипертензия, стенокардия, контроль частоты сердечных сокращений при фибрилляции/трепетании предсердий, профилактика узловых аритмий.

ПОБОЧНЫЕ ЭФФЕКТЫ	• Гиперплазия десен. • **Дигидропиридиновые:** периферические отеки, приливы, головокружение. • **Недигидропиридиновые:** угнетение сердечной деятельности, атриовентрикулярная блокада, гиперпролактинемия (верапамил), запор.

Гидралазин

Нитроглицерин, изосорбида динитрат, изосорбида мононитрат.

МЕХАНИЗМ	• ↑ цГМФ → расслабление гладких мышц. • Гидралазин расширяет артериолы > вены; снижает постнагрузку.
КЛИНИЧЕСКОЕ ИСПОЛЬЗОВАНИЕ	• Тяжелая гипертония (особенно острая), сердечная недостаточность (с органическими нитратами). • Безопасен для применения во время беременности. • Часто применяется совместно с β-блокаторами для предотвращения рефлекторной тахикардии.
ПОБОЧНЫЕ ЭФФЕКТЫ	• Компенсаторная тахикардия (противопоказана при стенокардии/ИБС), задержка жидкости, головная боль, стенокардия, лекарственная волчанка.

Гипертонический криз

Лечение лабеталолом, клевидипином, фенолдопамом, никардипином, нитропруссидом.

НИТРОПРУССИД	• Вазодилататор кратковременного действия (артерии = вены); ↑ цГМФ посредством прямого высвобождения NO. • Может вызывать интоксикацию цианидом (высвобождает цианид).
ФЕНОЛДОПАМ	• Агонист дофаминовых D1-рецепторов — коронарная, периферическая, почечная и спланхническая вазодилатация. • ↓ АД, ↑ натрийурез. • Также применяется в послеоперационном периоде в качестве антигипертензивного средства. • Может вызывать гипотензию, тахикардию, приливы, головную боль, тошноту.

Антиангинальная терапия

Целью является снижение потребления миокардом кислорода (MVO_2) за счет ↓ одного или более факторов, определяющих MVO_2: конечно-диастолический объем, АД, ЧСС, сократимость.

ФАКТОРЫ	НИТРАТЫ	β-БЛОКАТОРЫ	НИТРАТЫ + β-БЛОКАТОРЫ
Конечно-диастолический объем	↓	Нет эффекта или ↑	Нет эффекта или ↓
Артериальное давление	↓	↓	↓
Сократимость	↑ (рефлекторная реакция)	↓	Незначительный/ никакого эффекта
ЧСС	↑ (рефлекторная реакция)	↓	Нет эффекта или ↓
Время выброса	↓	↑	Незначительный/ никакого эффекта
MVO_2	↓	↓	↓↓

Недигидропиридиновые блокаторы кальциевых каналов (верапамил, дилтиазем) по своему действию аналогичны β-блокаторам.

Ранолазин

МЕХАНИЗМ	• Подавляет позднюю фазу входящего тока натрия, тем самым снижая диастолическое напряжение стенки и потребление кислорода. • Не влияет на частоту сердечных сокращений и артериальное давление.
КЛИНИЧЕСКОЕ ИСПОЛЬЗОВАНИЕ	• Рефрактерная стенокардия.
ПОБОЧНЫЕ ЭФФЕКТЫ	• Запор, головокружение, головная боль, тошнота, удлинение интервала QT

Сакубитрил

МЕХАНИЗМ	• Ингибитор неприлизина; предотвращает деградацию брадикинина, натрийуретических пептидов, ангиотензина II и субстанции P → ↑ вазодилатацию, ↓ объем внеклеточной жидкости.
КЛИНИЧЕСКОЕ ИСПОЛЬЗОВАНИЕ	• Используется в сочетании с валсартаном (БРА) для лечения СНнФВ.
ПОБОЧНЫЕ ЭФФЕКТЫ	• Гипотония, гиперкалиемия (из-за компонента БРА в терапии СНнФВ), кашель, головокружение • Противопоказано применение ингибиторов АПФ из-за ангионевротического отека (оба препарата ↑ брадикинин).

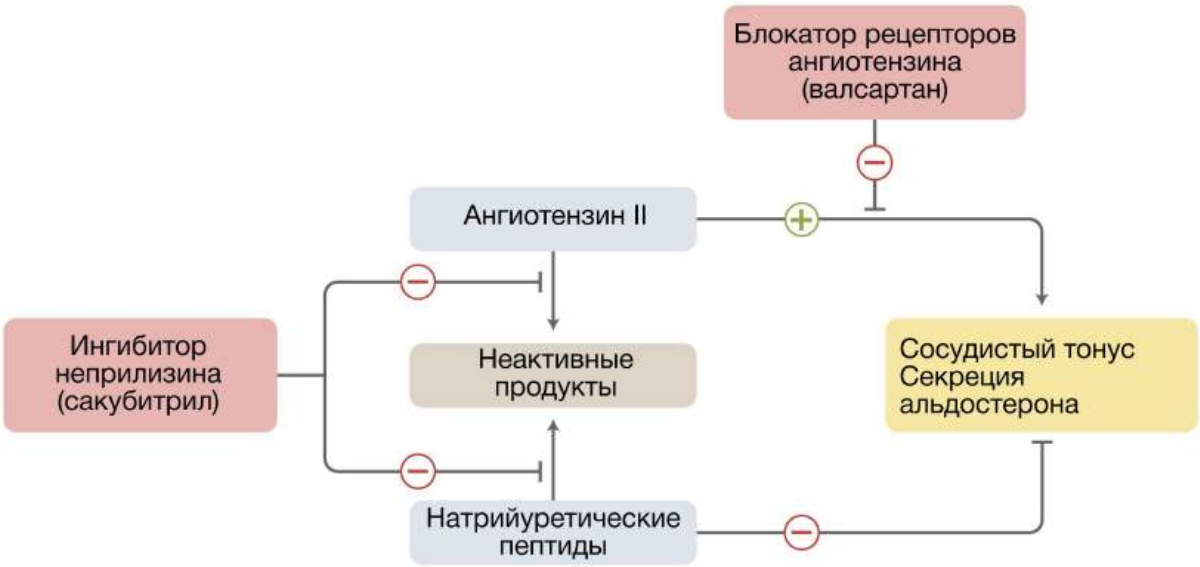

Гиполипидемические средства

ПРЕПАРАТ	ЛПНП	ЛПВП	ТРИГЛИЦЕРИДЫ	МЕХАНИЗМ	ПОБОЧНЫЕ ЭФФЕКТЫ
Статины: аторвастатин, ловастатин, правастатин, симвастатин, розувастатин	↓↓↓	↑	↓	Ингибируют ГМГ-КоА-редуктазу: • → ↓ синтез холестерина; • → ↓ внутрипеченочный холестерин; • → ↑ рециркуляцию рецепторов ЛПНП; • → ↑ катаболизм ЛПНП; • ↓ смертности у пациентов с ИБС.	Гепатотоксичность, миопатия (особенно при использовании с фибратами или ниацином)
Смолы желчных кислот: холестирамин, колесевелам, колестипол	↓↓	немного ↑	немного ↑	Нарушение энтерогепатической циркуляции желчных кислот → компенсаторное ↑ превращение холестерина в желчь → ↓ внутрипеченочный холестерин → ↑ рециркуляция рецепторов ЛПНП	Расстройство ЖКТ, ↓ всасывание других лекарств и жирорастворимых витаминов
Эзетимиб	↓↓	↑ / -	↓ / -	Предотвращает всасывание холестерина на щеточной кайме тонкого кишечника	Редко ↑ нарушения функции печени, диарея
Фибраты фенофибрат, гемфиброзил	↓	↑	↓↓↓	Активация PPAR-α → повышение уровня ЛПНП → ↑ клиренс ТГ Активация PPAR-α → стимуляция синтеза ЛПВП	Миопатия (↑ риск при приеме статинов), холестериновые желчные камни (из-за ингибирования холестерин-7α-гидроксилазы)

ПРЕПАРАТ	ЛПНП	ЛПВП	ТРИГЛИ-ЦЕРИДЫ	МЕХАНИЗМ	ПОБОЧНЫЕ ЭФФЕКТЫ
Ниацин	↓↓	↑↑	↓	Ингибирует липолиз (гормоночувствительную липазу) в жировой ткани; снижает синтез ЛПОНП в печени.	• Покраснение лица (вызванное простагландинами; ↓ при приеме НПВП или длительном применении) • Гипергликемия • Гиперурикемия
Ингибиторы PCSK9 алирокумаб, эволокумаб	↓↓↓	↑	↓	Инактивация деградации рецепторов ЛПНП → ↑ удаление ЛПНП из кровотока	Миалгии, делирий, деменция, другие нейрокогнитивные эффекты
Рыбий жир и омега-3 жирные кислоты	Немного ↑	Немного ↑	↓ при высоких дозах	Считается, что СЖК поступают в печень, ↓ активность ферментов, синтезирующих ТГ, ↓ выработку ЛПОНП и подавляют синтез АпоВ.	Тошнота, привкус рыбы

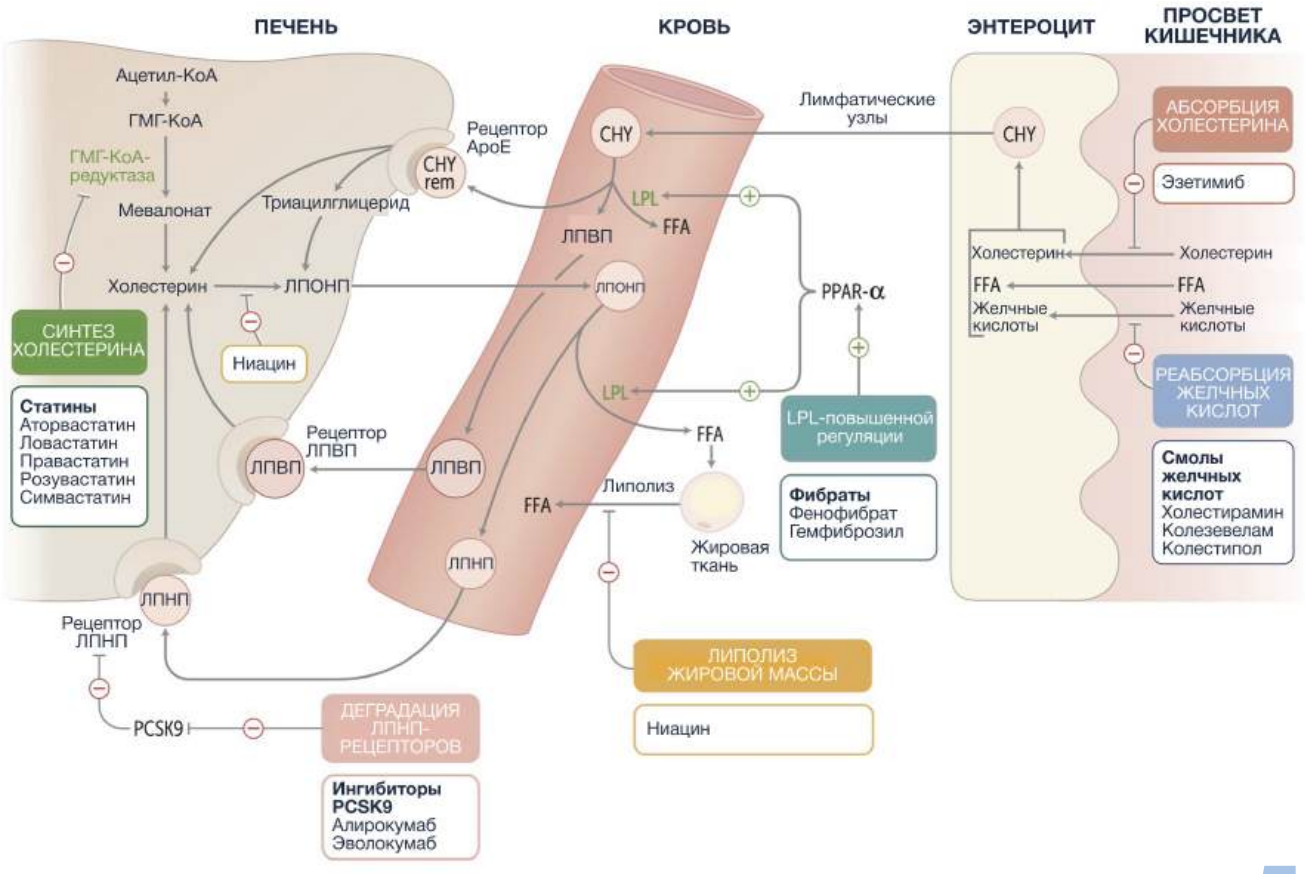

Дигоксин

МЕХАНИЗМ	• Прямое ингибирование Na^+/K^+-АТФазы. • → косвенное ингибирование Na^+/Ca^{2+}-обменника. • ↑ $[Ca^{2+}]_i$ → положительный инотропный эффект. • Стимулирует блуждающий нерв → ↓ ЧСС.
КЛИНИЧЕСКОЕ ИСПОЛЬЗОВАНИЕ	• СН (↑ сократимости); мерцательная аритмия (↓ проводимости в АВ-узле и депрессии СА-узла).
ПОБОЧНЫЕ ЭФФЕКТЫ	• Холинергические эффекты (тошнота, рвота, диарея), затуманенное зрение, аритмии, предсердная тахикардия с атриовентрикулярной блокадой. • Может привести к гиперкалиемии, что указывает на неблагоприятный прогноз. • **Факторы, предрасполагающие к токсичности:** почечная недостаточность (↓ экскреция), гипокалиемия (способствующая связыванию дигоксина с K^+-связывающим центром Na^+/K^+-АТФазы), препараты, вытесняющие дигоксин из мест связывания с тканями, и ↓ клиренс (например, верапамил, амиодарон, хинидин).
АНТИДОТ	• Медленно нормализация уровня K^+, установка кардиостимулятора, фрагменты Fab антител к дигоксину, Mg^{2+}

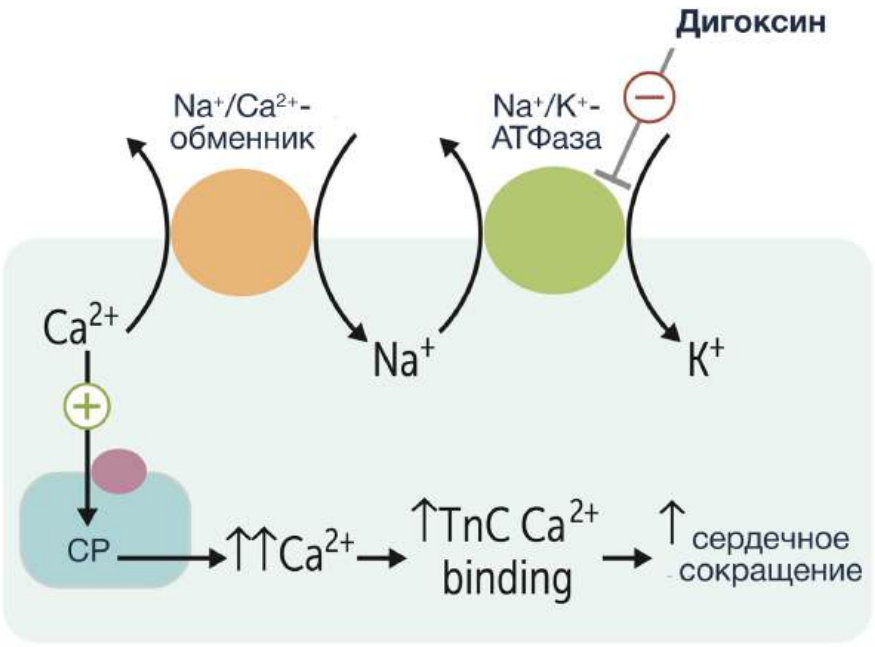

Антиаритмические препараты — блокаторы натриевых каналов (класс I)

Замедляет или блокирует проведение (особенно в деполяризованных клетках).

- ↓ наклон фазы 0 деполяризации.
- ↑ действие при более высокой частоте сердечных сокращений.

Зависит от состояния ↑ ЧСС → более короткая диастола, Na^+-каналы меньше времени находятся в состоянии покоя (препараты диссоциируют в этом состоянии) → меньше времени для диссоциации препарата от рецептора.

Эффект наиболее выражен в IC>IA>IB из-за относительной прочности связи.

КЛАСС IA	Хинидин, прокаинамид, дизопирамид
МЕХАНИЗМ	• Умеренная блокада Na^+-каналов. • ↑ длительность ПД, • ↑ эффективный рефрактерный период (ЭРП) потенциала действия желудочков, • ↑ интервал QT, некоторые эффекты блокады K^+-каналов. 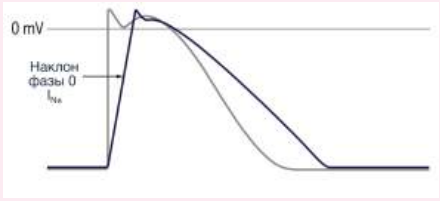
КЛИНИЧЕСКОЕ ИСПОЛЬЗОВАНИЕ	Применяется как при предсердных, так и желудочковых аритмиях, особенно реципрокных и эктопических суправентрикуляр-ных и желудочковых тахикардий.
ПОБОЧНЫЕ ЭФФЕКТЫ	Хинхонизм (головная боль, шум в ушах при приеме хинидина), обратимый синдром, подобный СКВ (прокаинамид), СН (дизопирамид), тромбоцитопения, желудочковая тахикардия типа «пируэт» вследствие ↑ интервала QT.
КЛАСС IB	**Лидокаин, мексилетин**
МЕХАНИЗМ	• Слабая блокада Na^+-каналов. • ↓ длительность ПД. • Преимущественно поражает ишемизированные или деполяризованные клетки Пуркинье и желудочки. 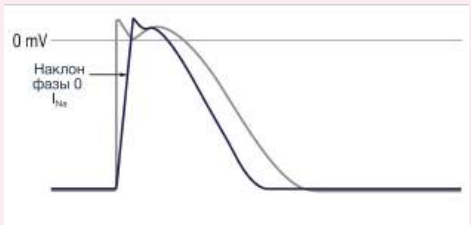
КЛИНИЧЕСКОЕ ИСПОЛЬЗОВАНИЕ	Острые желудочковые аритмии (особенно после инфаркта миокарда), аритмии, вызванные дигиталисом.
ПОБОЧНЫЕ ЭФФЕКТЫ	Стимуляция/угнетение ЦНС, сердечно-сосудистая депрессия.

КЛАСС IC	Флекаинид, пропафенон
МЕХАНИЗМ	• Сильная блокада Na^+-каналов. • Значительно удлиняет ВП в АВ-узле и дополнительных обходных путях. • Не влияет на ВП в клетках Пуркинье и желудочковой ткани. • Минимальное влияние на длительность ПД. 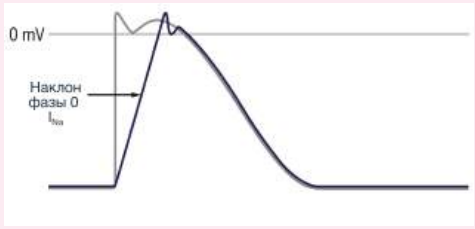
КЛИНИЧЕСКОЕ ИСПОЛЬЗОВАНИЕ	СВТ, включая фибрилляцию предсердий. Только в качестве крайней меры при рефрактерной ЖТ.
ПОБОЧНЫЕ ЭФФЕКТЫ	Проаритмический эффект, особенно после инфаркта миокарда (противопоказан). Противопоказаны при структурных и ишемических заболеваниях сердца.

Антиаритмические препараты — β-блокаторы (класс II)

Метопролол, пропранолол, эсмолол, атенолол, тимолол, карведилол.

МЕХАНИЗМ	• Снижает активность синоатриального и атриовентрикулярного узлов за счёт токов цАМФ и Ca^{2+}. • Подавляет аномальные пейсмейкеры за счёт ↓ наклона фазы 4. • АВ-узел особенно чувствителен —↑ интервал PR. • Эсмолол имеет очень короткое действие.
КЛИНИЧЕСКОЕ ИСПОЛЬЗОВАНИЕ	СВТ, контроль частоты желудочковых сокращений при фибрилляции и трепетании предсердий, профилактика желудочковой аритмии после инфаркта миокарда.
ПОБОЧНЫЕ ЭФФЕКТЫ	• Импотенция, обострение ХОБЛ и астмы, сердечно-сосудистые нарушения (брадикардия, атриовентрикулярная блокада, сердечная недостаточность), нарушения ЦНС (седация, нарушения сна). Может маскировать признаки гипогликемии. • Метопролол может вызывать дислипидемию. Пропранолол может усугублять вазоспазм при вазоспастической стенокардии. • β-блокаторы (за исключением неселективных α- и β-антагонистов карведилола и лабеталола) вызывают некомпенсированный α1-агонизм, если применяются в качестве монотерапии при феохромоцитоме или при отравлении кокаином (не подтверждено). • Лечение передозировки β-блокаторов проводится с использованием глюкагона, атропина и физиологического раствора.

Антиаритмические препараты — блокаторы калиевых каналов (класс III)

Амиодарон, Ибутилид, Дофетилид, Соталол.

МЕХАНИЗМ	• ↑ длительность ПД, • ↑ ЭРП, • ↑ интервал QT. Не забывайте проверять показатели плазменной функции, функции и активности ферментов печени при применении амиодарона. Амиодарон липофилен и обладает эффектами I, II, III и IV классов.
КЛИНИЧЕСКОЕ ИСПОЛЬЗОВАНИЕ	Мерцательная аритмия, трепетание предсердий; желудочковая тахикардия (амиодарон, соталол).
ПОБОЧНЫЕ ЭФФЕКТЫ	• **Соталол** — желудочковая тахикардия типа «пируэт», чрезмерная β-блокада. • **Ибутилид** — желудочковая тахикардия типа «пируэт». • **Амиодарон** — легочный фиброз, гепатотоксичность, гипотиреоз или гипертиреоз (амиодарон на 40% состоит из йода), действует как гаптен (отложения на роговице, синюшно-серые отложения на коже, приводящие к фотодерматиту), неврологические эффекты, запор, сердечно-сосудистые эффекты (брадикардия, блокада сердца, сердечная недостаточность).

Антиаритмические препараты — блокаторы кальциевых каналов (класс IV)

Дилтиазем, верапамил.

МЕХАНИЗМ	Уменьшение скорости проведения, ↑ ЭРП, ↑ интервала PR.
КЛИНИЧЕСКОЕ ИСПОЛЬЗОВАНИЕ	Контроль частоты сердечных сокращений при фибрилляции/трепетании предсердий, профилактика узловых аритмий.
ПОБОЧНЫЕ ЭФФЕКТЫ	Запор, гиперплазия десен, приливы, отеки, сердечно-сосудистые нарушения (сердечная недостаточность, атриовентрикулярная блокада, угнетение синусового узла). 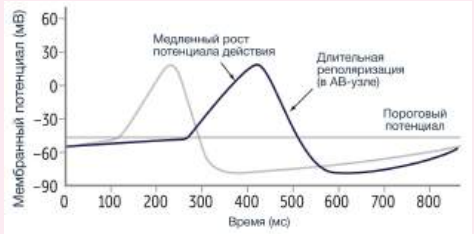

Другие антиаритмические препараты

Аденозин	• ↑ K^+ из клеток → гиперполяризация клетки и ↓ I_{Ca}, что снижает проводимость через атриовентрикулярный узел. Препарат выбора для диагностики/купирования некоторых форм суправентрикулярной тахикардии. • Очень короткое действие (~ 15 сек). • Эффекты ослабляются теофиллином и кофеином (оба являются антагонистами аденозиновых рецепторов). • Побочные эффекты включают приливы, гипотензию, боль в груди, чувство надвигающейся гибели, бронхоспазм.
Магний	Эффективен при torsades de pointes и токсичности дигоксина.

Ивабрадин

МЕХАНИЗМ	Продлевает медленную деполяризацию (фазу «IV») путем селективного ингибирования “funny” sodium channels (I_f).
КЛИНИЧЕСКОЕ ИСПОЛЬЗОВАНИЕ	Хроническая СНнФВ.
ПОБОЧНЫЕ ЭФФЕКТЫ	Световые явления/визуальная яркость, гипертония, брадикардия

SYNAPSE

КАРДИОЛОГИЯ

Внутренние болезни

Высшая Школа Терапии

Самый полный и продолжительный курс по терапии, за 12 месяцев которого вы изучите все направления этой обширной специальности. Дважды в неделю вас ждут 2 часа живого общения с практикующими врачами, экспертами мирового уровня, и возможность перенять их клинический опыт из первых рук

0% сухой теории, 100% клинического мышления и логики

Станьте мастером дифференциальной диагностики благодаря междисциплинарному подходу

получить бесплатную консультацию

узнать подробнее

ЭНДОКРИНОЛОГИЯ

Эндокринология — это дисциплина, которая проверяет, чувствуете ли вы баланс... Баланс гормонов, регуляции и обратной связи.

Здесь редко бывает один изолированный сбой. Одна железа влияет на другую, один гормон запускает каскад, а небольшое отклонение приводит к системным последствиям.

В этом разделе First Aid:

- выстраивает гормональные оси в четкие схемы с понятной обратной связью;
- учит мгновенно отличать первичные и вторичные нарушения;
- показывает ключевые различия между похожими эндокринными синдромами;
- связывает гормоны с клиникой, лабораторией и фармакологией в одну систему.

Эндокринология — это не список гормонов и норм. Это понимание того, что должно измениться — и почему.



ЭМБРИОЛОГИЯ

Развитие щитовидной железы

- Дивертикул щитовидной железы формируется из дна первичной глотки и в процессе эмбриогенеза опускается в область шеи. Он соединён с языком щитовидно-язычным протоком, который в норме облитерируется, но может персистировать в виде кист или пирамидальной доли щитовидной железы. Слепое отверстие (foramen cecum) является нормальным эмбриональным остатком щитовидно-язычного протока.
- Наиболее частая локализация эктопированной ткани щитовидной железы — язык (так называемая язычная щитовидная железа). Удаление такого очага может приводить к развитию гипотиреоза, если это единственный участок функционирующей ткани щитовидной железы.

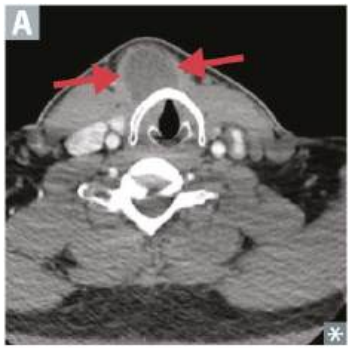

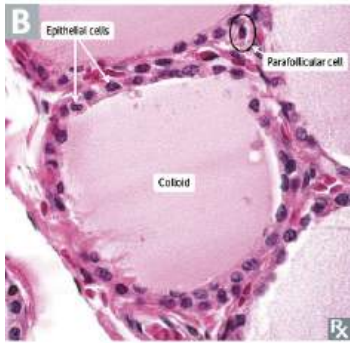

- Киста щитовидно-язычного протока (рис. A) клинически проявляется как передняя срединная масса на шее, смещающаяся при глотании или высовывании языка (в отличие от персистирующего шейного синуса, приводящего к формированию кисты жаберной щели в боковых отделах шеи).
- Фолликулярные клетки щитовидной железы (рис. B) происходят из энтодермы. Парафолликулярные клетки развиваются из клеток четвёртого глоточного кармана.

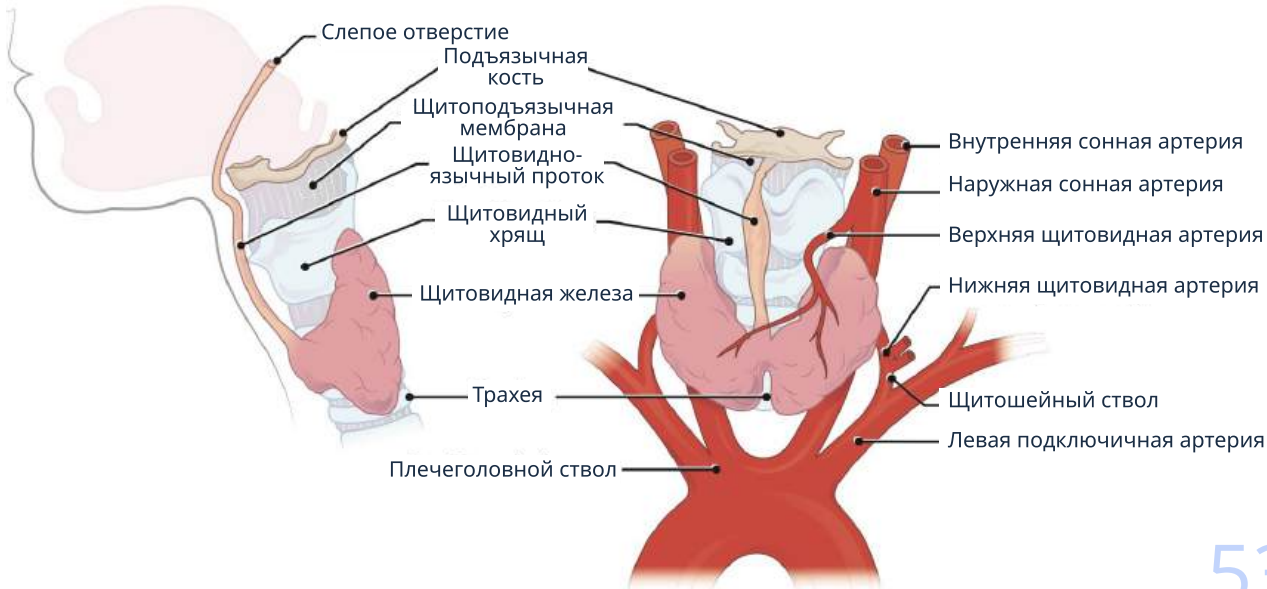

АНАТОМИЯ

Гипофиз

Передняя доля гипофиза (аденогипофиз)

Секретирует:

- FSH (follicle-stimulating hormone — фолликулостимулирующий гормон)
- LH (luteinizing hormone — лютеинизирующий гормон)
- ACTH (adrenocorticotropic hormone — адренокортикотропный гормон)
- TSH (thyroid-stimulating hormone — тиреотропный гормон)
- Пролактин PRL (prolactin — пролактин)
- Гормон роста GH (growth hormone — гормон роста)
- β-эндорфин.

Мнемоники: FLAT PeG: FSH, LH, ACTH, TSH, PRL, GH.
B-FLAT: базофилы — FSH, LH, ACTH, TSH.
Acid PiG: ацидофилы — PRL, GH.

Меланотропин MSH (melanocyte-stimulating hormone — меланоцитстимулирующий гормон) секретируется **промежуточной долей гипофиза.**

Происходит из оральной эктодермы (карман Ратке).

- **α-субъединица** — гормональная субъединица, общая для TSH, LH, FSH и хорионического гонадотропина hCG (human chorionic gonadotropin).
- **β-субъединица** — определяет гормональную специфичность гормона.

Производные проопиомеланокортина POMC (proopiomelanocortin) — β-эндорфин, ACTH и MSH.
Мнемоника: «Go pro with a BAM!» (β-endorphin, ACTH, MSH).

Задняя доля гипофиза (нейрогипофиз)

Накапливает и высвобождает вазопрессин — антидиуретический гормон ADH (antidiuretic hormone — антидиуретический гормон) — и окситоцин; оба гормона синтезируются в гипоталамусе (в супраоптическом и паравентрикулярном ядрах) и транспортируются в заднюю долю гипофиза по аксонам с участием нейрофизинов (neurophysins — белки-переносчики). Происходит из нейроэктодермы.

Кора и мозговое вещество надпочечников

Кора надпочечников (происходит из мезодермы) и мозговое вещество (происходит из нервного гребня).

Мнемоника «GFR» соответствует: salt, соль (минералокортикоиды), sugar, сахар (глюкокортикоиды) и sex, пол (андрогены).

Типы клеток эндокринной части поджелудочной железы

- Островки Лангерганса представляют собой скопления эндокринных клеток типов α, β и δ. Островки формируются из зачатков поджелудочной железы.
- α-клетки — секретируют глюкагон (расположены по периферии островка).
- β-клетки — секретируют инсулин (расположены центрально).
- δ-клетки — секретируют соматостатин (расположены диффузно среди других клеток).

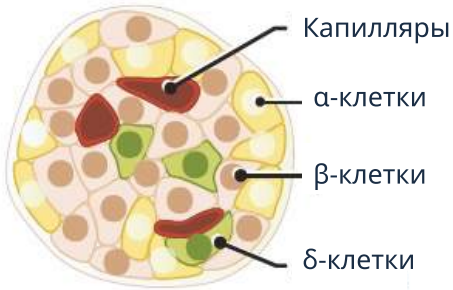

ФИЗИОЛОГИЯ

Гормоны гипоталамуса и гипофиза

Гормон	Функция	Клинические примечания
Антидиуретический гормон, вазопрессин	↑ проницаемость для воды клеток дистального извитого канальца и собирательных трубочек почки → ↑ реабсорбция воды	Употребление алкоголя → ↓ секреция АДГ → полиурия и дегидратация
Кортикотропин-рилизинг-гормон	↑ АКТГ, ↑ МСГ, ↑ β-эндорфин	↓ при длительном применении глюкокортикоидов
Пролактин-ингибирующий фактор (дофамин)	↓ пролактина, ↓ ТТГ	Чаще всего обозначают как дофамин. Антагонисты дофамина (например, антипсихотические препараты) могут вызывать галакторею вследствие гиперпролактинемии
GHRH (growth hormone-releasing hormone — соматолиберин)	↑ гормон роста	Аналог (тезаморелин) применяется для лечения ВИЧ-ассоциированной липодистрофии
GnRH (gonadotropin-releasing hormone — гонадотропин-рилизинг-гормон)	↑ ФСГ ↑ ЛГ	Ингибируется при гиперпролактинемии. Тоническое введение аналога GnRH (например, лейпрорелина) подавляет гипоталамо-гипофизарно-гонадную ось. Пульсирующее введение GnRH приводит к наступлению полового созревания и обеспечивает фертильность
МСГ	↑ меланогенез в меланоцитах	Вызывает гиперпигментацию при болезни Иценко–Кушинга, так как МСГ и АКТГ имеют общий предшественник — молекулу POMC (проопиомеланокортин)
Окситоцин	Вызывает сокращения матки во время родов. Обеспечивает рефлекс выделения молока в ответ на процесс сосания.	Модулирует чувство страха и тревоги, формирование социальных связей, настроение и выраженность депрессии.

Гормон	Функция	Клинические примечания
Пролактин	↓ гонадотропин-рилизинг-гормон. Стимулирует лактагенез.	Пролактинома гипофиза → аменорея, остеопороз, гипогонадизм, галакторея. Грудное вскармливание → ↑ пролактина → ↓ GnRH → отсроченная овуляция в послеродовом периоде (естественная контрацепция)
Соматостатин	↓ гормон роста, ↓ ТТГ	Также называется гормоном, ингибирующим секрецию гормона роста (growth hormone inhibiting hormone, GHIH).
TRH (thyrotropin-releasing hormone — тиреотропин-рилизинг-гормон)	↑ ТТГ, ↑ пролактина	↑ TRH (например, при первичном/вторичном гипотиреозе) может усиливать секрецию пролактина → галакторея

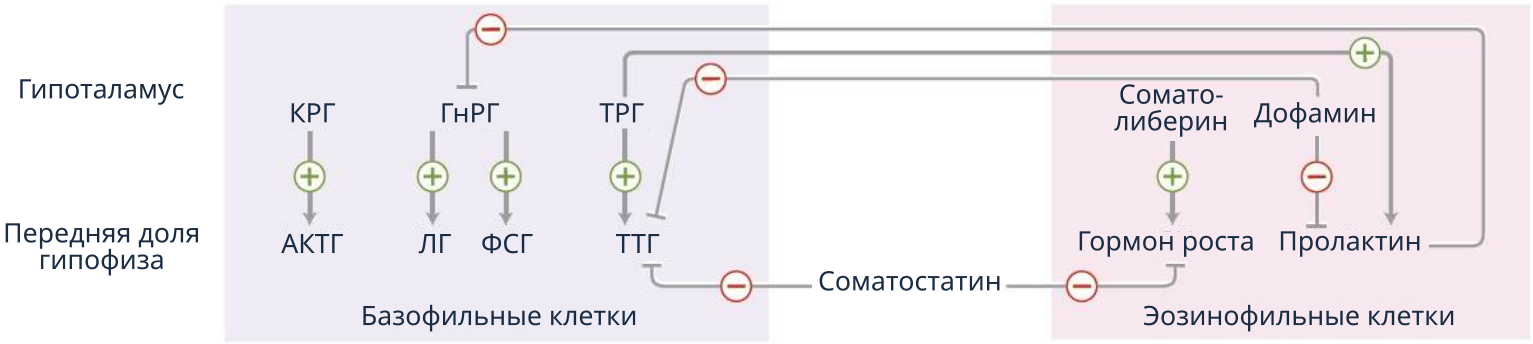

Гормон роста

Также называется соматотропным гормоном (соматотропином).

- Секретируется передней долей гипофиза.
- Стимулирует линейный рост и увеличение мышечной массы за счёт секреции IGF-1 (insulin-like growth factor 1 — инсулиноподобный фактор роста 1, также соматомедин C) в печени.
- Обладает диабетогенным эффектом: ↑ инсулинорезистентность.
- Выделяется импульсами в ответ на действие соматолиберина
- Секреция гормона роста ↑ во время (глубокого) сна, при гипогликемии, стрессе, в период полового созревания, при физических нагрузках.
- Секреция гормона роста ↓ с возрастом, при ожирении, гипергликемии, под действием соматостатина и соматомедина (somatomedin — регуляторная молекула, секретируемая печенью в ответ на действие GH на органы-мишени).

- Избыточная секреция ГР (например, при аденоме гипофиза) может вызывать акромегалию у взрослых или гигантизм у детей.
- **Лечение:** аналоги соматостатина (например, октреотид) или хирургическое вмешательство.

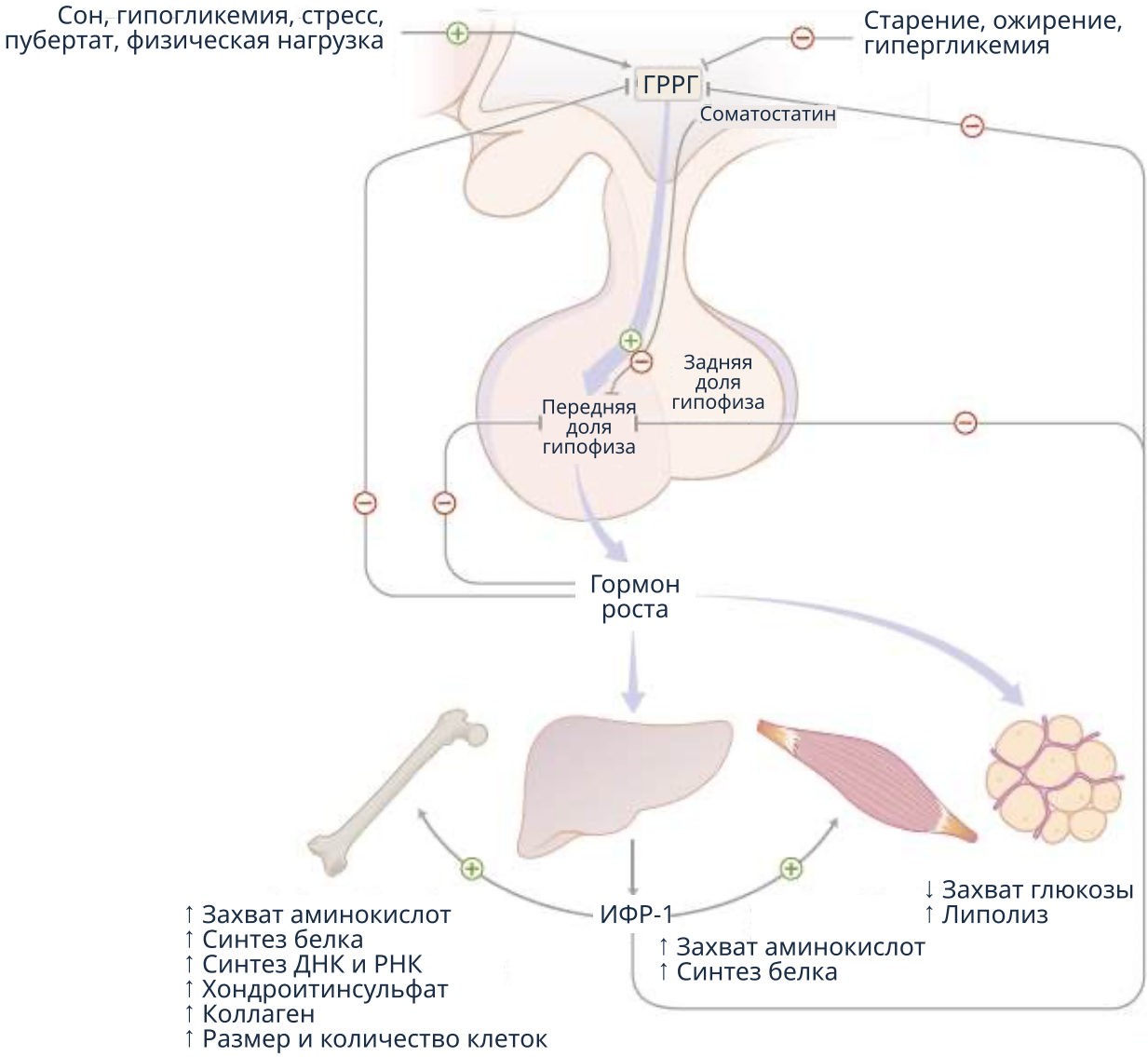

Антидиуретический гормон

Также называется вазопрессином.

Источник

Синтезируется в гипоталамусе (в супраоптическом и паравентрикулярном ядрах), накапливается и секретируется задней долей гипофиза.

Функции

- Регулирует артериальное давление (через V1-рецепторы) и осмоляльность сыворотки (через V2-рецепторы).
- Основная функция — регуляция осмолярности сыворотки/плазмы (антидиуретический гормон, ↓ осмоляльность сыворотки, ↑ осмолярность мочи) за счёт контроля вставки аквапориновых каналов в мембрану главных клеток собирательных трубочек почки.
- Уровень АДГ снижен при центральном несахарном диабете DI (diabetes insipidus — несахарный диабет), в норме или повышен при нефрогенном несахарном диабете.
- Десмопрессин (аналог АДГ) применяется для лечения центрального несахарного диабета и ночного энуреза.
- Вазопрессин является мощным вазопрессорным средством и может использоваться для увеличения перфузии органов при септическом шоке.

Регуляция

Осмолярность плазмы (первичный фактор); гиповолемия.

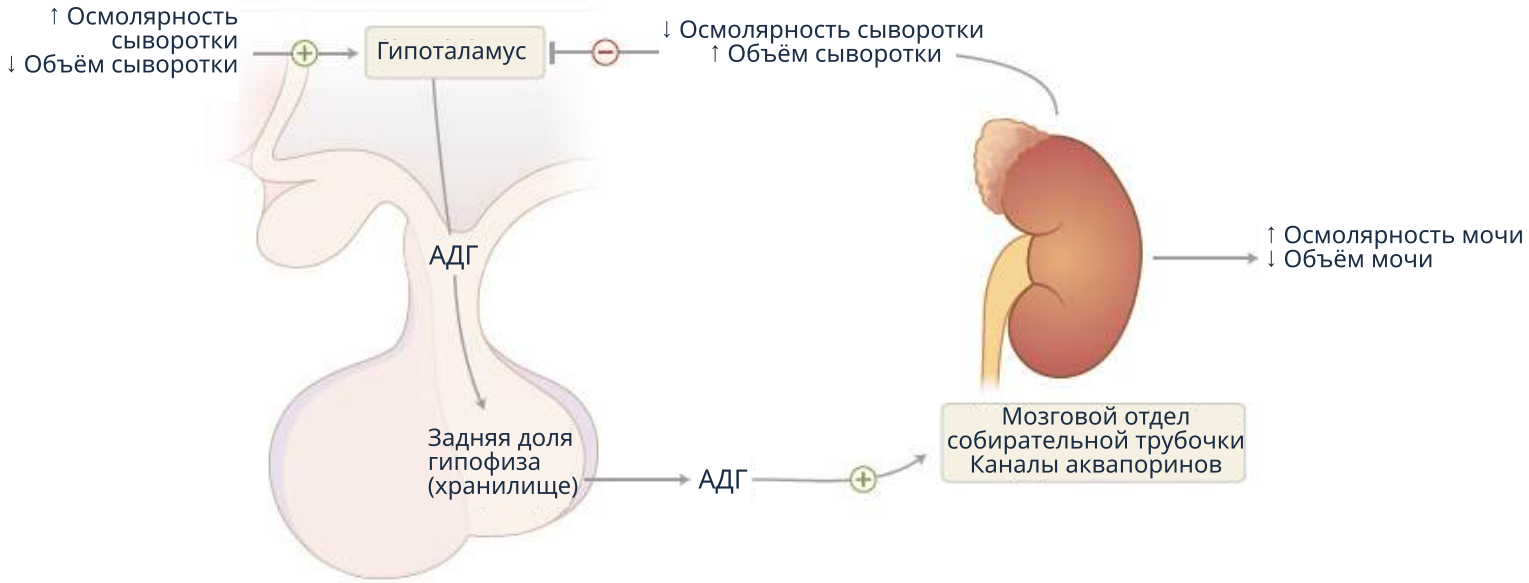

Пролактин

Источник
Секретируется преимущественно передней долей гипофиза. Структурно гомологичен гормону роста.

Функции
- Стимулирует продукцию молока в молочной железе; подавляет овуляцию у женщин и сперматогенез у мужчин за счёт ингибирования синтеза и высвобождения GnRH
- Избыточная продукция пролактина ассоциирована с галактореей, аменореей, бесплодием, остеопорозом (у женщин); гинекомастией, бесплодием, снижением либидо, эректильной дисфункцией/импотенцией (у мужчин).

Регуляция
Секреция пролактина передней долей гипофиза в норме тонически подавляется дофамином, поступающим по тубероинфундибулярному тракту гипоталамуса. Пролактин, в свою очередь, ингибирует собственную секрецию путём ↑ синтеза и высвобождения дофамина гипоталамусом.

TRH ↑ секрецию пролактина (например, при первичном или вторичном гипотиреозе). Дофамин оказывает более сильное влияние на регуляцию пролактина, чем TRH.

- **Агонисты дофамина** (например, бромокриптин, каберголин) подавляют секрецию пролактина и применяются для лечения пролактиномы.
- **Антагонисты дофамина** (например, большинство антипсихотических препаратов, метоклопрамид) и эстрогены (например, комбинированные оральные контрацептивы, беременность) стимулируют секрецию пролактина.

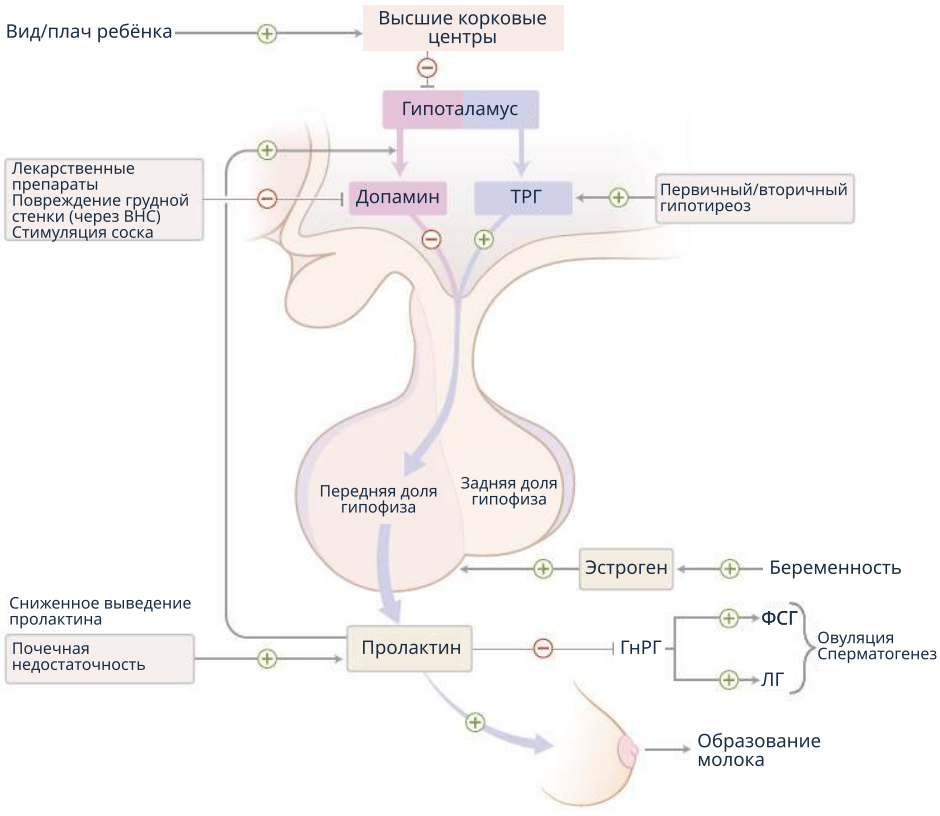

Гормоны щитовидной железы

Щитовидная железа продуцирует трийодтиронин T_3 (triiodothyronine) и тироксин T_4 (thyroxine) — йодсодержащие гормоны, контролирующие уровень обмена веществ в организме.

Источник
Фолликулы щитовидной железы. Фермент 5'-деиодиназа превращает T_4 (основной продукт секреции щитовидной железы) в T_3 в периферических тканях (правило «5, 4, 3»).

Периферическое превращение T_4 в T_3 ингибируется глюкокортикоидами, β-адреноблокаторами и пропилтиоурацилом (PTU).

Обратный T_3 (rT_3) — метаболически неактивный побочный продукт периферического превращения T_4; его образование усиливается гормоном роста и глюкокортикоидами.

Функции тиреоидной пероксидазы включают окисление, органификацию йода и конденсацию моноиодтирозина (MIT) и дииодтирозина (DIT).

Тиреоидная пероксидаза ингибируется PTU и метимазолом.
DIT + DIT = T_4; DIT + MIT = T_3.

Эффект Вольфа–Чайкова — защитная ауторегуляция: внезапное воздействие избытка йода временно выключает тиреоидную пероксидазу → ↓ продукции T_3/T_4.

Функции
Активной является только свободная фракция гормона. T_3 связывается с ядерным рецептором с большей аффинностью, чем T_4. Функции T_3 можно запомнить как **«7 B»** (по первым буквам английских терминов):

- **B**rain maturation — созревание головного мозга.
- **B**one growth — рост костной ткани (синергизм с гормоном роста и инсулиноподобным фактором роста 1).
- **β**-adrenergic effects — β-адренергические эффекты: ↑ числа β_1-адренорецепторов в сердце → ↑ сердечного выброса, частоты сердечных сокращений, ударного объёма, сократимости миокарда; β-адреноблокаторы уменьшают адренергические симптомы тиреотоксикоза.
- **B**asal metabolic rate ↑ — повышение основного обмена (через ↑ активности Na^+/K^+-АТФазы → ↑ потребления O_2, частоты дыхательных движений, температуры тела).
- **B**lood sugar — повышение уровня глюкозы в крови (↑ гликогенолиза и глюконеогенеза).

- **B**reak down lipids — усиление распада липидов (↑ липолиза).
- Стимулирует синтез сурфактанта у **B**abies (новорождённых).

Регуляция
ТРГ → ⊕ высвобождение ТТГ → ⊕ активность фолликулярных клеток.

Thyroid-stimulating immunoglobulin, TSI (тиреостимулирующий иммуноглобулин), может ⊕ стимулировать фолликулярные клетки при болезни Грейвса (диффузном токсическом зобе).

Отрицательная обратная связь в основном обеспечивается свободными T_3/T_4:
- Передняя доля гипофиза → ↓ чувствительности к ТРГ;
- Гипоталамус → ↓ секреции ТРГ.

Thyroxine-binding globulin, TBG (тироксин-связывающий глобулин), связывает большую часть T_3/T_4 в крови. Связанные T_3/T_4 метаболически неактивны.
- ↑ TBG при беременности, при приёме комбинированных оральных контрацептивов (эстрогены → ↑ TBG) → ↑ общего содержания T_3/T_4;
- ↓ TBG при применении стероидов, при нефротическом синдроме.

T_3 и T_4 — единственные липофильные гормоны с заряженными аминокислотными остатками, для которых требуются специфические транспортёры, обеспечивающие их поступление в клетку путём облегчённой диффузии.

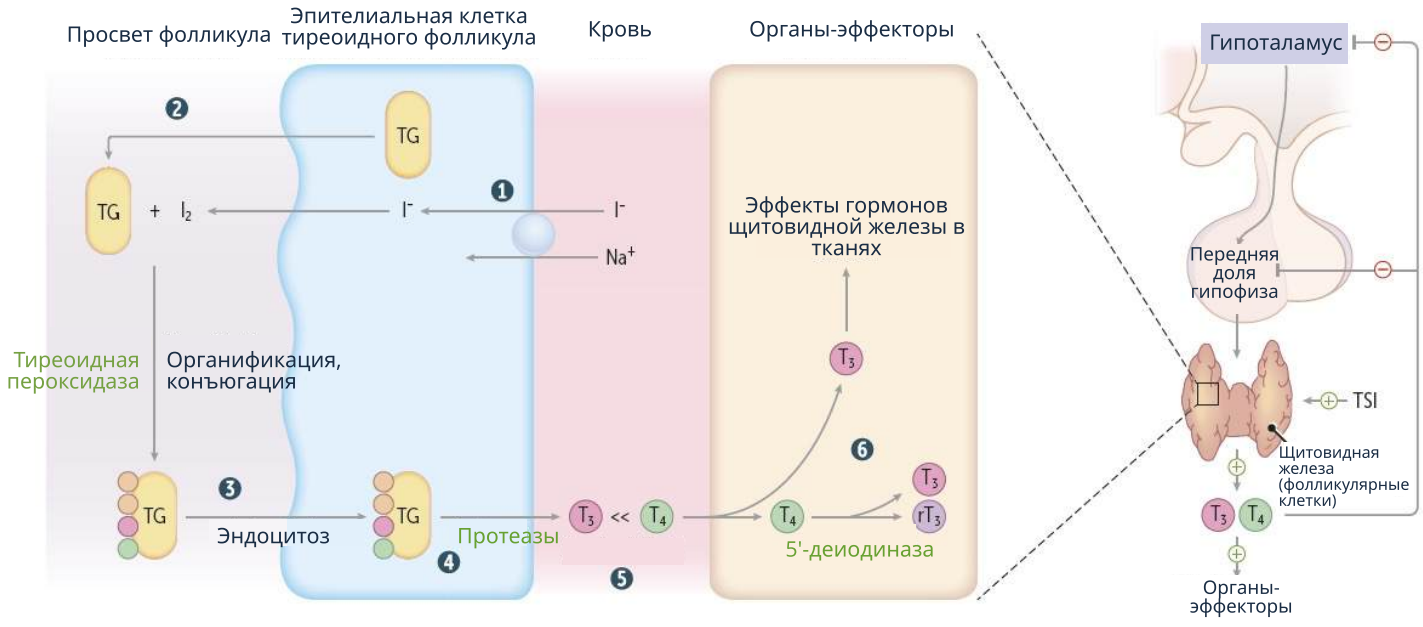

Паращитовидный гормон

Источник
Главные клетки паращитовидных желез.

Функции
- ↑ концентрации ионизированного (свободного) Ca^{2+} в крови (ведущая функция).
- ↑ всасывания Ca^{2+} и PO_4^{3-} в желудочно-кишечном тракте.
- ↑ выхода Ca^{2+} и PO_4^{3-} из костной ткани за счёт резорбции кости.
- ↑ реабсорбции Ca^{2+} в дистальном извитом канальце (DCT).
- ↓ реабсорбции PO_4^{3-} в проксимальном извитом канальце (PCT).
- ↑ образования 1,25-$(OH)_2D_3$ (кальцитриола) путём активации 1α-гидроксилазы в PCT (мнемоника: «tri to make D_3 in the PCT»)
- ПТГ приводит к ↑ уровня Ca^{2+} в сыворотке, ↓ уровня PO_4^{3-} в сыворотке, ↑ экскреции PO_4^{3-} с мочой и ↑ содержания cAMP в моче.
- Вызывает ↑ экспрессии RANK-L (receptor activator of NF-κB ligand), секретируемого остеобластами и остеоцитами; RANK-L связывается с RANK (рецептором) на остеокластах и их предшественниках, стимулируя остеокласты и ↑ высвобождение Ca^{2+} → резорбция костной ткани (интермиттирующая секреция PTH, напротив, может стимулировать формирование кости).

PTH = Phosphate-Trashing Hormone **(мнемоника: «гормон, выбрасывающий фосфат»).**

PTH-related peptide, PTHrP (паратиреоид-родственный пептид), действует подобно PTH и часто повышен при злокачественных новообразованиях (например, плоскоклеточный рак лёгкого, почечно-клеточный рак).

Регуляция
- ↓ уровня Ca^{2+} в сыворотке → ↑ секреции ПТГ.
- ↑ уровня PO_4^{3-} в сыворотке → ↑ секреции ПТГ.
- ↓ уровня Mg^{2+} в сыворотке → ↑ секреции ПТГ

Существенное снижение Mg^{2+} в сыворотке (↓↓ Mg^{2+}) → ↓ секреции ПТГ. Частые причины ↓ Mg^{2+} включают диарею, применение аминогликозидов, диуретиков, а также расстройства, связанные с употреблением алкоголя.

Ca^{2+} является основным регулятором высвобождения ПТГ.

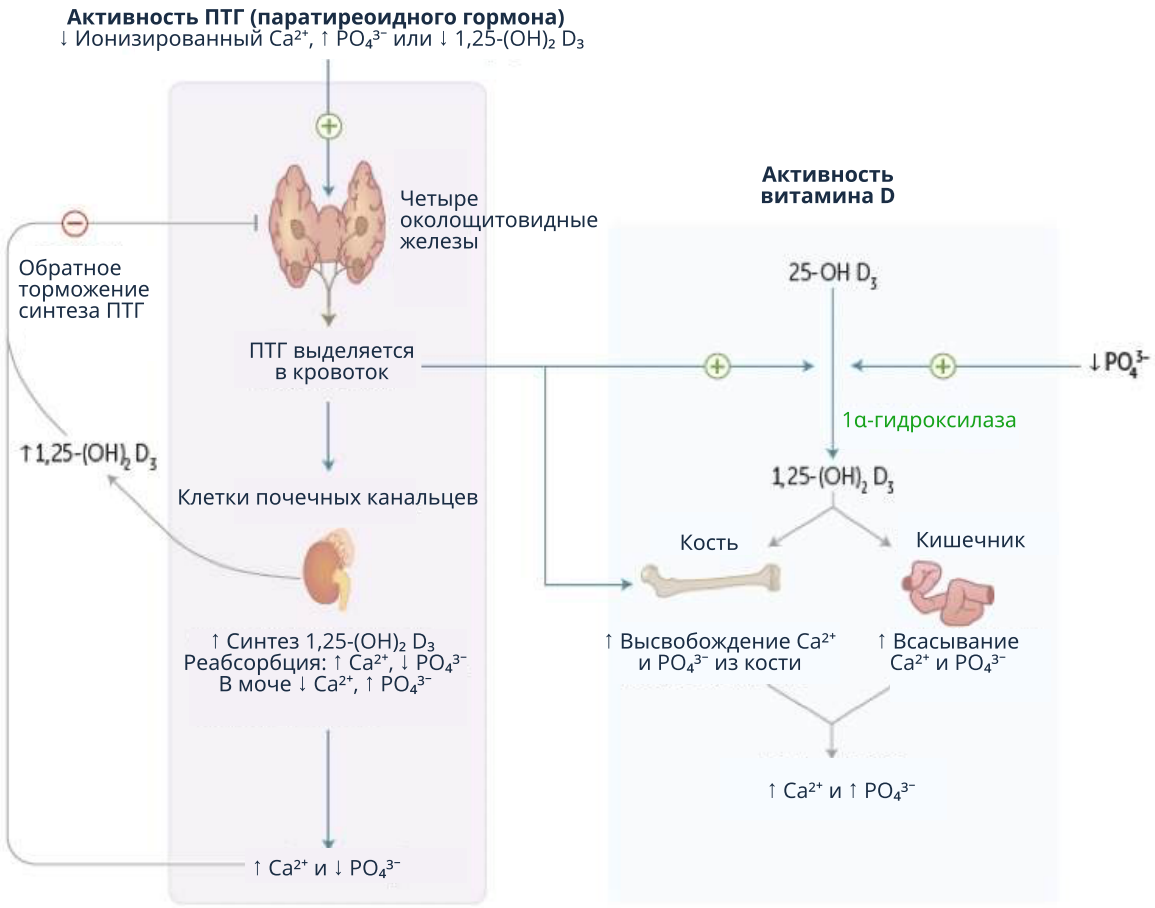

Гомеостаз кальция

Ион кальция в плазме крови (Ca^{2+}) существует в трёх формах:

- Ионизированная/свободная фракция (~45 %, метаболически активная форма);
- Связанная с альбумином (~40 %);
- Связанная с анионами (~15 %).

Ионизированный/свободный Ca^{2+} является основным регулятором секреции ПТГ

- Изменения pH влияют на секрецию ПТГ, тогда как изменения концентрации альбумина этого не делают.

Ca^{2+} конкурирует с H^+ за связывание с альбумином.

- **Повышение pH (меньше H^+)** → альбумин связывает больше Ca^{2+} → ↓ ионизированного Ca^{2+} (клинически: судороги, боль, парестезии, карпопедальный спазм) → ↑ секреции ПТГ.
- **Снижение pH (больше H^+)** → альбумин связывает меньше Ca^{2+} → ↑ ионизированного Ca^{2+} → ↓ секреции ПТГ

Кальцитонин

Источник

Парафолликулярные клетки (С-клетки) щитовидной железы.

Функция

Снижает резорбцию костной ткани. Кальцитонин оказывает действие, противоположное действию ПТГ.

Не имеет существенного значения для поддержания нормального кальциевого гомеостаза.

Мнемоника: calcitonin tones down serum Ca^{2+} levels and keeps it in bones — кальцитонин «снижает» уровень Ca^{2+} в сыворотке и «удерживает его в костях».

Регуляция

↑ концентрации Ca^{2+} в сыворотке крови → ↑ секреции кальцитонина.

Периферическая кровь

Кальцитонин снижает уровень Ca^{2+} в сыворотке, подавляя остеокластическую резорбцию кости.

Глюкагон

Источник
Синтезируется α-клетками поджелудочной железы.

Функции
Стимулирует гликогенолиз, глюконеогенез, липолиз и кетогенез. Повышает уровень глюкозы в крови, поддерживая гомеостаз при снижении концентрации глюкозы в кровотоке до значительных низких значений (то есть в условиях голодания).

Регуляция
Секреция усиливается в ответ на гипогликемию. Подавляется инсулином, амилином, соматостатином и гипергликемией.

Инсулин

Синтез
Препроинсулин (синтезируется в шероховатой эндоплазматической сети (RER) β-клеток поджелудочной железы) → отщепление «сигнальной последовательности» → проинсулин (накапливается в секреторных гранулах) → расщепление проинсулина → экзоцитоз инсулина и С-пептида в равных количествах. И инсулин, и С-пептид повышены при эндогенной гиперсекреции инсулина (например, сахарный диабет 2 типа, приём секретагогов инсулина, инсулинома), тогда как экзогенный инсулин не содержит С-пептида (что помогает отличить фактическую гипогликемию от искусственно вызванной).

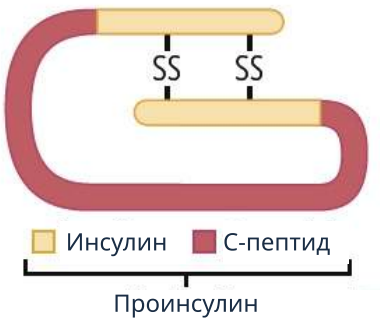

Инсулин синтезируется в поджелудочной железе и элиминируется как печенью, так и почками.

Функции
Связывается с инсулиновыми рецепторами (тирозинкиназная активность, стадия ①), индуцируя захват глюкозы (опосредованный переносчиком транспорт) в инсулин-зависимые ткани ② и изменяя транскрипцию генов.

Анаболические эффекты инсулина:

- ↑ транспорт глюкозы в скелетные мышцы и жировую ткань
- ↑ синтез и депонирование гликогена
- ↑ синтез триглицеридов
- ↑ задержку Na^+ (почки)
- ↑ синтез белка (мышцы)
- ↑ клеточный захват K^+ и аминокислот ↓ секрецию глюкагона
- ↓ липолиз в жировой ткани.

В отличие от глюкозы, инсулин не проходит через плаценту. У матерей с сахарным диабетом избыток глюкозы может пересекать плаценту и вызывать значительное повышение уровня инсулина у плода.

Инсулин-зависимые переносчики глюкозы:

- GLUT4: жировая ткань, поперечно-полосатые мышцы (физическая нагрузка также ↑ экспрессию GLUT4).

Инсулин-независимые переносчики:

- GLUT1: эритроциты, головной мозг, роговица, плацента
- GLUT2: β-клетки островков, печень, почки, ЖКТ
- GLUT3: головной мозг, плацента
- GLUT5 (фруктоза): сперматоциты, ЖКТ
- SGLT1/SGLT2 (Na^+–глюкозные котранспортеры): почки, тонкая кишка.

Головной мозг предпочитает глюкозу, но в условиях голодания может использовать кетоновые тела. Эритроциты используют только глюкозу, поскольку не содержат митохондрий для аэробного метаболизма.

BRICK LIPS — мнемоника для тканей с инсулин-независимым захватом глюкозы: **B**rain — головной мозг, **R**BCs — эритроциты, **I**ntestine — кишечник, **C**ornea — роговица, **K**idney — почки, **L**iver — печень, **I**slet (β) cells — β-клетки островков, **P**lacenta — плацента, **S**permatocytes — сперматоциты.

Регуляция

Глюкоза является основным регулятором секреции инсулина. Ответ инсулина выше при пероральном введении глюкозы по сравнению с внутривенным за счёт инкретинов (например, glucagon-like peptide 1, GLP-1 — глюкагоноподобный пептид 1, и glucose-dependent insulinotropic polypeptide, GIP — глюкозозависимый инсулинотропный полипептид), которые высвобождаются после еды и повышают чувствительность β-клеток к глюкозе.

Выброс инсулина снижается при стимуляции α_2-адренорецепторов и усиливается при стимуляции β_2-адренорецепторов.

Глюкоза входит в β-клетки ③ → ↑ синтеза АТФ за счёт метаболизма глюкозы ④, что закрывает K^+-каналы (мишень сульфонилмочевин) ⑤ и деполяризует мембрану β-клетки ⑥. Открываются потенциалзависимые Ca^{2+}-каналы → приток Ca^{2+} ⑦ и стимуляция экзоцитоза инсулина ⑧.

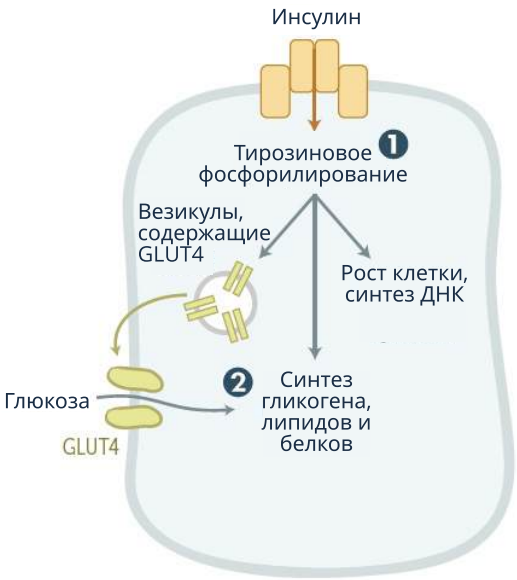

Инсулинзависимое поглощение глюкозы

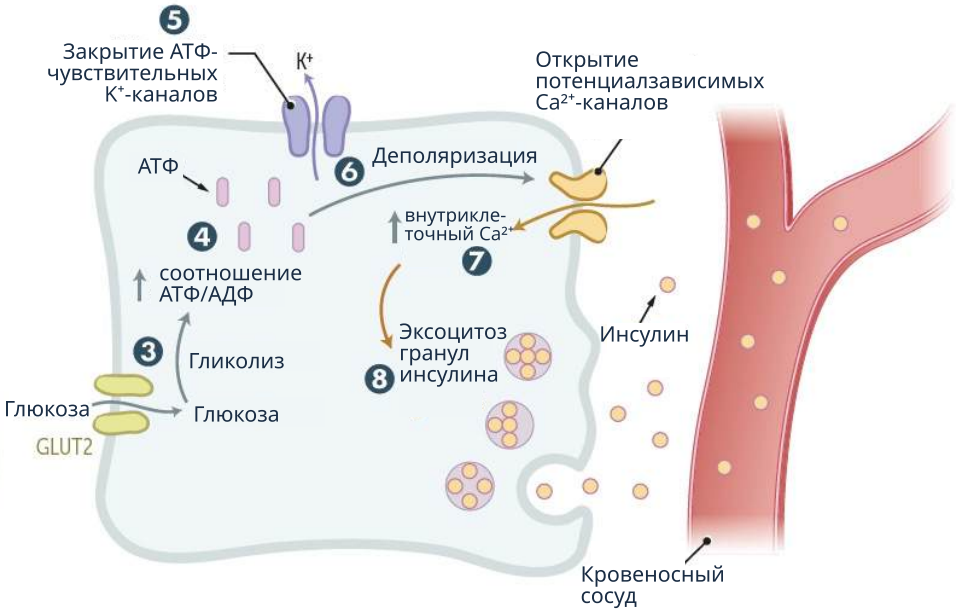

Секреция инсулина β-клетками поджелудочной железы

Надпочечниковые гормоны и врожденная гиперплазия надпочечников

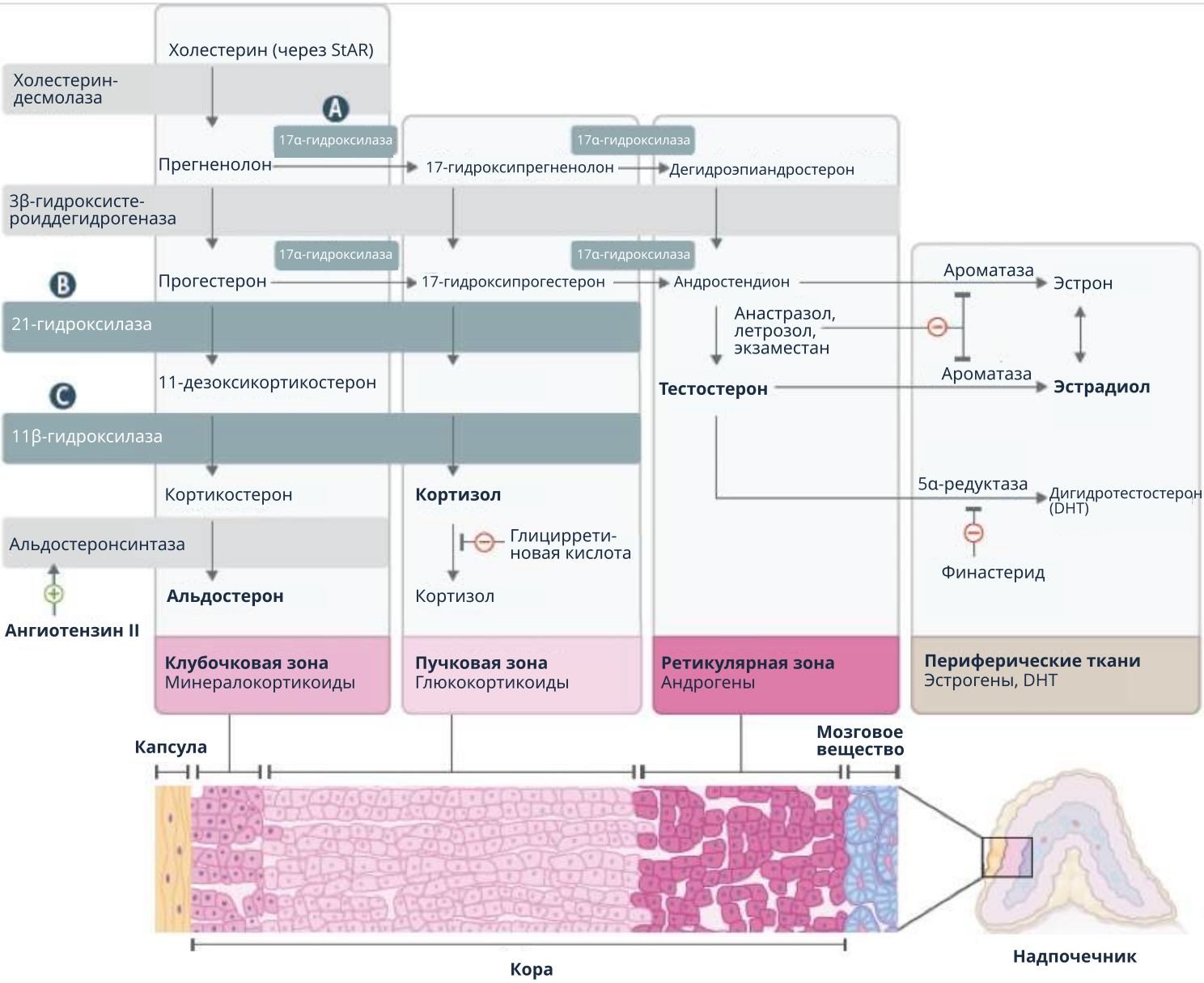

Дефицит фермента	Минерало-кортикоиды	[K^+]	АД	Кортизол	Половые гормоны	Лабораторные показатели	Клиническая картина
A. 17α-гидроксилаза[a]	↑ альдостерон, ↑ 11-дезоксикортикостерон[b]	↓	↑	↓	↓	↓ андростендион	**XY:** атипичные наружные половые органы, крипторхизм (неопущение яичек). **XX:** отсутствие вторичных половых признаков.
B. 21-гидроксилаза[a]	↓	↑	↓	↓	↑	↑ активности ренина, ↑ 17-гидроксипрогестерона	Наиболее частый вариант. Проявляется в младенчестве (потеря солей) или в детском возрасте (преждевременное половое развитие). **XX:** вирилизация.
C. 11β-гидроксилаза[a]	↓ альдостерон, ↑ 11-дезоксикортикостерон[b]	↓	↑	↓	↑	↓ активности ренина	Проявляется в младенчестве (тяжёлая артериальная гипертензия) или в детском возрасте (преждевременное половое развитие). **XX:** вирилизация.

[a] Все врождённые дефициты ферментов коры надпочечников наследуются по аутосомно-рецессивному типу. Для большинства из них характерны гиперпигментация кожи (из-за ↑ продукции МСГ, который синтезируется и секретируется совместно с АКТГ) и двустороннее увеличение надпочечников (из-за ↑ стимуляции АКТГ).

[b] Приводит к ↑ артериального давления, так как 11-дезоксикортикостерон обладает минералокортикоидной активностью.

Правило запоминания: если номер дефицитного фермента начинается с «1» (17α-, 11β-гидроксилаза), развивается артериальная гипертензия; если номер дефицитного фермента заканчивается на «1» (21-гидроксилаза), у женщин развивается вирилизация.

Кортизол

Источник
Кора надпочечников, zona fasciculata. В крови кортизол связан с кортикостероид-связывающим глобулином (corticosteroid-binding globulin, CBG).

Функции
↑ аппетита. ↑ артериального давления:

- Повышает экспрессию α_1-адренорецепторов на артериолах → ↑ чувствительности к норадреналину и адреналину (пермиссивное действие);
- При высоких концентрациях способен связываться с минералокортикоидными (альдостероновыми) рецепторами. ↑ инсулинорезистентности (диабетогенный эффект). ↑ глюконеогенеза, липолиза и протеолиза (↓ утилизации глюкозы). ↓ активности фибробластов (замедленное заживление ран, ↓ синтеза коллагена, ↑ растяжек/стрий).

↓ выраженности воспалительных и иммунных реакций:

- Подавляет синтез лейкотриенов и простагландинов;
- Ингибирует адгезию лейкоцитов к эндотелию → нейтрофилия;
- Блокирует высвобождение гистамина тучными клетками;
- Вызывает эозинопению, лимфопению;
- Подавляет продукцию IL-2. ↓ формирования костной ткани (↓ активности остеобластов).

Мнемоника: Cortisol is A BIG FIB — кортизол: ↑ **B**lood pressure (АД), ↑ **I**nsulin resistance (инсулинорезистентность), ↑ **G**luconeogenesis (глюконеогенез, липолиз, протеолиз), ↓ **F**ibroblast activity (активность фибробластов), ↓ **I**nflammatory/Immune responses (воспалительные и иммунные реакции), ↓ **B**one formation (формирование кости).

Экзогенные глюкокортикоиды могут вызывать реактивацию туберкулёза и кандидоза (за счёт блокирования продукции IL-2).

Регуляция
Кортикотропин-рилизинг-гормон гипоталамуса стимулирует высвобождение АКТГ гипофизом → продукция кортизола в zona fasciculata коры надпочечников. Избыточный кортизол по механизму отрицательной обратной связи ↓ секрецию CRH, АКТГ и самого кортизола. Хронический стресс может приводить к длительной гиперсекреции кортизола, развитию резистентности к кортизолу, снижению иммунной компетентности и нарушению регуляции гипоталамо-гипофизарно-надпочечниковой оси (HPA-axis).

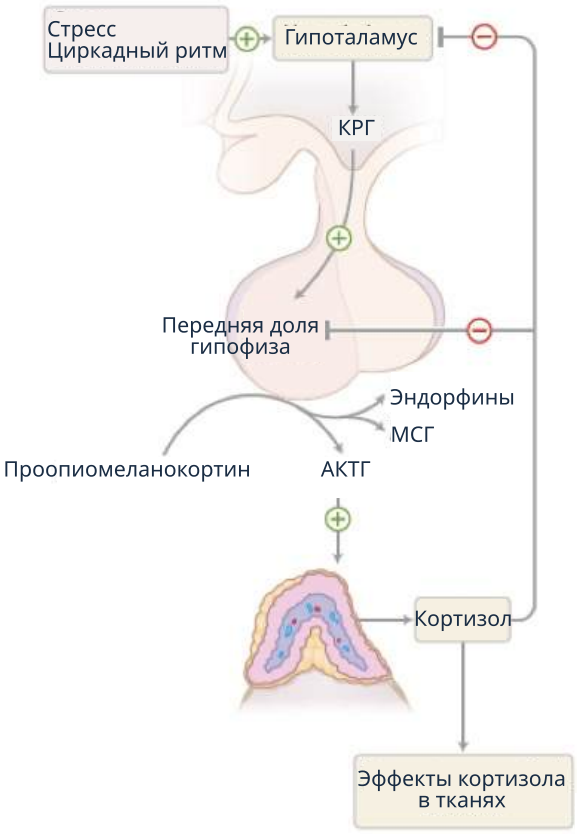

Регуляция аппетита

Грелин

- Стимулирует чувство голода (орексигенный эффект) и высвобождение гормона роста (via GH secretagog receptor).
- Продуцируется желудком.
- Недостаток сна, голодание или синдром Прадера–Вилли → ↑ продукции грелина.
- Действует на латеральную область гипоталамуса (центр голода), вызывая ↑ аппетита.

Лептин

- Гормон насыщения. Образуется в жировой ткани.
- Мутация гена лептина → тяжёлое ожирение.
- У лиц с ожирением ↑ уровень лептина вследствие ↑ массы жировой ткани, однако они толерантны или резистентны к анорексигенному действию лептина.
- Недостаток сна или голодание → ↓ продукции лептина.
- Действует на вентромедиальную область гипоталамуса (центр насыщения), вызывая ↓ аппетита.

Мнемоника: Leptin keeps you thin.

Эндоканнабиноиды

- Действуют через каннабиноидные рецепторы в гипоталамусе и прилежащем ядре (nucleus accumbens) — двух ключевых зонах головного мозга, ответственных за гомеостатический и гедонический контроль приёма пищи → ↑ аппетита.
- Экзогенные каннабиноиды вызывают так называемый «munchies» — выраженное чувство голода/«жор».

Сигнальные пути гормонов

cAMP (цАМФ)

Гормоны:
FSH, LH, ACTH, TSH, CRH, hCG (хорионический гонадотропин человека), ADH (через V_2-рецептор), MSH, PTH, calcitonin, histamine (через H_2-рецептор), glucagon, GHRH.

Мнемоника: FLAT ChAMPs CHuGG (первые буквы названий гормонов).

cGMP (цГМФ)

Гормоны:
BNP (B-type natriuretic peptide — мозговой натрийуретический пептид), ANP (atrial natriuretic peptide — предсердный натрийуретический пептид), EDRF (endothelium-derived relaxing factor — оксид азота NO)

Мнемоника: BAD GraMPa.

IP_3

Гормоны:
GnRH, окситоцин, ADH (через V_1-рецептор), TRH, histamine (через H_1-рецептор), ангиотензин II, gastrin

Мнемоника: GOAT HAG.

Intracellular receptor (внутриклеточный рецептор)

Гормоны:
Progesterone, Estrogen, Testosterone, Cortisol, Aldosterone, T3/T4, Vitamin D

Мнемоника: PET CAT in TV. Все эти гормоны проходят через мембрану и связываются с внутриклеточными рецепторами.

Рецептор-тирозинкиназа

Гормоны:
IGF-1, FGF, PDGF, EGF, insulin

Мнемоника: Get Found In the MAP (первые буквы: IGF-1, FGF, Insulin, MAP). Путь MAP-киназ (MAP kinase pathway).

Нетирозинкиназный рецептор

Гормоны:
G-CSF, Erythropoietin, Thrombopoietin, Prolactin, Immunomodulators (eg, cytokines, IL-2, IL-6, IFN), GH

Путь JAK/STAT.

Примечание: Think acidophils and cytokines аденогипофиза (GH, пролактин) и о цитокинах.

Мнемоника: GET a JAKed PIG.

Сигнальные пути стероидных гормонов

- Стероидные гормоны являются липофильными, поэтому в кровотоке они должны циркулировать в связанном состоянии со специфическими связывающими глобулинами, что повышает их растворимость.
- У мужчин повышение уровня sex hormone–binding globulin, SHBG (глобулина, связывающего половые гормоны), снижает концентрацию свободного тестостерона → гинекомастия.
- У женщин снижение уровня SHBG повышает концентрацию свободного тестостерона → гирсутизм.
- Повышение уровня эстрогенов (например, при приёме комбинированных оральных контрацептивов или во время беременности) → ↑ SHBG.

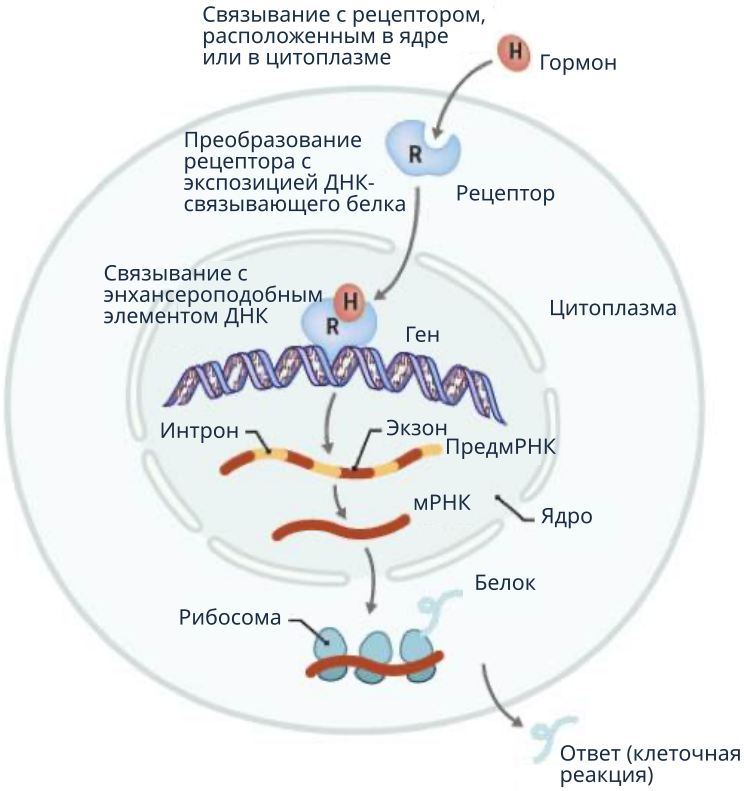

ПАТОЛОГИИ

Синдром неадекватной секреции антидиуретического гормона

Характеризуется избыточной задержкой свободной воды, эуволемической гипонатриемией при сохранённой экскреции Na^+ с мочой; осмолярность мочи выше осмолярности сыворотки.

Организм отвечает на задержку воды ↓ секрецией альдостерона и ↑ высвобождением ANP и BNP → ↑ выведение Na^+ с мочой → нормализация объёма внеклеточной жидкости → сохраняется эуволемическая гипонатриемия.

Лечение: ограничение потребления жидкости (первый шаг), приём солевых таблеток, внутривенное введение гипертонического раствора натрия, диуретики, антагонисты АДГ (например, конивaптан, толваптан, демеклоциклин).

Причины SIADH включают (HEELD-up water):

- Head trauma/CNS disorders — черепно-мозговая травма, заболевания ЦНС.
- Ectopic ADH (eg, small cell lung cancer) — эктопическая продукция ADH (например, мелкоклеточный рак лёгкого).
- Exogenous hormones (eg, vasopressin, desmopressin, oxytocin) — экзогенные гормоны (вазопрессин, десмопрессин, окситоцин).
- Lung disease — заболевания лёгких.
- Drugs (eg, SSRIs, carbamazepine, cyclophosphamide) — лекарственные препараты (селективные ингибиторы обратного захвата серотонина, карбамазепин, циклофосфамид).

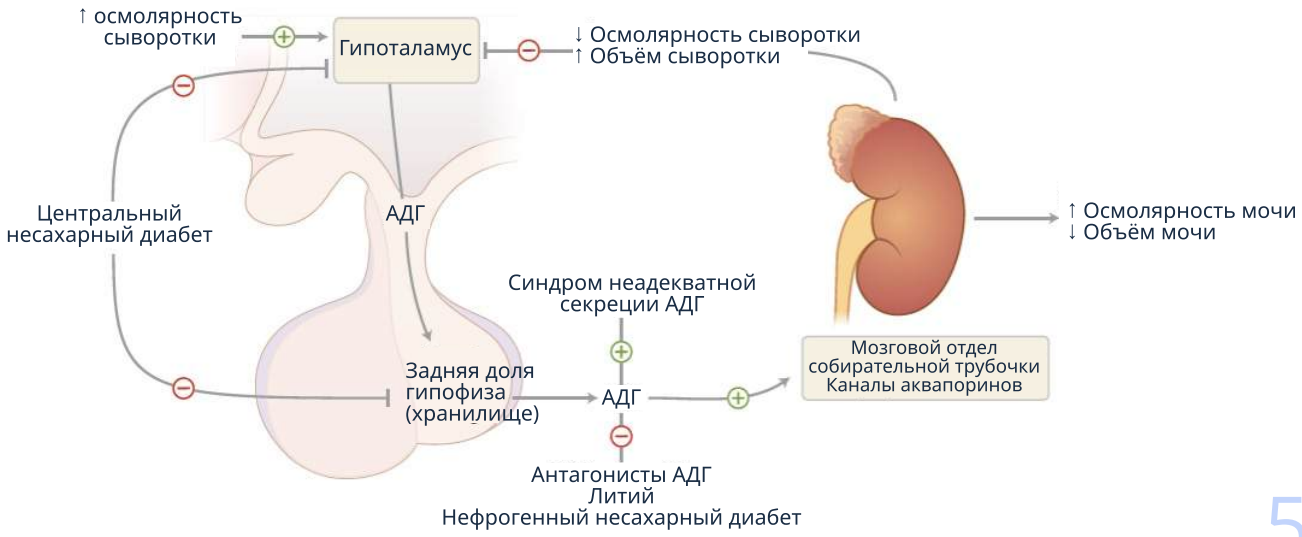

Первичная полидипсия и несахарный диабет (diabetes insipidus, DI)

- Характеризуется образованием больших объёмов разбавленной мочи с жаждой или без неё. Удельный вес мочи < 1,006. Осмолярность мочи обычно < 300 мОсм/кг.
- Центральный DI может быть транзиторным, если повреждение расположено ниже срединного возвышения гипоталамуса или в задней доле гипофиза (ADH, синтезируемый в гипоталамусе, может продолжать секретироваться системно через портальные капилляры в области срединного возвышения).
- Центральный DI также называют дефицитом аргининового вазопрессина; нефрогенный DI — резистентностью к аргининовому вазопрессину.

	Первичная полидипсия	Центральный DI	Нефрогенный DI
Определение	Чрезмерное потребление воды	↓ высвобождение ADH	Резистентность к ADH
Причины	Психические заболевания, гипоталамические поражения, затрагивающие центр жажды	Идиопатический; черепно-мозговая травма, гипоксия, опухоль, хирургическое вмешательство, инфильтративные заболевания	Наследственные причины (мутация V2-рецептора); лекарственные средства (например, литий, демеклоциклин); гиперкальциемия, гипокалиемия
Осмоляльность сыворотки	↓	↑	↑
Уровень ADH	↓ или нормальный	↓	Нормальный или ↑
Ограничение воды[a]	Выраженное ↑ осмолярности мочи (> 700 мОсм/кг)	Отсутствие изменений или небольшое ↑ осмолярности мочи	Отсутствие изменений или небольшое ↑ осмолярности мочи
Введение дезмопрессина[b]	—	Выраженное ↑ осмолярности мочи (> 50 %)	Минимальные изменения осмолярности мочи
Лечение	Ограничение потребления воды	Дезмопрессин (desmopressin, DDAVP)	Коррекция основной причины; диета с низким содержанием растворённых веществ; гидрохлортиазид (HCTZ), амилорид, индометацин

[a] Отсутствие приёма воды в течение 2–3 ч, затем ежечасное измерение объёма мочи и её осмолярности, а также концентрации и осмолярности плазменного Na^+.
[b] Дезмопрессин (аналог ADH) вводят, если осмолярность сыворотки > 295–300 мОсм/кг, концентрация Na^+ в плазме ≥ 145 мЭкв/л или осмолярность мочи не повышается несмотря на ↑ осмолярности плазмы.

Гипопитуитаризм

Недостаточная секреция гормонов гипофиза вследствие:

- Заболеваний гипоталамуса (объёмные образования, лучевая терапия, инфильтративные процессы);
- Операций на гипофизе;
- Заболеваний гипофиза (например, масс-эффект при негормонопродуцирующей аденоме гипофиза, краниофарингиоме);
- Синдрома «пустого турецкого седла»;
- **Синдрома Шихана** — ишемический инфаркт гипофиза после тяжёлого послеродового кровотечения; увеличение гипофиза во время беременности → ↑ восприимчивости к гипоперфузии. Обычно проявляется невозможностью лактации, аменореей, непереносимостью холода (преимущественно страдают гормоны передней доли гипофиза).

Лечение: заместительная гормональная терапия (глюкокортикоиды, тироксин, половые стероиды, гормон роста человека).

Акромегалия

Избыточная секреция GH (гормона роста) у взрослых. Обычно обусловлена аденомой гипофиза.

Клинические признаки

Увеличенный язык с глубокими бороздами, выступание лобных бугров, огрубление черт лица с возрастом (рис. А), низкий голос, гипергидроз (чрезмерная потливость), гипертрофическая артропатия, нарушение толерантности к глюкозе (инсулинорезистентность), артериальная гипертензия, гипертрофия левого желудочка, хроническая сердечная недостаточность с сохранённой фракцией выброса (HFpEF; наиболее частая причина смерти).

↑ GH у детей → гигантизм (↑ линейного роста костей за счёт не сросшихся эпифизов).

Акромегалия — у взрослых, гигантизм — у детей.

Диагностика

↑ концентрации IGF-1 в сыворотке (уровень GH ненадёжен, так как колеблется в течение дня); отсутствие подавления уровня GH в сыворотке после перорального глюкозотолерантного теста; объёмное образование гипофиза по данным МРТ головного мозга.

Лечение

- Хирургическое удаление аденомы гипофиза.
- При неполном излечении — лечение октреотидом (аналог соматостатина), пегвисомантом (антагонист рецепторов ГР) или агонистами дофаминовых рецепторов (например, каберголином).

Гипотиреоз vs гипертиреоз

Система	Гипотиреоз	Гипертиреоз
Метаболизм	Непереносимость холода, ↓ потоотделения, прибавка массы тела (↓ основной обмен → ↓ теплопродукции), гипонатриемия (↓ выведения свободной воды).	Непереносимость жары, ↑ потоотделения, снижение массы тела (↑ синтеза Na^+/K^+-АТФазы → ↑ основного обмена → ↑ теплопродукции).
Кожа/волосы	Сухая, прохладная кожа (из-за ↓ кровотока); грубые ломкие волосы; диффузная алопеция; ломкость ногтей; одутловатость лица и генерализованный не оставляющий ямки отёк (микседема) вследствие ↑ содержания гликозаминогликанов в интерстициальном матриксе → ↑ осмотического давления → задержка воды.	Тёплая, влажная кожа (из-за вазодилатации); тонкие волосы; онихолизис; претибиальная микседема при болезни Грейвса.
Органы зрения	Периорбитальный отёк.	Офтальмопатия при болезни Грейвса (включая периорбитальный отёк, экзофтальм), симптом «плавающего» века/ретракция века (↑ симпатической стимуляции верхней тарзальной мышцы).
ЖКТ	Запор (↓ моторики),↓ аппетита.	Учащённый стул/диарея (↑ моторики ЖКТ), ↑ аппетита.

Система	Гипотиреоз	Гипертиреоз
Опорно-двигательный аппарат	Гипотиреоидная миопатия (проксимальная мышечная слабость, ↑ СК (креатинкиназа), синдром запястного канала, миоэдема (небольшой валик, возникающий на поверхности мышцы при ударе молоточком).	Тиреотоксическая миопатия (проксимальная слабость, нормальный СК); остеопороз/↑ частоты переломов (T_3 стимулирует дифференцировку остеокластов, ↑ резорбции кости и высвобождение кальция; может также влиять на остеобласты).
Репродуктивная система	Аномальные маточные кровотечения, ↓ либидо, бесплодие.	Аномальные маточные кровотечения, гинекомастия, ↓ либидо, бесплодие.
Нейропсихические проявления	Гипоактивность, вялость, утомляемость, слабость, депрессия, ↓ сухожильных рефлексов (замедленная фаза расслабления).	Гиперактивность, психомоторное возбуждение, тревожность, бессонница, мелкий тремор (из-за ↑ β-адренергической активности), ↑ рефлексов (живые/оживлённые).
Сердечно-сосудистая система	Брадикардия, одышка при физической нагрузке (↓ сердечного выброса).	Тахикардия, сердцебиения, одышка, аритмии (например, фибрилляция предсердий), боли в груди и систолическая артериальная гипертензия) вследствие ↑ числа и чувствительности β-адренорецепторов, ↑ экспрессии сарколеммальной сердечной АТФазы и ↓ экспрессии фосфоламбана.
Лабораторные данные	↑ ТТГ (при первичном гипотиреозе), ↓ свободного T_4; гиперхолестеринемия (из-за ↓ экспрессии ЛПНП-рецепторов).	↓ ТТГ (при первичном гипертиреозе), ↑ свободных T_3 и T_4; ↓ концентрации ЛПНП, ЛПВП и общего холестерина.

Гипотиреоз

Тиреоидит Хашимото

Также называется хроническим аутоиммунным тиреоидитом. Наиболее частая причина гипотиреоза в регионах с достаточным поступлением йода.

Ассоциирован с HLA-DR3 (частота ассоциаций зависит от этнической группы), ↑ риск первичной лимфомы щитовидной железы (обычно диффузная крупноклеточная В-клеточная лимфома).

Клинические данные: умеренно увеличенная, безболезненная щитовидная железа. Может предшествовать кратковременное состояние гипертиреоза («хашитоксикоз») вследствие разрыва фолликулов и высвобождения гормонов щитовидной железы.

Серология: ⊕ антитела к тиреоидной пероксидазе (антимикросомальные) и антитела к тиреоглобулину.

Гистология: клетки Гюртле (рис. A), лимфоидные агрегаты с герминативными центрами (рис. B).

Послеродовой тиреоидит: лёгкий, купирующийся самостоятельно вариант тиреоидита Хашимото, возникающий < 1 года после родов. Естественное течение: гипертиреоз (в течение первых 3 месяцев после родов) → гипотиреоз → восстановление/эутиреоидное состояние.

Подострый гранулематозный тиреоидит

Также называется тиреоидитом де Кервена. Обычно заболевание купируется самостоятельно.

Естественное течение: переходный гипертиреоз → эутиреоз → гипотиреоз → эутиреоз.
Часто возникает после вирусной инфекции.

Клинические данные: ↑ СОЭ, боль в нижней челюсти, резко болезненная при пальпации щитовидная железа

Гистология: гранулематозное воспаление C.

Тиреоидит Риделя

Также называется инвазивным фиброзным тиреоидитом. Может быть частью спектра IgG4-ассоциированных заболеваний (например, аутоиммунный панкреатит, ретроперитонеальный фиброз, неинфекционный аортит).
Гипотиреоз развивается примерно у ⅓ пациентов.
Фиброз может распространяться на соседние структуры (например, трахею, пищевод), имитируя анапластическую карциному.

Клинические данные: медленно увеличивающаяся, твёрдая («каменистой плотности»), фиксированная, безболезненная щитовидная железа.

Гистология: ткань щитовидной железы замещена фиброзной тканью и воспалительным инфильтратом (рис. D).

Врожденный гипотиреоз

Ранее обозначался как кретинизм. Наиболее часто обусловлен дизгенезией щитовидной железы (аномальное развитие железы: агенезия, гипоплазия, эктопия) или дисгормоногенезом (аномалия синтеза гормонов щитовидной железы; например, мутации тиреоидной пероксидазы) в регионах с достаточным поступлением йода.

Клинические данные (6 P's): «pot-bellied» — большой живот, «pale» — бледный, «puffy-faced» — пастозное лицо ребёнка (рис. E) with protruding umbilicus – выступающий пупок, protuberant tongue (рис. F) , and poor brain development – недоразвитие головного мозга.

Другие причины

Дефицит йода (наиболее частая причина гипотиреоза в мире; обычно проявляется зобом (G); избыток йода (эффект Вольфа–Чайкова); лекарственные средства (например, амиодарон, литий).

Синдром эутиреоидной патологии (thyroidal illness syndrome, также называемый euthyroid sick syndrome — ↓ T_3 при нормальном или ↓ T_4 и ТТГ у тяжёлых соматических больных).

Гипертиреоз

Болезнь Грейвса

Наиболее частая причина гипертиреоза.

Тиреостимулирующий иммуноглобулин (IgG; может вызывать транзиторный неонатальный гипертиреоз; реакция гиперчувствительности II типа) стимулирует рецепторы ТТГ на щитовидной железе (гипертиреоз, диффузный зоб), дермальных фибробластах (претибиальная микседема) и орбитальных фибробластах (офтальмопатия при болезни Грейвса; лечится глюкокортикоидами).

Активация Т-клеток → лимфоцитарная инфильтрация ретроорбитального пространства → ↑ продукция цитокинов (например, TNF-α, IFN-γ) → ↑ секреции гидрофильных гликозаминогликанов фибробластами → ↑ осмотического отёка мышц, мышечного воспаления и количества адипоцитов → экзофтальм (рис. A).

Часто манифестирует на фоне стресса (например, беременности). Ассоциирована с HLA-DR3 и HLA-B8.

Гистология: высокие, тесно расположенные фолликулярные эпителиальные клетки; фестончатый коллоид (рис. B).

Токсический многоузловой зоб (Toxic multinodular goiter)

Очаговые участки гиперфункционирующих фолликулярных клеток, растянутых коллоидом и функционирующих независимо от ТТГ (из-за мутаций рецептора ТТГ приблизительно в 60 % случаев). Это приводит к ↑ высвобождению T_3 и T_4. «Горячие» узлы (гиперфункционирующие узлы, визуализируемые при сцинтиграфии с радиоактивным йодом) редко бывают злокачественными.

Тиреоидный шторм

Редкое, но серьёзное осложнение, возникающее при гипертиреозе без лечения и затем резко ухудшающееся на фоне острого стресса, такого как инфекция, травма, хирургическое вмешательство.

Проявляется возбуждением, делирием, лихорадкой, диареей, комой и тахиаритмией (частая причина смерти). Возможны ↑ активности печёночных трансаминаз.

Лечение основано на **«4 P»**: β-адреноблокаторы (например, **p**ropranolol), **p**ropylthiouracil, глюкокортикоиды (например, **p**rednisolone), калия йодид - **p**otassium iodide.
Нагрузочная доза йодида → ↓ синтеза T_4 → эффект Вольфа–Чайкова.

Другие причины

Экзогенный тиреотоксикоз (чрезмерный приём препаратов гормонов щитовидной железы; следует подозревать у пациента, который стремится похудеть), эктопическая продукция гормона щитовидной железы (struma ovarii — тератома яичника, содержащая ткань щитовидной железы), контраст-индуцированный тиреоидит (феномен Йод-Базедова / Jod-Basedow), лекарственно-индуцированный тиреотоксикоз (амиодарон, литий).

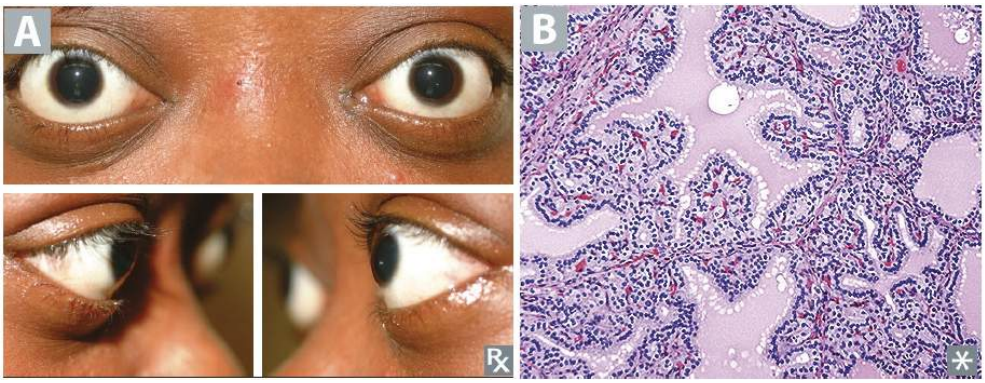

Причины зоба

- **Диффузный зоб:** болезнь Грейвса, тиреоидит Хашимото, дефицит йода, секретирующая ТТГ аденома гипофиза.
- **Узловой зоб:** токсический многоузловой зоб, аденома щитовидной железы, рак щитовидной железы, киста щитовидной железы.

Аденома щитовидной железы

Доброкачественное солитарное новообразование щитовидной железы. В большинстве случаев нефункционирующая («холодный» узел при сцинтиграфии с радиоактивным йодом), однако в редких случаях может вызывать гипертиреоз за счёт автономной продукции гормонов щитовидной железы («горячий» или «токсический» узел).

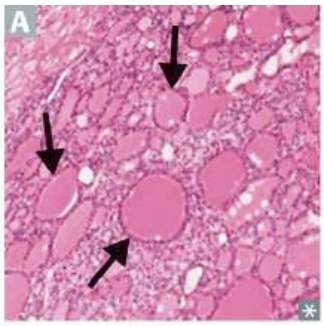

Наиболее частый гистологический вариант — фолликулярная аденома (стрелки на А); капсулярная и сосудистая инвазия отсутствуют (в отличие от фолликулярной карциномы).

Диагноз, как правило, устанавливают по данным тонкоигольной аспирационной биопсии.

Лечение — тиреоидэктомия. Возможные осложнения операции: гипокальциемия (вследствие удаления или повреждения околощитовидных желез), повреждение возвратного гортанного нерва при лигировании нижней щитовидной артерии (дисфагия, дисфония/осиплость), повреждение наружной ветви верхнего гортанного нерва при лигировании сосудистой ножки верхнего полюса щитовидной железы (потеря высоких нот, особенно заметная у профессиональных вокалистов).

Папиллярная карцинома

Наиболее частая форма рака щитовидной железы.

Морфология: оптически светлые («пустые») ядра с центральным просветлением типа orphan Annie eye nuclei (рис. A); псаммомные тельца; ядерные бороздки (nuclear grooves)

Генетика/факторы риска: повышенный риск при перестройках RET/PTC, мутациях BRAF, при облучении в детском возрасте.

Клиника и прогноз: наиболее распространённый вариант рака щитовидной железы; часто имеются пальпируемые метастатические лимфатические узлы; в целом прогноз благоприятный.

Мнемоника (из англ. оригинала): «Papi and Moma adopted Orphan Annie» — Psammoma bodies, nuclear grooves, orphan Annie eye nuclei.

Фолликулярная карцинома

Как правило, имеет относительно благоприятный прогноз.

Морфология: инвазия капсулы опухоли и сосудов (в отличие от фолликулярной аденомы), формирование относительно однотипных фолликулов (рис. B).

Метастазирование: характерна гематогенная диссеминация.

Генетика: ассоциирована с мутациями RAS и транслокацией PAX8-PPAR-γ.

Диагностика: цитология материала тонкоигольной аспирационной биопсии не всегда позволяет отличить фолликулярную аденому от фолликулярной карциномы.

Медуллярная карцинома

Происходит из парафолликулярных С-клеток; продуцирует кальцитонин.

Морфология: пласты полигональных опухолевых клеток в амилоидной строме (рис. С), окрашивающейся конго красным.

Генетика/синдромы: ассоциирована с синдромами MEN 2A и MEN 2B (мутации RET); типичная опухоль щитовидной железы при этих формах множественной эндокринной неоплазии.

Недифференцированная (анапластическая) карцинома

Чаще развивается у пациентов пожилого возраста.

Клиника: быстро увеличивающаяся опухолевая масса в области шеи, вызывающая выраженные компрессионные симптомы (одышку, дисфагию, осиплость голоса); прогноз крайне неблагоприятный.

Морфология: опухоль представлена плейоморфными клетками с частыми митозами (рис. D).

Может возникать de novo, но чаще формируется в результате дедифференцировки предсуществующей папиллярной или фолликулярной карциномы.

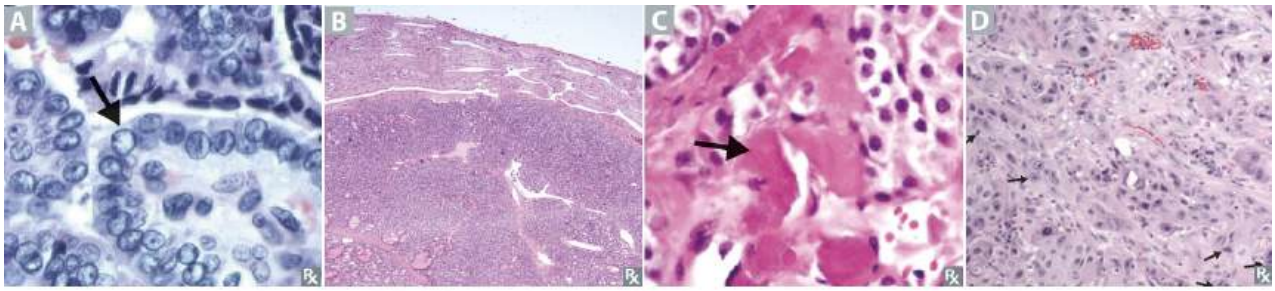

Диагностика заболеваний паращитовидной железы

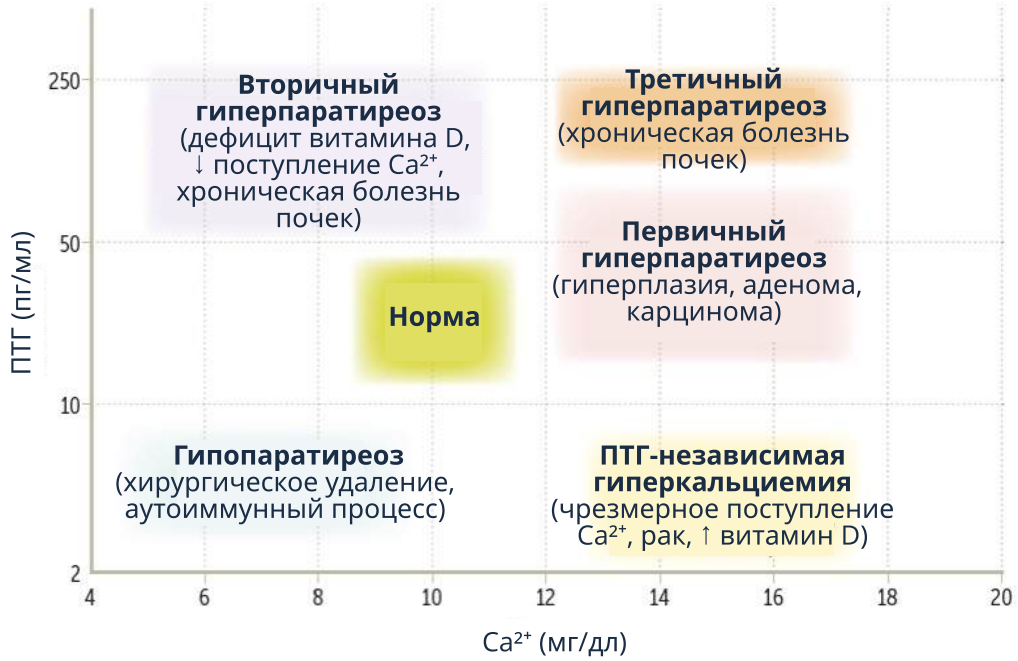

Гипопаратиреоз

Возникает вследствие повреждения околощитовидных желёз или их кровоснабжения (обычно во время операций на щитовидной железе), аутоиммунного разрушения или при синдроме Ди Джорджи.

Клинические проявления: тетания, гипокальциемия, гиперфосфатемия.

Симптом Хвостека

Поколачивание по ходу лицевого нерва (по щеке) → сокращение мимических мышц.

Симптом Труссо

Пережатие плечевой артерии манжетой для измерения артериального давления → развитие карпального спазма кисти.

Псевдогипопаратиреоз типа 1А

Аутосомно-доминантное заболевание с материнским типом наследования (импринтированный ген GNAS).

Инактивирующая мутация GNAS1 (связанная с рецептором ПТГ), кодирующая α-субъединицу Gs-белка, приводит к инактивации аденилатциклазы при связывании ПТГ с его рецептором → резистентность органов-мишеней (почки и кость) к ПТГ.

Клинические проявления: наследственная остеодистрофия Олбрайта (укорочение 4-го и 5-го пальцев, низкий рост, круглое лицо, подкожные кальцинаты, задержка развития).

Лабораторные данные: ↑ ПТГ, ↓ Ca^{2+}, ↑ PO_4^{3-}.

Псевдопсевдогипопаратиреоз

Аутосомно-доминантное заболевание с отцовским типом наследования (импринтированный ген GNAS), при котором отсутствует резистентность органов-мишеней к ПТГ благодаря сохранному материнскому аллелю, обеспечивающему нормальную чувствительность почек к PTH.

Клинические проявления: такие же, как при наследственной остеодистрофии Олбрайта.

Лабораторные данные: уровни PTH, Ca^{2+} и PO_4^{3-} в пределах нормы.

Лабораторные показатели при гипокальциемических состояниях

Состояние	Ca^{2+}	PO_4^{3-}	ПТГ	Щелочная фосфатаза	25(OH) витамин D	$1,25(OH)_2$ витамин D
Дефицит витамина D	N/↓	N/↓	↑	↑	↓	N/↑
Вторичный гиперпаратиреоз (хроническая болезнь почек, ХБП)	↓	↑	↑	↑	N	↓
Гипопаратиреоз	↓	↑	↓	N	N	N/↓
Псевдогипопара-тиреоз	↓	↑	↑	↑	N	N/↓

Гиперпаратиреоз

Первичный гиперпаратиреоз

Обычно обусловлен аденомой или гиперплазией околощитовидных желез.

Характерны: гиперкальциемия, гиперкальциурия (почечные камни, нефролитиаз), полиурия, гипофосфатемия, ↑ паратгормона (ПТГ), ↑ щелочной фосфатазы (ЩФ), ↑ цАМФ в моче.

Часто протекает бессимптомно. Клинически может проявляться болями в костях, мышечной слабостью, запором, болями в животе или в поясничной области (почечные камни, острый панкреатит), нейропсихическими нарушениями.

Мнемоника: «stones, thrones, bones, groans and psychiatric overtones» — камни (nephrolithiasis), «троны» (полиурия/полидипсия), кости (костные боли и остеодистрофия), «стоны» (абдоминальные боли, запор, панкреатит) и психические расстройства.

Вторичный гиперпаратиреоз (2°)

Вторичная гиперплазия околощитовидных желез вследствие ↓ всасывания Ca^{2+} и/или ↑ уровня фосфатов; чаще всего при хронической болезни почек (ХБП), что приводит к гиповитаминозу D и гиперфосфатемии → ↓ Ca^{2+}.

Лабораторно: гипокальциемия, гиперфосфатемия при ХБП (в отличие от гипофосфатемии при большинстве других причин вторичного гиперпаратиреоза), ↑ ЩФ, ↑ ПТГ.

Третичный гиперпаратиреоз (3°)

Рефрактерный (автономный) гиперпаратиреоз, развивающийся на фоне терминальной стадии хронической болезни почек. Характерно стойкое выраженное ↑↑ ПТГ и гиперкальциемия.

Osteitis fibrosa cystica

Кистозные полости в костях, заполненные бурой фиброзной тканью («бурые опухоли» - рис. А), состоящей из остеокластов и отложений гемосидерина вследствие кровоизлияний; сопровождается болями в костях. Развивается при хронически повышенном уровне ПТГ; классически ассоциирован с первичным гиперпаратиреозом, но встречается и при вторичном.

Ренальная остеодистрофия (renal osteodystrophy)

Костные поражения при хронической болезни почек: заболевание почек → вторичный и третичный гиперпаратиреоз → ремоделирование костной ткани с развитием остеодистрофии и костных дефектов.

Семейная гипокальциурическая гиперкальциемия

- Аутосомно-доминантное заболевание. Дефектные кальций-чувствительные рецепторы, связанные с G-белком (Ca^{2+}-sensing receptor, CaSR), экспрессируются в различных тканях (например, околощитовидные железы, почки).
- Для подавления секреции паратгормона требуются более высокие, чем в норме, концентрации Ca^{2+}. Усиленная почечная реабсорбция Ca^{2+} → лёгкая гиперкальциемия и гипокальциурия при нормальном или повышенном уровне ПТГ.

Сахарный диабет

Острые проявления (Acute manifestations)

- Полидипсия, полиурия, полифагия («3 P»), снижение массы тела, DKA (diabetic ketoacidosis — диабетический кетоацидоз, тип 1), hyperosmolar hyperglycemic state (гиперосмолярное гипергликемическое состояние, тип 2).
- Редко может быть обусловлен неконтролируемой (без антагонистов) секрецией гормона роста и адреналина. Также встречается у пациентов, получающих терапию глюкокортикоидами («стероидный диабет»).

Хронические осложнения

Неэнзиматическое гликирование:

- Поражение мелких сосудов (гиалиновый артериолосклероз) → ретинопатия, нейропатия, нефропатия.
- Поражение крупных сосудов (атеросклероз) → ИБС, цереброваскулярные заболевания, поражение периферических артерий. Инфаркт миокарда — наиболее частая причина смерти.

Осмотическое повреждение (накопление сорбитола в органах с альдозоредуктазой и сниженной активностью сорбитолдегидрогеназы):

- Нейропатия: двигательная, чувствительная (по типу «носков и перчаток»), вегетативная (например, ГЭРБ), гастропарез, диабетическая диарея).
- Катаракта.

Диагностика сахарного диабета (Diagnosis)

Тест	Диагностический порог	Примечания
HbA1c (гликированный гемоглобин A1c)	≥ 6,5%	Отражает средний уровень глюкозы крови за предыдущие ≈ 3 месяца; показатель зависит от скорости обновления эритроцитов.
Глюкоза плазмы натощак	≥ 126 мг/дл	Забор крови после ≥ 8 часов голодания.
Пероральный глюкозотолерантный тест через 2 часа	≥ 200 мг/дл	Определение глюкозы через 2 часа после приёма 75 г глюкозы, растворённой в воде.
Случайно определённая глюкоза плазмы)	≥ 200 мг/дл	Диагностический критерий только при наличии симптомов гипергликемии.

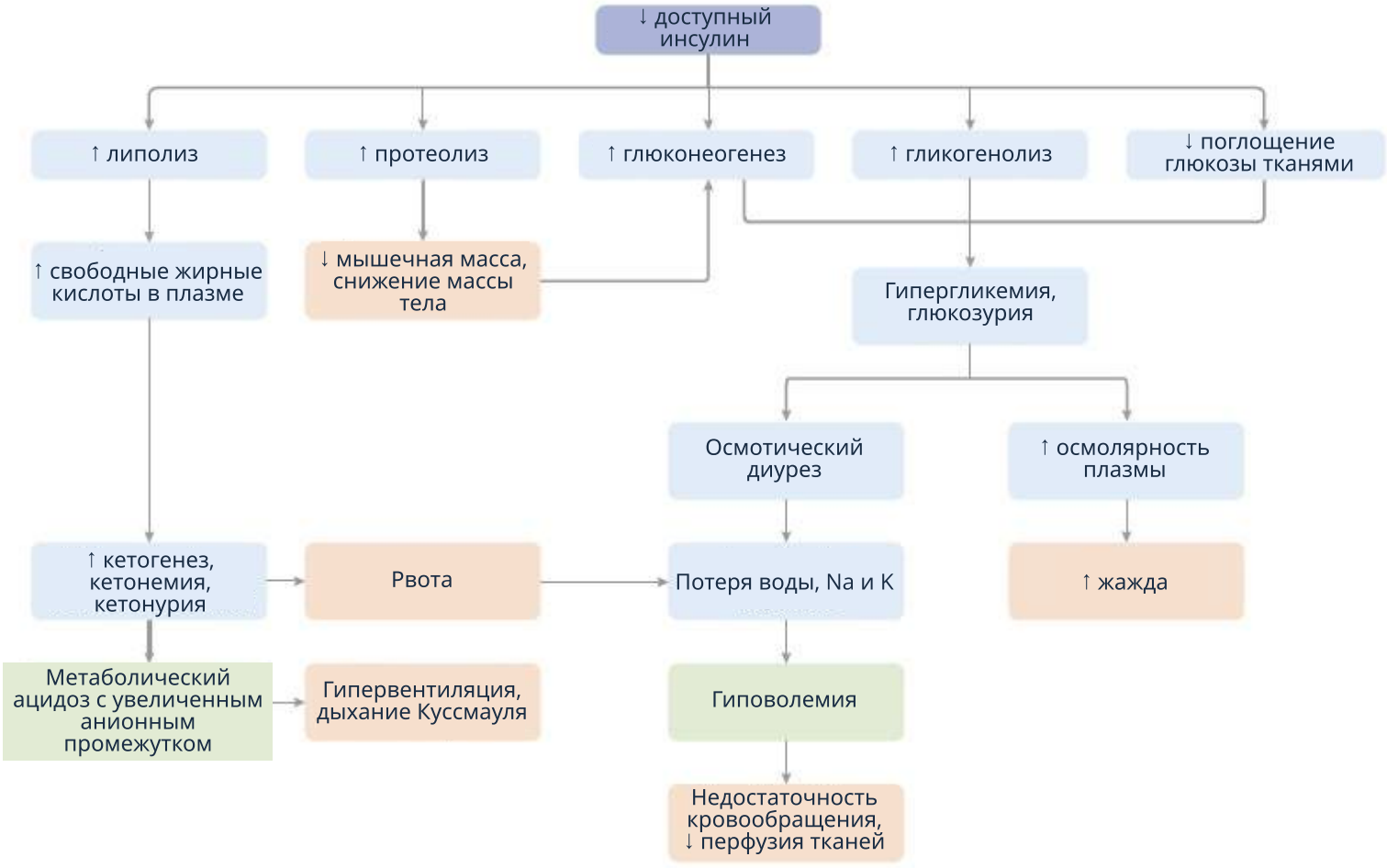

Сахарный диабет 1-го и 2-го типов

Параметр	Сахарный диабет 1-го типа	Сахарный диабет 2-го типа
Первичный дефект	Аутоиммунное Т-клеточно-опосредованное разрушение β-клеток островков поджелудочной железы (часто выявляются антитела к цитоплазме островковых клеток, к глутаматдекарбокси-лазе и к инсулину).	Инсулинорезистентность, прогрессирующая функциональная недостаточность β-клеток поджелудочной железы.
Необходимость инсулина в лечении	Инсулин требуется всегда.	Инсулин требуется не всегда, иногда.
Возраст	Обычно < 30 лет.	Обычно > 40 лет.
Связь с ожирением	Как правило, отсутствует.	Как правило, имеется.
Наследственная предрасположен-ность	Относительно слабая (конкордантность у монозиготных близнецов ≈ 50 %), полигенное наследование.	Относительно выраженная (конкордантность у монозиготных близнецов ≈ 90 %), полигенное наследование.
Ассоциация с системой HLA	Есть: чаще HLA-DR4 и HLA-DR3 (4 – 3 = 1-й тип).	Нет.
Нарушение толерантности к глюкозе	Выраженное.	Лёгкой или средней степени.
Чувствительность к инсулину	Высокая (сохранена).	Низкая (инсулинорезистентность).
Кетоацидоз	Частое осложнение.	Редкое осложнение.
Количество β-клеток в островках	Снижено, вплоть до полного исчезновения.	Варьирует; часто сочетается с отложением амилоида.
Уровень инсулина в сыворотке	Низкий или отсутствует.	Повышен на ранних стадиях, снижается при длительном течении заболевания.
Классические симптомы*	Выражены часто.	Могут отсутствовать или быть менее выраженными.
Гистологическая картина	Лимфоцитарная инфильтра-ция островков (инсулит).	Отложение амилоида в островках (islet amyloid polypeptide).

*Классические симптомы: полидипсия, полиурия, полифагия, снижение массы тела.

Параметр	Диабетический кетоацидоз	Гиперосмолярное гипергликемическое состояние (HHS, hyperosmolar hyperglycemic state)
Первичный дефект	Неприверженность инсулинотерапии или ↑ потребности в инсулине при стрессе (например, инфекция) → липолиз и окисление свободных жирных кислот → ↑ образования кетоновых тел (β-гидроксимасляная кислота > ацетоацетат). Абсолютный дефицит инсулина, кетоновые тела присутствуют.	Выраженная гипергликемия → массивный осмотический диурез → дегидратация и ↑ осмолярности плазмы → формирование гиперосмолярного гипергликемического состояния. Типично для пожилых больных сахарным диабетом 2-го типа с ограниченной возможностью пить. Секреция инсулина сохранена, кетоновые тела отсутствуют.
Клинические проявления	**DKA is Deadly (мнемоника):** Delirium/психоз, Kussmaul respirations — дыхание Куссмауля (частое, глубокое), Abdominal pain — боль в животе, тошнота, рвота; выраженная дегидратация. Характерен «фруктовый» запах изо рта (вследствие присутствия ацетона)	Жажда, полиурия, вялость, очаговая неврологическая симптоматика, судорожные приступы.
Лабораторные данные	Гипергликемия, ↓ pH, ↓ HCO_3^- (метаболический ацидоз с ↑ анионного интервала), ↑ уровня кетоновых тел в крови и моче, лейкоцитоз. Сывороточный K^+ нормальный или повышен, но внутриклеточные запасы K^+ снижены вследствие выхода K^+ из клеток при дефиците инсулина и ацидозе. Осмотический диурез → ↑ потерь K^+ с мочой → общее истощение запасов калия в организме.	Гипергликемия (часто > 600 мг/дл), ↑ осмолярности плазмы (> 320 мОсм/кг), нормальный pH (ацидоза нет), кетонемии и кетонурии нет. Сывороточный K^+ нормальный или повышен, внутриклеточный K^+ снижен.
Осложнения	Жизнеугрожающий мукормикоз, отёк головного мозга, нарушения ритма сердца.	При отсутствии лечения может прогрессировать до комы и летального исхода.

Параметр	Диабетический кетоацидоз	Гиперосмолярное гипергликемическое состояние (HHS, hyperosmolar hyperglycemic state)
Лечение	В/в регидратация, в/в инсулин, коррекция дефицита K^+ (восполнение внутриклеточных запасов). По мере снижения гликемии может потребоваться введение глюкозы для профилактики гипогликемии на фоне инсулинотерапии..	Агрессивная в/в регидратация, в/в инсулин, тщательный мониторинг и коррекция электролитных нарушений (в первую очередь калия).

Гипогликемия при сахарном диабете

Обычно развивается у пациентов, получающих инсулин или препараты-секретагоги инсулина (например, производные сульфонилмочевины, меглитиниды) на фоне избыточной дозы, недостаточного приёма пищи и/или физической нагрузки.

- **Нейрогенные (автономные) симптомы:** потливость, тахикардия, тремор, тревога, чувство голода. Эти проявления позволяют пациенту распознать снижение уровня глюкозы (так называемая «осознаваемая гипогликемия»).
- **Нейрогликопенические симптомы:** нарушение сознания, судорожные приступы, летальный исход вследствие недостаточного поступления глюкозы в ЦНС. Могут возникать без предшествующих нейрогенных симптомов у пациентов с ослабленным автономным ответом, например при приёме β-адреноблокаторов (состояние «неосознаваемой гипогликемии»).

Лечение: при сохранённом сознании — приём внутрь быстроусвояемых углеводов (например, таблетки глюкозы, фруктовый сок). При невозможности перорального приёма — в/м введение глюкагона, в/в введение раствора глюкозы (декстрозы).

Синдром Иценко–Кушинга

Этиология

↑ секреции кортизола по различным причинам:

1. Экзогенные глюкокортикоиды → ↓ АКТГ → двусторонняя атрофия коры надпочечников (самая частая причина).
2. 2Первичная аденома, гиперплазия или карцинома коры надпочечников → ↓ АКТГ → атрофия неизменённого (контралатерального) надпочечника.
3. 3АКТГ-секретирующая аденома гипофиза (болезнь Иценко–Кушинга, Cushing disease); эктопическая секреция АКТГ (например, мелкоклеточный рак лёгкого, бронхиальные карциноиды) → двусторонняя гиперплазия коры надпочечников.

Болезнь Иценко–Кушинга отвечает за большинство эндогенных случаев синдрома Иценко–Кушинга.

Клинические признаки

Характерный внешний вид (“moon facies”) и системные проявления:

- Метаболический синдром: артериальная гипертензия, гипергликемия, гиперлипидемия.
- Ожирение абдоминального (центрального) типа: увеличение массы тела с преимущественным отложением жира на туловище при относительном истончении конечностей; округлое «лунообразное» лицо (moon facies - рис. A); дорсоцервикальное жировое отложение — «бычий горб».
- Остеопороз.
- Нейропсихические нарушения: депрессия, тревога, раздражительность.
- Плетора лица (застойная, багровая окраска кожи лица).
- Гиперандрогения: акне, гирсутизм.
- Катаракта.
- Иммуносупрессия (повышенная восприимчивость к инфекциям).
- Экхимозы (лёгкое образование синяков).
- Кожные изменения: истончение кожи, пурпурные стрии (рис. B), гиперпигментация.

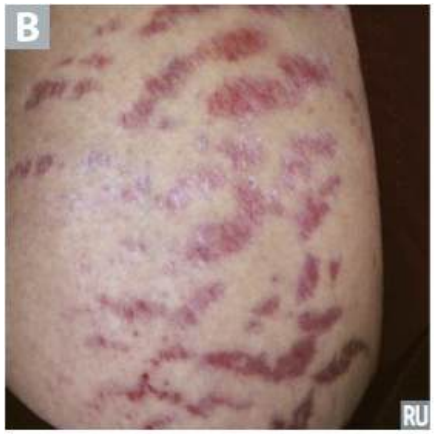

Диагностика

Скрининговые тесты: ↑ свободного кортизола в суточной моче; ↑ поздневечернего кортизола в слюне; отсутствие подавления секреции кортизола при ночной пробе с низкой дозой дексаметазона.

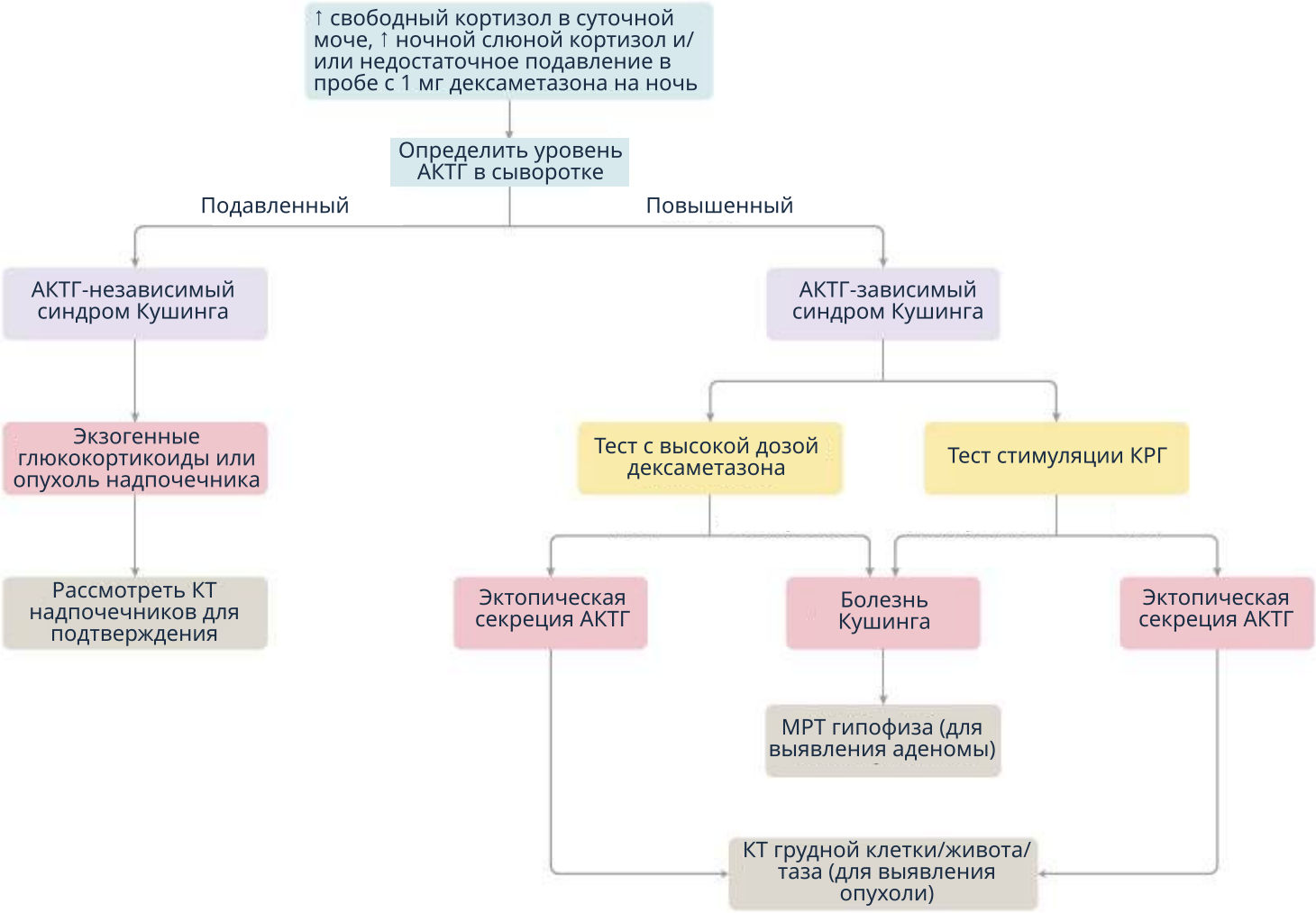

Надпочечниковая недостаточность

Неспособность коры надпочечников вырабатывать достаточное количество глюкокортикоидов и/или минералокортикоидов для потребностей организма. Может протекать остро или хронически.

Клинические проявления: слабость, утомляемость, ортостатическая гипотензия, мышечные боли, снижение массы тела, нарушения со стороны желудочно-кишечного тракта, выраженная тяга к сладкому и/или солёному.

Лечение: заместительная терапия глюкокортикоидами и при необходимости минералокортикоидами.

Первичная надпочечниковая недостаточность

- ↓ функции коры надпочечников → ↓ кортизола и ↓ альдостерона → артериальная гипотензия (гипонатриемическая гиповолемия), гиперкалиемия, метаболический ацидоз, гиперпигментация кожи и слизистых оболочек (особенно в зонах давления и на слизистой щёк) (рис. А).
- ↓ кортизола → ↓ отрицательной обратной связи на гипофиз → ↑ продукции производных проопиомеланокортина: β-эндорфин, АКТГ (adrenocorticotropic hormone – адренокортикотропный гормон), МСГ → ↑ синтеза меланина.

Мнемоника: «Primary pigments the skin/mucosa» – при первичной недостаточности надпочечников кожа и слизистые гиперпигментированы.

Болезнь Аддисона – хроническая первичная надпочечниковая недостаточность, обусловленная атрофией или разрушением коры надпочечников; чаще всего связана с аутоиммунным адреналитом (в странах с высоким уровнем дохода) или туберкулёзом (в странах с низким уровнем дохода).

Вторичная и третичная надпочечниковая недостаточность

↓ секреции АКТГ гипофизом (вторичная) или ↓ секреции КРГ гипоталамусом (третичная).

Гиперкалиемии нет (синтез альдостерона сохранён благодаря функционирующей коре надпочечников и интактной ренин-ангиотензин-альдостероновой системе – RAAS), гиперпигментации также нет.

Вторичная надпочечниковая недостаточность обусловлена патологией гипофиза, третичная чаще всего возникает при резкой отмене длительной терапии глюкокортикоидами (угнетение гипоталамо-гипофизарно-надпочечниковой оси, HPA).

Мнемоника: «tertiary – from treatment» (третичная чаще ятрогенная, связана с лечением).

Острая надпочечниковая недостаточность

Также называется adrenal (addisonian) crisis – аддисонический криз; часто провоцируется острыми стрессовыми факторами, повышающими потребность в глюкокортикоидах (например, инфекция) у пациентов с исходной надпочечниковой недостаточностью или на фоне терапии глюкокортикоидами.

Клиническая картина: острая боль в животе, тошнота, рвота, изменение психического статуса (нарушение сознания), шок.

Синдром Уотерхауса–Фридериксена (Waterhouse–Friderichsen syndrome) – двустороннее кровоизлияние в надпочечники на фоне сепсиса (например, менингококцемия) → острая первичная надпочечниковая недостаточность.

Гиперальдостеронизм

Повышенная секреция альдостерона корой надпочечников. Клинические проявления включают артериальную гипертензию, снижение или нормальный уровень K^+, метаболический алкалоз. Первичный гиперальдостеронизм сам по себе обычно не приводит к развитию отёков благодаря механизму «ускользания от действия альдостерона» (aldosterone escape). Однако при отдельных вторичных вариантах гиперальдостеронизма (например, при сердечной недостаточности) этот механизм нарушается, что способствует прогрессированию отёчного синдрома.

Первичный гиперальдостеронизм

Наблюдается у пациентов с двусторонней гиперплазией коры надпочечников или аденомой надпочечника (синдром Конна).

Характерно: ↑ альдостерона, ↓ ренина. Приводит к рефрактерной (резистентной к терапии) артериальной гипертензии.

Вторичный гиперальдостеронизм

Возникает у пациентов с реноваскулярной артериальной гипертензией, опухолями юкстагломерулярных клеток (продуцирующими ренин), а также при состояниях, сопровождающихся отёками (например, цирроз печени, сердечная недостаточность, нефротический синдром).

Характерно: ↑ альдостерона, ↑ ренина.

Нейроэндокринные опухоли

- **Нейроэндокринные опухоли** — гетерогенная группа новообразований, происходящих из нейроэндокринных клеток, которые сочетают свойства нервных и гормонпродуцирующих клеток.
- Большинство этих опухолей локализуется в желудочно-кишечном тракте (например, карциноидные опухоли, гастринома), поджелудочной железе (например, инсулинома, глюкагонома) и лёгких (например, мелкоклеточный рак лёгкого). Также встречаются в щитовидной железе (например, медуллярный рак щитовидной железы) и надпочечниках (например, феохромоцитома).
- Нейроэндокринные клетки (например, β-клетки поджелудочной железы, энтерохромаффинные клетки) имеют общую биологическую функцию — захват и декарбоксилирование предшественников биогенных аминов (amine precursor uptake and decarboxylation, APUD), несмотря на различия эмбрионального происхождения,

анатомической локализации и секретируемых продуктов (например, хромогранин А, нейрон-специфическая энолаза (NSE), синаптофизин, серотонин, гистамин, кальцитонин).

Лечение: хирургическое удаление опухоли, аналоги соматостатина.

Нейробластома

- Наиболее частая солидная экстракраниальная опухоль у детей (как правило, в возрасте < 4 лет). Обычно возникает в мозговом веществе надпочечника, но может развиваться на любом уровне симпатической цепочки. Происходит из клеток нервного гребня.
- Наиболее типичное клиническое проявление — увеличение объёма живота и плотное, неправильной формы опухолевое образование брюшной полости, способное пересекать срединную линию (в отличие от опухоли Вильмса, которая обычно гладкая и односторонняя). Артериальная гипертензия развивается реже, чем при феохромоцитоме (для нейробластомы характерно нормальное артериальное давление). Возможны проявления синдрома опсоклонус-миоклонус (синдром «пляшущих глаз»).
- В моче выявляется повышение уровня HVA (homovanillic acid — гомованилиновая кислота) и VMA (vanillylmandelic acid — ванилилминдальная кислота) — метаболитов катехоламинов.
- Гистологически характерны розетки Хомера–Райта (нейробласты, окружающие центральную зону нейропиля [рис. А]), типичные для нейробластомы и медуллобластомы. Опухолевые клетки экспрессируют бомбезин и NSE

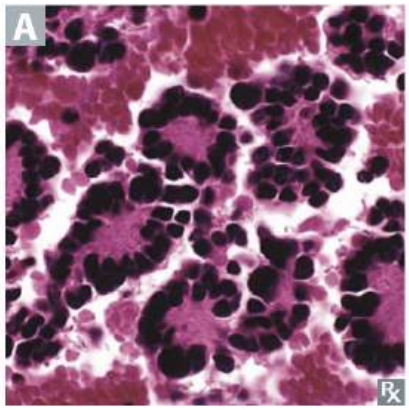

Феохромоцитома

Этиология

Наиболее частая опухоль мозгового вещества надпочечников у взрослых (на рис. А чёрная стрелка указывает на опухоль, красная — на костные метастазы). Происходит из хромаффинных клеток (из клеток нервного гребня). В целом опухоль встречается относительно редко. Может быть ассоциирована с герминальными мутациями (например, NF-1 — нейрофиброматоз 1 типа, VHL — синдром фон Гиппеля–Линдау, RET — протоонкоген при множественной эндокринной неоплазии типов MEN 2A и 2B).

«Правило десяток» (Rule of 10s): 10% случаев — злокачественные; **10%** — двустороннее поражение; **10%** — вне надпочечников (параганглиома, например, в стенке мочевого пузыря, орган Цуккеркандля); **10%** — с кальцинатами; **10%** — у детей.

Симптомы

Большинство опухолей секретируют адреналин, норадреналин и дофамин, что приводит к эпизодическим подъёмам артериального давления (пароксизмальная артериальная гипертензия). Иногда опухоль дополнительно секретирует эритропоэтин (erythropoietin, EPO) с развитием полицитемии. Клинические проявления возникают приступообразно с чередованием обострений и ремиссий.

Эпизодические гиперадренергические симптомы («5 P's»):

1) **P**ressure — повышение артериального давления; 2) **P**ain — головная боль; 3) **P**erspiration — выраженная потливость; 4) **P**alpitations — сердцебиение, тахикардия; 5) **P**allor — бледность кожных покровов.

Данные обследования

- Повышение концентрации катехоламинов и их метаболитов (метанефринов, в том числе гомованилиновой и ванилилминдальной кислот) в плазме крови и моче.
- Возможна эпизодическая гипергликемия как менее частый признак.
- Положительная иммуногистохимическая окраска на хромогранин А, синаптофизин и нейрон-специфическую энолазу.

Лечение

Назначение необратимых α-адреноблокаторов (например, феноксибензамина) с последующим добавлением β-адреноблокаторов перед оперативным удалением опухоли.

Блокада α-адренорецепторов должна быть достигнута до начала β-блокады, чтобы предотвратить развитие гипертонического криза.

Мнемоника: «A before B» — сначала α-адреноблокатор, затем β-адреноблокатор.

Множественные эндокринные неоплазии (MEN)

Все синдромы MEN наследуются по аутосомно-доминантному типу.

Мнемоника: «X-MEN are dominant over villains».

MEN1

- Опухоли гипофиза (пролактинома или соматотропинома).
- Эндокринные опухоли поджелудочной железы — синдром Золлингера–Эллиссона, инсулиномы, ВИПомы, глюкагономы (редко).
- Аденомы околощитовидных желез (первичный гиперпаратиреоз).
- Ассоциирован с мутацией гена MEN1 (ген-супрессор опухолевого роста, кодирует белок менин, локализован на 11-й хромосоме); возможны ангиофибромы, коллагеномы, менингиомы.

MEN2A

- Гиперплазия околощитовидных желез (первичный гиперпаратиреоз).
- Медуллярный рак щитовидной железы — опухоль из парафолликулярных С-клеток, продуцирует кальцитонин; показана профилактическая тиреоидэктомия.
- Феохромоцитома (секретирует катехоламины).
- Ассоциирован с мутацией в протоонкогене RET (кодирует рецепторную тирозинкиназу, локализация — 10-я хромосома).

MEN2B

- Медуллярный рак щитовидной железы.
- Феохромоцитома.
- Слизистые невромы (рис. А) — оральный и кишечный ганглионевроматоз.
- Характерен марфаноидный фенотип; обусловлен мутацией гена RET.

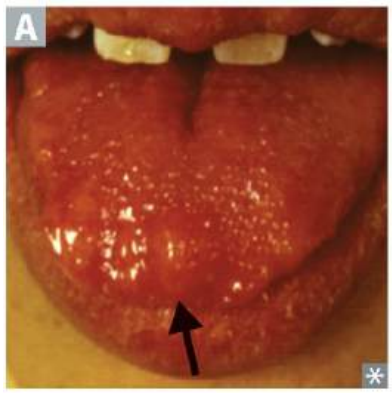

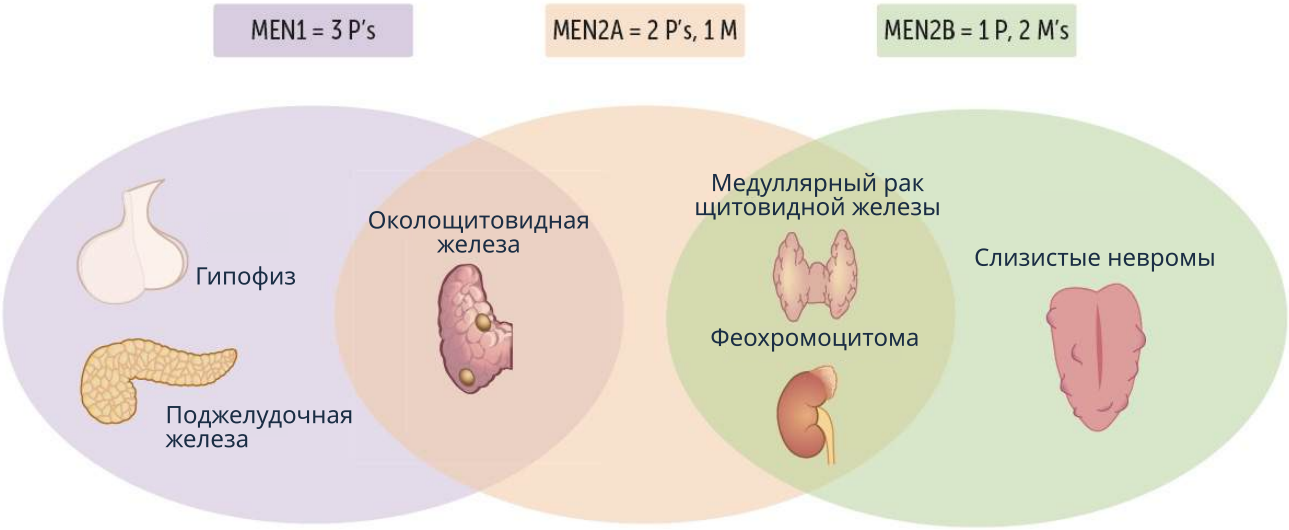

Опухоль островковых клеток поджелудочной железы

Инсулинома

Опухоль β-клеток поджелудочной железы → избыточная секреция инсулина → гипогликемия.

Может проявляться триадой Уиппла:

- Снижение уровня глюкозы крови;
- Симптомы гипогликемии (например, вялость, обмороки, диплопия);
- Купирование симптомов после нормализации уровня глюкозы плазмы.

У симптоматических больных выявляются ↓ уровень глюкозы крови и ↑ уровень С-пептида (в отличие от использования экзогенного инсулина). Около 10 % случаев ассоциированы с синдромом множественных эндокринных неоплазий 1-го типа (MEN1).

Лечение: хирургическое удаление опухоли.

Глюкагонома

Опухоль α-клеток поджелудочной железы → избыточная секреция глюкагона.

Клиническая картина характеризуется «6 D»: dermatitis — дерматит (некролитическая мигрирующая эритема), **d**iabetes — сахарный диабет (гипергликемия), **D**VT — тромбоз глубоких вен, **d**eclining weight — снижение массы тела, **d**epression — депрессия, **d**iarrhea — диарея.

Лечение: октреотид, хирургическое удаление опухоли.

Соматостатинома

Опухоль δ-клеток поджелудочной железы → избыточная секреция соматостатина → ↓ секреции секретина, холецистокинина, глюкагона, инсулина, гастрина и желудочного ингибирующего пептида (gastric inhibitory peptide, GIP).

Возможные проявления: сахарный диабет/нарушение толерантности к глюкозе, стеаторея, желчные камни (холелитиаз), ахлоргидрия.

Лечение: хирургическое удаление; аналоги соматостатина (например, октреотид) для контроля симптомов.

Карциноидные опухоли

Карциноидные опухоли происходят из нейроэндокринных клеток, чаще всего локализуются в кишечнике или лёгких. Нейроэндокринные клетки секретируют 5-гидрокситриптамин (5-НТ, серотонин), который в норме подвергается метаболизму при первом прохождении через печень и ферментативному разрушению моноаминоксидазой (МАО) в лёгких.

Если 5-НТ попадает в системный кровоток (например, при метастазировании опухоли в печень), карциноидная опухоль может проявляться **карциноидным синдромом** — приступообразные приливы (покраснение кожи), диарея, свистящее дыхание, поражение клапанов правых отделов сердца (например, недостаточность трикуспидального клапана, стеноз клапана лёгочной артерии), ↑ выделения с мочой 5-гидроксииндолуксусной кислоты (5-ГИУК).

Чрезмерная продукция 5-НТ истощает запасы триптофана, что приводит к **дефициту ниацина (пеллагра)**.

Гистология (рис. А): розеткообразные структуры, хромогранин А ⊕, синаптофизин ⊕.

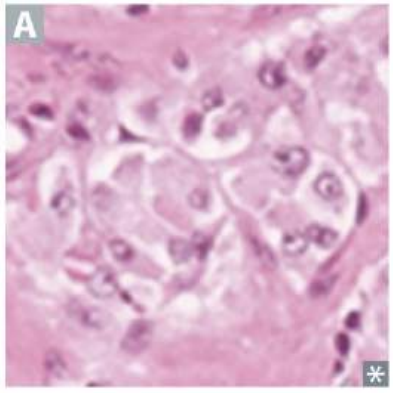

Диагностика: ↑ суточная экскреция 5-ГИУК с мочой. Соматостатин-рецепторная сцинтиграфия (с октреотидом) → уточнение локализации опухоли и стадирование процесса.

Лечение: хирургическое удаление опухоли, аналоги соматостатина (например, октреотид) или ингибитор триптофангидроксилазы (например, телотристат) для контроля симптомов.

Правило «одной трети»:

- 1/3 опухолей метастазирует;
- 1/3 сочетается со второй злокачественной опухолью;
- 1/3 представлена множественными карциноидными очагами.

Синдром Золлингера—Эллисона

Совокупность симптомов, обусловленных гиперсекрецией соляной кислоты желудочного сока при гастрин-секретирующей опухоли (гастриноме), локализующейся в двенадцатиперстной кишке (наиболее часто) или поджелудочной железе → формирование одиночных или множественных, рецидивирующих язв двенадцатиперстной и/или тощей кишки, нередко резистентных к ингибиторам протонной помпы, с развитием синдрома мальабсорбции (кислотная инактивация панкреатических ферментов в просвете тонкой кишки).

Клинически проявляется болями в животе, изжогой, диареей/стеатореей, снижением массы тела.

Диагностически значим положительный секретиновый тест (повышение уровня гастрина после введения секретина, который в норме подавляет высвобождение гастрина).

- Хромогранин А положительный. Может ассоциироваться с множественной эндокринной неоплазией типа 1 (MEN1).

Терапия сахарного диабета

Все пациенты с сахарным диабетом должны получать обучение по вопросам питания, физической активности, самоконтроля гликемии и профилактики/ведения осложнений.

Лечение зависит от типа диабета и степени компенсации углеводного обмена:

- **Сахарный диабет 1-го типа** — заместительная инсулинотерапия.
- **Сахарный диабет 2-го типа** — пероральные сахароснижающие препараты (метформин — препарат первой линии), неинсулиновые инъекционные препараты, инсулинотерапия; снижение массы тела особенно эффективно для уменьшения уровня глюкозы крови.
- **Гестационный сахарный диабет** — инсулинотерапия при недостаточной эффективности диетотерапии и физических нагрузок.

Короткодействующий инсулин предпочтителен при диабетическом кетоацидозе (внутривенно), гиперкалиемии (в сочетании с введением глюкозы для профилактики сопутствующей гипогликемии) и стресс-гипергликемии.

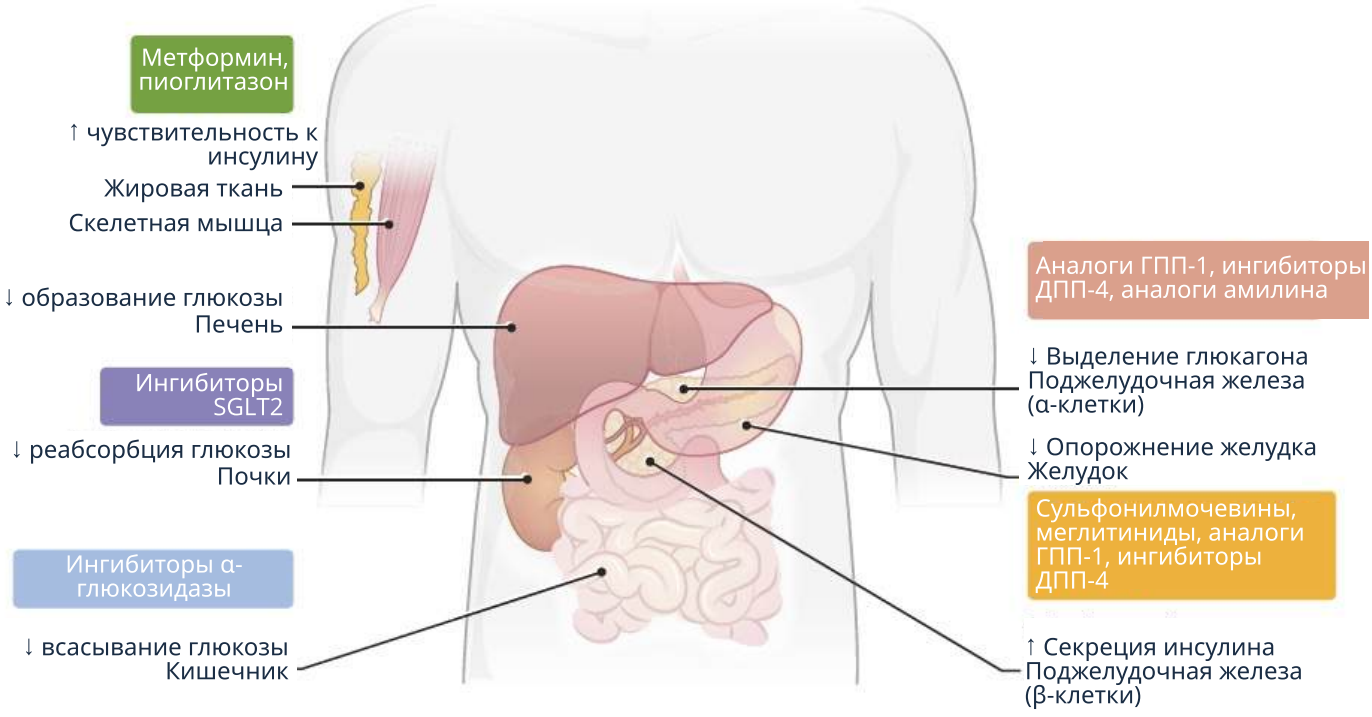

Препараты инсулина

Инсулиновые препараты

- Инсулин быстрого действия (rapid-acting; «no LAG»): lispro, aspart, glulisine
- Инсулин короткого действия (short-acting): regular
- Инсулин средней продолжительности действия (intermediate-acting): NPH
- Инсулин длительного действия (long-acting): detemir, glargine
- Инсулин сверхдлительного действия (very long-acting): degludec

Механизм действия

Связываются с инсулиновым рецептором (рецептор с тирозинкиназной активностью).

- Печень: ↑ депонирование глюкозы в виде гликогена.
- Мышцы: ↑ синтез гликогена и белка.
- Жировая ткань: ↑ накопление триглицеридов.
- Клеточная мембрана: ↑ захват K^+.

Нежелательные эффекты

Гипогликемия, липодистрофия, реакции гиперчувствительности (редко), прибавка массы тела.

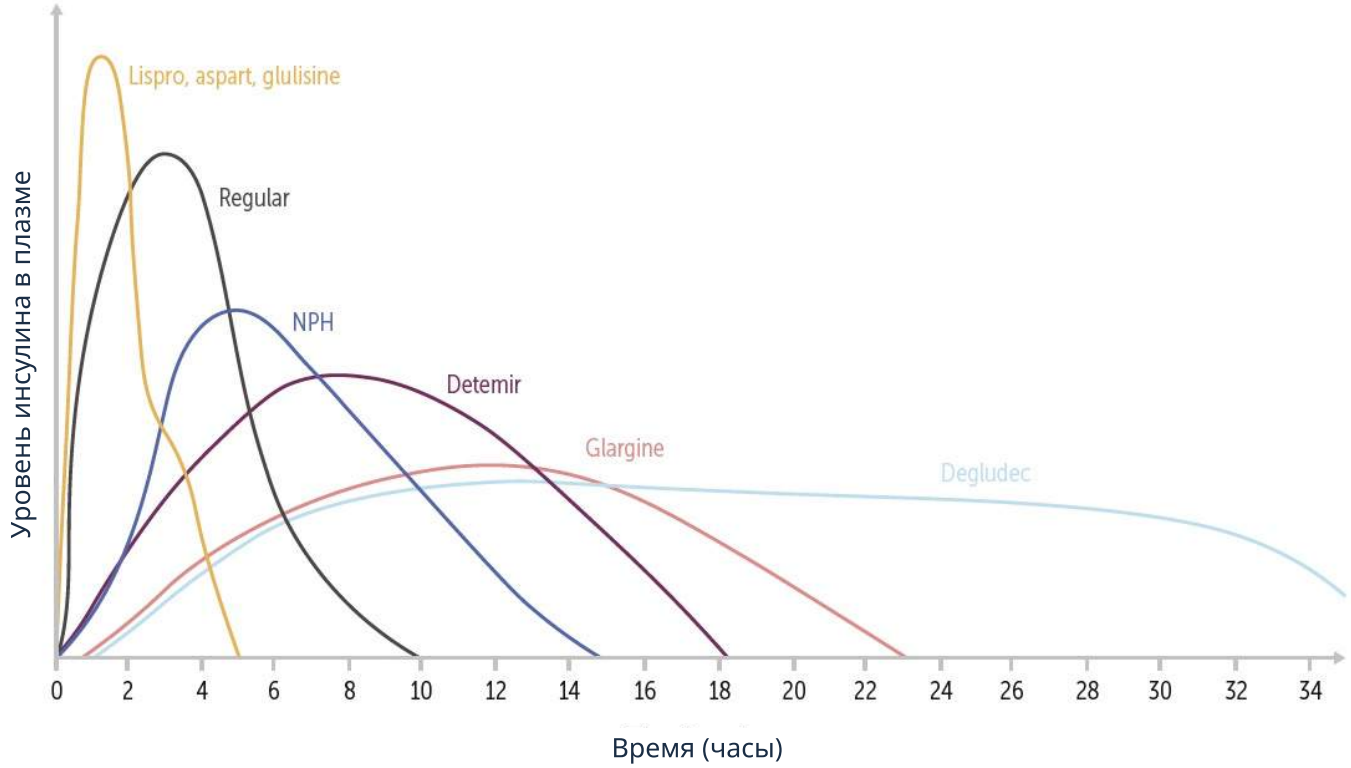

Препараты	Механизм действия	Побочные эффекты
Повышают чувствительность к инсулину		
Метформин	Ингибирует митохондриальную глицерол-3-фосфатдегидрогеназу (mGPD) → угнетение печёночного глюконеогенеза и действия глюкагона. ↑ гликолиз, ↑ периферический захват глюкозы (↑ чувствительности к инсулину).	Диспепсия со стороны ЖКТ, лактатацидоз (лактат-ацидоз; у пациентов с почечной недостаточностью, циррозом печени, сепсисом или гипоперфузией), дефицит витамина B_{12}. Снижение массы тела (часто желательный эффект).
Пиоглитазон	Активируют PPAR-γ (peroxisome proliferator–activated receptor γ, ядерный рецептор) → ↑ чувствительности к инсулину и ↑ уровня адипонектина → регуляция углеводного обмена и депонирования жирных кислот.	Прибавка массы тела, отёки, сердечная недостаточность, ↑ риск переломов. Замедленное начало действия (через несколько недель).
Повышают секрецию инсулина		
Sulfonylureas (1st gen) – производные сульфонилмочевины I поколения: chlorpropamide (хлорпропамид), tolbutamide (толбутамид) **Sulfonylureas (2nd gen) –** производные сульфонилмочевины II поколения: glipizide (глипизид), glyburide (глибурид, глибенкламид) **Meglitinides (меглитиниды):** nateglinide (нателинид), repaglinide (репаглинид)	Закрывают АТФ-зависимые K^+-каналы в мембране β-клеток поджелудочной железы → деполяризация клетки → высвобождение инсулина за счёт ↑ входа Ca^{2+}.	Дисульфирамоподобная реакция— только для производных сульфонилмочевины I поколения (применяются редко). Гипогликемия (↑ риск при почечной недостаточности), прибавка массы тела.

Препараты	Механизм действия	Побочные эффекты
Повышают стимулированную глюкозой секрецию инсулина		
Аналоги GLP-1 (глюкагоноподобного пептида-1): Exenatide (эксенатид), liraglutide (лираглутид), semaglutide (семаглутид)	↓ секрецию глюкагона, ↓ скорость опорожнения желудка, ↑ глюкозозависимую секрецию инсулина.	Тошнота, рвота, панкреатит. Снижение массы тела (часто желательный эффект). ↑ чувство насыщения (часто желательный эффект).
Ингибиторы DPP-4 (дипептидилпептидазы-4): Linagliptin (линаглиптин), saxagliptin (саксаглиптин), sitagliptin (ситаглиптин)	Ингибируют фермент DPP-4, инактивирующий GLP-1 → ↑ уровень GLP-1 → ↓ секрецию глюкагона, ↓ скорость опорожнения желудка, ↑ глюкозозависимую секрецию инсулина.	Инфекции дыхательных путей и мочевых путей; нейтральны в отношении массы тела. ↑ чувство насыщения (часто желательный эффект).
Снижают всасывание глюкозы		
Ингибиторы натрий-глюкозного котранспортёра 2-го типа (SGLT2 inhibitors): Canagliflozin (канаглифлозин), dapagliflozin (дапаглифлозин), empagliflozin (эмпаглифлозин)	Блокируют реабсорбцию глюкозы в проксимальном извитом канальце → глюкозурия. Вызывают натрийурез, осмотический диурез → ↓ уровень глюкозы в крови, ↓ концентрацию Na^+ в сыворотке, ↓ объём внеклеточной жидкости, ↓ артериальное давление.	Глюкозурия (предрасположенность к инфекциям мочевых путей и вульвовагинальному кандидозу), дегидратация (ортостатическая гипотензия), снижение массы тела. С осторожностью при почечной недостаточности (↓ эффективность при снижении СКФ).
Ингибиторы α-глюкозидазы: Acarbose (акарбоза), miglitol (миглитол)	Ингибируют кишечные пристеночные α-глюкозидазы → замедляют гидролиз углеводов и всасывание глюкозы → ↓ постпрандиальную гипергликемию.	Диспепсические явления, метеоризм. Не рекомендуются при почечной недостаточности.
Прочие		
Аналоги амилина: Pramlintide (прамлинтид)	↓ секрецию глюкагона, ↓ скорость опорожнения желудка.	Гипогликемия, тошнота. ↑ чувство насыщения (часто желательный эффект).

Тионамиды

Пропилтиоурацил, метимазол.

Механизм действия
Блокируют тиреопероксидазу, тормозя окисление иодида, а также органификацию и конденсацию йода → угнетают синтез гормонов щитовидной железы. PTU дополнительно ингибирует 5'-деиодиназу → ↓ периферическое превращение T_4 в T_3.

Клиническое применение
Тиреотоксикоз (гипертиреоз). PTU применяют в первом триместре беременности (из-за тератогенного действия метимазола); метимазол используют во втором и третьем триместрах беременности (из-за риска гепатотоксичности, индуцированной PTU). Не используют для лечения эндокринной офтальмопатии при болезни Грейвса; при ней показаны глюкокортикоиды.

Побочные эффекты
Кожная сыпь, агранулоцитоз (редко), апластическая анемия, гепатотоксичность.

- Применение PTU связано с развитием ANCA-позитивного васкулита (ANCA — antineutrophil cytoplasmic antibodies, антинейтрофильные цитоплазматические антитела).
- Метимазол является потенциальным тератогеном (может вызывать аплазию кожи — aplasia cutis).

L–тироксин, L–трийодтиронин

Механизм действия
Гормонозаместительная терапия препаратами T_4 (levothyroxine) или T_3 (liothyronine). (Для запоминания: levo — 4 буквы → T_4; lio — 3 буквы → T_3.)
Не следует назначать левотироксин одновременно с антацидами, смолами, связывающими жёлчные кислоты (bile acid resins), или сульфатом железа, так как это снижает его абсорбцию.

Клиническое применение
Гипотиреоз, микседема. Может неправомерно использоваться для снижения массы тела. Для дифференциации экзогенного тиреотоксикоза от эндогенного используют сочетание определения антител к рецепторам ТТГ, исследования захвата радиоактивного йода щитовидной железой и/или оценки кровотока в щитовидной железе при ультразвуковом исследовании.

Побочные эффекты
Тахикардия, непереносимость жары, тремор, аритмии.

Препараты, действующие на гипоталамо-гипофизарную систему

Конивaптан, толваптан
Антагонисты АДГ, лечение SIADH (синдрома неадекватной секреции АДГ) за счёт блокады действия АДГ на V_2-рецептор.

Демеклоциклин
Антагонист АДГ; тетрациклиновый антибиотик. Применяется при SIADH (нарушает передачу сигнала АДГ).

Десмопрессин
Аналог АДГ. Лечение центрального несахарного диабета, болезни фон Виллебранда, ночного энуреза, гемофилии А.

Гормон роста
Дефицит гормона роста, синдром Шерешевского–Тёрнера.

Окситоцин
Индукция родов (стимуляция сокращений матки), контроль маточного кровотечения.

Октреотид
Аналог соматостатина. Лечение акромегалии, карциноидного синдрома, гастриномы, глюкагономы, варикозного расширения вен пищевода.

Флудрокортизон

Механизм действия
Синтетический аналог альдостерона с глюкокортикоидными эффектами. **Мнемоника: Flud**rocortisone “retains **fluid**” — усиливает задержку натрия и воды.

Клиническое применение
Заместительная минералокортикоидная терапия при первичной надпочечниковой недостаточности.

Побочные эффекты
Сходные с глюкокортикостероидами; также отёки, усугубление течения сердечной недостаточности, гиперпигментация кожи.

Цинакальцет

Механизм действия
Кальцимиметик; повышает чувствительность кальций-чувствительного рецептора (calcium-sensing receptor, CaSR) в околощитовидной железе к циркулирующему Ca^{2+} → снижение секреции ПТГ.

Клиническое применение
Вторичный гиперпаратиреоз при хронической болезни почек у пациентов на программном гемодиализе; гиперкальциемия при первичном гиперпаратиреозе (при неэффективной/невозможной паратиреоидэктомии), при карциноме околощитовидной железы.

Побочные эффекты
Гипокальциемия.

Севеламер

Механизм действия
Невсасывающийся фосфатсвязывающий препарат, препятствует всасыванию фосфатов в желудочно-кишечном тракте.

Клиническое применение
Гиперфосфатемия при хронической болезни почек (ХБП).

Побочные эффекты
Гипофосфатемия, диспептические расстройства со стороны желудочно-кишечного тракта.

Катионообменные смолы: патиромер, натрия полистиролсульфонат, натрий-цирконий-циклосиликат

Механизм действия
Связывают ионы K^+ в просвете толстой кишки в обмен на другие катионы (Na^+, Ca^{2+} и др.) → выведение K^+ с калом.

Клиническое применение
Гиперкалиемия.

Побочные эффекты
Гипокалиемия, диспептические явления со стороны желудочно-кишечного тракта.

SYNAPSE

ЭНДОКРИНОЛОГИЯ

Внутренние болезни

Высшая Школа Терапии

Самый полный и продолжительный курс по терапии, за 12 месяцев которого вы изучите все направления этой обширной специальности. Дважды в неделю вас ждут 2 часа живого общения с практикующими врачами, экспертами мирового уровня, и возможность перенять их клинический опыт из первых рук

0% сухой теории, 100% клинического мышления и логики

Станьте мастером дифференциальной диагностики благодаря междисциплинарному подходу

получить бесплатную консультацию

узнать подробнее

ГЕМАТОЛОГИЯ И ОНКОЛОГИЯ

Кровь и опухоль — это системы с высокой скоростью изменений. Здесь важны линии дифференцировки, мутации, маркеры, механизмы пролиферации и апоптоза. Один неверно понятый этап — и клиническая картина перестает складываться.

В этом разделе First Aid:

- выстраивает заболевания крови по логике клеточного происхождения, а не по хаотичным спискам;
- учит быстро отличать анемии, лейкозы и лимфомы по ключевым лабораторным и морфологическим признакам;
- показывает, какие онкогенные мутации и сигнальные пути встречаются чаще всего;
- связывает патологию, генетику и фармакологию противоопухолевой терапии в единую систему.

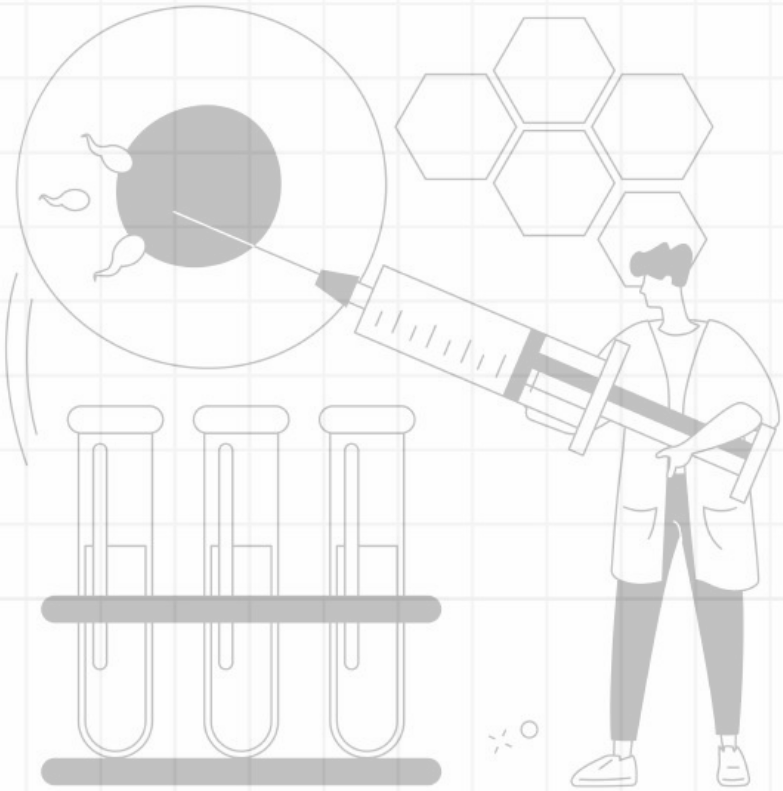

ЭМБРИОЛОГИЯ

Фетальный эритропоэз

Фетальный эритропоэз происходит в:

- желточном мешке (3–8 недель);
- печени (с 6 недель до рождения);
- селезёнке (10–28 недель);
- костном мозге (с 18 недель и далее — в течение всей жизни).

Синтез гемоглобина

- Белки-переносчики у эмбриона: ζ и ε.
- Фетальный гемоглобин (HbF) = $\alpha_2\gamma_2$.
- Гемоглобин у взрослых (HbA1) = $\alpha_2\beta_2$.

Фетальный гемоглобин (HbF) обладает более высоким сродством к кислороду (O_2), поскольку связывается с 2,3-бисфосфоглицериновой кислотой (2,3-БФГ) с относительно меньшим сродством. Благодаря этому HbF способен забирать кислород из гемоглобина матери (HbA1 и HbA2) через плаценту.

HbA2 ($\alpha_2\delta_2$) — форма гемоглобина у взрослых, присутствующая в небольшом количестве.

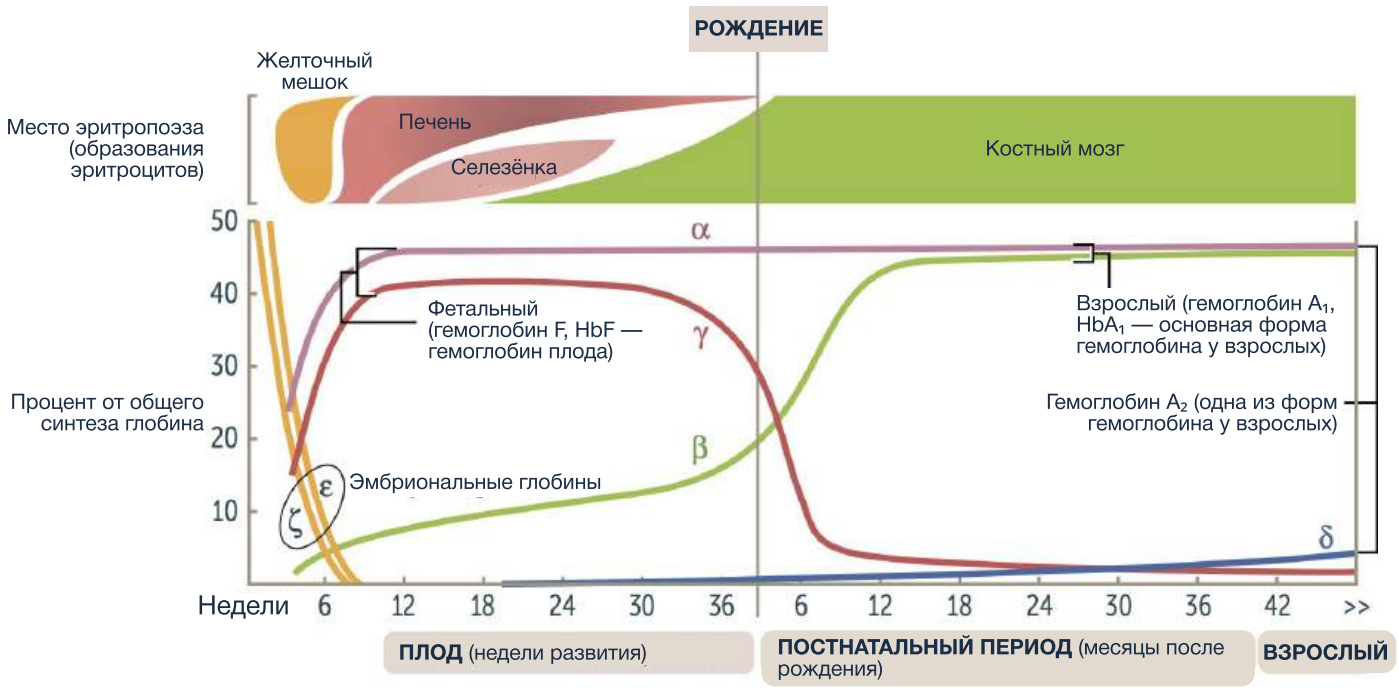

Группы крови

	Классификация ABO				Rh классификация	
	A	B	AB	O	Rh⊕	Rh⊖
Строение эритроцита			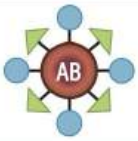		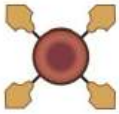	
Групповые антигены на поверхности эритроцитов	A	B	A & B	Нет	Rh (D)	Нет
Антитела в плазме	Anti-B IgM	Anti-A IgM	Нет	Anti-A Anti-B IgG, IgM	Нет	Anti-D IgG
Совместимые типы эритроцитов для трансплантации	A, O	B, O	AB, A, B, O	O	Rh⊕, Rh⊖	Rh⊖
Совместимые типы эритроцитов для донорства	A, AB	B, AB	AB	A, B, AB, O	Rh⊕	Rh⊕, Rh⊖

Гемолитическая болезнь плода и новорождённого

- Также известна как эритробластоз плода.
- Чаще всего связана с несовместимостью по антигенам основных групп крови (например, резус-фактор (Rh) и система ABO), однако заболевание может возникать и из-за несовместимости по менее распространённым группам крови (например, система Kell).
- Клиническая картина может варьироваться — от лёгкой до тяжёлой формы заболевания.

Параметр	Гемолитическая болезнь по системе ABO	Гемолитическая болезнь по резус-фактору (Rh)
Взаимодействие	Беременная с группой крови 0 (I); плод с группой крови A (II) или B (III).	Беременная с резус-отрицательной (Rh–) кровью; плод с резус-положительной (Rh+) кровью.

Параметр	Гемолитическая болезнь по системе АВО	Гемолитическая болезнь по резус-фактору (Rh)
Механизм	У беременной уже присутствуют IgG-антитела против антигенов A и/или B. Эти антитела проникают через плаценту → атакуют эритроциты плода и новорождённого → вызывают гемолиз (разрушение эритроцитов).	Первая беременность → беременная контактирует с кровью плода (чаще во время родов) → формируется материнский IgG-ответ против антигена D. Последующие беременности → IgG-антитела против антигена D проникают через плаценту → атакуют эритроциты плода и новорождённого → вызывают гемолиз.
Клиническая картина	Лёгкая желтуха у новорождённого в течение 24 часов после рождения. В отличие от резус-конфликта, может возникать у первенцев и обычно протекает в менее тяжёлой форме.	Гидропс феталис (водянка плода), желтуха вскоре после рождения, ядерная желтуха (kernicterus).
Лечение/ профилактика	**Лечение:** фототерапия или обменное переливание крови.	**Профилактика:** введение анти-D IgG беременным с Rh– в третьем триместре и в раннем послеродовом периоде; применение анти-D IgG в случаях: внематочной беременности; выкидыша; травмы живота; предродового кровотечения (если плод Rh+). Это предотвращает выработку материнских IgG-антител против антигена D.

АНАТОМИЯ

Гемопоэз

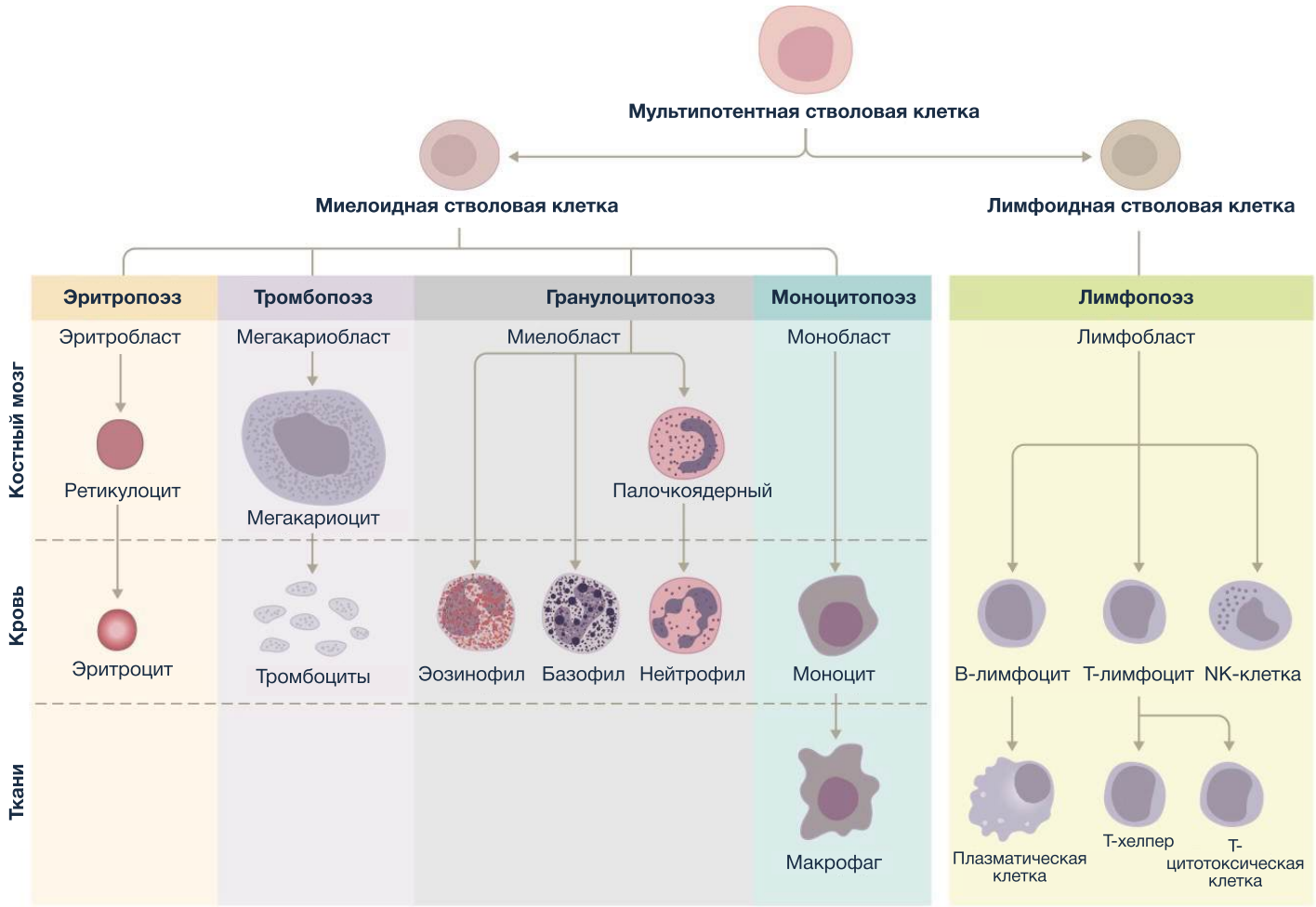

Нейтрофилы

Клетки острого воспалительного ответа, обладающие фагоцитарной активностью — это нейтрофилы. Они характеризуются многосегментным ядром (отмечено стрелкой на рисунке А).

В нейтрофилах выделяют два типа гранул:

- Специфические гранулы содержат:
  - лейкоцитарную щелочную фосфатазу (LAP);
  - коллагеназу;
  - лизоцим;
  - лактоферрин.

- Азурофильные гранулы (по сути, лизосомы) содержат:
  - протеиназы;
  - кислую фосфатазу;
  - миелопероксидазу;
  - β-глюкуронидазу.

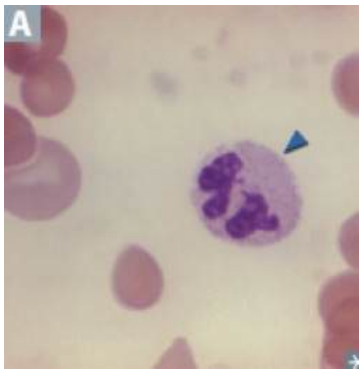

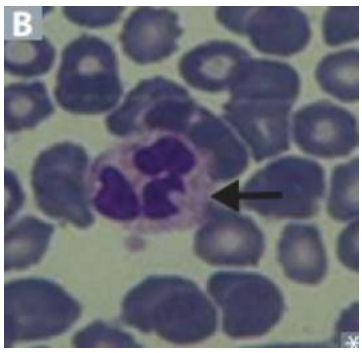

Воспалительные состояния, например, бактериальные инфекции, приводят к нейтрофилии — увеличению количества нейтрофилов, а также к изменениям в их морфологии. Среди таких изменений:

- «Сдвиг влево» — увеличение числа незрелых форм нейтрофилов в периферической крови (например, палочкоядерных клеток и метамиелоцитов);
- токсическая зернистость — появление тёмно-синих, грубых гранул;
- тельца Доле — светло-синие периферические включения (отмечены стрелкой на рисунке B);
- вакуоли в цитоплазме.

Вещества, привлекающие нейтрофилы к месту воспаления (хемоаттрактанты), включают:

- C5a;
- IL-8;
- LTB4 (лейкотриен);
- 5-HETE (предшественник лейкотриенов);
- калликреин;
- фактор активации тромбоцитов;
- N-формилметионин (компонент бактериальных белков).

Гиперсегментация нейтрофилов (когда ядро содержит 5–6 и более сегментов) является признаком дефицита витамина B12 или фолиевой кислоты.

«Сдвиг влево» отражает состояния повышенной миелоидной пролиферации — активного деления миелоидных клеток, что наблюдается при:

- воспалении;
- хроническом миелолейкозе (CML).

Лейкоэритробластная реакция представляет собой «сдвиг влево», сопровождающийся наличием незрелых эритроцитов. Этот признак может указывать на инфильтрацию костного мозга, например, при:

- миелофиброзе;
- метастазах.

Эритроциты

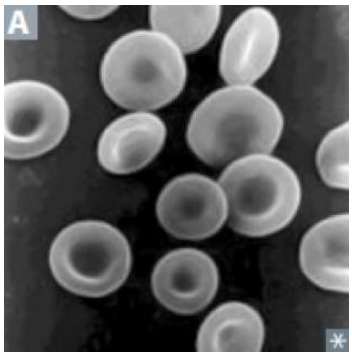

Переносят O_2 (кислород) к тканям и CO_2 (углекислый газ) к лёгким. Не имеют ядра и органелл; имеют двояковогнутую форму с большим отношением площади поверхности к объёму, что обеспечивает быстрый газообмен. Продолжительность жизни составляет около 120 дней у здоровых взрослых; 60–90 дней у новорождённых. Источником энергии является глюкоза (90% используется в гликолизе, 10% — в пентозофосфатном пути, или HMP-шунте).

Мембраны содержат антипортёр Cl^-/HCO_3^-, который позволяет эритроцитам выводить HCO_3^- (гидрокарбонат-ион) и транспортировать CO_2 от периферии к лёгким для выведения.

- «Эритро» (erythro) — означает «красный»; «цит» (cyte) — «клетка».
- Эритроцитоз = полицитемия = повышение гематокрита.
- Анизоцитоз — различие в размерах клеток.
- Пойкилоцитоз — различие в формах клеток.
- Ретикулоцит — незрелый эритроцит; отражает пролиферацию эритроидных клеток.
- Синеватый оттенок (полихромия, полихромазия) при окраске по Романовскому — Гимзе у ретикулоцитов обусловлен остаточной рибосомальной РНК.

Тромбоциты

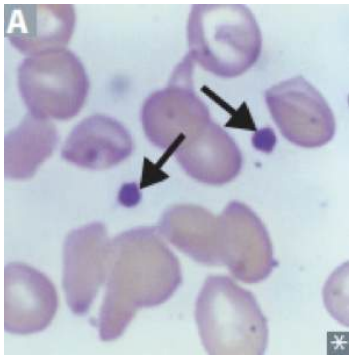

Участвуют в первичном гемостазе. Безъядерные, мелкие цитоплазматические фрагменты, образуются из мегакариоцитов. Продолжительность жизни — 8–10 дней. При активации в результате повреждения эндотелия агрегируют с другими тромбоцитами и взаимодействуют с фибриногеном, формируя тромбоцитарную пробку.

Содержат:

- плотные гранулы (ионы Ca^{2+}, АДФ, серотонин, гистамин — комплекс CASH);
- α-гранулы (фактор фон Виллебранда (vWF), фибриноген, фибронектин, тромбоцитарный фактор 4).

Примерно 1/3 пула тромбоцитов содержится в селезёнке. Тромбоцитопения или нарушение функции тромбоцитов приводит к появлению петехий.

- Рецептор для фактора фон Виллебранда (vWF): GpIb.
- Рецептор для фибриногена: GpIIb/IIIa.
- Тромбопоэтин стимулирует пролиферацию мегакариоцитов.
- Альфа-гранулы содержат: vWF, фибриноген, фибронектин, тромбоцитарный фактор 4.

Моноциты

Обнаруживаются в крови, дифференцируются (превращаются) в макрофаги или дендритные клетки в тканях.

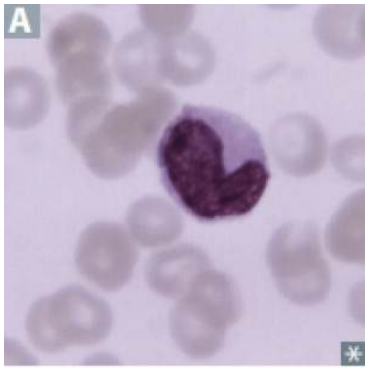

Имеют крупное ядро в форме почки. Цитоплазма обширная, с характерным «матовым» (напоминающим запотевшее стекло) видом.

«Mono» означает «один» (относится к ядру), «cyte» — «клетка».

Макрофаги

Макрофаги — это клетки, представляющие антиген и играющие ключевую роль в иммунной защите организма. Они фагоцитируют бактерии, клеточный детрит и стареющие эритроциты, обеспечивая очистку тканей от чужеродных и отработанных элементов. Обладают длительным сроком жизни в тканях и дифференцируются из циркулирующих в крови моноцитов (рис. A).

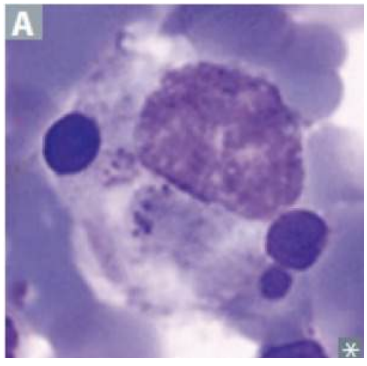

Активируются под действием интерферона-гамма (IFN-γ) и способны выступать в роли антигенпрезентирующих клеток, используя для этого комплекс гистосовместимости II класса (MHC II). Также участвуют в антителозависимой клеточной цитотоксичности.

Макрофаги являются важным компонентом гранулем (при туберкулезе, саркоидозе), в которых формируют гигантские клетки.

«Macro» - большой, «phage» - поедать.

В зависимости от типа ткани макрофаги имеют разные названия: клетки Купфера в печени, гистиоциты в соединительной ткани, остеокласты в костной ткани и микроглиальные клетки в головном мозге.

Липид А, входящий в состав липополисахаридов бактериальных стенок (LPS), связывается с рецептором CD14 на поверхности макрофагов, что запускает септический шок.

Дендритные клетки

Антигенпрезентирующие клетки (АПК) (рис. А) выполняют функцию связующего звена между врождённым и адаптивным иммунитетом (например, посредством стимуляции Т-лимфоцитов). Экспрессируют на своей поверхности молекулы MHC класса II и Fc-рецепторы. Способны презентировать экзогенные антигены на MHC класса I (кросс-презентация).

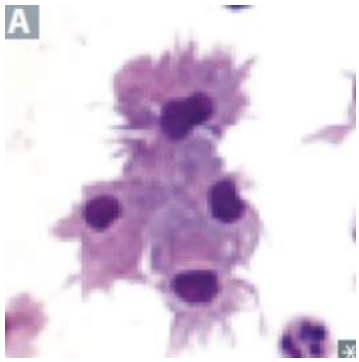

Эозинофилы

Защищают от гельминтных инфекций (с помощью основного белка). Ядро двухсегментарное (рис. А). Содержат крупные эозинофильные гранулы одинакового размера. Обладают высокой фагоцитарной активностью в отношении комплексов «антиген–антитело».

«Эозин» (eosin) — розовая краска; «филия» (philic) — склонность, любовь.

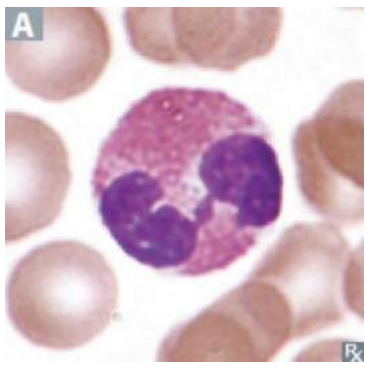

Вырабатывают:

- гистаминазу;
- основной белок (гельминтотоксин);
- эозинофильный катионный белок;
- нейротоксин эозинофильного происхождения;
- интерлейкин-5 (IL-5), который способствует активации и размножению эозинофилов.

Причины эозинофилии:

- паразиты;
- астма;
- хроническая надпочечниковая недостаточность;
- миелопролиферативные расстройства;
- аллергические процессы;
- новообразования (например, лимфома Ходжкина);
- эозинофильный гранулематоз с полиангиитом.

Базофилы

Участвуют в развитии аллергических реакций. Базофильные гранулы (рис. А) содержат гепарин (антикоагулянт) и гистамин (вазодилататор). Лейкотриены синтезируются и высвобождаются по мере необходимости.

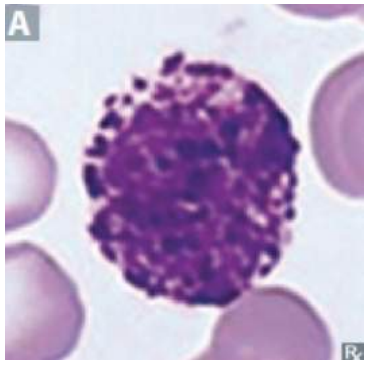

Базофильные клетки — окрашиваются основными красителями. Базофилия встречается редко, но может быть признаком миелопролиферативных нарушений, в частности хронического миелолейкоза (ХМЛ).

Тучные клетки

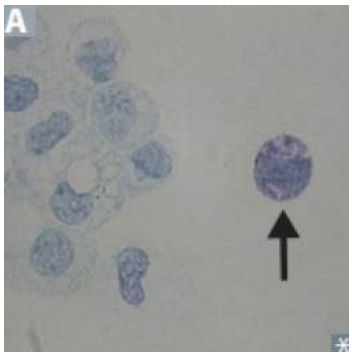

Участвуют в развитии местных аллергических реакций в тканях. Содержат базофильные гранулы. Происходят из того же предшественника, что и базофилы, но представляют собой другой тип клеток. Способны связывать Fc-фрагмент иммуноглобулина E (IgE) с мембраной.

Активация происходит в результате:

- травмы тканей;
- воздействия компонентов комплемента C3a и C5a;
- перекрёстного связывания поверхностного IgE антигеном (агрегация рецепторов IgE), что приводит к дегрануляции — высвобождению:
  - гистамина;
  - гепарина;
  - триптазы;
  - хемотаксических факторов для эозинофилов.

Участвуют в реакциях гиперчувствительности I типа.

Натрия кромогликат препятствует дегрануляции тучных клеток (применяется для профилактики астмы).

Ванкомицин, опиоиды и рентгеноконтрастные вещества могут вызывать дегрануляцию тучных клеток независимо от IgE.

Мастоцитоз — редкое заболевание, характеризующееся пролиферацией тучных клеток в коже и/или внекожных органах. Ассоциирован с мутациями гена c-KIT и повышением уровня триптазы в сыворотке крови.

Повышение уровня гистамина приводит к следующим симптомам:

- гиперемия (покраснение кожи);
- зуд;
- гипотензия (снижение артериального давления);
- боли в животе;
- диарея;
- язвенная болезнь желудка.

Лимфоциты

Речь идёт о B-клетках, T-клетках и натуральных киллерах (NK-клетках). B-клетки и T-клетки обеспечивают адаптивный иммунитет. NK-клетки являются частью врождённого иммунного ответа. Имеют округлое, интенсивно окрашенное ядро с небольшим количеством бледной цитоплазмы.

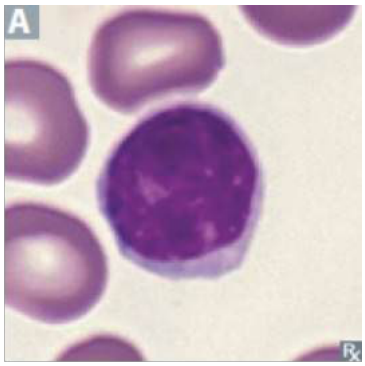

NK-клетки (натуральные киллеры)

Имеют важное значение для врождённого иммунитета, особенно в борьбе с внутриклеточными патогенами. NK-клетки крупнее B- и T-клеток и обладают характерными цитоплазматическими литическими гранулами, содержащими перфорин и гранзимы. При высвобождении эти вещества воздействуют на клетки-мишени, вызывая апоптоз (запрограммированную клеточную смерть).

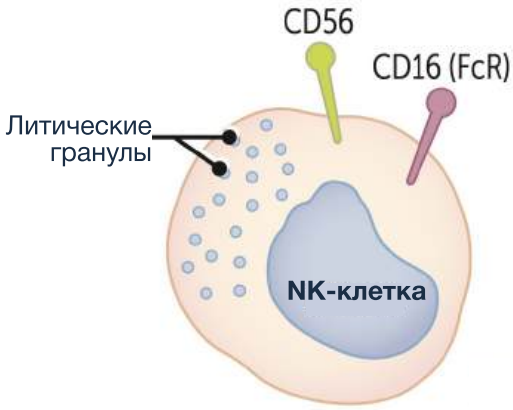

NK-клетки способны различать здоровые и инфицированные клетки, распознавая белки на поверхности клеток, которые появляются в результате:

- стресса;
- злокачественной трансформации;
- микробных инфекций.

Также NK-клетки запускают апоптоз («естественное уничтожение») в клетках, которые не экспрессируют молекулы MHC класса I (главные комплексы гистосовместимости класса I) на своей поверхности — например, в вирусно инфицированных клетках, где экспрессия этих молекул снижена.

B-клетки

Обеспечивают гуморальный иммунный ответ. Происходят из стволовых клеток в костном мозге и созревают в костном мозге. Мигрируют в периферические лимфоидные ткани (фолликулы лимфатических узлов, белая пульпа селезёнки, некапсулированная лимфоидная ткань). При встрече с антигеном B-клетки дифференцируются в плазматические клетки (которые производят антитела) и клетки памяти. Могут выполнять функцию антигенпрезентирующей клетки.

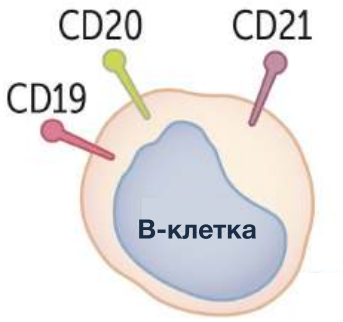

T-клетки

Обеспечивают клеточный иммунный ответ. Происходят из стволовых клеток костного мозга, но созревают в тимусе (вилочковой железе).

Дифференцируются на:

- цитотоксические T-клетки (экспрессируют CD8, распознают MHC I);
- T-хелперы (экспрессируют CD4, распознают MHC II);
- регуляторные T-клетки.

Костимуляторный сигнал CD28 необходим для активации T-клеток. Большинство циркулирующих лимфоцитов — это T-клетки (80%).

Мнемоника: T = тимус (вилочковая железа).

T-хелперы с маркером CD4+ являются основной мишенью вируса ВИЧ.

Правило восьмёрки:

- MHC II × CD4 = 8;
- MHC I × CD8 = 8.

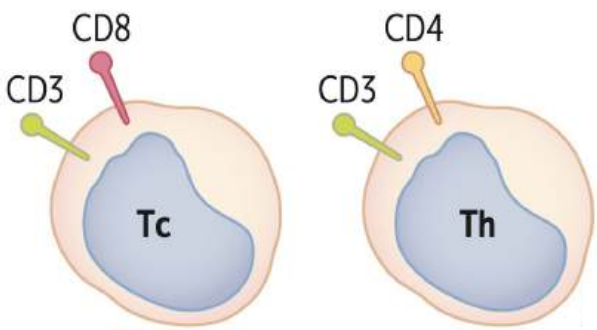

Плазматические клетки

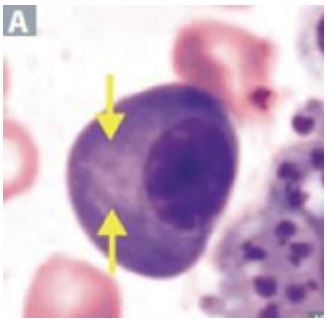

Производят большое количество антител, специфичных к определённому антигену. Характеризуются «циферблатным» распределением хроматина и эксцентрично расположенным ядром, обилием шероховатой эндоплазматической сети и хорошо развитым аппаратом Гольджи (указано стрелками на рисунке А). Обнаруживаются в костном мозге и в норме не циркулируют в периферической крови.

Множественная миелома — это дисплазия плазматических клеток.

ФИЗИОЛОГИЯ

Электрофорез гемоглобина

Во время гель-электрофореза гемоглобин перемещается от отрицательно заряженного катода к положительно заряженному аноду. Гемоглобин типа HbA перемещается дальше всех, за ним следуют HbF, HbS и HbC.

Это происходит потому, что миссенс-мутации (точечные мутации, изменяющие смысл кодона) в гемоглобине HbS и HbC приводят к замене глутаминовой кислоты на валин (нейтральный) и лизин (положительно заряженный) соответственно. В результате гемоглобины HbC и HbS приобретают более выраженный положительный заряд по сравнению с HbA.

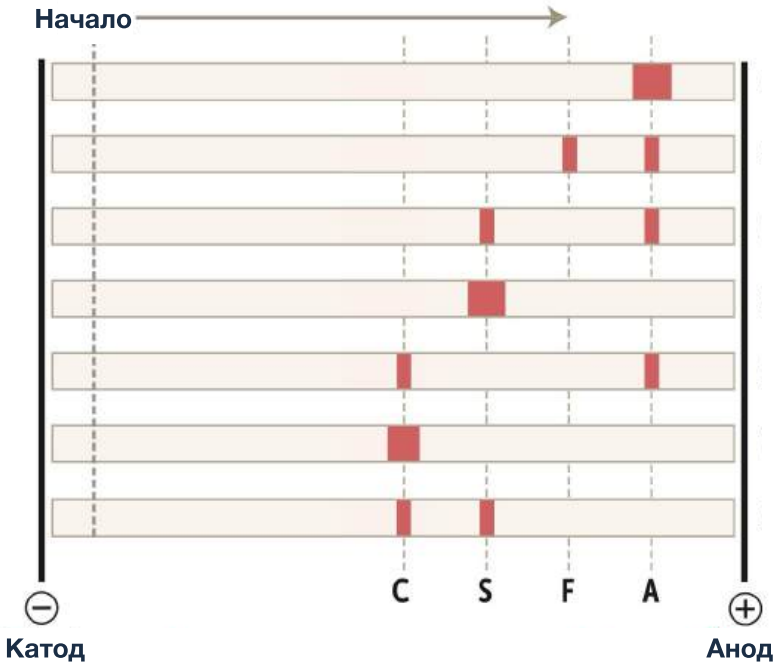

- **AA** → Нормальный взрослый (генотип без патологий гемоглобина).
- **AF** → Нормальный новорождённый (характерный генотип для новорождённых).
- **AS** → Носительство серповидноклеточной анемии (без выраженных симптомов, но с наличием изменённого гемоглобина).
- **SS** → Серповидноклеточная анемия (заболевание, вызванное двумя копиями мутантного гена гемоглобина S).
- **AC** → Носительство гемоглобина C (без тяжёлых проявлений болезни).
- **CC** → Болезнь гемоглобина C (патология, вызванная двумя копиями мутантного гена гемоглобина C).
- **SC** → Болезнь гемоглобина SC (комбинированная патология с сочетанием мутаций S и C).

A (нормальная β-цепь гемоглобина (HbA, у взрослых)).
F (нормальная γ-цепь гемоглобина (HbF, у плода)).
S (β-цепь гемоглобина при серповидноклеточной анемии (HbS)).
C (β-цепь гемоглобина C (HbC)).

Антиглобулиновый тест (реакция Кумбса)

Выявляет наличие антител, направленных против циркулирующих эритроцитов (красных кровяных телец).

Прямой антиглобулиновый тест — к эритроцитам пациента добавляют античеловеческий глобулин (реагент Кумбса). Если эритроциты покрыты антителами против самих эритроцитов, они агглютинируют (склеиваются). Этот тест используется для диагностики аутоиммунной гемолитической анемии (АИГА).

Непрямой (косвенный) антиглобулиновый тест — к сыворотке крови пациента добавляют нормальные эритроциты. Если в сыворотке присутствуют антитела против эритроцитов, то при добавлении реагента Кумбса эритроциты агглютинируют (склеиваются). Этот тест применяется перед переливанием крови.

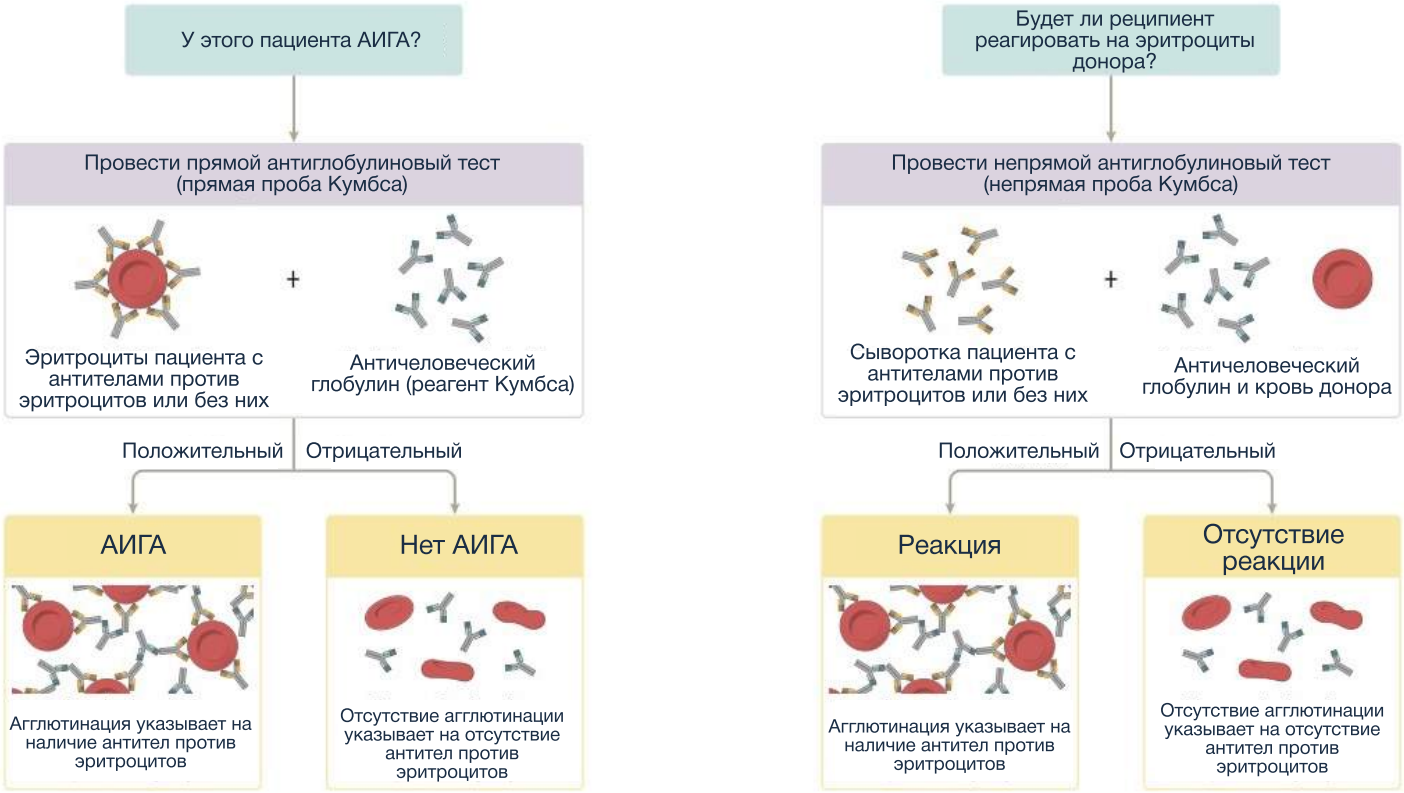

Образование тромбоцитарного сгустка (первичный гемостаз)

1. ПОВРЕЖДЕНИЕ
Повреждение эндотелия → кратковременное сужение сосудов за счёт рефлекторной нервной стимуляции и эндотелина (выделяется из повреждённой клетки).

2. ЭКСПОЗИЦИЯ
Фактор фон Виллебранда (vWF) связывается с обнажённым коллагеном. vWF происходит из телец Вейбеля — Паладе эндотелиальных клеток и α-гранул тромбоцитов.

3. АДГЕЗИЯ
Тромбоциты связываются с vWF через рецептор GpIb в месте повреждения (специфично) → тромбоциты претерпевают конформационные изменения.

Тромбоциты высвобождают:
- АДФ и Ca^{2+} (необходимы для каскада свёртывания);
- TXA_2.

АДФ способствует адгезии тромбоцитов к эндотелию.

4. АКТИВАЦИЯ
Связывание АДФ с рецептором $P2Y_{12}$ индуцирует экспрессию рецепторов GpIIb/IIIa на поверхности тромбоцита → быстрая необратимая агрегация тромбоцитов.

5. АГРЕГАЦИЯ
Фибриноген связывается с рецепторами GpIIb/IIIa и соединяет тромбоциты.

Баланс между:
- Факторами, способствующими агрегации (Pro-aggregation factors): TXA_2 (выделяется тромбоцитами) → снижение кровотока → усиление агрегации тромбоцитов.
- Факторами, препятствующими агрегации (Anti-aggregation factors): PGI_2 и NO (выделяются эндотелиальными клетками) → усиление кровотока → снижение агрегации тромбоцитов.

Временный тромб останавливает кровотечение, но является нестабильным и легко смещается.

Каскад свёртывания (вторичный гемостаз) — следующий этап после формирования тромбоцитарной пробки.

Тромбогенез

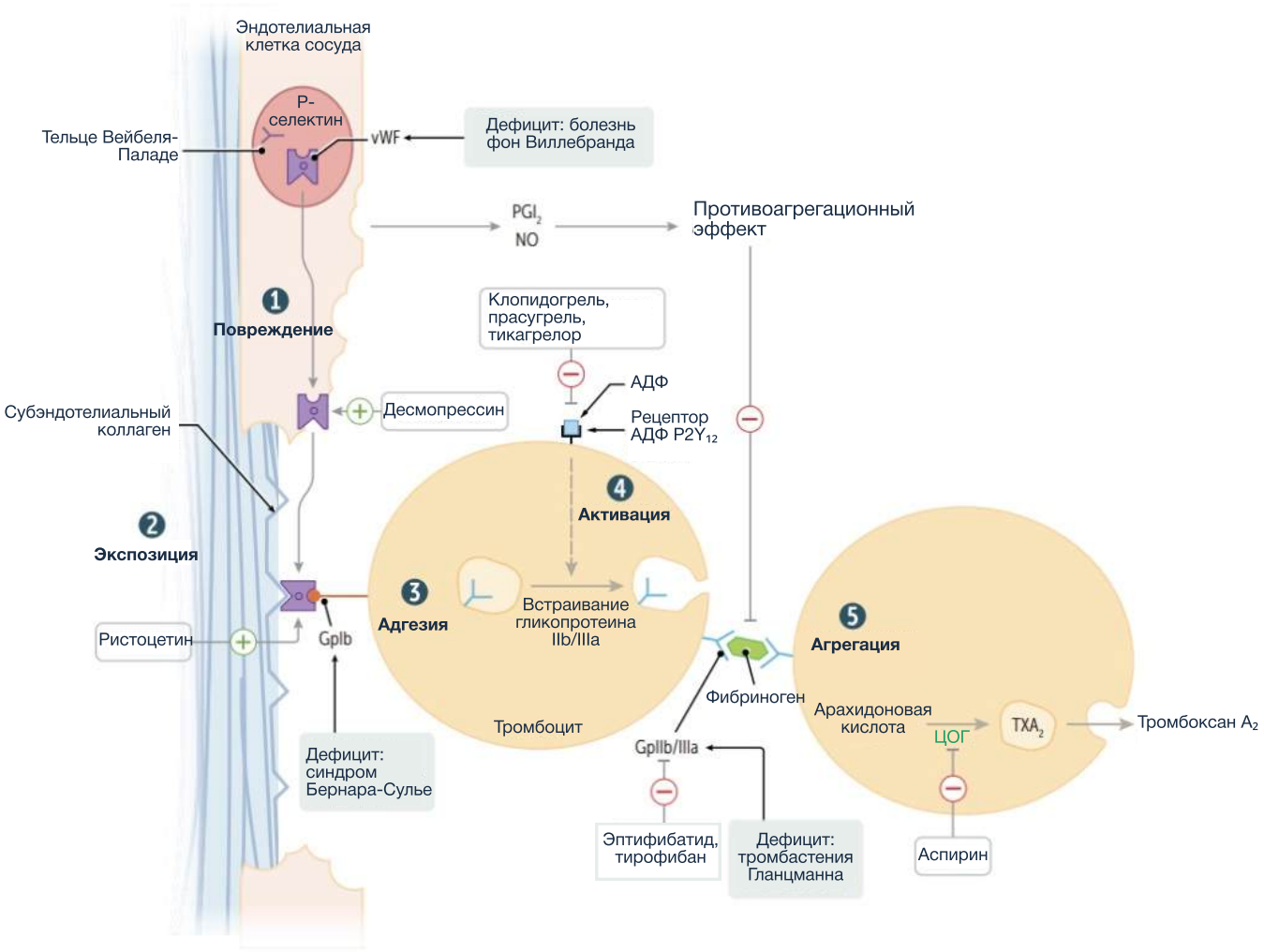

Образование нерастворимой фибриновой сети.

- Аспирин необратимо подавляет циклооксигеназу, тем самым подавляя синтез TXA_2 (тромбоксан A_2).
- Клопидогрель, прасугрель и тикагрелор подавляют вызванную АДФ экспрессию рецептора GpIIb/IIIa, блокируя рецептор $P2Y_{12}$.
- Эптифибатид и тирофибан напрямую подавляют рецептор GpIIb/IIIa (рецептор фибриногена).
- Ристоцетин активирует vWF (фактор фон Виллебранда), способствуя связыванию с рецептором GpIb.
- Неспособность агрегации при анализе с ристоцетином наблюдается при болезни фон Виллебранда и синдроме Бернара — Сулье.
- Десмопрессин способствует высвобождению vWF и фактора VIII из эндотелиальных клеток.
- vWF транспортирует и защищает фактор VIII.

Коагуляция и кининовые пути

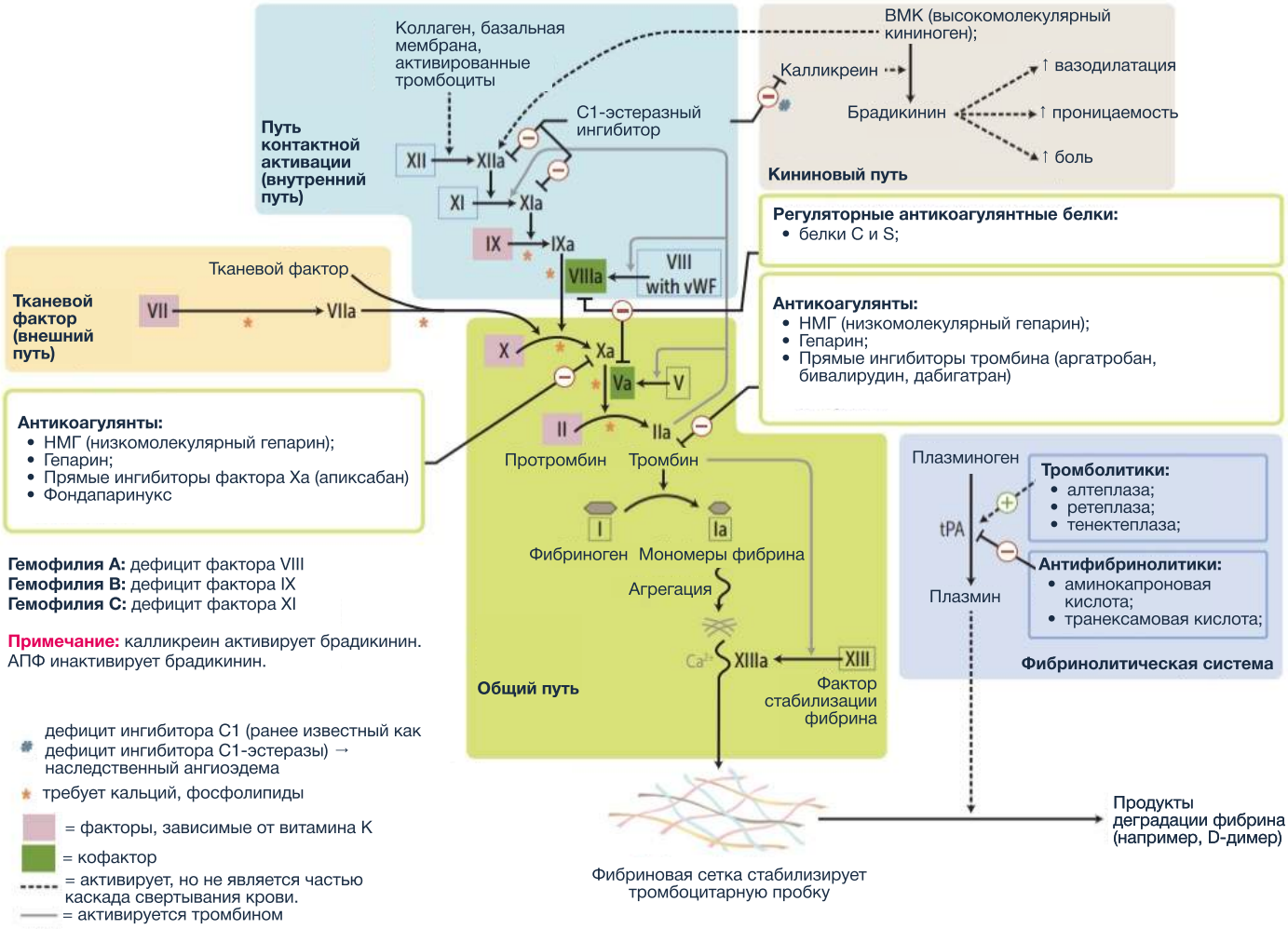

Протромбиновое время отслеживает внешний и общий пути свёртывания крови, отражая активность факторов свёртывания I, II, V, VII и X.

Активированное частичное тромбопластиновое время отслеживает внутренний и общий пути свёртывания крови, отражая активность всех факторов свёртывания, кроме факторов VII и XIII.

Витамин-K зависимая коагуляция

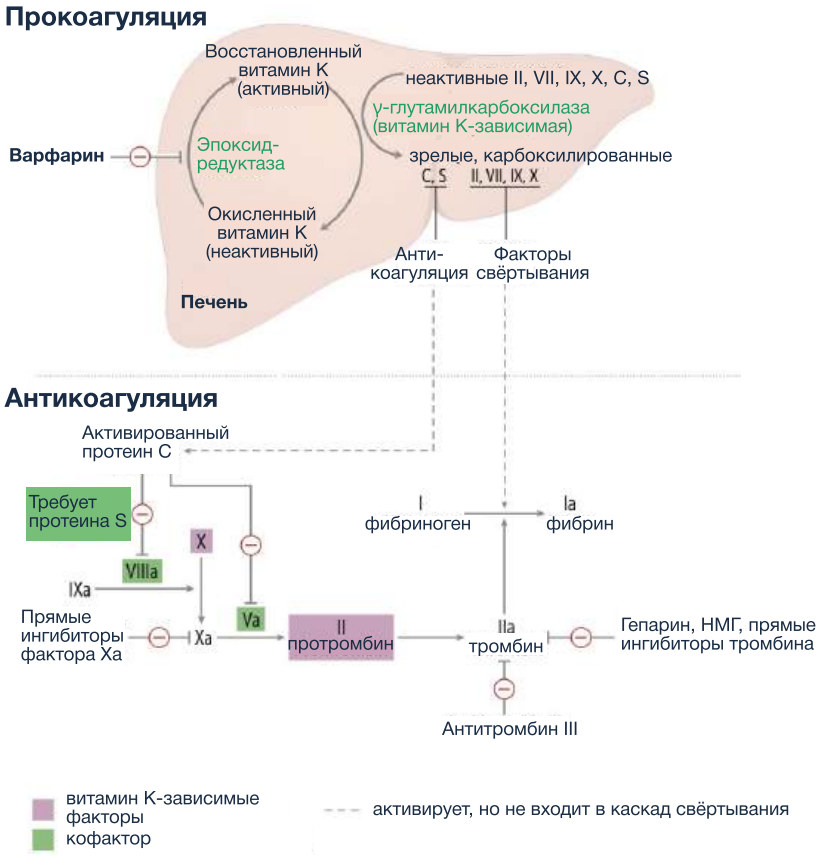

- Дефицит витамина K → нарушение карбоксилирования и созревания факторов II, VII, IX, X, белка C, белка S.
- Варфарин подавляет активность эпоксидредуктазы витамина K.
- Введение витамина K потенциально может нейтрализовать ингибирующее действие варфарина на синтез факторов свёртывания (эффект отсроченный).
- Введение свежезамороженной плазмы (СЗП, FFP) или концентрата протромбинового комплекса (PCC) немедленно нейтрализует действие варфарина и может быть использовано совместно с витамином K в случаях сильного кровотечения.
- У новорождённых отсутствует кишечная микрофлора, продуцирующая витамин K. Раннее введение витамина K позволяет устранить дефицит витамина K / коагулопатию у новорождённых.
- Подавление кишечной микрофлоры антибиотиками широкого спектра действия также может привести к дефициту витамина K.
- Фактор VII (семь) — самый короткий период полураспада.
- Фактор II (два) — самый длинный (чрезмерно длинный) период полураспада.
- Антитромбин подавляет активность тромбина (фактор IIa) и факторов VIIa, IXa, Xa, XIa, XIIa.
- Гепарин усиливает активность антитромбина.
- Основные мишени антитромбина: тромбин и фактор Xa.
- Мутация Лейдена (Factor V Leiden) приводит к образованию фактора V, устойчивого к ингибирующему действию активированного белка C.
- tPA (тканевой активатор плазминогена) применяется в клинической практике как тромболитик.

ПАТОЛОГИИ

Морфология эритроцитов

Тип клетки	Связанные патологии	Примечания
Акантоциты («шиповатые клетки») - рис. A	Заболевания печени, абеталипопротеинемия, дефицит витамина E	Выступы разного размера, расположенные нерегулярно (акантоциты асимметричны)
Эхиноциты («клетки-ёршики») - рис. B	Заболевания печени, терминальная почечная недостаточность (ESRD), дефицит пируваткиназы	Выступы меньше и более равномерные по сравнению с акантоцитами (эхиноциты более «ровные»)
Дакриоциты («капельные клетки», «клетки-слёзы») - рис. C	Инфильтрация костного мозга (например, миелофиброз)	Эритроцит «проливает слезу» — механически выдавливается из своего «дома» в костном мозге
Шистоциты («шлемовидные клетки») - рис. D	Микроангиопатическая гемолитическая анемия (например, ДВС-синдром, ТТП/ГУС, HELLP-синдром), механический гемолиз (например, при наличии протеза клапана сердца)	Фрагментированные эритроциты
Дегмациты («клетки с укусом») - рис. E	Дефицит глюкозо-6-фосфатдегидрогеназы (G6PD)	Образуются в результате удаления телец Гейнца макрофагами селезёнки (макрофаги «выкусывают» их из эритроцитов)
Эллиптоциты - рис. F	Наследственный эллиптоцитоз	Вызваны мутацией в генах, кодирующих белки мембраны эритроцитов (например, спектрин)
Сфероциты - рис. G	Наследственный сфероцитоз, аутоиммунная гемолитическая анемия	Маленькие шаровидные клетки без центрального просветления; сниженное соотношение площади поверхности к объёму
Макро-овалоциты - рис. H	Мегалобластная анемия (также гиперсегментация нейтрофилов)	—
Клетки-мишени - рис. I	Болезнь HbC, аспления, заболевания печени (Liver), талассемия	Повышенное соотношение площади поверхности к объёму (**«HALT»** — мнемоническое правило для запоминания причин появления клеток-мишеней)

Тип клетки	Связанные патологии	Примечания
Серповидные клетки - рис. G	Серповидноклеточная анемия	Серповидноклеточная трансформация происходит при низком уровне кислорода (например, на большой высоте, при ацидозе), а также при высокой концентрации HbS (например, при дегидратации)

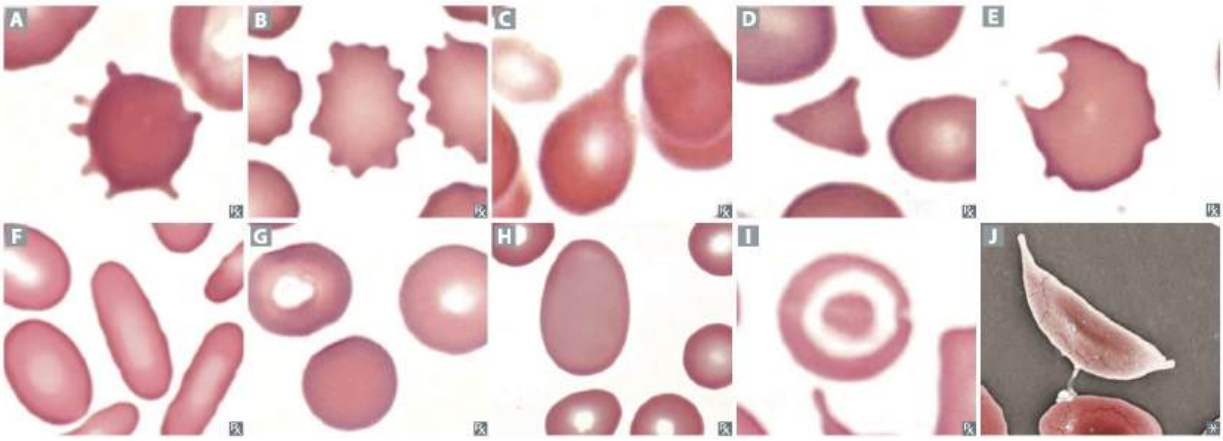

Включения в эритроцитах

Тип	Связанная патология	Примечания
Костный мозг		
Гранулы железа (рис. A)	Сидеробластная анемия (например, отравление свинцом, миелодиспластические синдромы, хроническое злоупотребление алкоголем)	Перинуклеарные митохондрии с избытком железа (образуют кольцо в кольцевых сидеробластах). Для визуализации требуется окраска по методу Перлса (Prussian blue stain).
Периферическая кровь		
Тельца Хоуэлла-Джолли (рис. B)	Функциональная гипоспления (например, при серповидноклеточной анемии), аспления	Базофильные остатки ядер (не содержат железо). Обычно удаляются макрофагами селезёнки.
Базофильная зернистость (рис. C)	Сидеробластная анемия, талассемия	Базофильные рибосомальные скопления (не содержат железо).

Тип	Связанная патология	Примечания
Периферическая кровь		
Тельца Паппенгеймера	Сидеробластная анемия	Базофильные гранулы (содержат железо). Также известны как «тельца Паппен-хаммер»
Тельца Хейнца (рис. D)	Дефицит глюкозо-6-фосфатдегидрогеназы	Денатурированный и осаждённый гемоглобин (содержит железо). Фагоцитарное удаление телец Хейнца приводит к образованию «клеток с укусом». Для визуализации требуется суправитальная окраска (например, кристаллический фиолетовый).

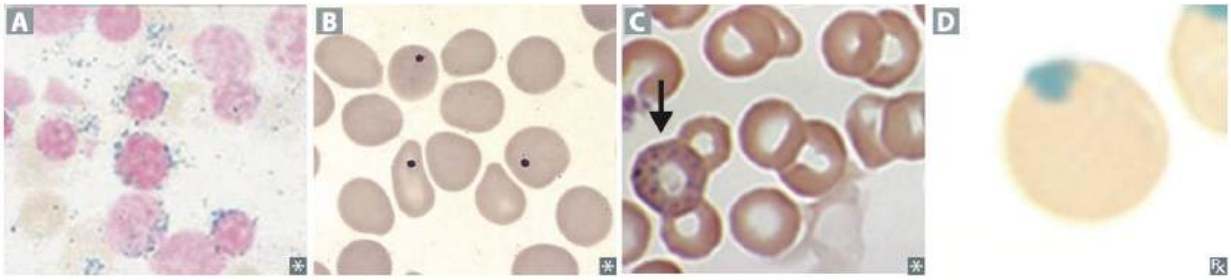

Анемии

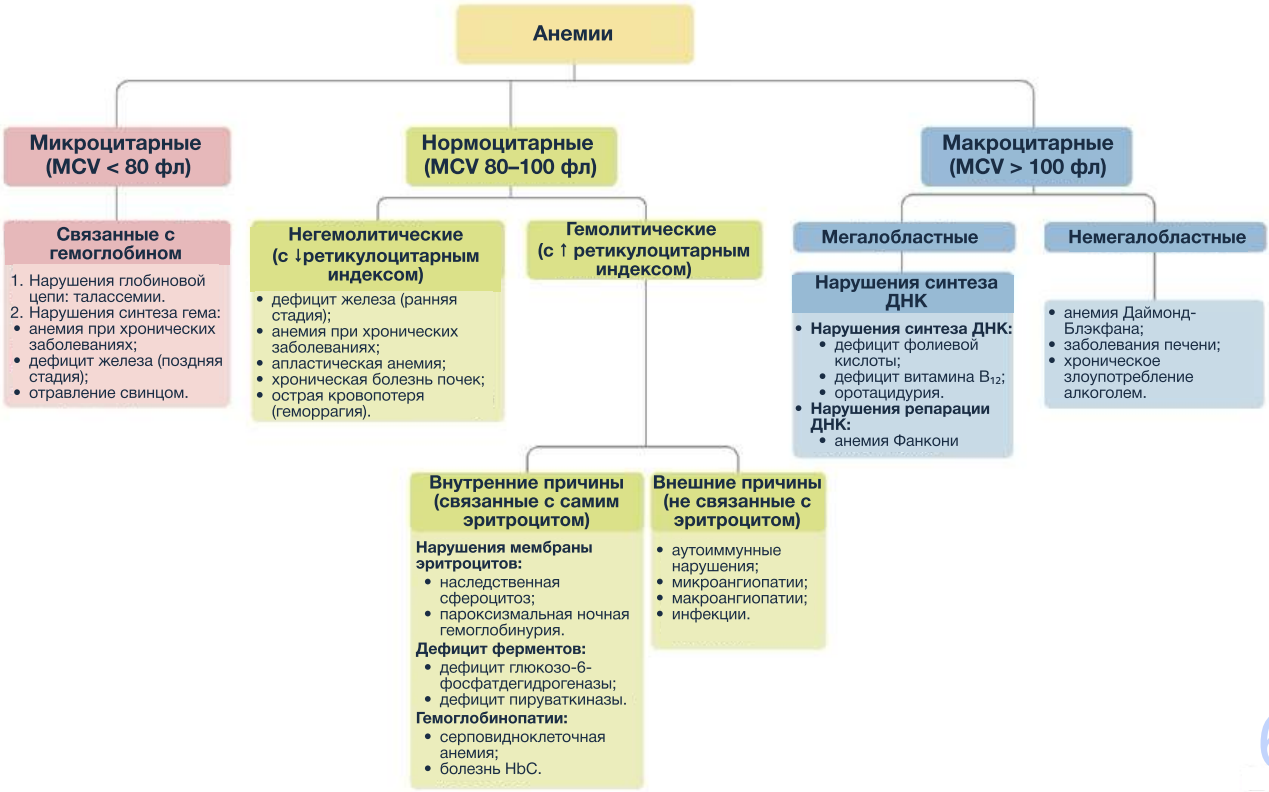

Индекс продукции ретикулоцитов

Также называется скорректированным количеством ретикулоцитов (CKP). Используется для корректировки ложно завышенного количества ретикулоцитов при анемии.

Позволяет оценить адекватность реакции костного мозга на анемичные состояния (эффективный эритропоэз — процесс образования эритроцитов).

- Высокий индекс (> 3) свидетельствует о компенсаторном производстве эритроцитов (красных кровяных телец).
- Низкий индекс (< 2) указывает на недостаточную реакцию организма для коррекции анемии.

Расчёт производится по формуле:
Индекс продукции ретикулоцитов = (% ретикулоцитов) × (фактический гематокрит / нормальный гематокрит) / время созревания
где:

- % ретикулоцитов — процент незрелых эритроцитов в крови;
- фактический гематокрит (Hct) — текущий показатель гематокрита пациента (отношение объёма эритроцитов к объёму крови);
- нормальный гематокрит — референсное (нормальное) значение гематокрита для данного пациента (зависит от пола и возраста);
- время созревания — период, необходимый для созревания ретикулоцитов.

Индекс Ментцера

Используется для дифференциации между носительством талассемии и железодефицитной анемией.

- Индекс менее 13 указывает на носительство талассемии (талассемический признак).
- Повышенный индекс (более 13) свидетельствует о железодефицитной анемии.

Индекс Менцера рассчитывается по формуле:
Индекс Менцера = MCV / количество эритроцитов (RBC count)
где:

- MCV (Mean Corpuscular Volume) — средний объём эритроцита;
- RBC count (Red Blood Cell count) — количество эритроцитов.

Интерпретация показателей железа крови

Показатель	Дефицит железа	Хроническое заболевание	Гемохроматоз	Беременность / приём оральных контрацептивов
Сывороточное железо	↓	↓	↑	—
Трансферрин или ОЖСС	↑	↓	↓	↑
Ферритин	↓	↑	↑	—
Процент насыщения трансферрина (соотношение сывороточного железа и ОЖСС)	↓↓	—/↓	↑↑	↓

Трансферрин — транспортирует железо в крови.
ОЖСС — косвенно измеряет уровень трансферрина.

Ферритин — основной (первичный, 1°) белок организма, отвечающий за хранение железа.

Эволюционное объяснение: патогены используют циркулирующее в крови железо для своего развития. В ходе эволюции организм выработал систему, при которой железо хранится внутри клеток, что препятствует доступу патогенов к циркулирующему в крови железу.

Микроцитарная, гипохромная анемия (MCV< 80 фл)

Дефицит железа

Дефицит железа возникает из-за:

- хронических кровотечений (например, потери крови в желудочно-кишечном тракте, обильных менструальных кровотечений);
- неполноценного питания;
- нарушений всасывания питательных веществ;
- операций на желудочно-кишечном тракте (например, гастрэктомии);
- повышенной потребности в железе (например, во время беременности), что приводит к нарушению заключительного этапа синтеза гема.

Лабораторные показатели:

- снижение уровня железа;
- повышение общей железосвязывающей способности крови (ОЖСС, TIBC);
- снижение уровня ферритина;
- повышение уровня свободного протопорфирина эритроцитов;
- увеличение показателя RDW (ширина распределения эритроцитов по объёму);
- снижение RI (индекс ретикулоцитов);
- микроцитоз и гипохромия (увеличение центрального просветления эритроцитов). (рис. A)

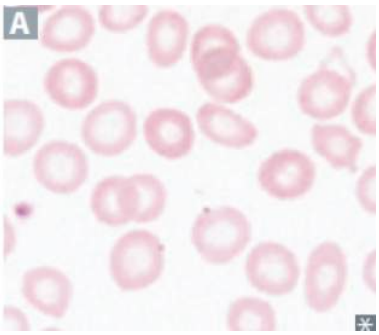

Симптомы:

- усталость;
- бледность конъюнктивы (побледнение слизистой оболочки глаз)-- рис. B;
- синдром беспокойных ног;
- пикацизм (навязчивое желание и компульсивное поедание несъедобных предметов);
- ложкообразные ногти (койлонихия).

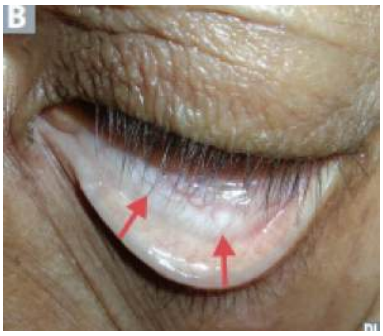

Возможные проявления:

- глоссит (воспаление языка);
- хейлоз (трещины в уголках рта);
- синдром Пламмера — Винсона (триада симптомов железодефицитной анемии: наличие пищеводных перемычек и дисфагия — затруднённое глотание).

α-талассемия

Делеции генов α-глобина на хромосоме 16p приводят к нарушению синтеза α-глобина.

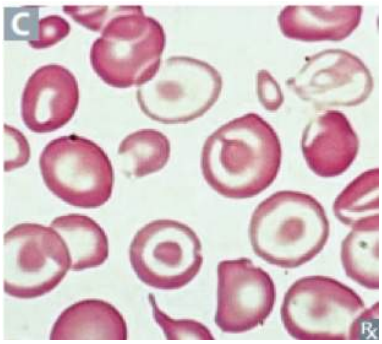

Могут встречаться два типа делеций:

- цис-делеция — удаления происходят на одной и той же хромосоме;
- транс-делеция — удаления происходят на разных хромосомах.

Нормальный вариант: αα/αα (наличие четырёх копий гена α-глобина — по две на каждой из пары хромосом 16).

Особенности заболевания:

- часто наблюдается повышение количества эритроцитов — в отличие от железодефицитной анемии, где количество эритроцитов обычно снижено;
- преобладает у людей азиатского и африканского происхождения;
- на периферической мазке крови выявляются мишеневидные клетки (рис. С) (эритроциты с характерной формой, напоминающей мишень).

Строение цепи	Болезнь	Клинические симптомы
1 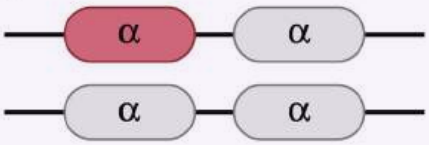	α-талассемия минима	Здоровый индивид
2 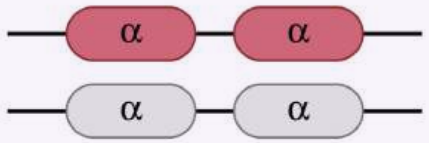 Cis или 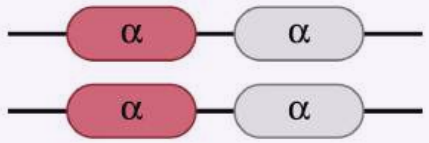 Trans	α-талассемия малая	Легкая микроцитарная гипохромная анемия
3 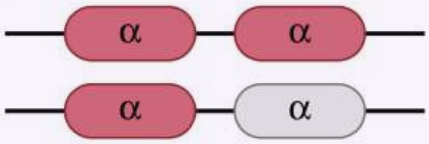	Образуется гемоглобин Н (HbH); избыток β-глобина образует глобулу из 4х β-цепей	Умеренная или тяжелая микроцитарная гипохромная анемия
4 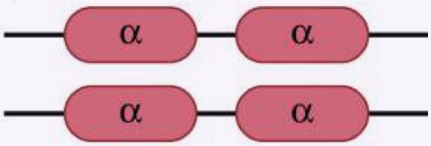	Образуется гесмоглобин Бартса; нет α-глобина, избыток γ-глобина образует глобулу из 4х γ-цепей	Водянка плода; несовместима с жизнью.

β-талассемия

Точечная мутация в сайтах сплайсинга или в консенсусной последовательности Козак (промотор) на хромосоме 11p приводит к нарушению синтеза β-глобина.

Возможны два варианта нарушения:

- β+ (бета-плюс) — снижение синтеза β-глобина (частичный дефицит);
- β0 (бета-ноль) — полное отсутствие синтеза β-глобина.

Такая патология чаще встречается у населения Средиземноморья.

Строение цепи	Болезнь	Клинические симптомы
1 (β^+/β or β^0/β) 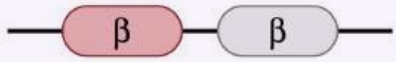	β-талассемия малая	Лёгкая микроцитарная анемия. Повышение уровня HbA_2.
2 (β^+/β^+ или β^+/β^0)	β-талассемия промежуточная	Вариабельная анемия — от лёгкой/бессимптомной до тяжёлой, требующей переливаний крови.
2 (β^0/β^0) 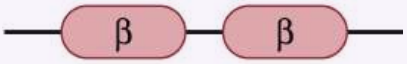	β-талассемия большая (анемия Кули)	Тяжёлая микроцитарная анемия с появлением мишеневидных клеток и анизопойкилоцитоза, требующая переливаний крови (повышен риск вторичного гемохроматоза), расширение костного мозга (феномен «стрижки» на рентгенограмме черепа - рис. D) → деформации скелета; экстрамедуллярный гемопоэз → гепатоспленомегалия (ГСМ); повышенный риск апластического криза, вызванного парвовирусом B19; повышение уровня HbF и HbA_2, симптомы проявляются после 6 месяцев, когда уровень HbF снижается (HbF обладает защитным действием); хронический гемолиз → пигментные желчные камни.
1 (β^+/HbS или β^0/HbS)	Серповидноклеточная β-талассемия	Серповидноклеточная анемия лёгкой или умеренной степени, в зависимости от того, присутствует ли синтез β-глобина (β^+/HbS) или отсутствует (β^0/HbS).

Отравление свинцом

Свинец ингибирует феррохелатазу и дегидратазу АЛК → подавляет синтез гема и повышает уровень протопорфирина в эритроцитах.
Также свинец ингибирует деградацию рРНК → эритроциты сохраняют агрегаты рРНК (базофильная зернистость).

Симптомы отравления свинцом:

- «Линии свинца» на дёснах (линии Бёртона) и на метафизах длинных костей (видны на рентгеновских снимках).- рис.E
- Энцефалопатия и базофильная зернистость эритроцитов.
- Колики в животе и сидеробластная анемия.
- Парезы (ослабление функций) — свисание кисти и стопы.

Лечение: хелатирование с применением сукцимера, ЭДТА (этилендиаминтетрауксусной кислоты), димеркапрола.

Группы риска (повышенная экспозиция свинцу):

- Дети: облупившаяся краска в старых домах (построенных до 1978 года).
- Взрослые: рабочие места (например, производство аккумуляторов, боеприпасов).

Сидеробластная анемия

Причины:

- генетические (например, дефект гена синтазы АЛК, сцепленный с Х-хромосомой);
- приобретённые (миелодиспластические синдромы);
- обратимые (наиболее частая причина — злоупотребление алкоголем; также отравление свинцом, дефицит витамина B_6, дефицит меди, приём некоторых лекарственных препаратов, например, изониазида, линезолида).

Лабораторные показатели:

- повышение уровня железа в крови;
- нормальный или сниженный уровень общей железосвязывающей способности сыворотки;
- повышение уровня ферритина;
- кольцевидные сидеробласты (клетки костного мозга с железосодержащими митохондриями, выявляемые при окраске по методу «тушёвки» с использованием красителя «Прусская синь») — обнаруживаются в костном мозге;
- базофильная зернистость эритроцитов (выявляется при исследовании мазка периферической крови);

- некоторые приобретённые варианты заболевания могут сопровождаться нормоцитозом или макроцитозом (нормальным или увеличенным размером эритроцитов).

Лечение:

- применение пиридоксина (витамина B_6) — кофактора (вспомогательного вещества) для синтазы АЛК.

Макроцитарные анемии (MCV > 100 фл)

Заболевание	Механизм развития / причина	Лабораторные показатели / Клинические проявления / Лечение
Мегалобластная анемия 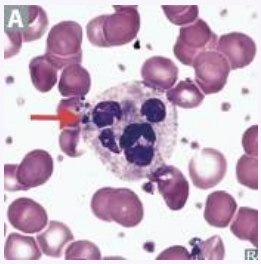	**Механизм:** Нарушение синтеза ДНК → задержка созревания ядра предшественников клеток в костном мозге по сравнению с созреванием цитоплазмы **Причины:** • Дефицит витамина B_{12} • Дефицит фолиевой кислоты • Приём некоторых лекарств (гидроксимочевины, фенитоин, метотрексат, сульфаниламиды)	• Макроцитоз эритроцитов • Гиперсегментированные нейтрофилы (указано стрелкой на изображении A) • Глоссит
Дефицит фолиевой кислоты	• Недоедание (например, злоупотребление алкоголем) • Нарушение всасывания • Приём некоторых лекарств (метотрексат, триметоприм, фенитоин) • Повышенная потребность (гемолитическая анемия, беременность)	• Повышение уровня гомоцистеина • Нормальный уровень метилмалоновой кислоты • Отсутствие неврологических симптомов (в отличие от дефицита B_{12})
Оротовая ацидурия	**Механизм:** неспособность преобразовать оротовую кислоту в UMP (нуклеотид в пути синтеза пиримидинов de novo) из-за дефекта фермента UMP-синтазы. Аутосомно-рецессивное заболевание **Причины:** • Генетический дефект (мутация в гене UMP-синтазы)	• Оротовая кислота в моче • Мегалобластная анемия, резистентная к лечению фолиевой кислотой и B_{12} • Отсутствие гипераммониемии (в отличие от дефицита орнитинтранскарбамилазы)

Заболевание	Механизм развития / причина	Лабораторные показатели / Клинические проявления / Лечение
Дефицит витамина B_{12} (кобаламина)	**Механизм:** нарушение всасывания или недостаточное потребление **Причины:** • Пернициозная анемия • Заболевания ЖКТ (болезнь Крона и др.) • Недостаточность поджелудочной железы • Гастрэктомия • Вегетерианство • Инвазия широким лентецом	• Повышение уровня гомоцистеина • Повышение уровня метилмалоновой кислоты — неврологические симптомы: обратимая деменция; подострая комбинированная дегенерация (B_{12} вовлечен в обмен жирных кислот и синтез миелина); дисфункция спиноцеребеллярного тракта, латерального кортикоспинального тракта, дорсального столба • Приём фолиевой кислоты при дефиците B_{12} может скорректировать анемию, но ухудшить неврологические симптомы • Исторически диагностировался с помощью теста Шиллинга • Анемия из-за недостаточного потребления может развиваться годами (печень способна запасать B_{12}), в отличие от дефицита фолиевой кислоты (развивается за недели–месяцы)
Немегалобластная анемия	**Механизм:** макроцитарная анемия, при которой синтез ДНК в норме. **Причины:** • Хроническое злоупотребление алкоголем; • Заболевания печени.	• Макроцитоз эритроцитов (увеличение размера клеток) без гиперсегментации нейтрофилов.
Анемия Даймонда — Блэкфана	• Врождённая форма чистой красноклеточной аплазии (в отличие от анемии Фанкони, которая вызывает панцитопению). • Быстрое развитие анемии в течение первого года жизни из-за врождённого дефекта в клетках-предшественниках эритроцитов (эритроидных прогениторных клетках).	• Повышение процента фетального гемоглобина (HbF), при этом общее количество гемоглобина снижено. • Низкий рост. • Черепно-лицевые аномалии. • Деформации верхних конечностей (в том числе трёхфаланговые большие пальцы — встречается в 50% случаев). • Чистая красноклеточная аплазия (при «чистой» форме болезни Даймонда).

Нормоцитарные, нормохромные анемии

Нормоцитарные, нормохромные анемии классифицируются как негемолитические или гемолитические.

Гемолитические анемии подразделяются:

- по причине гемолиза: на связанные с внутренними нарушениями в эритроцитах и вызванные внешними факторами, действующими на эритроциты;
- по локализации гемолиза: на происходящие внутри сосудов и вне сосудов (преимущественно внутриклеточный).

Гемолиз может приводить к повышению уровня:

- лактатдегидрогеназы (ЛДГ);
- ретикулоцитов;
- неконъюгированного билирубина;
- образованию пигментированных камней в желчном пузыре;
- уробилина в моче.

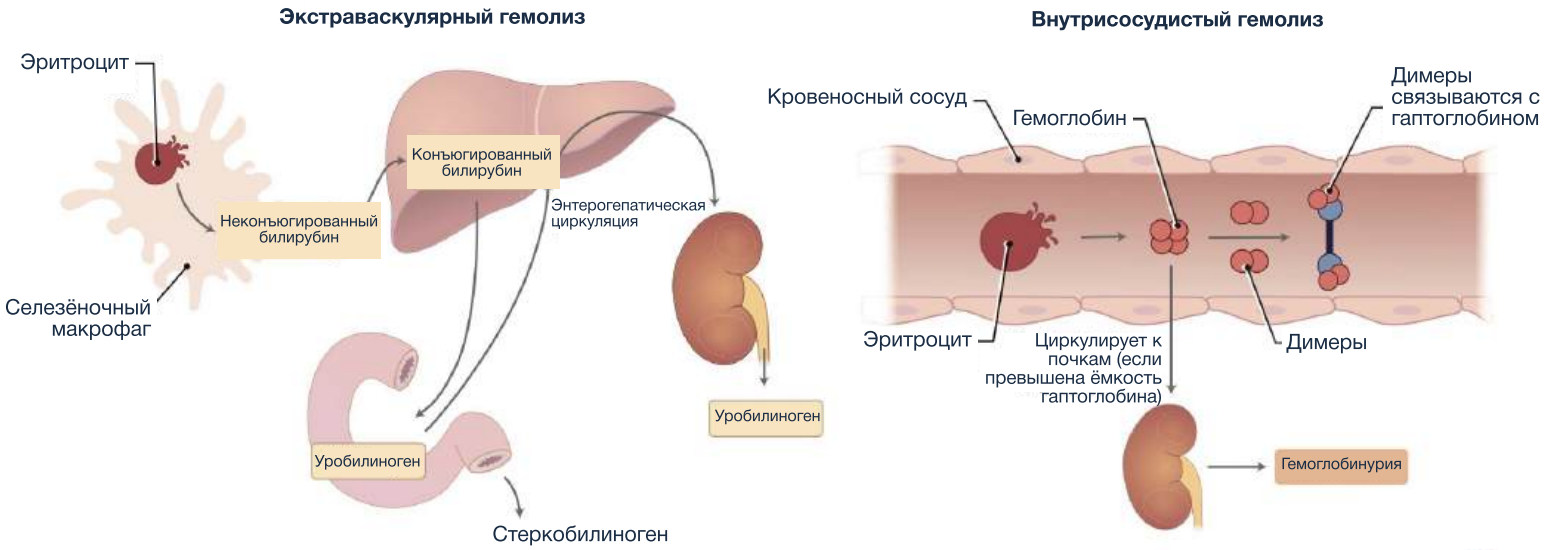

Заболевание	Внутрисосудистый гемолиз	Внесосудистый гемолиз
Клинические находки	• снижение уровня гаптоглобина; • увеличение шистоцитов в мазке крови; • характерная гемоглобинурия; • гемосидеринурия; • уробилиноген в моче	• спленомегалия; • сфероциты в периферическом мазке; • отсутствие гемоглобинурии и гемосидеринурии; • может проявляться уробилиногеном в моче
Основные причины	• механический гемолиз (например, при наличии протезного клапана); • пароксизмальная ночная гемоглобинурия; • микроангиопатическая гемолитическая анемия	Происходит при фагоцитировании эритроцитов макрофагами в селезенке.Чаще всего из-за наследственной сфероцитоза и аутоиммунной гемолитической анемии.

Негемолитические, нормоцитарные анемии

Заболевание	Патогенез	Клинические находки / Лабораторные показатели	Лечение
Анемия при хронических заболеваниях	• Воспаление → повышение уровня гепсидина (выделяется печенью, связывается с ферропортином на клетках слизистой кишечника и макрофагах, подавляя транспорт железа) • Приводит к высвобождению железа из макрофагов и снижению всасывания железа из кишечника • Связана с хроническими инфекциями, неопластическими заболеваниями, хронической болезнью почек, аутоиммунными заболеваниями (например, системная красная волчанка, ревматоидный артрит).	• Снижение уровня железа, повышение общей железосвязывающей способности (ОЖСС), повышение уровня ферритина; • Нормоцитарная, может стать микроцитарной.	• Устранение причины воспаления; • Осторожное применение гемотрансфузий; • Рассмотрение применения средств, стимулирующих эритропоэз (например, эритропоэтин при хронической болезни почек).
Апластическая анемия	• Нарушение или разрушение гемопоэтических стволовых клеток • **Причины:** радиация, вирусные агенты (вирус Эпштейна-Барр, ВИЧ, вирусы гепатита), анемия Фанкони (аутосомно-рецессивный дефект репарации ДНК → недостаточность костного мозга), идиопатическая форма (иммунно-опосредованная, первичный дефект стволовых клеток), лекарственные препараты (бензол, хлорамфеникол, алкилирующие агенты, антиметаболиты).	• Панцитопения (анемия, лейкопения, тромбоцитопения); • Нормоцитоз или макроцитоз по общему анализу крови; • Нормальная морфология клеток, но гипопластич-ный костный мозг с жировой инфильтрацией (рис.А) • Сопутствующие проявления: низкий рост, пятна «кофе с молоком», дефекты большого пальца/лучевой кости, предрасположенность к злокачественным новообразованиям • **Симптомы:** усталость, недомогание, бледность, пурпура, кровотечения слизистых оболочек, петехии, инфекции.	• Устранение воздействия причинного агента; • Иммуносупрес-сивная терапия (антитимоцитар-ный глобулин, циклоспорин); • Трансплантация костного мозга; • Трансфузии эритроцитарной массы и тромбоцитов; • Стимуляция костного мозга (ГМ-КСФ).

Врожденные гемолитические анемии

Заболевание	Описание	Клинические находки / Лабораторные показатели	Лечение
Наследственный сфероцитоз	• Аутосомно-доминантное заболевание. • Связано с дефектом белков, взаимодействующих с мембраной эритроцитов (анкирин, спектрин, белок 4.2 и др.). • Эритроциты маленькие, круглые, без центрального просветления. • Уменьшение площади поверхности / дегидратация → повышение MCHC (средняя концентрация гемоглобина в эритроцитах) → преждевременное удаление селезёнкой (внесосудистый гемолиз).	• Спленомегалия; • Пигментные камни в жёлчном пузыре; • Апластический криз (при инфицировании парвовирусом B19); • Повышение средней флуоресценции эритроцитов в тесте связывания эозина с 5-малеимидом; • Повышенная осмотическая хрупкость (гемолиз эритроцитов при воздействии гипотонического раствора); • Нормальный или повышенный MCV (средний объем эритроцито), эритроцитоз.	• Спленэктомия
Пароксизмальная ночная гемоглобинурия	• Мутация в стволовых клетках крови → повышенный комплемент-опосредованный внутрисосудистый гемолиз (особенно ночью). • Приобретённая мутация PIGA → нарушение синтеза GPI-якоря для фактора, ускоряющего распад комплемента (DAF/CD55) и мембранного ингибитора реактивного лизиса (MIRL/CD59), защищающих мембрану эритроцитов.	• Триада симптомов: гемолитическая анемия (преимущественно внутрисосудистая), панцитопения, венозные тромбозы (например, синдром Бадда-Киари); • Розовая/красная моча по утрам; • Связь с апластической анемией, острыми лейкозами; • Выявление CD55/59 на эритроцитах с помощью проточной цитометрии.	• Экулизумаб (воздействует на терминальный белок комплемента C5).

Заболевание	Описание	Клинические находки / Лабораторные показатели	Лечение
Дефицит глюкозо-6-фосфатдегидрогеназы	• X-сцепленное рецессивное заболевание. • Дефицит G6PD → снижение NADPH → уменьшение восстановленного глутатиона → повышенная чувствительность эритроцитов к окислительному стрессу (например, при приёме сульфаниламидов, противомалярийных препаратов, употреблении бобов фава) → гемолиз. • Вызывает как внесосудистый, так и внутрисосудистый гемолиз.	• Боли в спине, гемоглобинурия через несколько дней после окислительного стресса; • Снижение активности G6PD (может быть ложнонормальным в период острого гемолиза); • В мазке крови: тельца Гейнца и «укушенные» клетки.	• Нет специфического лечения; избегать провоцирующих факторов.
Дефицит пируваткиназы	• Аутосомно-рецессивное заболевание. • Дефицит пируваткиназы → снижение АТФ → ригидность эритроцитов → внесосудистый гемолиз. • Повышает уровень 2,3-БФГ → увеличивает сродство гемоглобина к кислороду.	• Гемолитическая анемия у новорождённых; • В мазке крови: шиповидные клетки.	• Нет специфического лечения.
Болезнь HbC	• Мутация глутаминовой кислоты в лизин в β-глобине. • Вызывает внесосудистый гемолиз.	• У гомозигот: кристаллы гемоглобина внутри эритроцитов, мишеневидные клетки в мазке крови; • HbSC (один мутантный ген) протекает легче, чем HbSS.	• Нет специфического лечения.

Заболевание	Описание	Клинические находки / Лабораторные показатели	Лечение
Серповидноклеточная анемия 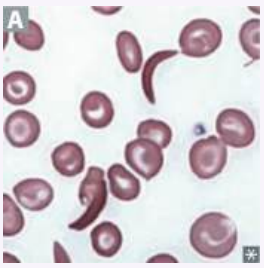 	• Точечная мутация в гене β-глобина → замена глутаминовой кислоты на валин → изменение гидрофобного участка на цепи β-глобина → агрегация гемоглобина. • Вызывает как внесосудистый, так и внутрисосудистый гемолиз. • У новорождённых бессимптомна из-за повышенного уровня HbF. Гетерозиготы устойчивы к малярии.	• Апластический криз (временная остановка эритропоэза при инфицировании парвовирусом B19); • Аутоспленэктомия (тельца Хоуэлла-Джоли); • Повышенный риск инфекций, вызванных инкапсулированными микроорганизмами (например, остеомиелит, вызванный сальмонеллой); — инфаркт селезёнки / секвестрационный криз; • Болезненные вазоокклюзионные кризы: дактилит (болезненное опухание кистей и стоп), приапизм, острый грудной синдром (респираторный дистресс, новые инфильтраты в лёгких на рентгене — частая причина смерти), аваскулярный некроз, инсульт; • Серповидные эритроциты (серповидные клетки - рис. A); • «Стрижка» на рентгенограмме черепа (расширение костного мозга из-за повышенного эритропоэза); • Электрофорез гемоглобина: снижение HbA, повышение HbF и HbS.	• Гидроксимочевина (повышает уровень HbF); • Гидратация.

Приобретенные гемолитические анемии

Заболевание	Описание	Клинические находки / Лабораторные показатели	Лечение
Аутоиммунная гемолитическая анемия (АИГА)	• Нормоцитарная анемия, обычно идиопатическая, положительная проба Кумбса. Выделяют два типа: • **Тёплая АИГА** (хроническая анемия, вызванная преимущественно IgG, приводящая к внесосудистому и внутрисосудистому гемолизу). Встречается при СКВ, ХЛЛ, а также при приёме некоторых препаратов (например, β-лактамов, α-метилдопы). • **Холодная АИГА** (острая анемия, вызванная преимущественно IgM + комплемент, приводящая к агглютинации эритроцитов и внесосудистому/внутрисосудистому гемолизу при воздействии холода). Встречается при ХЛЛ, микоплазменной пневмонии, инфекционном мононуклеозе.	• Сфероциты и агглютинированные эритроциты в мазке периферической крови. • При тёплой АИГА: характерные клинические проявления. • При холодной АИГА: болезненные, посиневшие пальцы рук и ног.	• При тёплой АИГА: стероиды, ритуксимаб, спленэктомия (при рефрактерном течении). • При холодной АИГА: избегать переохлаждения, ритуксимаб.
Аутоиммунная гемолитическая анемия (АИГА)	• Чаще всего обусловлена антителозависимым иммунным разрушением эритроцитов или окислительным повреждением через действие свободных радикалов (может усугубляться при дефиците Г6ФД). • Распространённые причины: антибиотики (пенициллины, цефалоспорины), НПВС, иммунотерапия, химиотерапия.	• Сфероциты указывают на иммунный гемолиз. • Клетки с укусами указывают на окислительный гемолиз. • Возможен как внесосудистый, так и внутрисосудистый гемолиз.	• Устранение провоцирующего фактора (отмена препарата).

Заболевание	Описание	Клинические находки / Лабораторные показатели	Лечение
Микроангиопатическая гемолитическая анемия	• Эритроциты повреждаются при прохождении через обтурированные или суженные сосуды, что вызывает внутрисосудистый гемолиз. Встречается при: • ДВС-синдроме; • ТТП/ГУС; • СКВ; • HELLP-синдроме; • гипертоническом кризе.	• Шистоциты в мазке периферической крови, обусловленные механическим разрушением эритроцитов.	• Лечение основного заболевания.
Макроангиопатическая гемолитическая анемия	• Может быть вызвана протезированными клапанами сердца и аортальным стенозом, приводящими к механическому разрушению эритроцитов.	• Шистоциты в мазке периферической крови.	• Устранение причины механического повреждения эритроцитов (например, коррекция порока сердца).
Гемолитическая анемия, вызванная инфекцией	• Повышенное разрушение эритроцитов, вызванное инфекционными агентами (например, малярией, бабезиозом).	• Специфические лабораторные показатели зависят от типа инфекции.	• Лечение основного инфекционного заболевания.

Лейкопении

Тип клеток	Количество клеток	Причины
Нейтропения	• Абсолютное число нейтрофилов < 1500 клеток/мм^3 • Тяжёлые инфекции типичны при уровне < 500 клеток/мм^3	• Сепсис / состояние после инфекции; • Приём лекарственных препаратов (в том числе химиотерапия); • Апластическая анемия; • Аутоиммунные нарушения (например, системная красная волчанка — СКВ); • Облучение; • Врождённые состояния
Лимфопения	• Абсолютное число лимфоцитов < 1500 клеток/мм^3 (у детей — < 3000 клеток/мм^3)	• ВИЧ-инфекция; • Синдром Ди Джорджи; • Тяжёлый комбинированный иммунодефицит (ТКИД, SCID); • Системная красная волчанка (СКВ); • Приём глюкокортикоидов; • Облучение; • Сепсис; • Послеоперационный период
Эозинопения	• Абсолютное число эозинофилов < 30 клеток/мм^3	• Синдром Кушинга; • Приём глюкокортикоидов

#Глюкокортикоиды вызывают нейтрофилию, несмотря на эозинопению и лимфопению. Глюкокортикоиды активируют молекулы адгезии нейтрофилов, нарушая их миграцию из сосудов к очагам воспаления. Напротив, глюкокортикоиды задерживают эозинофилы в лимфатических узлах и вызывают апоптоз лимфоцитов.

Синтез гема, порфирии и отравление свинцом

Порфирии — это наследственные или приобретенные заболевания, характеризующиеся дефектом синтеза гема, которые приводят к накоплению предшественников гема. Свинец ингибирует определенные ферменты, необходимые для синтеза гема, что приводит к аналогичному состоянию.

Заболевание	Поражённый фермент	Накапливающийся субстрат	Проявляющиеся симптомы / лечение
Отравление свинцом 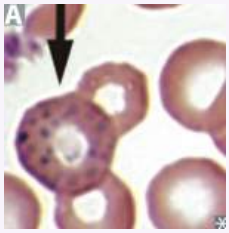	Феррохелатаза и ALA-дегидратаза	Протопорфирин, ALA (в крови)	• Микроцитарная анемия (базофильная зернистость в мазке периферической крови, кольцевые сидеробласты в костном мозге (рис. A)); • Заболевания ЖКТ и почек.
Острая перемежающаяся порфирия	Порфобилиногендеаминаза (аутосомно-доминантная мутация)	Порфобилиноген, ALA	**Симптомы:** • Болезненный живот; • Моча цвета портвейна; • Полинейропатия • Психологические нарушения • Провоцируется факторами, усиливающими синтез ALA-синтазы (например, лекарства — индукторы CYP450, алкоголь, голодание). **Лечение:** гемин и глюкоза.

Заболевание	Поражённый фермент	Накапливающийся субстрат	Проявляющиеся симптомы / лечение
Кожная поздняя порфирия (порфирия cutanea tarda)	Уропорфириногенде-карбоксилаза	Уропорфирин (моча цвета чая)	• Пузырчатая кожная фоточувствительность и гиперпигментация (рис. B) ; • Наиболее распространённая форма порфирии; • Обострение при употреблении алкоголя; • **Причины:** семейная форма, гепатит С. • **Лечение:** флеботомия, избегание солнечного света, противомаля-рийные препараты (например, гидроксихлорохин).

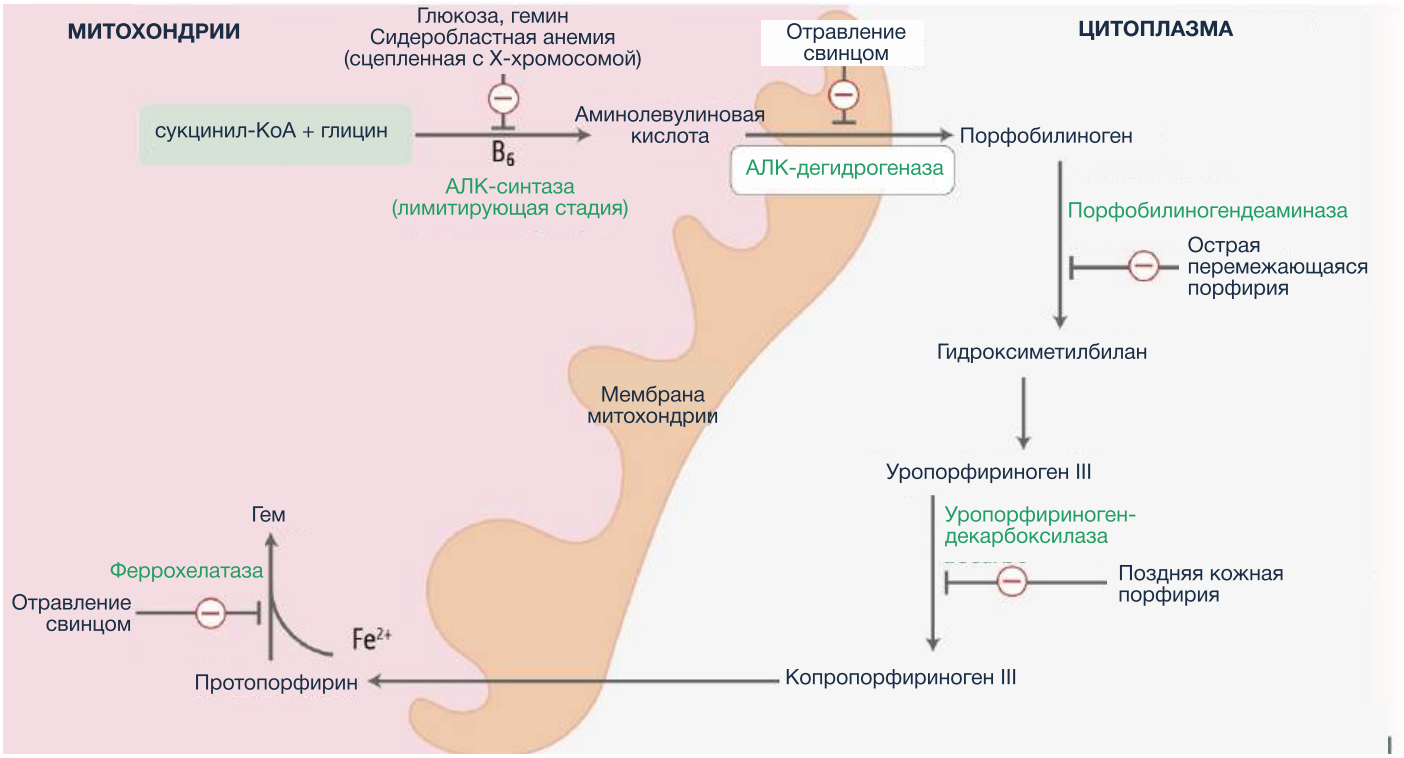

Отравление железом

Происходит в результате образования свободных радикалов и перекисного окисления липидов мембран, приводящего к гибели клеток.

Параметр	Острое течение	Хроническое течение
Особенности	Повышенная смертность, связанная с случайным проглатыванием (особенно у детей — таблетки железа могут выглядеть как конфеты).	Наблюдается у пациентов с • Первичным (наследственным) гемохроматозом; • Вторичным (например, при хронических переливаниях крови при талассемии или серповидноклеточной анемии).
Симптомы / Признаки	• Боль в животе, рвота, желудочно-кишечное кровотечение; • Рентгеноконтрастные таблетки видны на рентгене; • Может прогрессировать до анионного метаболического ацидоза и полиорганной недостаточности; • Приводит к рубцеванию с обструкцией ЖКТ.	• Артропатия, цирроз, кардиомиопатия, диабет; • Пигментация кожи («бронзовый диабет»); • Гипогонадизм.
Лечение	• Хелатирование (например, дефероксамин, деферазирокс); • Промывание желудка	• Хелатирование; • Регулярные терапевтические флеботомии (если не противопоказано, например, при анемии).

Нарушения свертываемости крови

ПТ (протромбиновое время) — оценивает работу общего и внешнего пути коагуляции (факторы I, II, V, VII и X). Дефект → увеличение ПТ.

МНО (международное нормализованное отношение) = ПТ пациента / ПТ контроля. Значение 1 — норма, >1 — удлинено. Наиболее распространённый тест для наблюдения за пациентами, принимающими варфарин, который удлиняет МНО.

АЧТВ (активированное частичное тромбопластиновое время) — оценивает работу общего и внутреннего пути коагуляции (все факторы, кроме VII и XIII). Дефект → увеличение ПТВ.

ТВ (тромбиновое время) — измеряет скорость превращения фибриногена в фибрин. Удлиняется при приёме антикоагулянтов, гипофибриногенемии, ДВС-синдроме, заболеваниях печени.

Нарушения коагуляции могут быть вызваны дефицитом факторов свёртывания или приобретёнными ингибиторами факторов (чаще всего — против фактора VIII). Диагностируются с помощью «миксингового теста»: к плазме пациента добавляют нормальную плазму. При дефиците факторов свёртывания результаты ПТ или ПТВ возвращаются в нормальный диапазон, тогда как ингибиторы факторов не приводят к коррекции.

Нарушение	ПТ	АЧТВ	Механизм и комментарии
Гемофилия A, B или C 	—	↑	Дефект внутреннего пути коагуляции (↑ АЧТВ). • **Гемофилия A:** дефицит фактора VIII, сцепленное с X-хромосомой рецессивное наследование. • **Гемофилия B:** дефицит фактора IX, сцепленное с X-хромосомой рецессивное наследование. • **Гемофилия C:** дефицит фактора XI, аутосомно-рецессивное наследование. **Симптомы:** гемартрозы (кровоизлияния в суставы, например, в коленный сустав - рис. A), лёгкое образование синяков, кровотечения после травм или операций (например, стоматологических процедур). **Лечение:** • Десмопрессин, концентрат фактора VIII, эмицизумаб (при A); • Концентрат фактора IX (при B); • Концентрат фактора XI (при C).
Дефицит витамина K	↑	↑	Общий дефект коагуляции. • Время кровотечения в норме. • Снижение активности факторов II, VII, IX, X, а также белков C и S.

Нарушения тромбоцитарной системы гемостаза

Все нарушения функции тромбоцитов сопровождаются увеличением времени кровотечения, кровотечениями из слизистых оболочек и микрокровоизлияниями (например, петехиями, носовым кровотечением). Количество тромбоцитов обычно низкое, но может быть нормальным при качественных нарушениях.

Нарушение	Количество тромбоцитов	Время кровотечения	Примечания
Синдром Бернара-Сулье	↓/норма	↑	• Аутосомно-рецессивный дефект адгезии. • Снижение GpIb → нарушение адгезии тромбоцитов к vWF. • **Лабораторные показатели:** снижение агрегации тромбоцитов, наличие крупных тромбоцитов.
Тромбастения Гланцманна	—	↑	• Аутосомно-рецессивный дефект агрегации. • Снижение GpIIb/IIIa (интегрин αIIbβ3) → нарушение агрегации «тромбоцит–тромбоцит» и формирование тромбоцитарной пробки. • **Лабораторные показатели:** в мазке крови отсутствует скопление тромбоцитов.
Иммунная тромбоцитопения	↓	↑	• Разрушение тромбоцитов в селезёнке. • Чаще всего вызвано антителами к GpIIb/IIIa → макрофаги селезёнки фагоцитируют тромбоциты. • Может быть идиопатическим или вторичным при: - аутоиммунных заболеваниях (например, СКВ); - вирусных инфекциях (например, ВИЧ, ВГС); -злокачественных новообразованиях (например, ХЛЛ); • - реакциях на лекарства. • **Лабораторные показатели:** увеличение мегакариоцитов при биопсии костного мозга, снижение количества тромбоцитов. • **Лечение:** глюкокортикоиды, ВВИГ, ритуксимаб, агонисты рецепторов ТПО (например, элтромбопаг, ромиплостим), спленэктомия при рефрактерной ИТП.

Нарушение	Количество тромбоцитов	Время кровотечения	Примечания
Уремическая дисфункция тромбоцитов	—	↑	• У пациентов с почечной недостаточностью уремические токсины накапливаются и нарушают адгезию и агрегацию тромбоцитов.

Тромботические микроангиопатии

Заболевания схожи по симптоматике между друг жругом. Могут напоминать ДВС-синдром, но не проявляют лабораторных признаков коагулопатии потребления (например, количественное протромбиновое время, количественное частичное тромбиновое время, нормальный фибриноген), поскольку этиология не связана с широко распространенной активацией факторов свертывания крови.

Параметр	Тромботическая тромбоцитопеническая пурпура (ТТП)	Гемолитико-уремический синдром (ГУС)
Эпидемиология	Преимущественно у женщин	Преимущественно у детей
Патофизиология	• Ингибирование или дефицит ADAMTS13 (металлопротеаза vWF); • Снижение деградации мультимеров vWF (фактор фон Виллебрандта); • Увеличение количества крупных мультимеров vWF; • Усиление адгезии и агрегации тромбоцитов (образование микротромбов).	• Преимущественно вызван инфекцией, вызванной штаммом Escherichia coli, продуцирующим шига-токсин (STEC, серотип O157:H7); • Приводит к серьёзной дисфункции эндотелия.
Клиническая картина	• Триада: тромбоцитопения (снижение количества тромбоцитов); микроангиопатическая гемолитическая анемия (снижение уровня гемоглобина, наличие шизоцитов, повышение уровня ЛДГ); острое повреждение почек (повышение креатинина).	• Триада симптомов, сходная с ТТП, включая микроангиопатическую гемолитическую анемию.

Параметр	Тромботическая тромбоцитопеническая пурпура (ТТП)	Гемолитико-уремический синдром (ГУС)
Дифференцирующие симптомы	Триада + лихорадка + неврологические симптомы	Триада + кровавый понос
Лабораторные показатели	• Нормальные показатели ПВ и АЧТВ; • Помогает отличить ТТП от ДВС-синдрома (путь коагуляции активирован).	• Путь коагуляции не активирован (отличие от ТТП и ДВС-синдрома).
Лечение	• Плазмаферез (плазмообмен); • Глюкокортикоиды; • Ритуксимаб.	• Поддерживающая терапия

Смешанные нарушения свертываемости крови и тромбоцитов

Болезнь	Кол-во тромбоцитов	Время кровотечения	ПВ	АЧТВ	Примечания
Болезнь Виллебранда	—	↑	—	—/↑	• **Нарушение внутреннего пути свёртывания крови:** ↓ количества/функции vWF → ↑ PTT (vWF переносит и защищает фактор VIII). • **Нарушение формирования тромбоцитарной пробки:** ↓ vWF → нарушение адгезии тромбоцитов к vWF. • Чаще всего наследуется по аутосомно-доминантному типу. • Лёгкое, но наиболее распространённое наследственное нарушение свёртываемости крови. • Часто проявляется менорагией или носовыми кровотечениями. • **Лечение:** концентраты vWF, десмопрессин (высвобождает vWF, хранящийся в эндотелии).

Болезнь	Кол-во тромбоцитов	Время кровотечения	ПВ	АЧТВ	Примечания
Диссеминированная внутрисосудистая коагуляция (ДВС-синдром)	↓	↑	↑	↑	• Массовое активирование факторов свёртывания → тромбоэмболическое состояние с избыточным потреблением факторов свёртывания → ↑ тромбозов, ↓ геморрагий (например, кровотечение из мест пункций). • Может быть острым (угрожающим жизни) или хроническим (если продукция факторов свёртывания компенсирует их потребление). • **Причины:** тепловой удар, укусы змей, сепсис (грамположительные бактерии), травмы, осложнения при родах, острый панкреатит, злокачественные новообразования, нефротический синдром, переливание крови (**мнемоническое правило: SSSTOP** — факторы, вызывающие образование новых тромбов). • **Лабораторные показатели:** шизоциты, ↑ продуктов деградации фибрина (D-димеры), ↓ фибриногена, ↓ факторов V и VIII.

Наследственные тромбофилии

Аутосомно-доминантные заболевания, приводящие к гиперкоагуляционному состоянию (склонность к развитию тромбоза).

Дефицит антитромбина

Не оказывает прямого влияния на протромбиновое время или АЧТВ, но снижает увеличение АЧТВ при стандартной дозировке гепарина. Также может быть приобретённым: при почечной недостаточности или нефротическом синдроме происходит потеря антитромбина с мочой, что ведёт к подавлению активности факторов IIa и Xa.

Лейденовская мутация фактора V

Образование мутантного фактора V (мутация точки ДНК: гуанин заменяется на аденин, что приводит к мутации Arg506Gln вблизи участка расщепления), который устойчив к деградации активированным протеином С.

Осложнения включают:

- Тромбоз глубоких вен (ТГВ);
- Тромбоз церебральных вен;
- Повторные потери беременности.

Дефицит протеина С или S

Снижает способность инактивировать факторы Va и VIIIa. Увеличивает риск некроза кожи, вызванного приёмом варфарина. Протеин С «нейтрализует», а протеин S «останавливает» коагуляцию.

Мутация протромбина G20210A

Точечная мутация в 3’-нетранслируемой области приводит к увеличению продукции протромбина, что повышает его уровень в плазме и способствует образованию венозных тромбов.

Переливание крови

Риски переливания крови включают риски передачи инфекций, трансфузионные реакции, связанную с переливанием крови циркуляторную перегрузку (перегрузка объемом вследствие отека легких, гипертонии), острое повреждение легких, связанное с переливанием крови (гипоксия и воспаление вследствие некардиогенного отека легких, гипотонии), перегрузку железом (может привести к вторичному гемохроматозу), гипокальциемию (цитрат является хелатором Ca^{2+}) и гиперкалиемию (эритроциты могут лизироваться в старых единицах крови).

Компонент	Эффект от дозировки	Клиническое применение
Эритроцитарная масса	• Повышает уровень гемоглобина (≈1 г/дл на единицу); • Увеличивает способность переносить кислород (O_2); • Повышает гематокрит (≈3% на единицу).	• Острая кровопотеря; • Тяжёлая анемия.
Тромбоциты	• Повышает количество тромбоцитов (≈30 000/мкл на единицу, или ≈5000/мм^3 на единицу).	• Остановка значительного кровотечения; • Тромбоцитопения; • Качественные дефекты тромбоцитов.
Свежезамороженная плазма / концентрат протромбина	• Повышает уровень факторов свёртывания; • Свежезамороженная плазма содержит все факторы свёртывания и плазменные белки; • Концентрат протромбина обычно содержит факторы II, VII, IX, X, а также белки C и S.	• Цирроз печени; • Немедленное устранение эффектов антикоагулянтов.
Криопреципитат	• Содержит фибриноген, фактор VIII, фактор XIII, vWF (фактор Виллебранда) и фибронектин.	• Дефицит факторов свёртывания, затрагивающий фибриноген и фактор VIII.
Альбумин	• Повышает внутрисосудистый объём; • Увеличивает онкотическое давление.	• После парацентеза (удаления жидкости из брюшной полости); • Терапевтический плазмаферез.

Лейкемия VS лимфома

Лейкемия

Лимфоидное или миелоидное новообразование с обширным поражением костного мозга. Опухолевые клетки обычно обнаруживаются в периферической крови.

Лимфома

Дискретная опухолевая масса, возникающая из лимфы.

Ходжкинская VS неходжкинская лимфома

Ходжкинская лимфома	Неходжкинская лимфома
Оба типа могут иметь общие признаки/симптомы: • Субфебрильная температура; • Ночная потливость; • Потеря веса.	
Локализованная форма: • Поражение одной группы лимфоузлов; • Последовательное распространение; • Стадия заболевания — ключевой фактор прогноза; • Прогноз лучше.	Множественное поражение лимфоузлов: • Частое экстранодальное поражение (за пределами лимфоузлов); • Непоследовательное распространение; • Прогноз хуже.
Характеризуется клетками Рид-Штернберга.	В большинстве случаев поражаются В-клетки, редко — Т-клеточный росток.
Бимодальное распределение: • Молодые взрослые; • Лица старше 55 лет.	Может возникать как у детей, так и у взрослых.
Связана с вирусом Эпштейна-Барр (ВЭБ).	Может быть связана с: • Аутоиммунными заболеваниями; • Вирусными инфекциями (например, ВИЧ, ВЭБ, HTLV).

Ходжкинская лимфома

Содержит клетки Рида-Штернберга: характерные гигантские опухолевые клетки; двудольное ядро, две половины которого являются зеркальными изображениями («совиные глаза» - рис. А). Клетки Рида-Штернберга имеют происхождение от В-клеток CD15+ и CD30+.

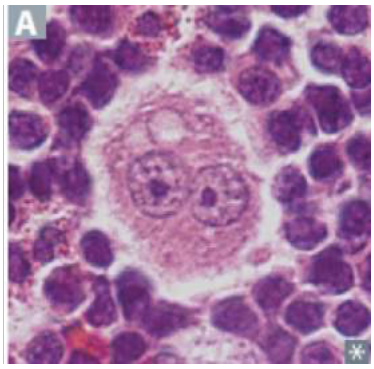

Подтип	Примечания
Нодулярный склероз	Наиболее распространённый
Смешанная клеточность	Эозинофилия; наблюдается у пациентов с иммунодефицитом
Богатый лимфоцитами	Наиболее благоприятный прогноз
Обеднённый лимфоцитами	Наименее благоприятный прогноз

Неходжкинские лимфомы

Тип лимфомы	У кого возникает	Генетические особенности	Комментарии
Неоплазии зрелых В-клеток			
Лимфома Бёркитта	Подростки или молодые взрослые	Транслокация t(8;14) — перестройка c-myc (8) и тяжёлой цепи иммуноглобулина (14)	• Внешний вид «звёздное небо» — скопления лимфоцитов с вкраплениями макрофагов (рис. А) • Связана с вирусом Эпштейна-Барр; • Поражение челюсти (рис. В) в эндемичной форме (в Африке); • Поражение таза или живота в спорадической форме.
Диффузная крупноклеточная В-клеточная лимфома	В основном у пожилых, но 20% случаев — у детей	Мутации в генах BCL-2, BCL-6	Наиболее распространённый тип неходжкинской лимфомы у взрослых.

Тип лимфомы	У кого возникает	Генетические особенности	Комментарии
Неоплазии зрелых В-клеток			
Фолликулярная лимфома	Взрослые	Транслокация t(14;18) — перестройка тяжёлой цепи иммуноглобулина (14) и BCL-2 (18)	• Индолентное течение с безболезненной «приходящей и уходящей» лимфаденопатией; • Bcl-2 обычно подавляет апоптоз.
Мантийноклеточная лимфома	Преимущественно у взрослых мужчин	Транслокация t(11;14) — перестройка циклина D1 (11) и тяжёлой цепи иммуноглобулина (14), CD5+	• Очень агрессивная форма; • Пациенты обычно обращаются на поздних стадиях заболевания.
Лимфома маргинальной зоны	Взрослые	Транслокация t(11;18)	Связана с хроническим воспалением (например: • Синдром Шегрена; • Хронический гастрит (MALT-лимфома); • Может регрессировать при эрадикации H. pylori).
Первичная лимфома центральной нервной системы	Взрослые	Связана с вирусом Эпштейна-Барр, ассоциирована с ВИЧ/СПИДом	• Определяется как СПИД-индикаторная болезнь; • Различные проявления: спутанность сознания, потеря памяти, судороги; • Образование в ЦНС (часто одиночное, с кольцевидным усилением на МРТ) у иммунокомпрометированных пациентов (рис. С); • Необходимо дифференцировать с токсоплазмозом (анализ спинномозговой жидкости и другие лабораторные тесты).

Тип лимфомы	У кого возникает	Генетические особенности	Комментарии
Неоплазии зрелых Т-клеток			
Т-клеточная лимфома у взрослых	Взрослые	Вызывается вирусом HTLV (ассоциирован с употреблением инъекционных наркотиков)	• Кожные поражения у взрослых; • Распространена в Японии, Западной Африке и Карибском регионе; • Литические поражения костей, гиперкальциемия.
Кожная Т-клеточная лимфома	Взрослые	—	• Гетерогенная группа Т-клеточных новообразований, поражающих кожу, кровь, лимфатические узлы или внутренние органы; • Наиболее распространённый подтип — микоз fungoides, характеризующийся эритематозными пятнами в защищённых от солнца зонах, которые прогрессируют до бляшек, а затем — до опухолей (рис. D).

Плазмоклеточные дискразии

Группа заболеваний, характеризующихся пролиферацией одного клона плазматических клеток, обычно избыточно продуцирующего моноклональный иммуноглобулин (также называемый парапротеином). Наблюдается у пожилых людей.

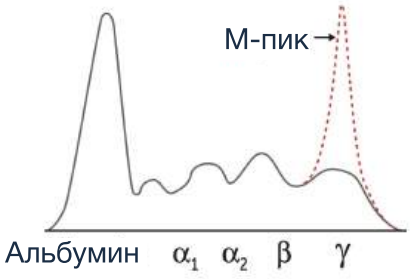

Скрининг с помощью электрофореза белков сыворотки (М-пик указывает на избыточную продукцию моноклонального Ig), иммунофиксации сыворотки и анализа свободных легких цепей сыворотки. Для подтверждения поражения мочевыводящих путей необходимы электрофорез белков мочи и иммунофиксация (тест-полоска для мочи обнаруживает только альбумин).

Диагностическое подтверждение с помощью биопсии костного мозга. В мазке периферической крови может наблюдаться образование рулонов - рис. A (эритроциты, сложенные как фишки для покера).

Заболевание	Ключевая особенность	Клинические проявления	Лабораторные и диагностические признаки
Множественная миелома	Перепроизводство IgG (наиболее часто) > IgA > лёгких цепей иммуноглобулинов	**Симптомы:** • Гиперкальциемия (из-за секреции цитокинов злокачественными плазматическими клетками, например, IL-1, TNF-α, RANK-L, что усиливает активность остеокластов); • Почечная недостаточность; • Анемия; • Литические поражения костей («следы пробойника» на рентгене - рис. B) → боль в спине, патологические переломы. • **Осложнения:** повышенный риск инфекций, первичная амилоидоз (AL).	• **Анализ мочи:** выявление лёгких цепей иммуноглобулинов (протеинурия Бенс-Джонса), положительный мочевой тест с тест-полоской. • **Биопсия костного мозга:** >10% моноклональных плазматических клеток с «хроматином в виде циферблата» и внутриклеточными включениями, содержащими иммуноглобулины (рис. C) .

Заболевание	Ключевая особенность	Клинические проявления	Лабораторные и диагностические признаки
Макроглобулинемия Вальденстрёма	Перепроизводство IgM (макроглобулинемия, так как IgM — самый крупный иммуноглобулин)	• Анемия; • Конституциональные симптомы («B-симптомы»); • Лимфаденопатия; • Гепатоспленомегалия; • Гипервязкость крови (головная боль, кровотечения, ухудшение зрения, атаксия); • Периферическая нейропатия. • При осмотре глазного дна: расширенные, сегментированные и извитые вены сетчатки («вид колбасок»).	• Биопсия костного мозга: >10% моноклональных B-лимфоцитов с признаками плазматических клеток (лимфоплазмоцитарная лимфома) и внутриядерными псевдовключениями, содержащими IgM.
Моноклональная гаммапатия неопределённого значения	Перепроизводство любого типа иммуноглобулинов (М-пик < 3 г/дл)	• Бессимптомное течение • Риск прогрессирования до множественной миеломы: 1–2% в год.	• Биопсия костного мозга: <10% моноклональных плазматических клеток.

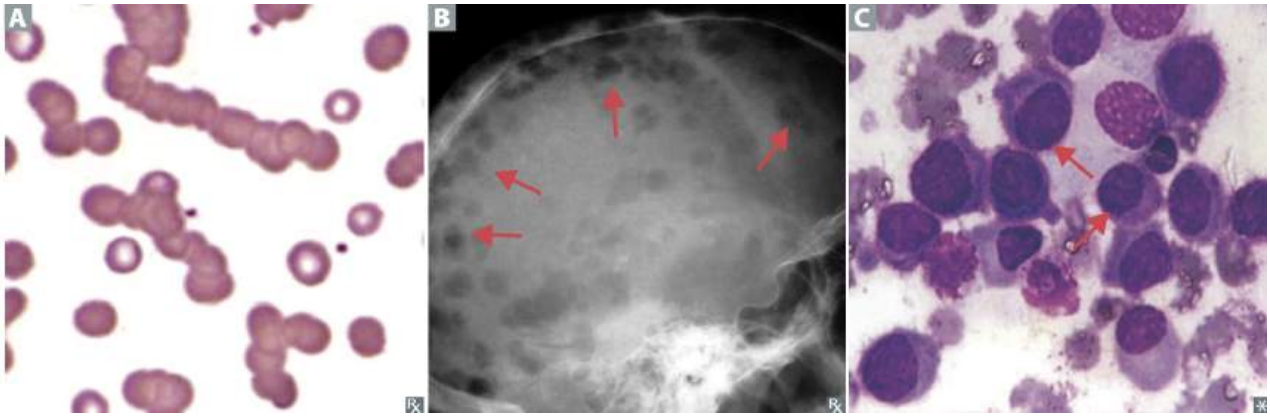

Миелодиспластические синдромы

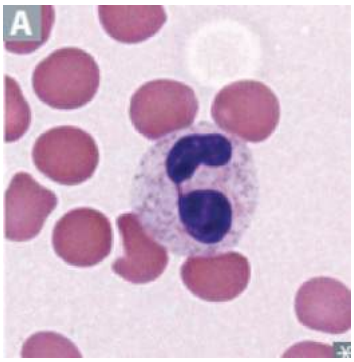

Нарушения стволовых клеток, связанные с неэффективным кроветворением

- Характеризуются нарушениями созревания клеток нелимфоидных линий.
- В костном мозге бластные клетки составляют менее 20% (в отличие от острого миелобластного лейкоза (ОМЛ), где их более 20%).

Причины:

- мутации de novo (возникающие спонтанно);
- воздействие факторов окружающей среды (например, радиация, бензол, химиотерапия).

Особенности:

- существует риск трансформации в ОМЛ;
- чаще встречаются у пожилых людей.

Аномалия псевдо-Пельгера–Хюэта

- Характеризуется нейтрофилами с двудольчатыми ядрами («дуэтом» ядер - рис. А).
- **Связана с:**
  - миелодиспластическими синдромами (группа заболеваний, при которых нарушается созревание клеток крови);
  - приёмом некоторых лекарственных препаратов (например, иммуносупрессантов — препаратов, подавляющих иммунитет).

Лейкемии

Нерегулируемый рост и дифференцировка лейкоцитов в костном мозге -> недостаточность костного мозга -> анемия (не образуются эритроциты), инфекции (не образуются зрелые лейкоциты) и кровотечения (не образуются зрелые тромбоциты). Обычно проявляется наличием циркулирующих измененных лейкоцитов, хотя в некоторых случаях наблюдается наличие нормальных/нормальных лейкоцитов.

Возможна инфильтрация лейкемическими клетками печени, селезенки, лимфатических узлов и кожи (лейкемия кожи).

Тип новообразования	Примечания / характеристики
Лимфоидные новообразования	
Острый лимфобластный лейкоз/лимфома	• Чаще встречается у детей, реже — у взрослых (прогноз хуже). • Т-клеточный ОЛЛ может проявляться как медиастинальная масса (симптоматика, сходная с синдромом верхней полой вены). • Ассоциирован с синдромом Дауна. • В периферической крови и костном мозге — большое количество лимфобластов (рис. A) • Положителен по TdT (маркер пре-Т и пре-В клеток) и CD10 (маркер пре-В клеток). • Хорошо поддаётся терапии. • Может распространяться на ЦНС и яички. • Транслокация t(12;21) — лучший прогноз; t(9;22) (филадельфийская хромосома) — худший прогноз.
Хронический лимфоцитарный лейкоз / лимфома из малых лимфоцитов	• Возраст начала — более 60 лет. • Наиболее распространённый лейкоз у взрослых. • Маркеры: CD20+, CD23+, CD5+ (В-клеточное новообразование). • Часто протекает бессимптомно, прогрессирует медленно. • В мазке периферической крови — «размазанные» клетки (рис. B). • Может сопровождаться аутоиммунной гемолитической анемией. • Рихтеровская трансформация — переход ХЛЛ/ЛМЛ в агрессивную лимфому (чаще всего — диффузную крупноклеточную В-клеточную лимфому (DLBCL)).
Волосатоклеточный лейкоз	• Преимущественно у взрослых мужчин. • Зрелая В-клеточная опухоль. • Клетки имеют нитевидные, похожие на волоски выросты (на мазках выглядят размыто - рис.C). • Периферическая лимфаденопатия встречается редко. • Вызывает фиброз костного мозга («сухая аспирация»). • Пациенты обычно имеют массивную спленомегалию и панцитопению. • Положителен по TRAP (кислая фосфатаза, устойчивая к тартрату) . • Ассоциирован с мутациями BRAF. • Лечение: аналоги пурина (кладрибин, пентостатин).
Миелоидные новообразования	
Хронический миелогенный лейкоз	• Пик заболеваемости: 45–85 лет; средний возраст — 64 года. • Определяется филадельфийской хромосомой (t(9;22), BCR-ABL) и пролиферацией миелоидных стволовых клеток. • Характеризуется нарушением продукции зрелых и созревающих гранулоцитов (нейтрофилы, метамиелоциты, миелоциты, базофилы - рис. E) и спленомегалией. • Может ускоряться и трансформироваться в ОМЛ или ОЛЛ («бластный криз»). • Ответ на ингибиторы тирозинкиназы BCR-ABL (например, иматиниб).

Тип новообразования	Примечания / характеристики
Миелоидные новообразования	
Острый миелогенный лейкоз	• Средний возраст начала — 65 лет. • Наличие палочек Ауэра (рис. D) и миелопероксидазы (цитоплазматические включения, чаще всего при остром промиелоцитарном лейкозе, ранее М3 ОМЛ). • В мазке периферической крови — большое количество миелобластов. • Может проявляться лейкостазом (окклюзия капилляров злокачественными клетками → повреждение органов). • Факторы риска: предшествующая химиотерапия алкилирующими агентами, радиация, бензол, миелопролиферативные заболевания, синдром Дауна (чаще — острый мегакариобластный лейкоз, ранее М7 ОМЛ). • Острый промиелоцитарный лейкоз (t(15;17)) — реагирует на транс-ретиноевую кислоту (витамин А) и триоксид мышьяка, которые индуцируют дифференцировку промиелоцитов. • Часто сопровождается ДВС-синдромом.

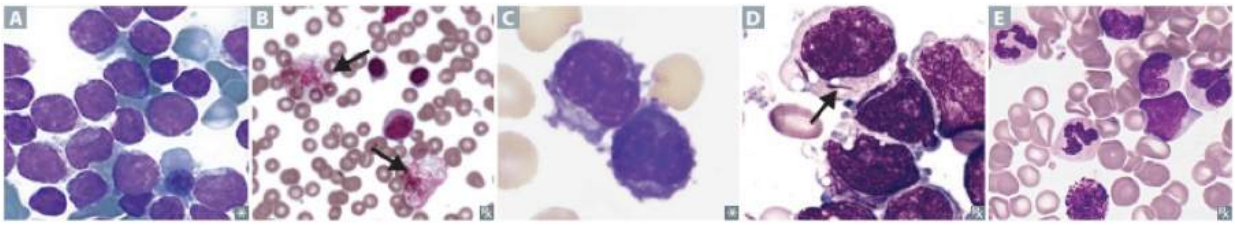

Миелопролиферативные новообразования

Злокачественные гематопоэтические новообразования с различным воздействием на лейкоциты и миелоидные клеточные линии.

Заболевание	Характеристика / патогенез	Симптомы / проявления	Особенности диагностики / лабораторные признаки	Лечение
Истиинная полицитемия (полицитемия вера)	• Первичная полицитемия. • Нарушение регуляции эритроцитов, обычно из-за приобретённой мутации JAK2. • Связана с гипервязкостью крови и тромбозами. • Отличается от вторичной полицитемии сниженным уровнем эритропоэтина.	• Интенсивный зуд после контакта с водой (аквагенный зуд). • Эритромелалгия (редкий, но классический симптом): жгучая боль и красно-синюшная окраска конечностей из-за эпизодических тромбов в сосудах (рис. A). • Симптомы гипервязкости крови. • Риск тромбоэмболий (ТЭЛА, ТГВ, синдром Бадда-Киари).	• Снижение уровня эритропоэтина. • Повышение количества эритроцитов, гемоглобина, гематокрита. • Генетическое тестирование на мутацию JAK2. • Исследование костного мозга (при необходимости).	• Флеботомия (удаление избытка крови). • Гидроксимочевина (для контроля клеточного роста). • Руксолитиниб (ингибитор JAK1/2).
Эссенциальная тромбоцитемия	• Характеризуется массивной пролиферацией мегакариоцитов и тромбоцитов. • Нарушение регуляции тромбоцитопоэза.	• Кровотечения. • Тромбозы. • Возможно развитие эритромелалгии.	• Значительное повышение числа тромбоцитов в анализе крови. • Тромбоциты могут быть увеличены в размере или аномально сформированы (рис. B). • Исследование костного мозга (гиперплазия мегакариоцитов). • Генетические тесты (включая мутации JAK2, CALR, MPL).	• Контроль тромбоцитоза (цитостатики при высоком риске тромбозов). • Антиагреганты (аспирин). • Мониторинг состояния.

Заболевание	Характеристика / патогенез	Симптомы / проявления	Особенности диагностики / лабораторные признаки	Лечение
Миелофиброз	• Атипичная гиперплазия мегакариоцитов → усиление секреции TGF-β → активация фибробластов → фиброз костного мозга. • Прогрессирующее замещение кроветворной ткани фиброзной.	• Массивная спленомегалия (из-за экстрамедуллярного кроветворения). • Анемия, слабость, утомляемость. • Боли в костях. • Симптомы интоксикации.	• «Каплевидные» эритроциты в мазке крови (рис. C) — характерный признак. • Сухая аспирация при пункции костного мозга из-за фиброза. • Анемия, лейкопения, тромбоцитопения. • Повышение ЛДГ, сывороточного ферритина. • Биопсия костного мозга (фиброз, атипичные мегакариоциты). • Генетические тесты (JAK2, CALR, MPL).	• Симптоматическая терапия (трансфузии, анальгетики). • Ингибиторы JAK (руксолитиниб) для контроля симптомов. • Трансплантация костного мозга (в тяжёлых случаях). • Поддержка функции селезёнки, профилактика тромбозов.

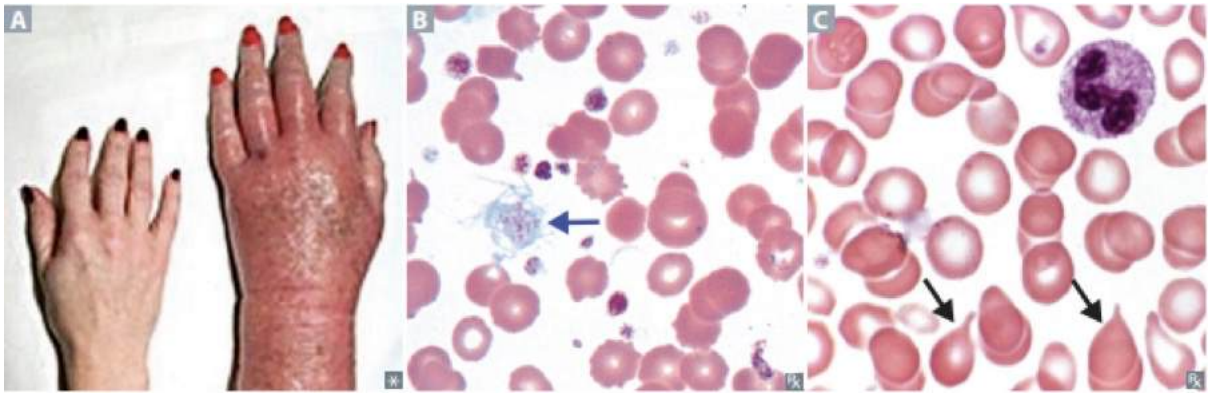

Лейкемоидная реакция VS ХМЛ

Параметр	Лейкемоидная реакция	Хронический миелолейкоз
Определение	Реактивная нейтрофилия (> 50 000 клеток/мм^3) — увеличение числа зрелых нейтрофилов со сдвигом влево, вызванное различными факторами (инфекции, воспаления, интоксикации и др.)	Миелопролиферативное новообразование, ассоциированное с наличием химерного гена BCR-ABL (филадельфийская хромосома t(9;22))
Морфология нейтрофилов	• Токсогенная зернистость (токсическая грануляция); • Тельца Деле; • Цитоплазматические вакуоли	• Аномалия типа «псевдо-Пельгер–Хюэ» — нейтрофилы с двудольчатыми ядрами
Оценка щелочной фосфатазы	Повышена (нормальный или повышенный уровень щелочной фосфатазы в лейкоцитах)	Снижена (↓ активности фермента в злокачественных нейтрофилах)
Эозинофилы и базофилы	В норме (отсутствие базофилии)	Повышены (характерный признак ХМЛ — увеличение количества базофилов и эозинофилов)

Полицитемия

Тип полицитемии	Объём плазмы	Масса эритроцитов	Сатурация кислородом	Уровень эритропоэтина	Ассоциации
Относительная	↓	—	—	—	Обезвоживание, ожоги
Соответствующая абсолютная	—	↑	↓	↑	Заболевания лёгких, врождённые пороки сердца, высокогорье, обструктивное апноэ сна

Тип полицитемии	Объём плазмы	Масса эритроцитов	Сатурация кислородом	Уровень эритропоэтина	Ассоциации
Несоответствующая абсолютная	—	↑	—	↑	• Экзогенное поступление эритропоэтина (злоупотребление спортсменами, так называемый «допинг крови») • Приём андрогенов • Несоответствующая секреция эритропоэтина при злокачественных новообразованиях (например, почечно-клеточной карциноме, гепатоцеллюлярной карциноме)
Истинная полицитемия	↑	↑↑	—	↓	• Снижение уровня эритропоэтина при полицитемии вера из-за отрицательной обратной связи, подавляющей выработку эритропоэтина почками

Хромосомные транслокации

Транслокация	Связанное заболевание	Примечания
t(8;14)	Лимфома Беркитта, активация c-myc	Гены тяжёлой цепи иммуноглобулина на хромосоме 14 постоянно экспрессируются. Когда другие гены (например, c-myc и BCL-2) транслоцируются рядом с этим регионом генов тяжёлой цепи, они гиперэкспрессируются.
t(11;14)	Лимфома мантийной зоны, активация циклина D1	—
t(11;18)	Лимфома маргинальной зоны	—
t(14;18)	Фолликулярная лимфома, активация BCL-2	—
t(15;17)	Острый промиелоцитарный лейкоз (острый промиелоцитарный лейкоз, ранее M3 тип ОМЛ)	—
t(9;22) (филадельфийская хромосома — Philadelphia chromosome)	Хронический миелолейкоз (ХМЛ, гибрид BCR-ABL), острый лимфобластный лейкоз;	—

Лангергансоклеточный гистиоцитоз

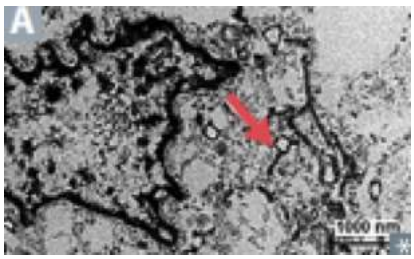

Коллективная группа пролиферативных заболеваний клеток Лангерганса (антигенпрезентирующих клеток, обычно обнаруживаемых в коже). Проявляется у детей в виде литических поражений костей и кожной сыпи или в виде рецидивирующего среднего отита с образованием опухоли в сосцевидной кости. Клетки функционально незрелы и не могут эффективно стимулировать первичные Т-клетки посредством презентации антигенов. Клетки экспрессируют S-100 и CD1a.

Характерными признаками являются гранулы Бирбека («теннисные ракетки» или палочкообразные на электронной микроскопии) - рис. А.

Синдром лизиса опухоли

Онкологическая экстренная ситуация, вызванная массивным лизисом (распадом) опухолевых клеток, чаще всего наблюдается при лимфомах и лейкозах. Обычно возникает в результате начала лечения, но может развиваться спонтанно при быстрорастущих раковых опухолях.

При распаде клеток происходит:

- высвобождение калия (K^+) — приводит к гиперкалиемии (повышенному уровню калия в крови);
- высвобождение фосфата (PO_4^{3-}) — вызывает гиперфосфатемию (повышенный уровень фосфатов в крови);
- гипокальциемия (снижение уровня кальция в крови) из-за связывания кальция (Ca^{2+}) фосфатами;
- распад нуклеиновых кислот — приводит к гиперурикемии (повышенному уровню мочевой кислоты), что может вызвать острое повреждение почек.

Профилактика и лечение включают:

- агрессивную гидратацию (инфузионную терапию);
- применение аллопуринола;
- применение расбуриказы.

Распад опухолевых клеток приводит к:

- повышению уровня калия (K^+);
- снижению уровня кальция (Ca^{2+});
- повышению уровня мочевой кислоты;
- повышению уровня фосфатов (PO_4^{3-}).

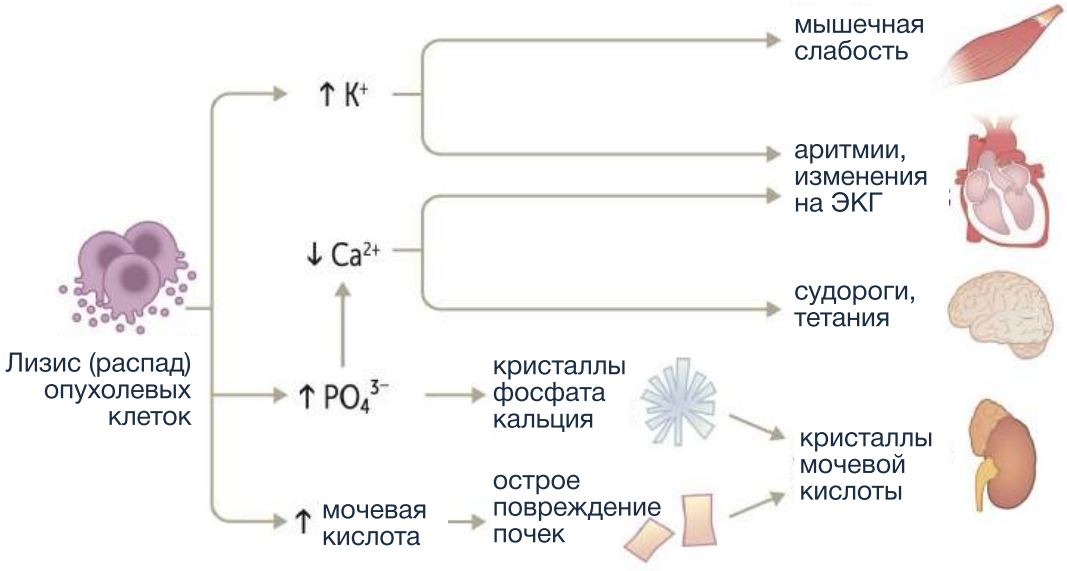

ФАРМАКОЛОГИЯ

Гепарин

Механизм действия
Активирует антитромбин, который подавляет действие факторов IIa (тромбин) и Xa. Короткий период полувыведения.

Клиническое применение
- Немедленная антикоагуляция при:
  - лёгочной эмболии;
  - остром коронарном синдроме;
  - инфаркте миокарда;
  - тромбозе глубоких вен.
- Применяется во время беременности (не проникает через плаценту; предпочтительны низкомолекулярные гепарины, например, эноксапарин).
- Необходимо контролировать активированное частичное тромбопластиновое время.

Побочные эффекты
Кровотечение (нейтрализуется сульфатом протамина), тромбоцитопения, вызванная гепарином (HIT), остеопороз (при длительном применении), взаимодействия с другими лекарствами, тубулопатия 4-го типа (ренальная).

HIT тип 1:
- лёгкая форма (уровень тромбоцитов > 100 000/мм^3);
- транзиторное, неиммунологическое снижение уровня тромбоцитов;
- возникает в первые 2 дня приёма гепарина;
- клинически незначимо.

HIT тип 2:
- развитие IgG-антител к комплексу гепарин–фактор 4 тромбоцитов (PF4);
- возникает через 5–10 дней после начала приёма гепарина;
- комплекс «антитело–гепарин–PF4» активирует тромбоциты, что приводит к их удалению селезёночными макрофагами и тромбозу, а также к снижению уровня тромбоцитов;
- наибольший риск при применении нефракционированного гепарина.

Примечания

- Низкомолекулярные гепарины (например, эноксапарин, далтепарин) действуют преимущественно на фактор Xa, имеют более длительный период полувыведения.
- Фондапаринукс действует только на фактор Xa.
- Низкомолекулярные гепарины и фондапаринукс плохо поддаются обратному действию (необратимы).
- Нефракционированный гепарин применяется у пациентов с почечной недостаточностью.
- Низкомолекулярные гепарины следует применять с осторожностью у пациентов с почечной недостаточностью, так как они выводятся почками.

Варфарин

Механизм действия

Ингибирует витамин K эпоксид редуктазу, конкурируя с витамином K → подавляет γ-карбоксилирование факторов свёртывания крови II, VII, IX, X и белков C и S, зависимое от витамина K. Метаболизм зависит от полиморфизмов в гене комплекса витамин K эпоксид редуктазы (VKORC1). В лабораторных анализах влияет на внешний путь свёртывания и повышает протромбиновое время. Длительный период полувыведения.

Клиническое применение

- Профилактика венозной тромбоэмболии;
- Предотвращение инсульта при фибрилляции предсердий.
- Не применяется у беременных, так как варфарин (в отличие от гепарина) проникает через плаценту.
- Необходимо контролировать МНО.

Побочные эффекты

- Кровотечения;
- Тератогенное действие;
- Некроз кожи/тканей;
- Лекарственные взаимодействия (метаболизируется цитохромом P-450 [CYP2C9]).

Особенности начального этапа терапии

Риск гиперкоагуляции в начале лечения: — белок C имеет более короткий период полувыведения, чем факторы II и X; — существующий белок C истощается раньше, чем факторы II и X, до того как варфарин снизит их выработку → гиперкоагуляция. — некроз кожи/тканей в первые дни приёма больших доз (связан с микротромбозом мелких сосудов) - рис. A.

Комбинация с гепарином («гепариновый мост»)
Гепарин часто используют в начале приёма варфарина. Активация антитромбина гепарином обеспечивает антикоагуляцию в начальный, транзиторный гиперкоагуляционный период, вызванный варфарином.

Начальная терапия гепарином снижает риск рецидивирующей венозной тромбоэмболии и некроза кожи/тканей.

Способы отмены действия варфарина (обратный эффект)

- Для постепенного обратного эффекта: витамин K.
- Для быстрого обратного эффекта: свежезамороженная плазма или комплексные концентраты факторов свёртывания

Гепарин VS Варфарин

Путь введения	Парентеральный — внутривенно, подкожно	Пероральный
Место действия	Кровь	Печень
Начало действия	Быстрое (секунды)	Медленное, ограничено периодами полувыведения нормальных факторов свёртывания
Длительность действия	Несколько часов	Несколько дней
Мониторинг	АЧТВ	МНО
Проникает через плаценту	Нет	Да, обладает тератогенным эффектом

Прямые ингибиторы факторов свертывания крови

Не требуют лабораторного мониторинга.

Препарат	Механизм действия	Клиническое применение	Побочные эффекты
Бивалирудин, агратробан, дабигатран	Непосредственно ингибируют тромбин (фактор IIa)	• Венозная тромбоэмболия; — фибрилляция предсердий; • Могут применяться при гепарин-индуцированной тромбоцитопении (HIT), когда гепарин противопоказан для пациента	Кровотечение. Для нейтрализации эффекта дабигатрана может применяться идаруцизумаб
Апиксабан, эдоксабан, ривароксабан	Непосредственно ингибируют фактор Xa	• Пероральные препараты для лечения и профилактики ТГВ/ТЭЛА; • Профилактика инсульта у пациентов с фибрилляцией предсердий	Кровотечение. Эффект можно нейтрализовать с помощью андексанета альфа

Антидоты антикоагулянтов

Антикоагулянт	Антидоты	Примечание
Гепарин	Протамина сульфат	Положительно заряженный пептид, который связывается с отрицательно заряженным гепарином
Варфарин	Витамин K (медленно) +/– свежезамороженная плазма или концентрат протромбинового комплекса (быстро)	
Дабигатран	Идаруцизумаб	Фрагменты Fab моноклональных антител
Прямые ингибиторы фактора Xa (апиксабан, ривароксабан)	Андексанет альфа	Рекомбинантный модифицированный фактор Xa (неактивный)

Антитромбоцитарные препараты

Все работают путем снижения активации аггрегации тромбоцитов.

Аспирин	Необратимо блокирует циклооксигеназу (COX) → снижение высвобождения тромбоксана A_2 (TXA_2)	• Острый коронарный синдром; • Установка коронарных стентов; • Снижение частоты возникновения или рецидива тромботического инсульта	• Гастриты, язвы желудка; • Шум в ушах (тиннитус); • Аллергические реакции; • Поражение почек; • Синдром Рейе (у детей)
Клопидогрель, прасугрель, тикагрелор	Блокируют рецептор аденозиндифосфата (ADP) $P2Y_{12}$ → снижение ADP-индуцированной экспрессии рецептора GpIIb/IIIa	• Аналогично аспирину; • Двойная антиагрегантная терапия	Кровотечения
Эптифибатид, тирофибан, абциксимаб	Блокируют рецептор GpIIb/IIIa (рецептор фибриногена) на активированных тромбоцитах	• Нестабильная стенокардия; • Чрескожное коронарное вмешательство	• Кровотечения; • Тромбоцитопения
Цилостазол, дипиридамол	Блокируют фосфодиэстеразу → • Снижение гидролиза цАМФ (циклического аденозинмоно-фосфата); • Повышение уровня цАМФ в тромбоцитах	• Перемежающаяся хромота; • Профилактика инсульта; • Стресс-тестирование сердца; • Профилактика рестеноза коронарных стентов	• Тошнота; • Головная боль; • Покраснение лица; • Гипотензия; • Боли в животе

Тромболитические препараты

Альтеплаза, ретеплаза, тенектеплаза.

Механизм действия:
Прямым или косвенным образом способствуют превращению плазминогена в плазмин, который расщепляет фибриновые сгустки. Повышает протромбиновое время, удлиняет частичное тромбопластиновое время, количество тромбоцитов не изменяется.

Клиническое применение:
- Ранний инфаркт миокарда;
- Ранняя ишемическая инсульт;
- Прямой тромболизис при тромбоэмболии лёгочной артерии высокого риска.

Побочные эффекты:
Кровотечение.

Противопоказано пациентам с:
- активным кровотечением;
- историей внутричерепных кровотечений;
- недавно перенесёнными операциями;
- известными нарушениями свёртываемости крови (диатезы);
- тяжёлой гипертензией.

Для неспецифического купирования эффекта применяют:
- Антифибринолитики (например, аминокапроновая кислота, транексамовая кислота);
- Переливание тромбоцитов;
- Коррекцию факторов свёртывания (например, криопреципитат, свежезамороженная плазма, концентрат протромбинового комплекса).

Противоопухолевая терапия - клеточный цикл

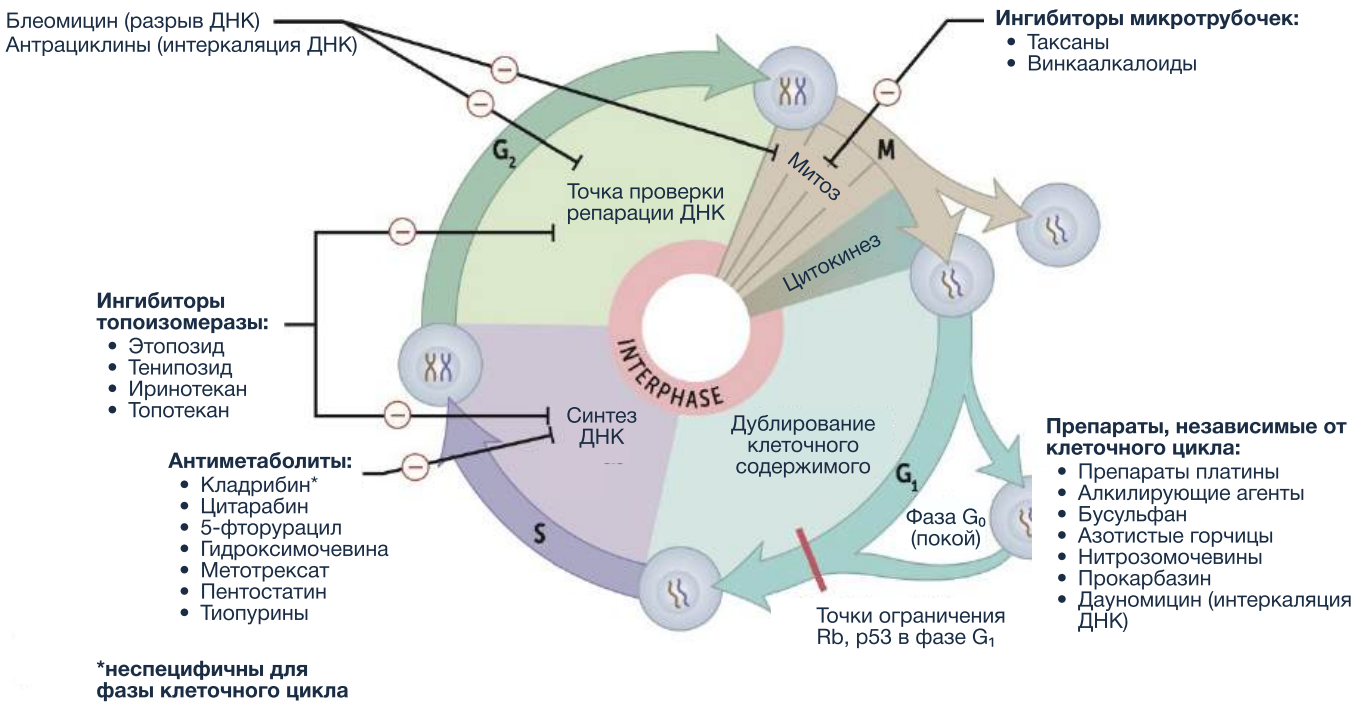

Таргетная противоопухолевая терапия

Синтез нуклеотидов → ДНК → РНК → Белок → Клеточное деление

1. Этап: Синтез нуклеотидов

- Метотрексат, 5-фторурацил: подавляют синтез тимидина.
- Тиопурины: подавляют синтез пуринов de novo — то есть синтез пуриновых нуклеотидов с нуля, минуя пути реутилизации.
- Гидроксиуреа: подавляет активность рибонуклеотидредуктазы — фермента, необходимого для синтеза дезоксирибонуклеотидов (субстратов для синтеза ДНК).

2. Этап: ДНК

- Алкилирующие агенты, препараты платины: вызывают образование сшивок (перекрёстных связей) в молекуле ДНК, что нарушает её репликацию и транскрипцию.
- Блеомицин: вызывает разрывы цепей ДНК, приводя к гибели клетки.
- Антрациклины, дактиномицин: встраиваются между основаниями ДНК, нарушая её структуру и функции.
- Этопозид, тенипозид: подавляют активность топоизомеразы II — фермента, необходимого для раскручивания ДНК при репликации.
- Иринотекан, топотека́н: подавляют активность топоизомеразы I, препятствуя нормальному процессу раскручивания и репликации ДНК.

3. **Этап: РНК**
4. **Этап: Белок**
5. **Этап: Клеточное деление**

- Винкаалкалоиды: подавляют формирование микротрубочек — структур, необходимых для деления клетки.
- Таксаны: подавляют распад микротрубочек, что приводит к нарушению процесса клеточного деления (митоза).

Лекарственные препараты, конъюгированные с антителами

Образуется путем связывания моноклональных антител с цитотоксическими химиотерапевтическими препаратами.

Селективность антител по отношению к опухолевым антигенам позволяет осуществлять адресную доставку лекарственного средства к опухолевым клеткам при этом не затрагивая здоровые клетки, что повышает эффективность и токсичность.

Пример: адотрастузумаб эмтансин (T-DM1) для лечения рака молочной железы с HER2-положительным статусом.

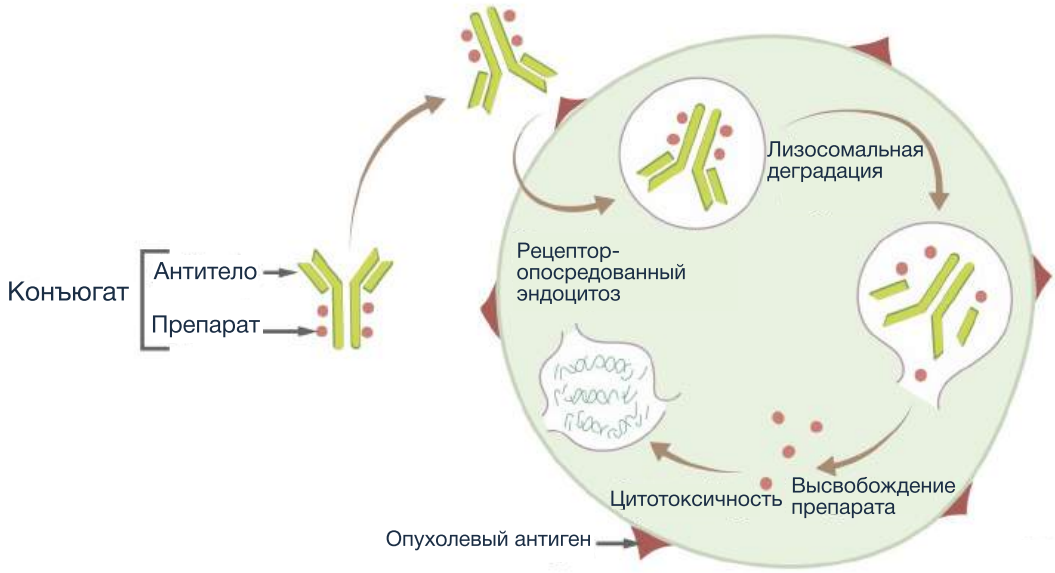

Противоопухолевые антибиотики

Дактиномицин неспецифичен для клеточного цикла; блеомицин и антрациклин специфичны для фазы G2/M.

Препарат	Механизм действия	Клиническое применение	Побочные эффекты
Блеомицин	Образует свободные радикалы → приводит к разрывам цепей ДНК	Рак яичка, лимфома Ходжкина	Лёгочный фиброз, гиперпигментация кожи
Дактиномицин (актиномицин D)	Встраивается в ДНК, препятствуя синтезу РНК	Опухоль Вильмса, саркома Юинга, рабдомиосаркома	Миелосупрессия (подавление функции костного мозга)
Антрациклины: доксорубицин, даунорубицин	• Образуют свободные радикалы; • Встраиваются в ДНК → приводят к разрывам цепей ДНК → нарушают репликацию; • Подавляют активность топоизомеразы II	Солидные опухоли, лейкозы, лимфомы	• Дилатационная кардиомиопатия (часто необратимая; для профилактики применяют дексразоксан); • Миелосупрессия

Антиметаболиты

Все они специфичны для S-фазы, за исключением кладрибина, который не специфичен для клеточного цикла.

Тиопурины (азатиоприн, 6-меркаптопурин)	Аналоги пуринов (тиолов), подавляют синтез пуринов de novo.	• Ревматоидный артрит; • ВЗК • СКВ • ОЛЛ • Стероидорезистентные заболевания; • Профилактика отторжения трансплантата; • Снижение дозы глюкокортикоидов.	• Миелосупрессия; • Токсичность со стороны ЖКТ и печени; • Токсичность при совместном применении с аллопуринолом или фебуксостатом (за счёт действия ксантиноксидазы).

Кладрибин, пентостатин	• Аналоги пуриновых нуклеозидов; • Не поддаются обработке ферментом ADA, нарушают синтез ДНК.	• Волосатоклеточный лейкоз.	• Миелосупрессия.
Цитарабин (арабинофуранозилцитидин)	• Аналог пиримидиновых нуклеозидов; • Вызывает терминацию цепи ДНК; • Подавляет активность ДНК-полимеразы.	• Лейкозы (ОМЛ — острый миелоидный лейкоз); • Лимфомы.	• Миелосупрессия.
5-фторурацил	• Аналог пиримидина, активируется до 5-FdUMP; • Подавляет фермент тимидилатсинтазу • Нарушает синтез dTMP и ДНК; • Капецитабин является пролекарством.	• Рак толстой кишки; — рак поджелудочной железы; • Актинический кератоз; • Базальноклеточная карцинома (топическое применение); • Эффект усиливается при добавлении лейковорина.	• Миелосупрессия; • Пальмарно-плантарная эритродизестезия («синдром рук и стоп»).
Гидроксиуреа	• Подавляет активность рибонуклеотидредуктазы; • Нарушает синтез ДНК.	• Миелопролиферативные расстройства (например, ХМЛ — хронический миелолейкоз, полицитемия вера); • Серповидноклеточная анемия (стимулирует выработку HbF).	• Тяжёлая миелосупрессия; • Мегалобластная анемия.
Метотрексат	• Аналог фолиевой кислоты, конкурентно подавляет дигидрофолатредуктазу; • Нарушает синтез dTMP и ДНК.	Онкологические заболевания: • лейкозы (включая ОЛЛ); лимфомы; • хориокарцинома; • саркомы. Неонкологические показания: • внематочная беременность; • медикаментозный аборт (в комбинации с мизопростолом); • ревматоидный артрит; • псориаз; • ВЗК; • васкулиты.	• Миелосупрессия (обратима при «спасении» лейковорином); • Гепатотоксичность; • Мукозит (например, язвы во рту); • Лёгочный фиброз; • Дефицит фолиевой кислоты; • Нефротоксичность; • Тератогенное действие.

Алкилирующие агенты

Все они неспецифичны для клеточного цикла.

Бусульфан	• Образует межцепочечные сшивки ДНК	• Используется для подавления костного мозга пациента перед трансплантацией костного мозга	• Тяжёлая миелосупрессия (наблюдается практически во всех случаях); • Лёгочный фиброз; • Гиперпигментация
Азотистые иприты (циклофосфамид, ифосфамид)	• Образуют межцепочечные сшивки ДНК; • Требуют активации в печени	• Солидные опухоли; • Лейкозы; • Лимфомы; • Ревматические заболевания (например, системная красная волчанка, гранулематоз с полиангиитом)	• Миелосупрессия; • Синдром неадекватной секреции антидиуретического гормона; • Синдром Фанкони (при применении ифосфамида); • Геморрагический цистит и рак мочевого пузыря (профилактика с помощью месны)
Нитрозомочевины (кармустин, ломустин)	• Образуют межцепочечные сшивки ДНК; • Требуют активации в печени; • Проникают через гематоэнцефалический барьер → доступ к ЦНС	• Опухоли головного мозга (включая мультиформную глиобластому)	• Токсическое воздействие на ЦНС (судороги, головокружение, атаксия)
Прокарбазин	• Механизм действия неизвестен; • Слабый ингибитор моноаминоксидазы, риск гипертонического криза при употреблении продуктов, содержащих тирамин	• Лимфома Ходжкина; • Опухоли головного мозга	• Миелосупрессия; • Лёгочная токсичность; • Лейкоз; • Реакция, подобная действию дисульфирама

Платиносодержащие препараты

Цисплатин, карбоплатин, оксиплатин.

Механизм действия
Образует межцепочечные сшивки ДНК. Не специфичен по отношению к фазам клеточного цикла.

Клиническое применение
Солидные опухоли (например, опухоли яичка, мочевого пузыря, яичников, желудочно-кишечного тракта, лёгких), лимфомы.

Побочные эффекты
Нефротоксичность (например, синдром Фанкони; профилактика с помощью амифостина), периферическая невропатия, ототоксичность.

Ингибиторы микротрубочек

Все действуют в М-фазу клеточного цикла.

Препарат	Механизм действия	Клиническое применение	Побочные эффекты
Таксаны (доцетаксел, паклитаксел)	Гиперстабилизируют полимеризованные микротрубочки → препятствуют распаду митотического веретена	Различные опухоли (например, рак яичников и молочной железы)	• Миелосупрессия; • Нейропатия; • Гиперчувствительность.
Винка-алкалоиды (винкристин, винбластин)	Связываются с β-тубулином и подавляют его полимеризацию в микротрубочки → препятствуют формированию митотического веретена	• Солидные опухоли; • Лейкозы; • Лимфомы Ходжкина и неходжкинские	• Винкристин: нейротоксичность (аксональная нейропатия), запор (в том числе кишечная непроходимость — илеус); • Винбластин: миелосупрессия

Ингибиторы топоизомеразы

Все они вызывают разрывы ДНК, приводящие к остановке клеточного цикла в фазах S и G2.

Препарат	Механизм действия	Клиническое применение	Побочные эффекты
Иринотекан, топотекан	Ингибируют топоизомеразу I (блокируют работу фермента, отвечающего за изменение трёхмерной структуры ДНК, что приводит к нарушению репликации ДНК и разрывам в её цепях)	• Рак толстой кишки; • Рак яичников; • Мелкоклеточный рак лёгкого	• Тяжёлая миелосупрессия (подавление функции костного мозга); • Диарея
Этопозид, тенипозид	Ингибируют топоизомеразу II (стабилизируют «расщепляемый комплекс» фермент–ДНК, что приводит к разрывам в цепях нуклеиновой кислоты)	• Рак яичек; • Мелкоклеточный рак лёгкого; • Лейкоз; • Лимфома	• Миелосупрессия (подавление функции костного мозга); • Алопеция (облысение)

Тамоксифен

Механизм действия

Селективный модулятор эстрогеновых рецепторов со сложным механизмом действия:

- Антагонист в ткани молочной железы;
- Частичный агонист в эндометрии и костной ткани;
- Блокирует связывание эстрогена с эстрогеновыми рецепторами в клетках, экспрессирующих ER.

Клиническое применение

- Профилактика и лечение рака молочной железы;
- Профилактика гинекомастии у пациентов, проходящих терапию рака предстательной железы.

Побочные эффекты

- Приливы жара;
- Повышенный риск тромбоэмболических осложнений (например, тромбоз глубоких вен (ТГВ), тромбоэмболия лёгочной артерии (ТЭЛА));
- Рак эндометрия;
- Саркома матки.

Противоопухолевые моноклональные антитела

Действуют против внеклеточных мишеней, нейтрализуя их или способствуя распознаванию иммунной системой (например, ADCC NK-клетками). Выводятся макрофагами (не удаляются почками или печенью).

Препарат	Мишень	Клиническое применение	Побочные эффекты
Алемтузумаб	CD52	Хронический лимфоцитарный лейкоз (ХЛЛ), рассеянный склероз	Повышенный риск инфекций и аутоиммунных реакций (например, ИТП)
Бевацизумаб	VEGF (ингибирует формирование кровеносных сосудов)	• Колоректальный рак (КРР); • Почечно-клеточный рак (ПКР); • Немелкоклеточный рак лёгкого (НМРЛ); • Ангиопролиферативная ретинопатия	• Кровотечения; • Тромбозы; • Нарушение заживления ран
Цетуксимаб, панитумумаб	EGFR	• Метастатический КРР (с диким типом RAS); • Рак головы и шеи	• Кожная сыпь; • Повышение печёночных ферментов; • Диарея
Ритуксимаб	CD20	• Неходжкинская лимфома; • ХЛЛ; • Ревматоидный артрит; • ИТП, ТТП, АИГА; • Рассеянный склероз	Реакция инфузии, вызванная высвобождением цитокинов при взаимодействии ритуксимаба с мишенью на В-лимфоцитах
Трастузумаб	HER2	• Рак молочной железы; • Рак желудка	Дилатационная кардиомиопатия (часто обратимая)

Препарат	Мишень	Клиническое применение	Побочные эффекты
Пембролизумаб, ниволумаб, цемиплимаб	PD-1	Различные опухоли (например, НМРЛ, ПКР, меланома, уротелиальная карцинома)	Повышенный риск аутоиммунных реакций (например: дерматит, энтероколит, гепатит, пневмонит, эндокринопатии)
Атезолизумаб, дурвалумаб, авелумаб	PD-L1	• ПКР; • Меланома; • Уротелиальная карцинома	Повышенный риск аутоиммунных реакций (аналогично препаратам, блокирующим PD-1)
Ипилимумаб	CTLA-4	—	—

Противоопухолевые ингибиторы малых молекул

Препарат	Мишень	Клиническое применение	Побочные эффекты
Алектиниб, кризотиниб	ALK (рецептор анапластической лимфомы)	Немелкоклеточный рак лёгкого	Отёки, кожная сыпь, диарея
Эрлотиниб, гефитиниб, афатиниб	EGFR (рецептор эпидермального фактора роста)	Немелкоклеточный рак лёгкого	Кожная сыпь, диарея
Иматиниб, дазатиниб, нилотиниб	BCR-ABL (и другие тирозинкиназы, например, c-KIT)	• Хронический миелолейкоз (ХМЛ); • Острый лимфобластный лейкоз (ОЛЛ); • Гастроинтестинальные стромальные опухоли (ГИСТ)	• Миелосупрессия (подавление костного мозга); • Повышение уровня печёночных ферментов; • Отёки; • Миалгии (мышечные боли)
Руксолитиниб	JAK1/2 (янус-киназы 1 и 2)	Полицитемия вера (заболевание крови с избыточным образованием эритроцитов)	• Синяки; • Повышение уровня печёночных ферментов

Препарат	Мишень	Клиническое применение	Побочные эффекты
Бортезомиб, иксазомиб, карфилзомиб	Протеасома (вызывает остановку клеточного цикла на стадии G2-M за счёт накопления аномальных белков → апоптоз)	• Множественная миелома; • Мантийноклеточная лимфома	• Периферическая нейропатия (нарушение функции нервов); • Реактивация опоясывающего герпеса (из-за активации Т-клеточного иммунитета)
Вемурафениб, энкорафениб, дабрафениб	BRAF (мутантная форма белка, участвующего в сигнальных путях роста клеток)	Меланома (часто применяется в сочетании с ингибиторами MEK, например, траметинибом)	• Кожная сыпь; • Усталость; • Тошнота; • Диарея
Палбоциклиб	Циклин-зависимая киназа 4/6 (индуцирует остановку клеточного цикла на стадии G1-S → апоптоз)	Рак молочной железы	• Миелосупрессия (подавление костного мозга); • Пневмонит (воспаление лёгочной ткани)
Олапариб	Поли(АДФ-рибоза)полимераза (PARP, участвует в репарации ДНК)	• Рак молочной железы; • Рак яичников; • Рак поджелудочной железы; • Рак простаты	• Миелосупрессия (подавление костного мозга); • Отёки; • Диарея

Смягчение химиотоксичности

Препарат	Механизм действия	Клиническое применение
Амифостин	Нейтрализатор свободных радикалов	Профилактика нефротоксичности, вызванной препаратами платины
Дексразоксан	Хелатор железа	Профилактика кардиотоксичности, вызванной антрациклинами
Лейковорин (фолиновая кислота)	Предшественник тетрагидрофолата	• Снижение миелосупрессии, вызванной метотрексатом; • Усиление эффекта 5-фторурацила (5-FU)

Препарат	Механизм действия	Клиническое применение
Месна	Сульфгидрильное соединение, связывающее акролеин (токсичный метаболит циклофосфамида/ифосфамида)	Профилактика геморрагического цистита, вызванного циклофосфамидом или ифосфамидом
Расбуриказа	Рекомбинантная уриказа, катализирующая превращение мочевой кислоты в аллантоин	Лечение синдрома лизиса опухоли
Ондансетрон, гранисетрон	Антагонисты 5-HT_3 рецепторов	Острая тошнота и рвота (обычно в течение 1–2 часов после химиотерапии)
Прохлорперазин, метоклопрамид	Антагонисты D_2 рецепторов	Острая тошнота и рвота (обычно в течение 1–2 часов после химиотерапии)
Апрепитант, фосапрепитант	Антагонисты NK_1 рецепторов	Отсроченная тошнота и рвота (более чем через 24 часа после химиотерапии)
Филграстим, сарграмостим	Рекомбинантный Г-КСФ (G(M)-CSF)	Лечение нейтропении
Эпоэтин альфа	Рекомбинантный эритропоэтин	Лечение анемии

Токсические эффекты химиотерапевтических препаратов

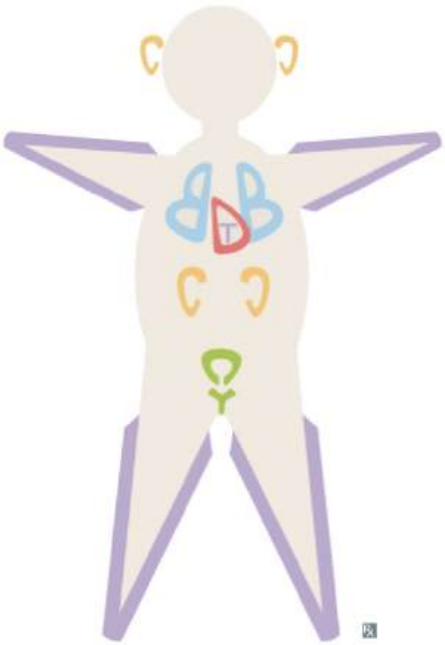

- C - Cisplatin - Цисплатин, Карбоплатин → ототоксичность (нарушение слуха), нефротоксичность (повреждение почек);
- V - Vincristine - Винкристин → периферическая нейропатия (нарушение функции периферических нервов);
- B - Bleomycin, Busulfan - Блеомицин, Бусульфан → лёгочный фиброз (уплотнение и нарушение функции лёгочной ткани);
- D - Doxorubicin, Daunorubicin - Доксорубицин, Даунорубицин → кардиотоксичность (повреждение сердечной мышцы);
- T - Trastuzumab - Трастузумаб → кардиотоксичность (повреждение сердечной мышцы);
- CY - Cyclophosphamide - Циклофосфамид → геморрагический цистит (воспалительное поражение мочевого пузыря с появлением крови в моче).

Неспецифические (общие) токсические эффекты почти всех цитотоксических химиопрепаратов включают:

- Миелосупрессия (подавление функции костного мозга): нейтропения (снижение числа нейтрофилов), анемия (снижение уровня гемоглобина), тромбоцитопения (снижение числа тромбоцитов);
- Токсичность со стороны желудочно-кишечного тракта: тошнота, рвота, мукозит (воспаление слизистой оболочки ЖКТ);
- Алопеция (выпадение волос).

SYNAPSE

ГЕМАТОЛОГИЯ

Внутренние болезни

Высшая Школа Терапии

Самый полный и продолжительный курс по терапии, за 12 месяцев которого вы изучите все направления этой обширной специальности. Дважды в неделю вас ждут 2 часа живого общения с практикующими врачами, экспертами мирового уровня, и возможность перенять их клинический опыт из первых рук

0% сухой теории, 100% клинического мышления и логики

Станьте мастером дифференциальной диагностики благодаря междисциплинарному подходу

получить бесплатную консультацию

узнать подробнее

ГАСТРОЭНТЕРОЛОГИЯ

Гастроэнтерология — это не просто список симптомов.
Здесь всё имеет значение: уровень поражения, характер боли, связь с приемом пищи, изменения стула, лабораторные сдвиги.

В этом разделе First Aid:

- выстраивает заболевания ЖКТ как последовательные патофизиологические цепочки;
- учит отличать похожие синдромы по ключевым клиническим деталям;
- показывает, какие паттерны воспаления, мальабсорбции и кровотечений чаще всего встречаются в клинической практике;
- связывает анатомию, физиологию и патологию в единую систему.

ЭМБРИОЛОГИЯ

Эмбриология языка

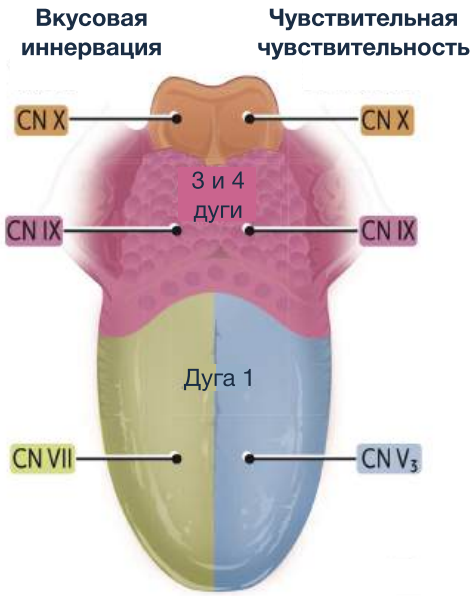

- Первая глоточная дуга образует передние 2/3 языка (чувствительная функция осуществляется через V3 ЧН, вкусовая – через VII ЧН).
- Третья и четвертая глоточные дуги образуют заднюю 1/3 языка (чувствительная и вкусовая функции осуществляются преимущественно через IX ЧН, а самая задняя часть – через X ЧН).
- Двигательная иннервация осуществляется через XII ЧН: подъязычно-язычная мышца (оттягивает и опускает язык), подбородочно-язычная мышца (выдвигает язык) и шилоязычная мышца (оттягивает края языка вверх, образуя желоб для глотания).
- Двигательная иннервация также осуществляется через X ЧН: нёбно-язычная мышца (поднимает заднюю часть языка при глотании).

Иннервация:
Вкус — ЧН VII, IX, X (ядро одиночного пути [ЯТП]).
Боль — ЧН V3, IX, X.
Двигательная — ЧН X, XII.

Эмбриология желудочно-кишечного тракта

Передняя кишка — от пищевода до двенадцатиперстной кишки на уровне протока поджелудочной железы и места прикрепления общего желчного протока (Фатеров сосочек).

- 4–6-я неделя развития — желудок поворачивается на 90° по часовой стрелке.
- Левый блуждающий нерв смещается кпереди, а правый — кзади.

Средняя кишка — от нижней части двенадцатиперстной кишки до проксимальных 2/3 поперечно-ободочной кишки.

- 6-я неделя развития — физиологическое выпячивание средней кишки через пупочное кольцо. Желточный мешок и средняя кишка соединены желточным (пупочно-брыжеечным) протоком.

- 10-я неделя развития — возвращается в брюшную полость, вращаясь вокруг верхней брыжеечной артерии (ВБА) на 270° против часовой стрелки (~90° до 10-й недели, остается ~180° на 10-й неделе, когда содержимое втягивается обратно в брюшную полость).

Задняя кишка — дистальная 1/3 поперечной ободочной кишки до анального канала выше гребенчатой линии.

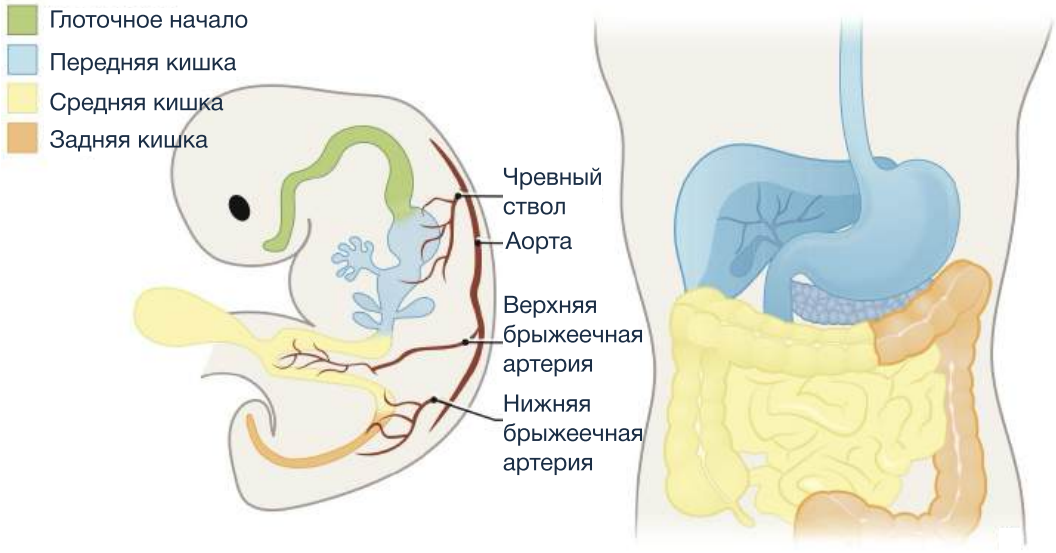

Дефекты вентральной стенки

Дефекты развития, вызванные нарушением закрытия ростральной складки (например, дефекты грудины [эктопия сердца]), закрытия латеральной складки (например, омфалоцеле, гастрошизис) или каудальной складки (например, экстрофия мочевого пузыря).

Характеристики	Гастрошизис	Омфалоцеле
Проявления	Параумбиликальное грыжевое выпячивание содержимого брюшной полости через дефект брюшной стенки	Грыжевое выпячивание содержимого брюшной полости через пупочное кольцо
Покрытие	Не покрыт брюшиной или амнионом (рис. A); правосторонний/околопупочный	Покрыт брюшиной и амнионом (рис. B) (светло-серый блестящий мешок); расположен по средней линии, покрыт мембраной
Ассоциации	Нечасто ассоциируется с хромосомными аномалиями; благоприятный прогноз	Связано с врожденными аномалиями (трисомиями 13 и 18, синдромом Беквита-Видеманна) и другими структурными аномалиями (сердца, мочеполовой системы, нервной трубки)

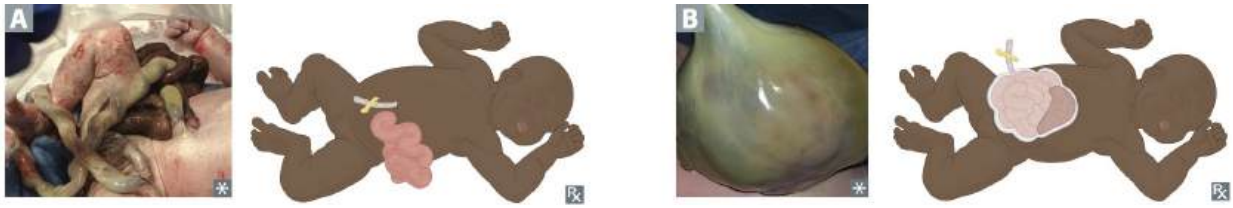

Врожденная пупочная грыжа

Задержка спонтанного закрытия пупочного кольца после физиологического вклинения средней кишки → открытое пупочное отверстие. Покрыто кожей (рис. C). Часто вправляется, но выпячивается при внутрибрюшном давлении (например, при плаче). Может быть связано с врожденными заболеваниями (например, синдромом Дауна, врожденным гипотиреозом). Небольшие дефекты обычно закрываются спонтанно.

Трахеопищеводные патологии

Атрезия пищевода (АП) с дистальным трахеопищеводным свищом (ДТПС) является наиболее распространенной патологией (85%) и часто проявляется внутриутробным многоводием (из-за неспособности плода проглотить амниотическую жидкость).

У новорожденных наблюдаются слюнотечение, захлёбывание и рвота при первом кормлении. ДТПС позволяет избыточному воздуху попасть в желудок (что видно на рентгенограмме грудной клетки как выступающий желудочный пузырь). Цианоз появляется вторинчно к ларингоспазму (чтобы избежать аспирации, связанной с рефлюксом).

Клинический тест: невозможность провести назогастральный зонд в желудок. Связано с дефектами ассоциации VACTERL.

При H-типе свищ напоминает букву H. При чистом ДТПС рентгенограмма грудной клетки выявляет отсутствие газа в животе.

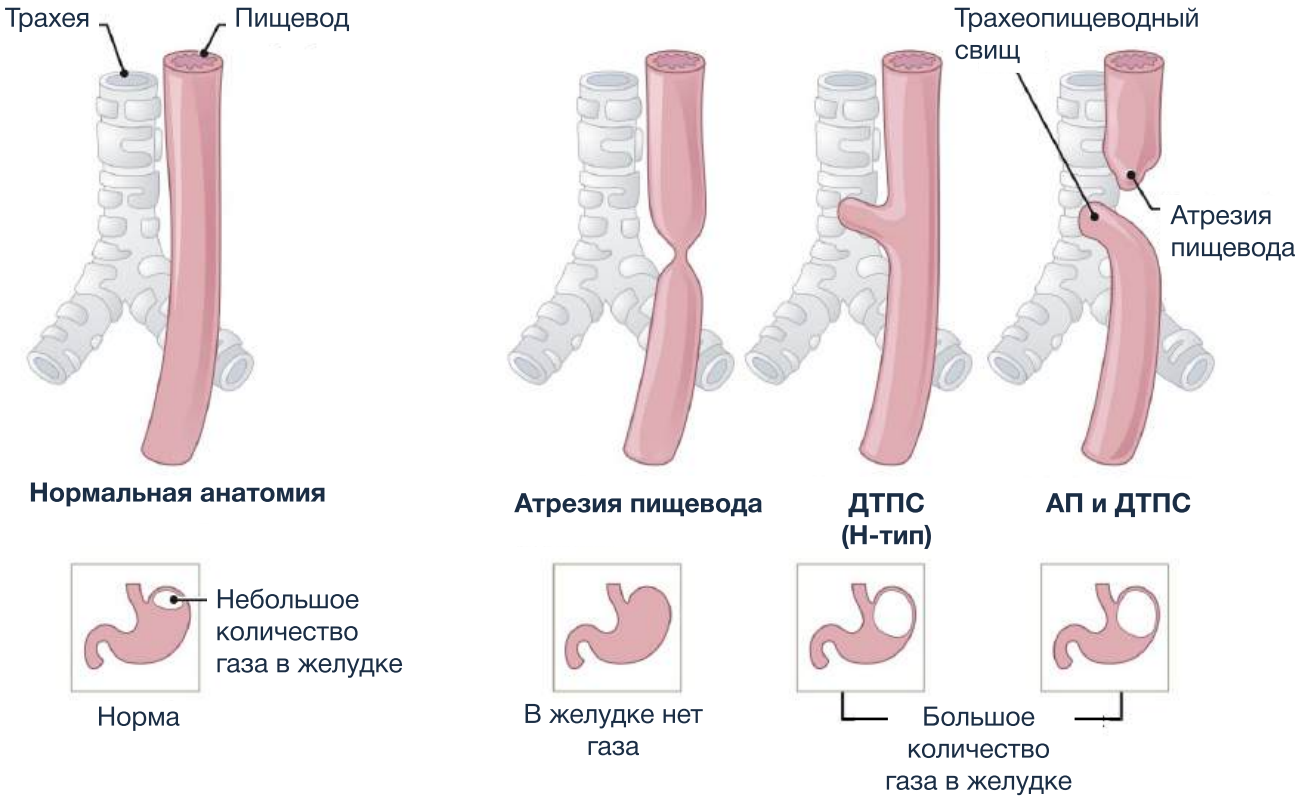

Гипертрофический пилоростеноз

Наиболее частая причина обструкции выходного отдела желудка у младенцев. Пальпируемое оливкообразное образование (обусловленное гипертрофией и гиперплазией пилорического сфинктера) в эпигастральной области, видимые перистальтические волны и постпрандиальная рвота фонтаном без желчи в возрасте ~2–6 недель. Чаще встречается у первенцев мужского пола; связано с воздействием макролидов.

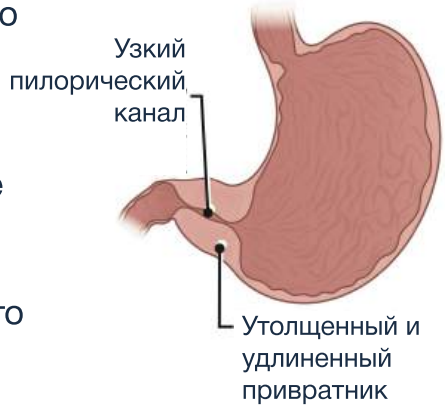

Осложнения

Приводит к гипокалиемическому гипохлоремическому метаболическому алкалозу (вторично после рвоты кислым желудочным соком и последующего сокращения объёма).

Диагностика

УЗИ выявляет утолщение и удлинение пилоруса.

Лечение: хирургическое рассечение пилорических мышц (пилоромиотомия).

Атрезия кишечника

Проявляется рвотой с желчью и вздутием живота в течение первых 1–2 дней жизни.

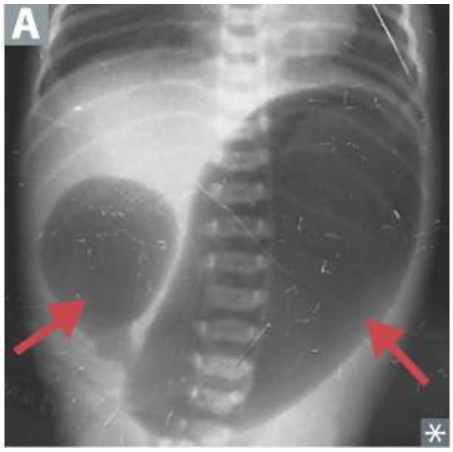

Атрезия двенадцатиперстной кишки — неспособность к реканализации просвета кишки на стадии плотного пуповины. На рентгенограмме (рис. А) виден «двойной пузырь» (расширенный желудок, проксимальный отдел двенадцатиперстной кишки). Связана с синдромом Дауна.

Атрезия тонкой и подвздошной кишки — разрыв брыжеечных сосудов (обычно верхняя брыжеечная артерия), ишемический некроз кишечника плода, сегментарная резорбция: кишечник становится прерывистым. На рентгенограмме может быть виден «тройной пузырь» (расширенный желудок, двенадцатиперстная кишка, проксимальный отдел тощей кишки) и отсутствие газов в толстой кишке. Связана с муковисцидозом и гастрошизисом. Может быть вызвана курением матери или приемом сосудосуживающих препаратов (например, кокаина) во время беременности.

Эмбриология поджелудочной железы и селезенки

Поджелудочная железа — развивается из передней кишки. Вентральный зачаток поджелудочной железы участвует в формировании крючковидного отростка. Как вентральный, так и дорсальный зачатки участвуют в формировании головки поджелудочной железы и главного панкреатического протока.

Кольцевидная поджелудочная железа — аномальный поворот вентрального зачатка поджелудочной железы образует кольцо панкреатической ткани, охватывающее вторую часть двенадцатиперстной кишки; может вызывать сужение двенадцатиперстной кишки (стрелки на рисунке А) и рвоту. Связана с синдромом Дауна.

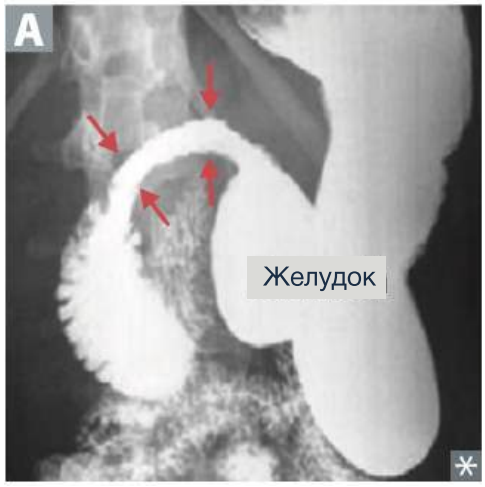

Раздвоение поджелудочной железы — вентральная и дорсальная части не срастаются на 7-й неделе развития. Распространенная аномалия; в основном протекает бессимптомно, но может вызывать хроническую боль в животе и/или панкреатит.

Селезенка — возникает в брыжейке желудка (дорсальный мезогастрий, следовательно, мезодермальный), но кровоснабжается передней кишкой (чревный ствол, селезеночная артерия).

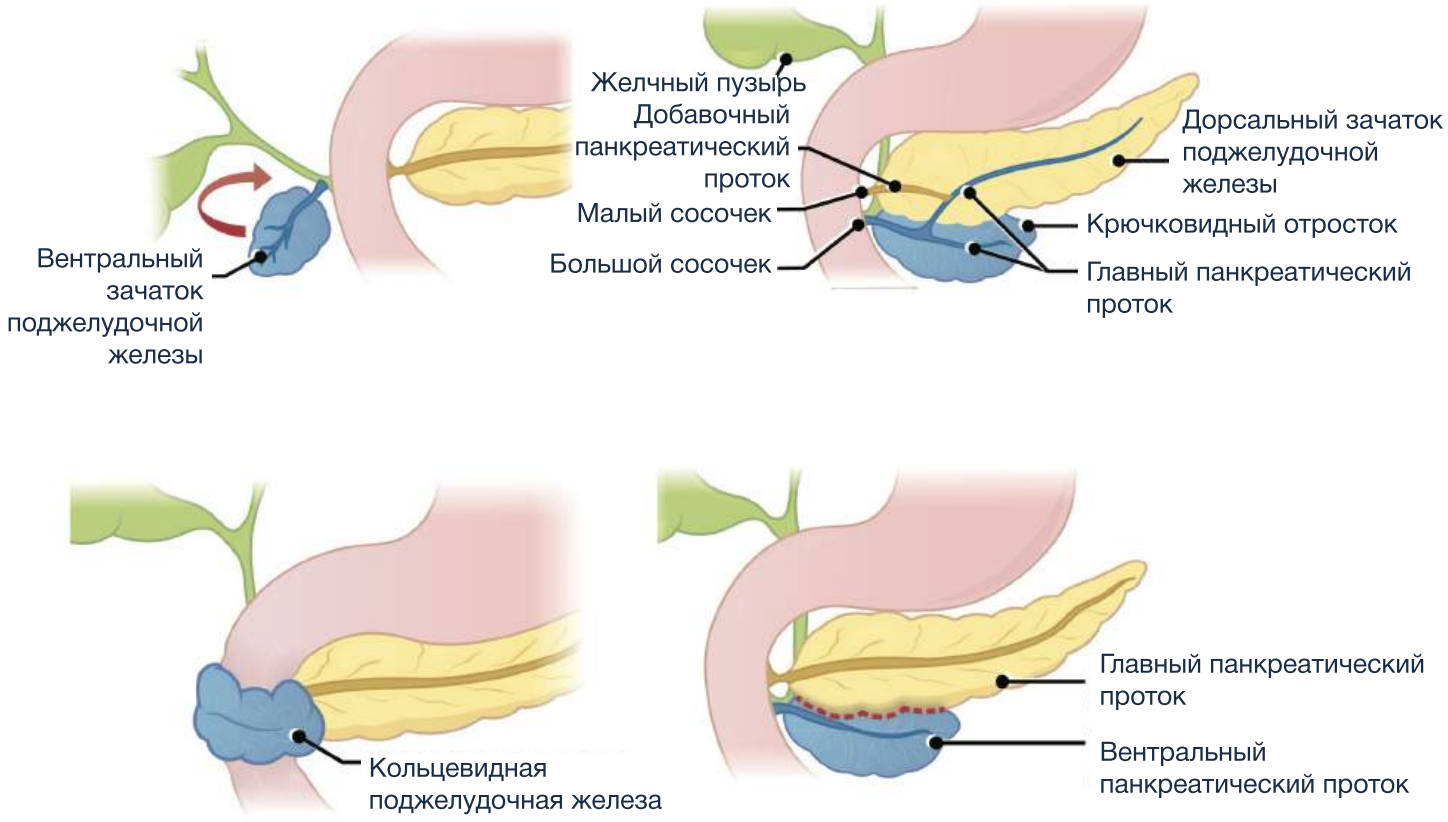

АНАТОМИЯ

Забрюшинные структуры

Забрюшинные структуры (рис. А) расположены кзади (и снаружи) брюшинной полости. Повреждения забрюшинных структур могут привести к скоплению крови или газа в забрюшинном пространстве.

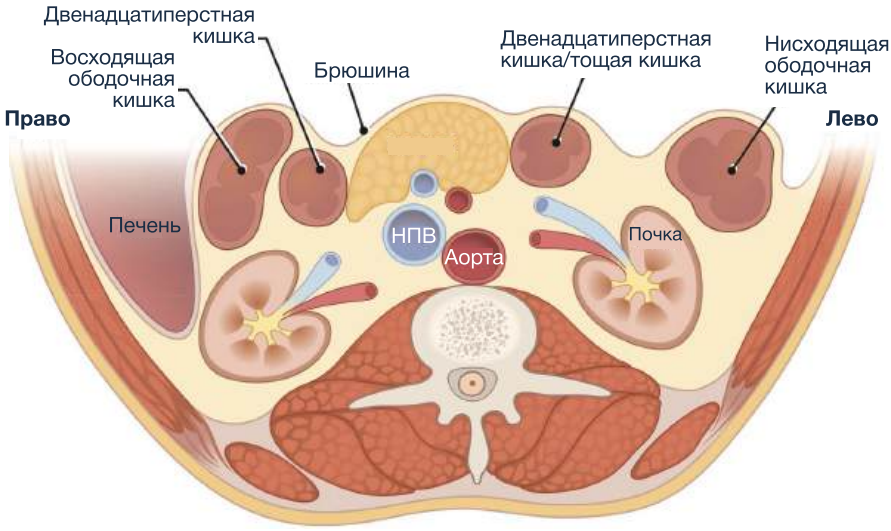

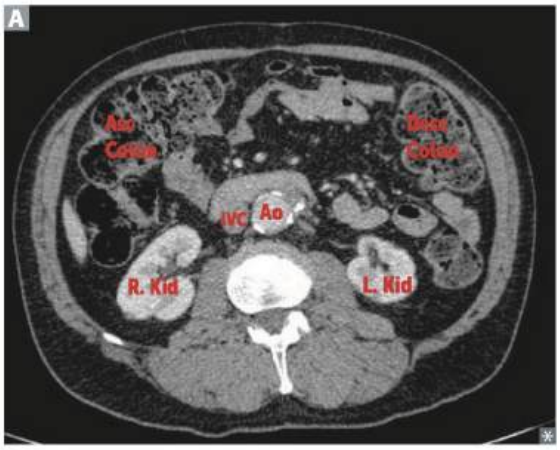

Мнемоника для запоминания забрюшинных структур:
SAD PUCKER:
Suprarenal (adrenal) glands - надпочечники
Aorta and IVC - аорта и нижняя полая вена
Duodenum - 12-перстная кишка (2-4 части)
Pancreas - поджелудочная железа (кроме хвоста)
Ureters - мочеточники
Colon - толстая кишка (нисходящая и восходящая)
Kidneys - почки
Esophagus - пищевод (грудная часть)
Rectum - прямая кишка (частично)

Основные желудочно-кишечные связки

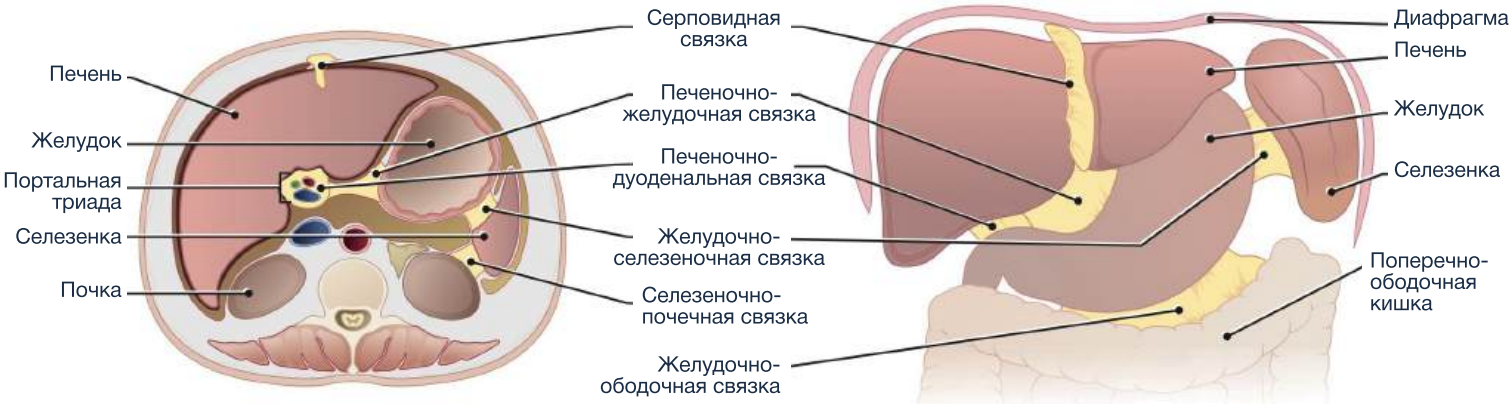

Связка	Соединение	Содержащиеся структуры	Примечания
Серповидная связка печени	Печень с передней брюшной стенкой	Круглая связка печени (производное пупочной вены плода), околопупочные вены	Производное вентральной брыжейки
Печеночно-12-типерстная связка	Печень и 12-перстная кишка	Портальная триада: собственная печеночная артерия, воротная вена, общий желчный проток	Производное вентральной брыжейки **Приём Прингла** — связка сжимается вручную или сосудистым зажимом в сальниковом отверстии для остановки кровотечения из источника притока в печень (воротная вена, печёночная артерия) и оттока (печёночные вены, нижняя полая вена). Ограничивает сальниковое отверстие, соединяющее большой и малый сальниковые мешки. Является частью малого сальника.
Желудочно-ободочная связка	Большая кривизна желудка и поперечно-ободочная кишка	Желудочно-сальниковые артерии	• Производное дорсальной брыжейки • Часть большого сальника

Связка	Соединение	Содержащиеся структуры	Примечания
Печеночно-желудочная связка	Печень и малая кривизна желудка	Сосуды желудка	• Производное вентральной брыжейки • Разделяет большой и малый сальники справа • Может быть рассечен во время операции для доступа к малому сальнику • Часть малого сальника
Желудочно-селезеночная связка	Большая кривизна желудка и селезенка	Короткие желудочные сосуды, левые желудочно-сальниковые сосуды	• Производное дорсальной брыжейки • Разделяет большой и малый сальники слева • Часть большого сальника
Селезеночно-почечная связка	Селезенка и левое околопочечное пространство	Селезеночные артерия и вена, хвост поджелудочной железы	• Производное дорсальной брыжейки

Анатомия пищеварительного тракта

Слои стенки кишечника (рис. А) — изнутри наружу — **MSMS**:

- **M**ucosa — **Слизистая оболочка** — эпителий, собственная пластинка, мышечная оболочка
- **S**ubmucosa — **Подслизистая основа** — включает подслизистое нервное сплетение (мейсснерово), секретирует жидкость; содержит сосуды
- **M**uscularis externa — **Наружная мышечная оболочка** — включает межмышечное нервное сплетение (ауэрбахово), отвечает за моторику
- **S**erosa — **Серозная оболочка** (при интраперитонеальном расположении), адвентициальная оболочка (при забрюшинном расположении)

NB! Язвы могут распространяться на подслизистую основу, внутренний или наружный мышечный слой. Эрозии затрагивают только слизистую оболочку.

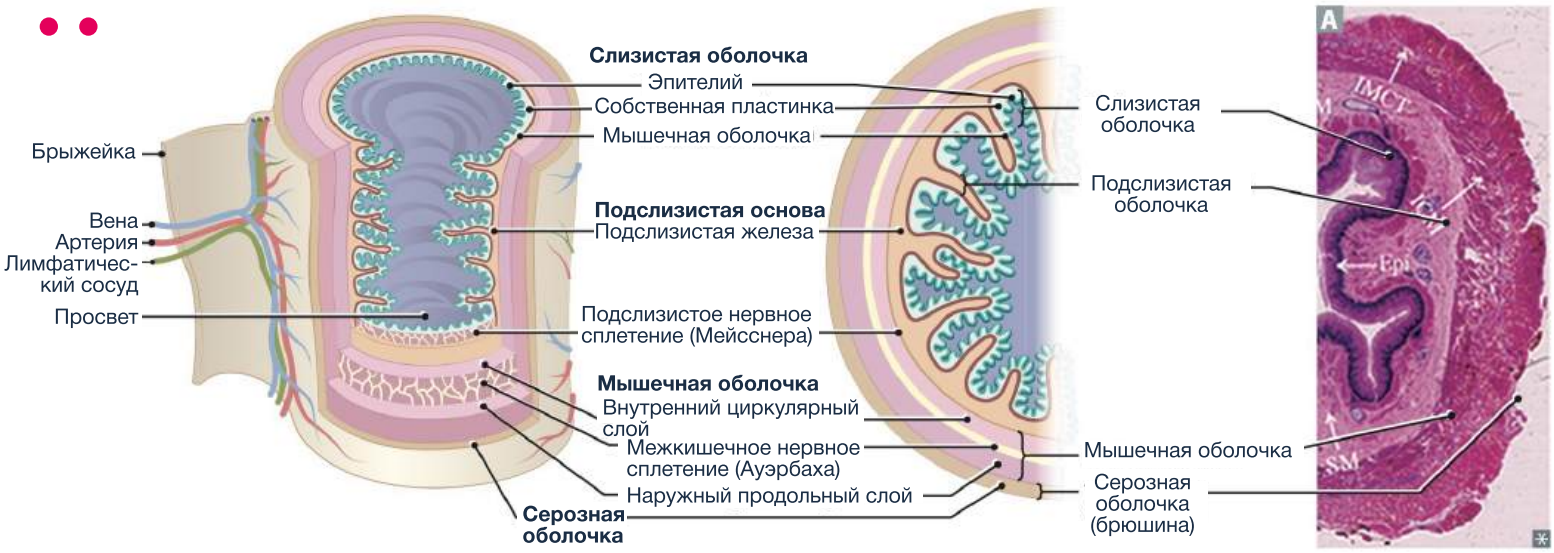

Гистология пищеварительного тракта

Пищевод	Многослойный плоский неороговевающий эпителий. Верхняя треть – поперечно-полосатая мышечная ткань; средняя и нижняя 2/3 – гладкая мышечная ткань, местами перекрывают друг друга.
Желудок	Железы желудка (рис. A). Париетальные клетки - эозинофильные (розовые), главные клетки - базофильные.
12-перстная кишка	Ворсинки и микроворсинки увеличивают всасывающую поверхность (рис. B). Железы Бруннера (клетки подслизистой основы, секретирующие бикарбонат), крипты Либеркюна (содержат стволовые клетки, замещающие энтероциты/бокаловидные клетки и клетки Панета, секретирующие дефензины, лизоцим и ФНО) и кольцевые складки (дистальный отдел двенадцатиперстной кишки).
Тощая кишка	Ворсинки, крипты Либеркюна и кольцевые складки (более высокие, выступающие, многочисленные [по сравнению с подвздошной кишкой]) → рыхлый вид при пероральном контрасте и ↑ площади поверхности.
Подвздошная кишка	Ворсинки, пейеровы бляшки (стрелка на рис. C); лимфоидные скопления в собственной пластинке, подслизистой основе), кольцевые складки (проксимальный отдел подвздошной кишки), крипты Либеркюна. Наибольшее количество бокаловидных клеток находится в тонком кишечнике.
Толстая кишка	Крипты Либеркюна с обилием бокаловидных клеток, но без ворсинок (рис. D).

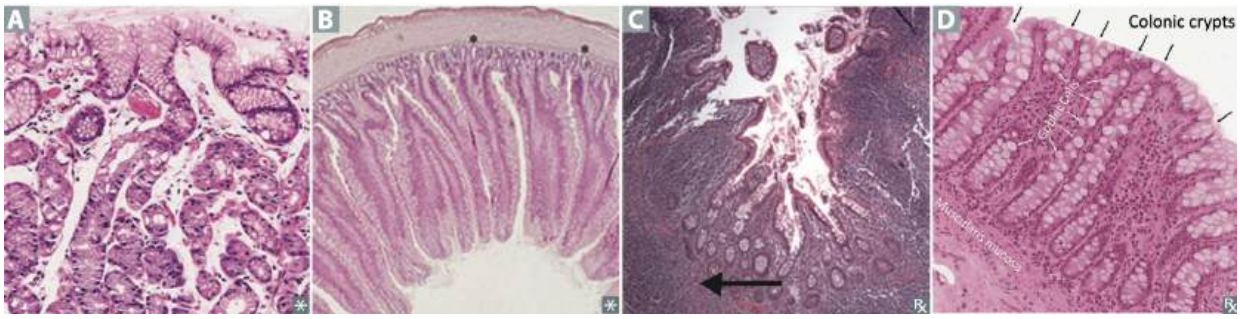

Брюшная аорта и ее ветви

- Артерии, кровоснабжающие органы желудочно-кишечного тракта, одиночные и разветвляются спереди.
- Артерии, кровоснабжающие органы, не относящиеся к желудочно-кишечному тракту, парные и разветвляются сбоку и сзади.

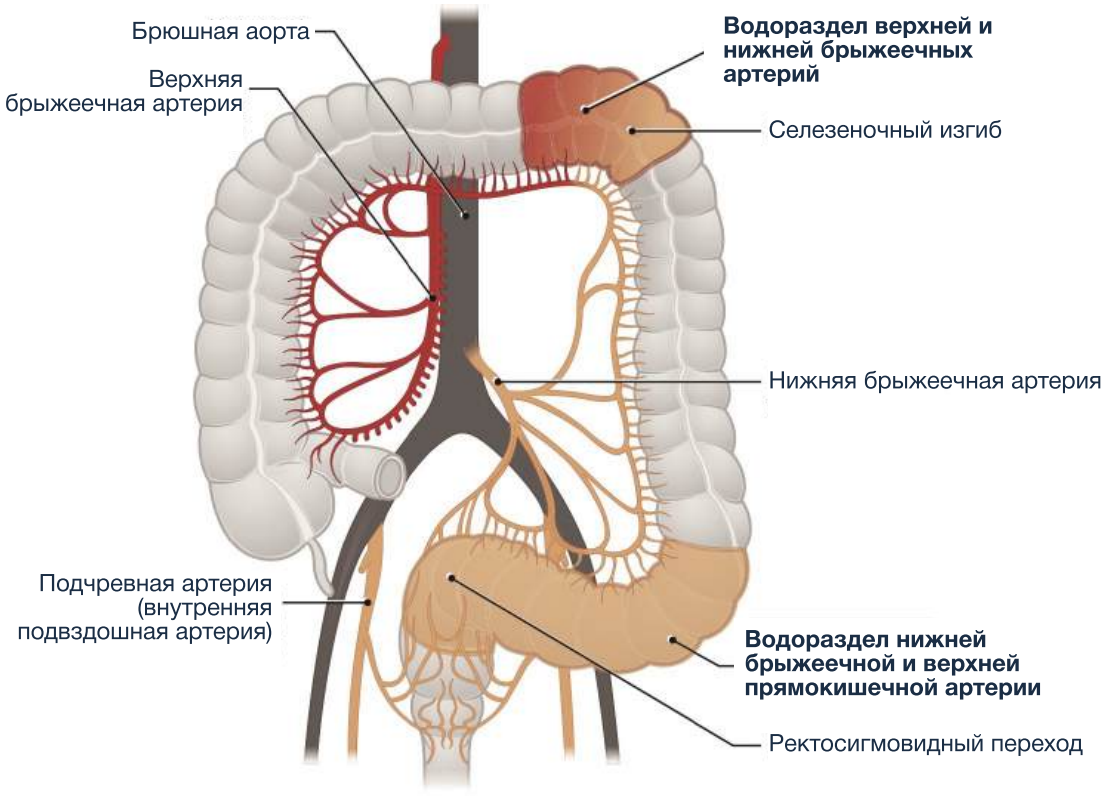

Две области толстой кишки имеют двойное кровоснабжение из дистальных артериальных ветвей («зоны водораздела») → подвержены ишемии толстой кишки (гипотензивным состояниям, тромбоэмболии или атероэмболии):

- **Селезёночный изгиб** — верхняя брыжеечная артерия (ВБА) и нижняя брыжеечная артерия (НБА)
- **Ректосигмоидное соединение** — ветви ВБА (последняя ветвь сигмовидной артерии и верхняя прямокишечная артерия)

Синдром Щелкунчика

Сдавление левой почечной вены между верхней брыжеечной артерией и аортой. Может вызывать боль в животе (в паху), макрогематурию (в результате разрыва тонкостенных почечных варикозных узлов), левостороннее варикоцеле.

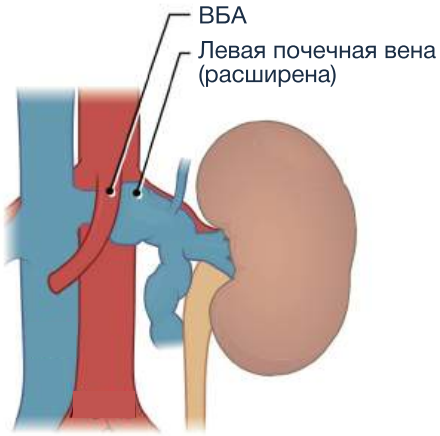

Синдром верхней брыжеечной артерии

Характеризуется периодическими симптомами кишечной непроходимости (преимущественно болью после приема пищи), возникающими при сдавливании верхней брыжеечной артерией (ВБА) и аортой поперечной (третьей) части двенадцатиперстной кишки.
Обычно встречается при состояниях, связанных с уменьшением количества брыжеечного жира (например, быстрая потеря веса, низкая масса тела, недоедание, операции по шунтированию желудка).

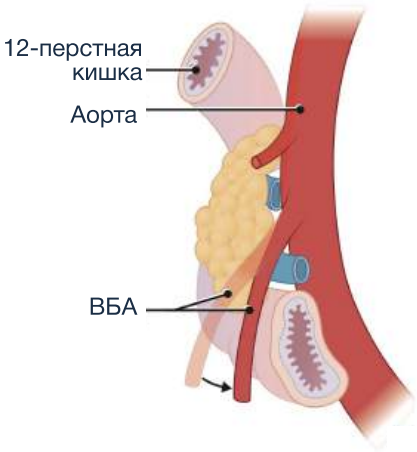

Кровоснабжение и иннервация желудочно-кишечного тракта

Эмбриональный отдел кишечника	Артерия	Парасимпатическая иннервация	Уровень позвоночника	Кровоснабжаемые структуры
Передняя кишка	Чревный ствол	Блуждающий нерв	T12/L1	Глотка (только блуждающий нерв) и нижняя часть пищевода (только чревная артерия) до проксимального отдела 12-перстной кишки; печень, желчный пузырь, поджелудочная железа, селезенка (мезодерма)
Средняя кишка	ВБА	Блуждающий нерв	L1	Дистальный отдел 12-перстной кишки до проксимальных 2/3 поперечно-ободочной кишки
Задняя кишка	НБА	Pelvic splanchnic	L3	Дистальная 1/3 поперечно-ободочной кишки до верхней части анального канала

Симпатическая иннервация осуществляется от брюшных превертебральных ганглиев: чревного, верхнего брыжеечного и нижнего брыжеечного.

Чревный ствол

Ветви чревного ствола: общая печёночная, селезёночная и левая желудочная артерии. Они обеспечивают основное кровоснабжение передней кишки.

Существуют прочные анастомозы между:

- Левым и правым желудочно-сальниковыми артериями
- Левой и правой желудочными артериями

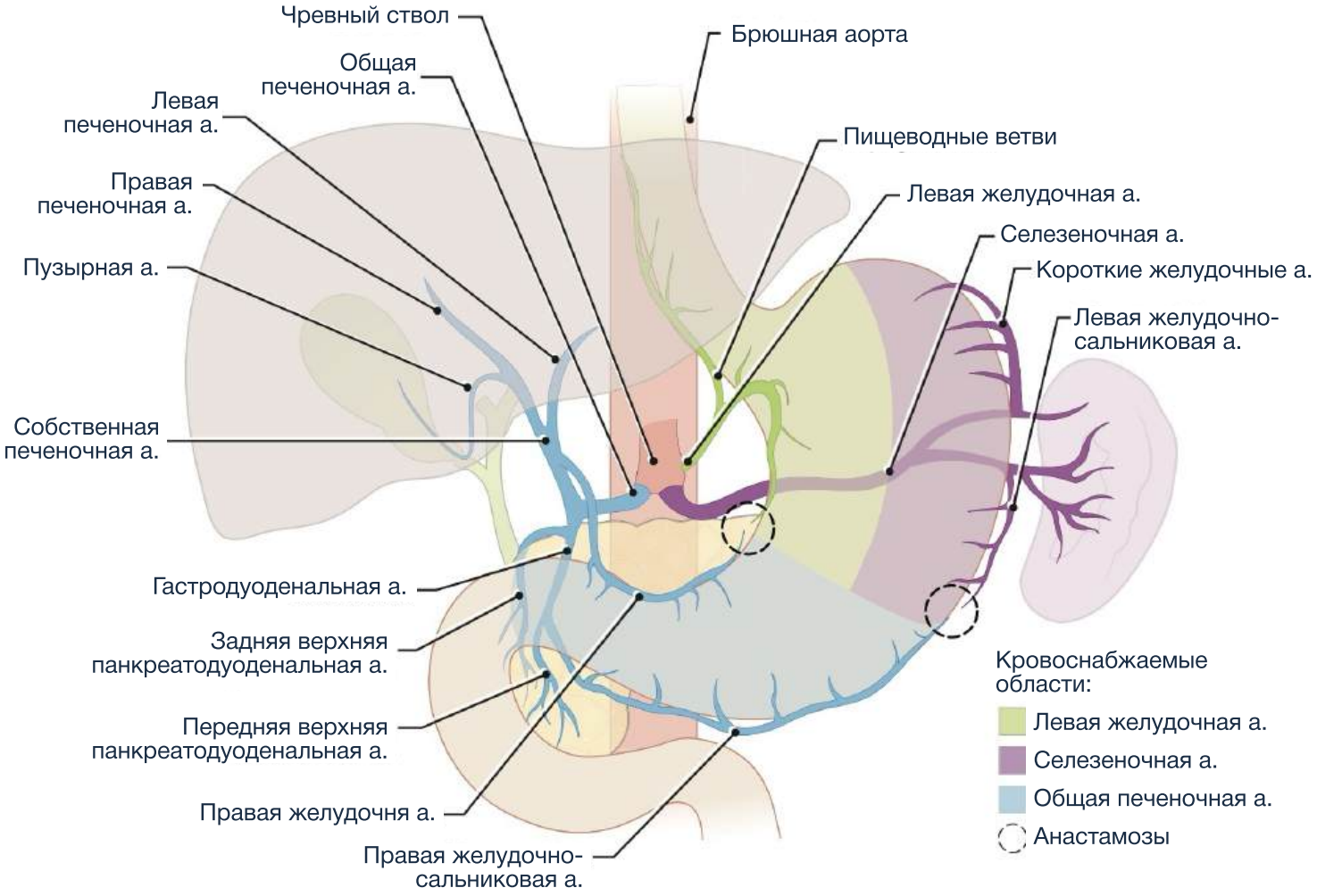

Портокавальные анастомозы

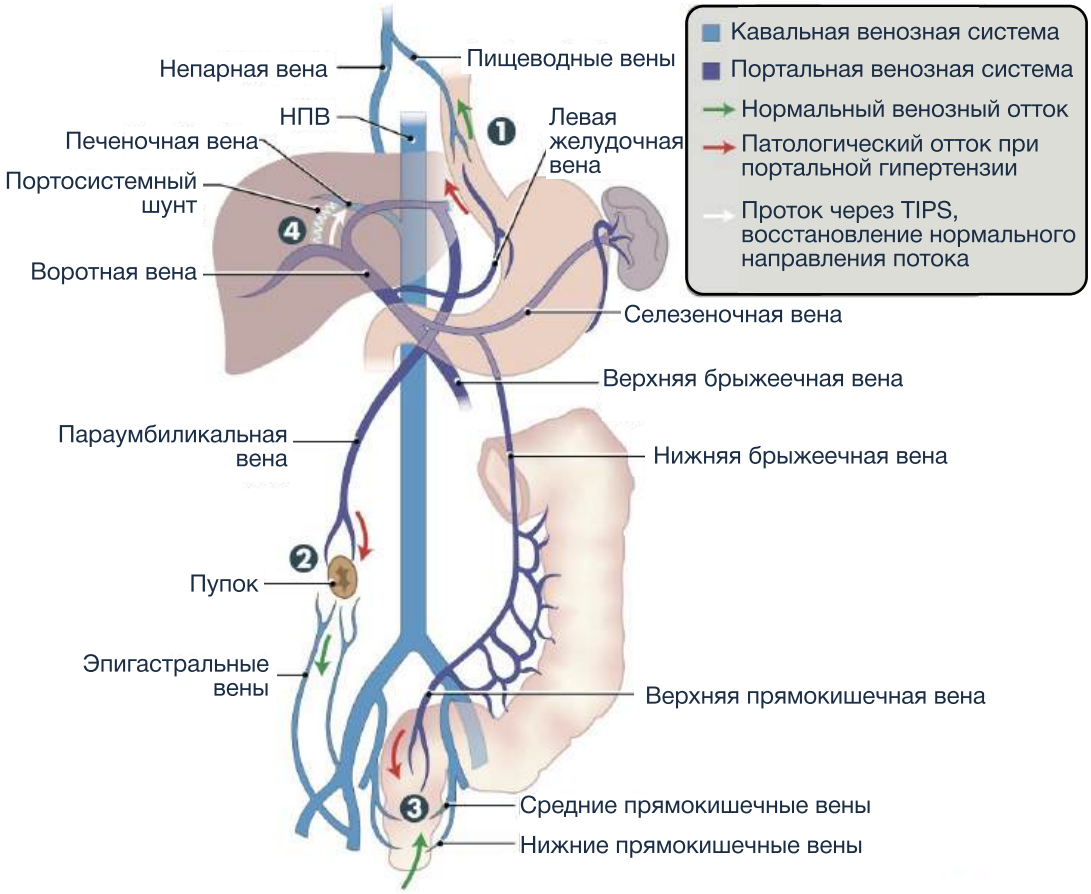

Локализация	Клинический признак	Сосуды анастамоза
Пищевод	Варикозное расширение вен пищевода	Левая желудочная вена (система v. portae) и венами пищевода (впадает в непарную вену - система v. cava superior)
Пупок	“Голова медузы” - расширенные, извитые подкожные вены на передней стенке живота, расходящиеся от пупка.	Параумбиликальные вены (система v. portae) и ветви нижних и поверхностных надчревных вен передней брюшной стенки (система v. cava superior)
Прямая кишка	Аноректальное варикозное расширение вен	Верхняя прямокишечная вена (система v. portae) и нижняя и средние прямокишечные вены (система v. cava superior)

Варикозное расширение вен прямой кишки, пищевода и “голова медузы» часто наблюдается при портальной гипертензии.

Трансъюгулярное внутрипечёночное портосистемное шунтирование (TIPS) создаёт анастомоз между воротной и печёночной веной, уменьшая портальную гипертензию за счёт шунтирования крови в системный кровоток, минуя печень. TIPS может спровоцировать печёночную энцефалопатию из-за выведения аммиака из шунтирующего канала.

Гребенчатая линия (Pectinate line)

Также называется зубчатой линией. Образуется в месте соединения энтодермы (задней кишки) с эктодермой.

Внутренний геморрой — патологическое расширение анального венозного сплетения. Факторы риска включают пожилой возраст и хронический запор. Получает висцеральную иннервацию и поэтому безболезненный.

Наружный геморрой — получает соматическую иннервацию (нижняя прямокишечная ветвь полового нерва) и поэтому болезненный при тромбировании.

Анальная трещина — разрыв анодермы ниже гребенчатой линии. Боль при дефекации; кровь на туалетной бумаге. Располагается по задней средней линии, поскольку эта область плохо кровоснабжается. Связана с диетой с низким содержанием клетчатки и запорами.

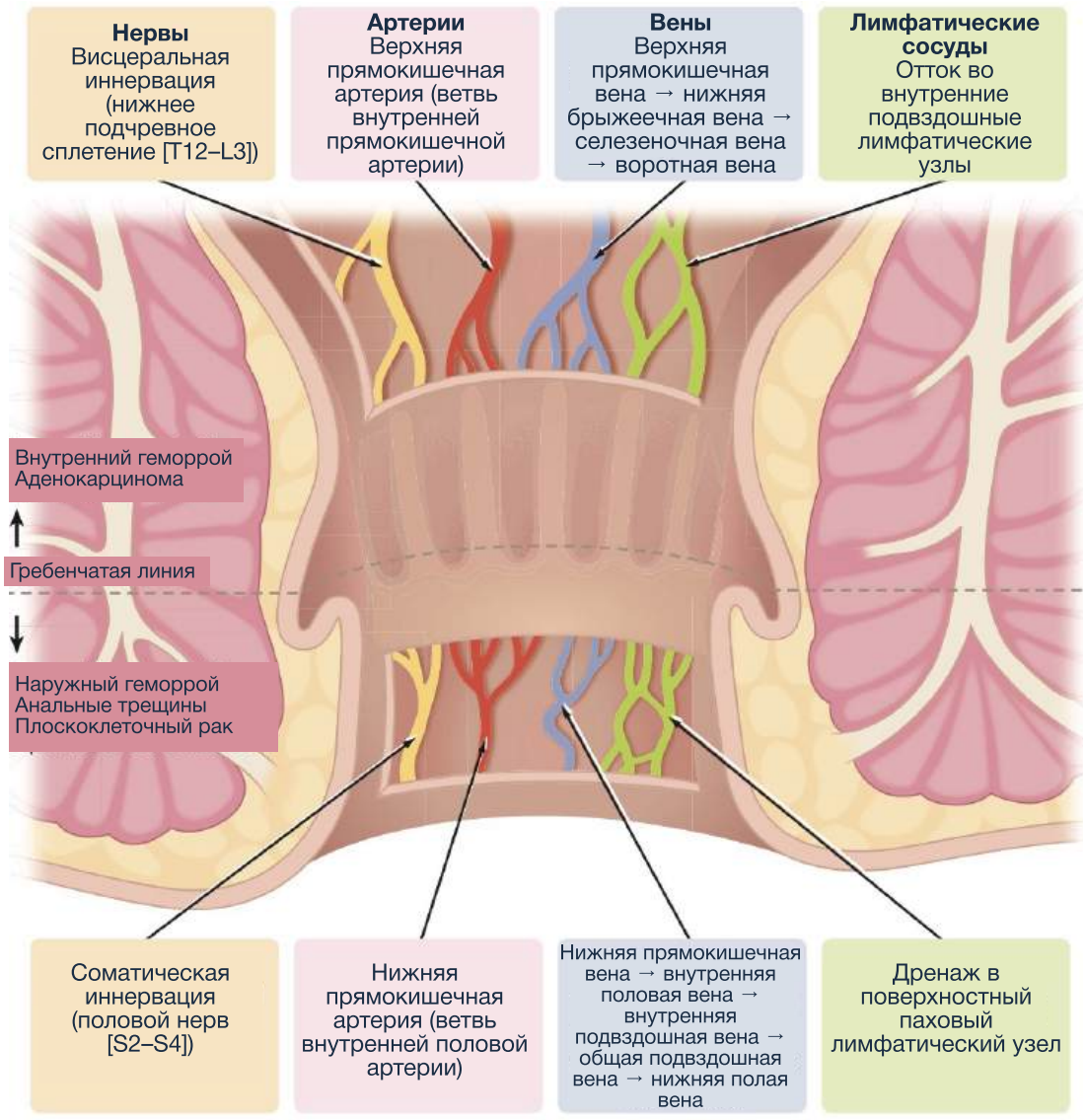

Архитектура печеночной ткани

Функциональную единицу печени составляют гексагонально расположенные дольки, окружающие центральную вену с портальными триадами по краям (состоящие из воротной вены, печеночной артерии, желчных протоков, а также лимфатических сосудов).
Апикальная поверхность гепатоцитов обращена к желчным канальцам. Базолатеральная поверхность – к синусоидам.

Клетки Купфера (специализированные макрофаги), расположенные в синусоидах, удаляют бактерии и поврежденные или стареющие эритроциты.

Звёздчатые клетки печени (клетки Ито) в пространстве Диссе запасают витамин А (в состоянии покоя) и продуцируют внеклеточный матрикс (при активации). Отвечают за фиброз печени.

Печень имеет двойное кровоснабжение: воротная вена (~80%) и печеночная артерия (~20%).

Зоны печени:

1. **Зона I — перипортальная зона:**
   - В первую очередь поражается вирусным гепатитом
   - Наиболее оксигенирована, наиболее устойчива к нарушениям кровообращения
   - Содержит поглощенные токсины (например, кокаин)

2. **Зона II — промежуточная зона:**
   - Желтая лихорадка

3. **Зона III — перицентральная (центрилобулярная) зона:**
   - Поражается в первую очередь ишемией, поскольку наименее оксигенирована (например, при застойной гепатопатии)
   - Высокая концентрация цитохрома P-450
   - Наиболее чувствительна к метаболическим токсинам (например, этанолу, CCl_4, рифампину, ацетаминофену)
   - Локализация алкогольного гепатита

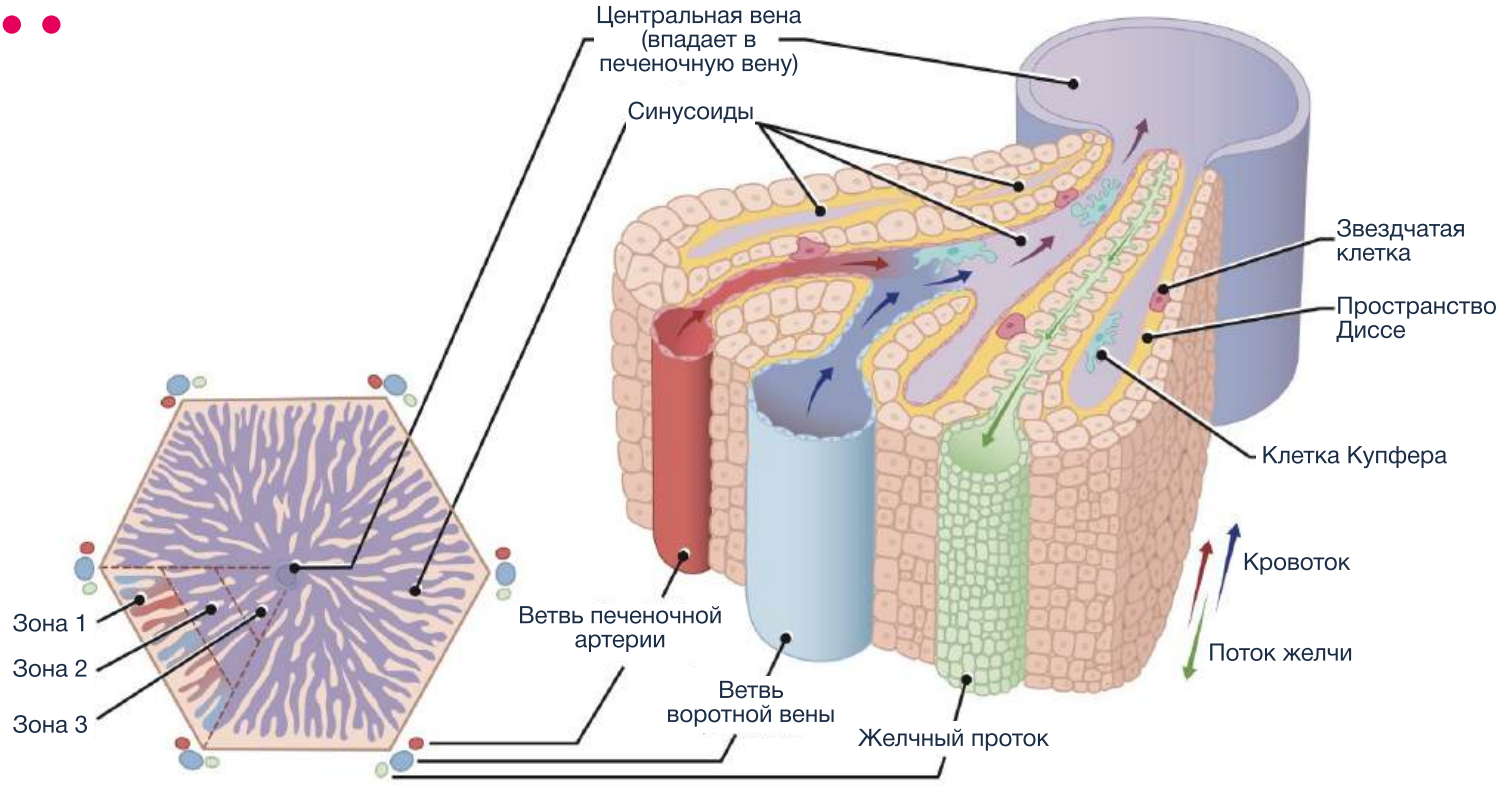

Желчные структуры

Холангиография выявляет дефекты наполнения желчного пузыря (синяя стрелка на рисунке А) и общего желчного протока (красная стрелка на рисунке А).

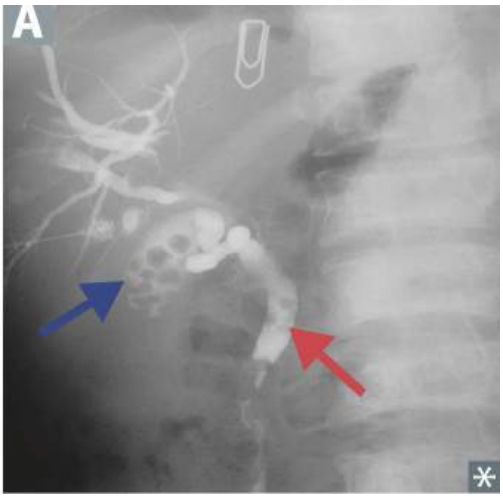

Желчные камни, достигающие места слияния общего желчного и панкреатического протоков в ампуле Фатера, могут закупорить как общий желчный, так и панкреатический протоки (симптом двойного протока), вызывая холангит и панкреатит соответственно.

Опухоли, возникающие в головке поджелудочной железы (обычно протоковая аденокарцинома), могут вызывать обструкцию общего желчного протока, приводя к увеличению безболезненного желчного пузыря с желтухой (симптом Курвуазье).

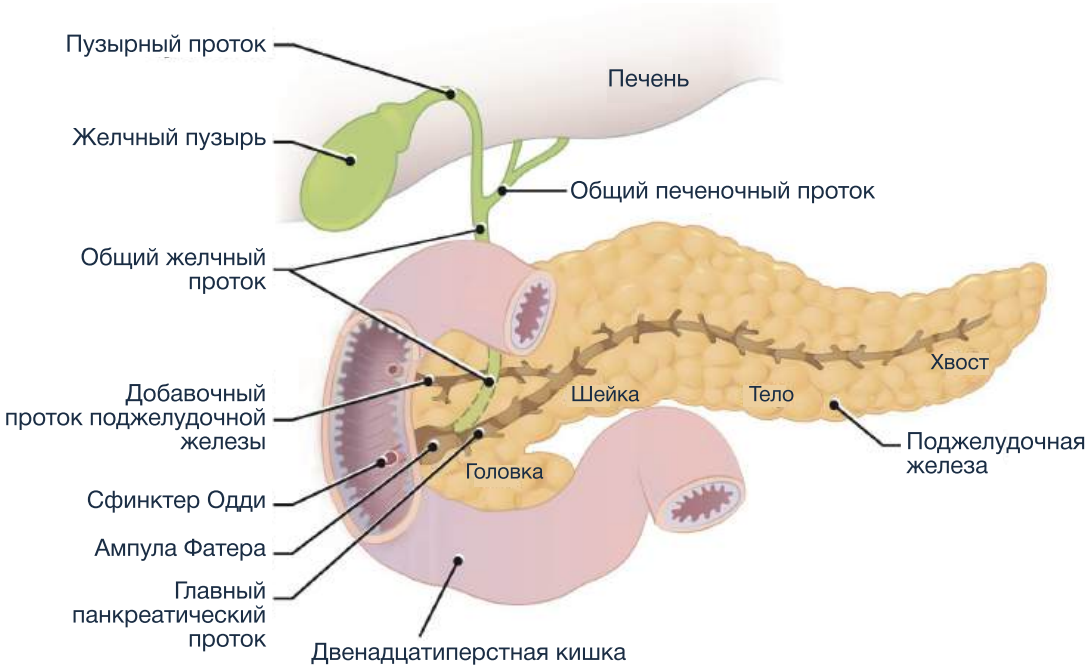

Бедренная область

Организация

В направлении латерально-медиально: нерв-артерия-вена-лимфатические сосуды.

Бедренный треугольник

Содержит бедренный нерв, артерию и вену.

Бедренный канал

- Фасциальная трубка расположена на 3–4 см ниже паховой связки.
- Содержит бедренную вену, артерию и глубокие паховые лимфатические узлы, но не бедренный нерв.

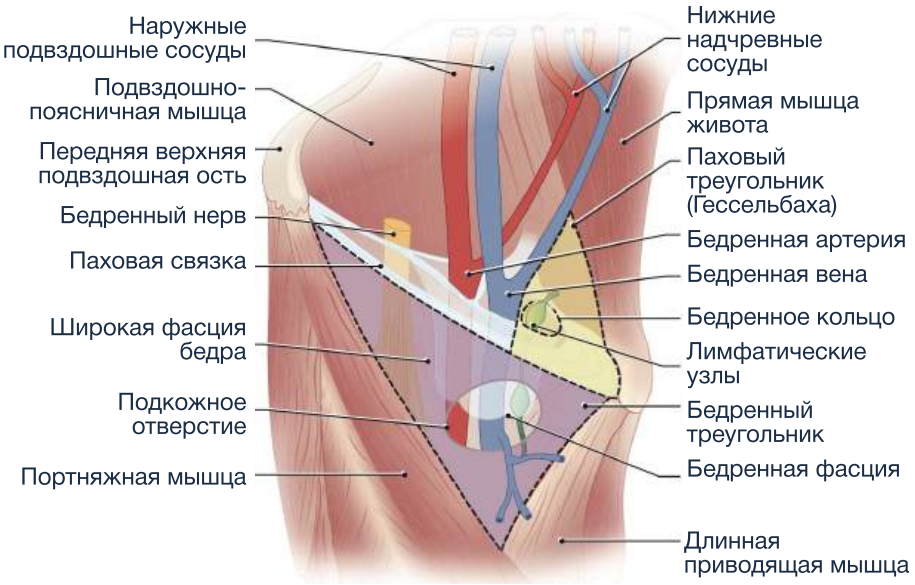

Паховый канал

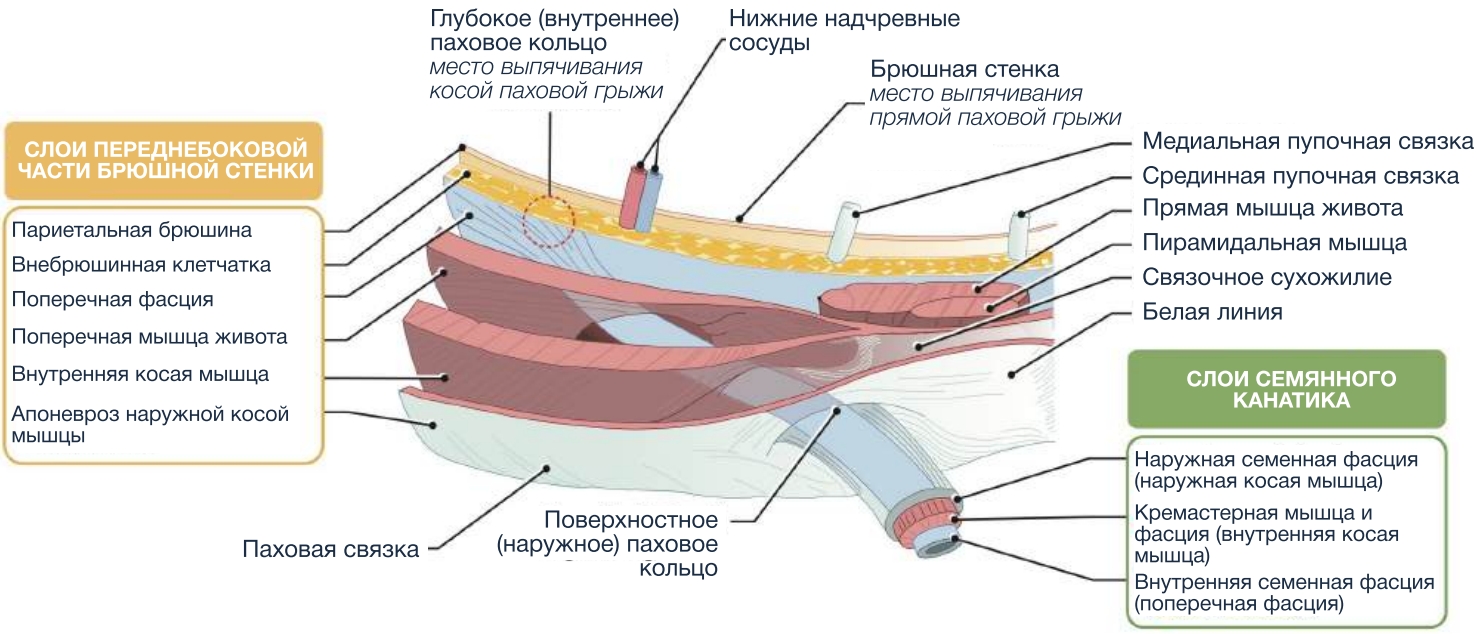

Грушевидное отверстие

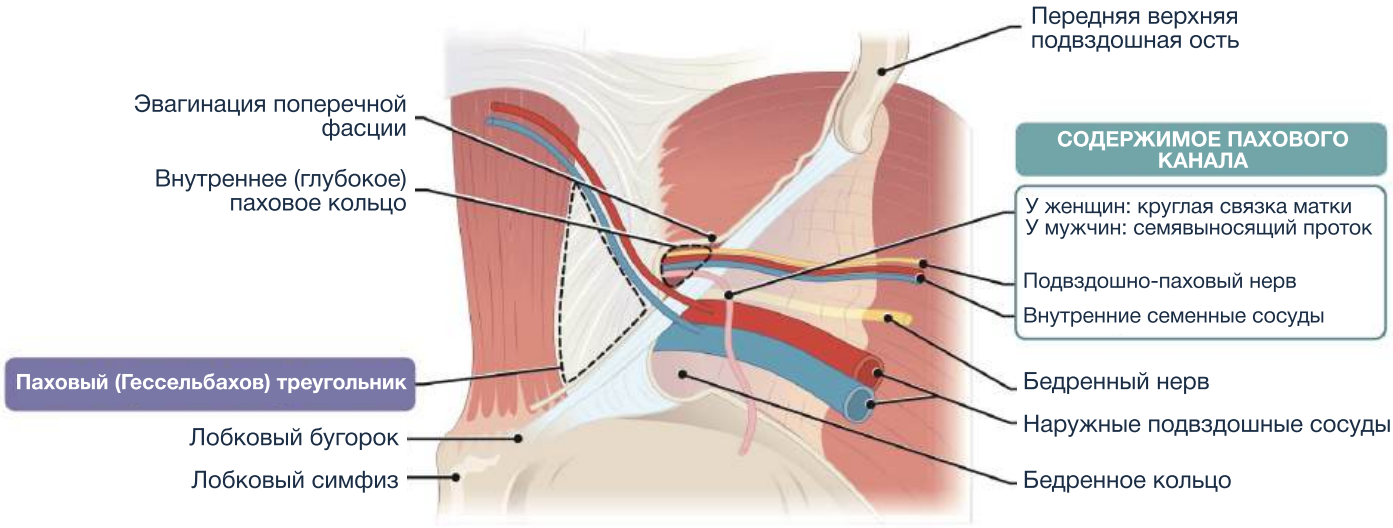

Передняя брюшная стенка
(вид изнутри)

Грыжи

Выпячивание брюшины через отверстие, обычно в “слабом месте”. Содержимое может подвергаться риску ущемления (не вправимо в брюшную полость/таз) и ущемления (ишемии и некроза). Осложнённые грыжи могут проявляться болезненностью, эритемой и лихорадкой.

Грыжа спигелиевой линии

- Также называется спонтанной латеральной вентральной грыжей или грыжей полулунной линии.
- Возникает при наличии дефектов между прямой мышцей живота и полулунной линией в апоневрозе спигелиевой мышцы.
- В большинстве случаев заболевание локализуется в нижней части живота из-за отсутствия заднего листка влагалища прямой мышцы.
- Клинические проявления разнообразны, но могут включать боль в животе и пальпируемое уплотнение вдоль спигелиевой фасции.
- Диагностика: УЗИ и КТ.

Диафрагмальная грыжа

Брюшные структуры проникают в грудную клетку. При аускультации грудной клетки могут прослушиваться кишечные шумы. Наиболее частые причины:

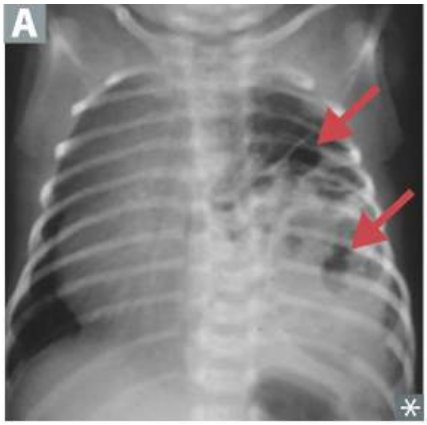

- У младенцев — врожденный дефект плевроперитонеальной мембраны → левосторонняя грыжа (правая половина диафрагмы относительно защищена печенью).
- У взрослых — слабость/дефект диафрагмально-пищеводной мембраны → грыжа пищеводного отверстия диафрагмы (выпячивание желудка через пищеводное отверстие диафрагмы).

Скользящая грыжа пищеводного отверстия диафрагмы — гастроэзофагеальный переход смещается вверх, поскольку кардиальный отдел желудка смещается в пищеводное отверстие диафрагмы; «желудок по типу песочных часов». Наиболее распространенный тип. Связан с ГЭРБ.

Параэзофагеальная грыжа пищеводного отверстия диафрагмы — гастроэзофагеальный переход обычно нормален, но дно желудка выступает в грудную полость.

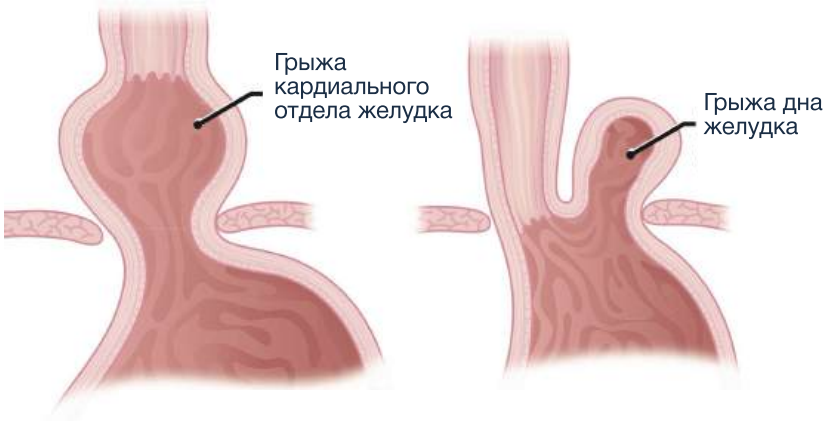

Скользящая грыжа пищеводного отверстия диафрагмы

Параэзофагеальная грыжа пищеводного отверстия диафрагмы

Косая паховая грыжа

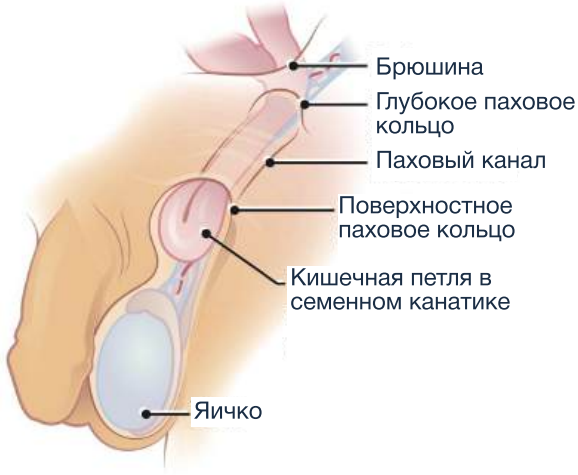

Выпячивается через внутреннее (глубокое) паховое кольцо, наружное (поверхностное) паховое кольцо и проникает в паховую область. Проникает во внутреннее паховое кольцо латеральнее нижних надчревных сосудов. Вызывается незаращением влагалищного отростка яичка (может привести к гидроцеле). Может наблюдаться у младенцев или выявляться во взрослом возрасте. Гораздо чаще встречается у мужчин.

Проходит по ходу опускания яичка.

Покрыта всеми тремя слоями семенной фасции.

Прямая паховая грыжа

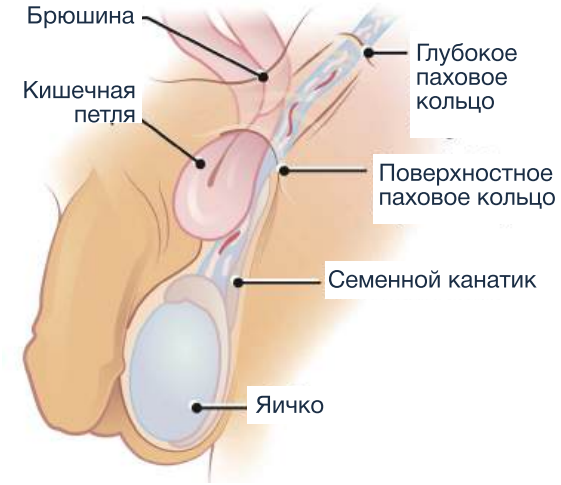

Выпячивается через паховый (гессельбахов) треугольник. Проникает непосредственно через париетальную брюшину медиальнее нижних надчревных сосудов, но латеральнее прямой мышцы живота.

Проходит только через наружное (поверхностное) паховое кольцо. Покрыто наружной семенной фасцией. Обычно встречается у мужчин пожилого возраста из-за приобретенной слабости поперечной фасции.

Мнемоника: MDs don't lie:

Medial to inferior epigastric vessels = Direct hernia.

Lateral to inferior epigastric vessels = indirect hernia.

Бедренная грыжа

Выступает ниже паховой связки через бедренный канал ниже и латеральнее лобкового бугорка. Чаще встречается у женщин, но в целом паховые грыжи являются наиболее распространёнными. Чаще проявляется ущемлением или странгуляцией (по сравнению с паховой грыжей).

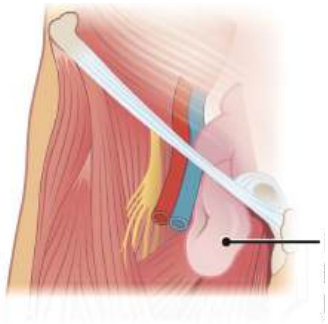

Вещества, регулирующие работу желудочно-кишечного тракта

Регуляторное вещество	Источник	Действие	Регуляция	Заметки
Гастрин	G-клетки (антральный отдел желудка, двенадцатиперстная кишка)	• ↑ секреция H^+ в желудке • ↑ рост слизистой оболочки желудка • ↑ моторика желудка	• ↑ за счёт вздутия/ощелачивания желудка, аминокислот, пептидов, стимуляции блуждающего нерва через гастрин-высвобождающий пептид (GRP) • ↓ при pH < 1,5	• ↑ при хроническом применении ИПП • ↑ при хроническом атрофическом гастрите (например, H. pylori) • ↑↑ при синдроме Золлингера-Эллисона (гастринома)
Грелин	Желудок	• ↑ аппетит	• ↑ при голоде • ↓ при приеме пищи	• ↓ после операции шунтирования желудка • ↑ при синдроме Прадера-Вилли
Соматостатин	D-клетки (островки поджелудочной железы, слизистая оболочка ЖКТ)	• ↓ секреция желудочного сока и пепсиногена • ↓ секреция поджелудочной железы и тонкого кишечника • ↓сокращение желчного пузыря • ↓ высвобождение инсулина и глюкагона	• ↑ кислотой • ↓ стимуляцией блуждающего нерва	• Подавляет секрецию различных гормонов (стимулирует соматостаз) • Октреотид — аналог, используемый для лечения акромегалии, карциноидного синдрома, ВИПомы и варикозного кровотечения.

Регуляторное вещество	Источник	Действие	Регуляция	Заметки
Холецистокинин	I-клетки (двенадцатиперстная и тощая кишка)	• ↑ секреция поджелудочной железы • ↑ сокращение желчного пузыря • ↓ опорожнение желудка • ↑ расслабление сфинктера Одди	• ↑ жирными кислотами, аминокислотами	• Воздействует на нервные мускариновые пути, вызывая секрецию поджелудочной железы
Секретин	S-клетки (двенадцатиперстная кишка)	• ↑ панкреатическая секреция HCO_3^- • ↓ желудочная секреция • ↑ желчная секреция	• ↑ кислотой, жирными кислотами в просвете двенадцатиперстной кишки	• ↑ HCO_3^- нейтрализует желудочную кислоту в двенадцатиперстной кишке, позволяя ферментам поджелудочной железы функционировать
Глюкозозависимый инсулинотропный пептид	K-клетки (двенадцатиперстная кишка, тощая кишка)	• Экзокринная: ↓ желудочная секреция H^+ • Эндокринная: ↑ выделение инсулина	• ↑ жирными кислотами, аминокислотами, пероральной глюкозой	• Также называется желудочным ингибиторным пептидом (ГИП). • Пероральная нагрузка глюкозой инсулина ↑ по сравнению с внутривенным эквивалентом из-за секреции ГИП.
Мотилин	Тонкая кишка	• Производит мигрирующие двигательные комплексы (ММС)	• ↑ в состоянии голодания	• Агонисты рецепторов мотилина (например, эритромицин) используются для стимуляции перистальтики кишечника.

Регуляторное вещество	Источник	Действие	Регуляция	Заметки
Вазоактивный кишечный полипептид	Парасимпатические ганглии в тонком кишечнике	• ↑ секреция воды и электролитов в кишечнике • ↑ расслабление кишечных сфинктеров • ↓ секреция желудочной кислоты	• ↑ растяжением и стимуляцией блуждающего нерва • ↓ адренергическим воздействием	**ВИПома** - опухоль островковых клеток поджелудочной железы, не содержащих ни α, ни β клеток, секретирующая VIP; ассоциируется с водянистой диареей, гипокалиемией, ахлоргидрией (синдром WDHA)
Оксид азота		• ↑ расслабление гладких мышц, включая нижний пищеводный сфинктер (НПС)		Потеря секреции NO связана с ↑ тонусом НПС при ахалазии

Продукты желудочно-кишечной секреции

Продукт секреции	Источник	Действие	Регуляция	Заметки
Желудочная кислота	Париетальные клетки (желудок рис. А)	↓ pH желудка	• ↑ гистамином, стимуляцией блуждающего нерва (АХ), гастрином • ↓ соматостатином, ГИП, простагландином, секретином	Аутоиммунное разрушение париетальных клеток (розовая/эозинофильная окраска на гистологии) → хронический гастрит и пернициозная анемия
Внутренний фактор	Париетальные клетки (желудок)	Белок, связывающий витамин B12 (необходим для усвоения B12 в терминальном отделе подвздошной кишки)		
Пепсин	Главные клетки желудка	Переваривание белков	↑ при стимуляции блуждающего нерва (АХ), локальная кислотность	Пепсиноген (неактивный) превращается в пепсин (активный) в присутствии H^+

Продукт секреции	Источник	Действие	Регуляция	Заметки
Бикарбонат	Клетки слизистой оболочки (желудок, двенадцатиперстная кишка, слюнные железы, поджелудочная железа) и бруннеровы железы (двенадцатиперстная кишка)	Нейтрализует кислоту	• ↑ панкреатической и желчной секрецией с секретином	Захвачены слизью, покрывающей эпителий желудка

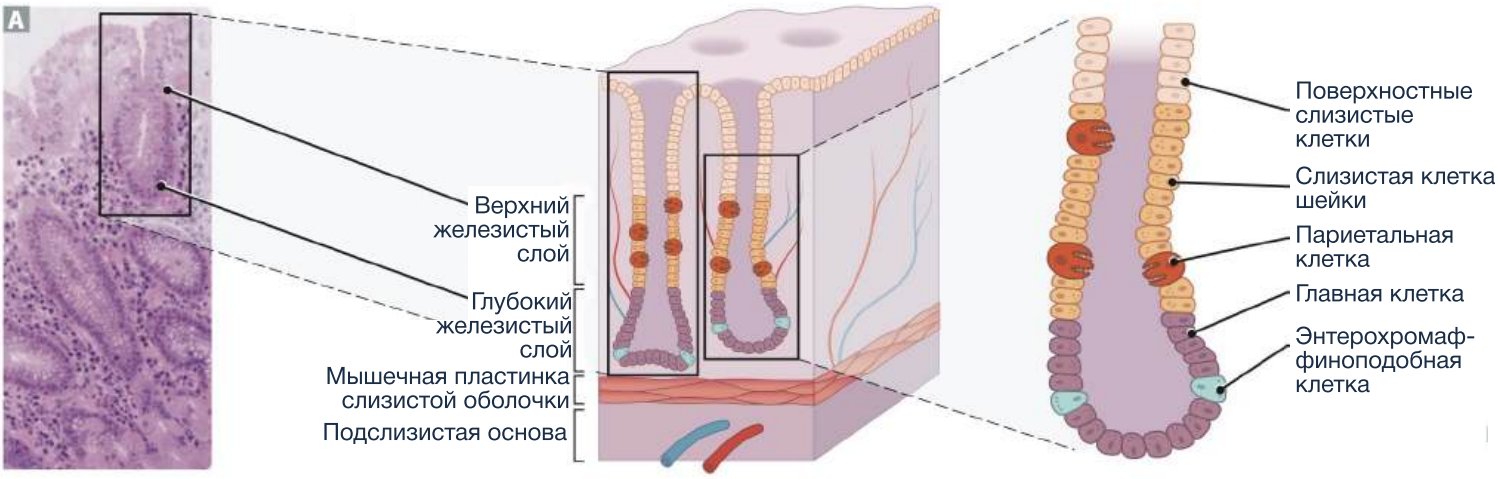

Расположение желудочно-кишечных секреторных клеток

Гастрин ↑ секрецию кислоты в первую очередь за счет его воздействия на энтерохромаффинные клетки (ЭХЛ) (что приводит к высвобождению гистамина), а не за счет его прямого воздействия на париетальные клетки.

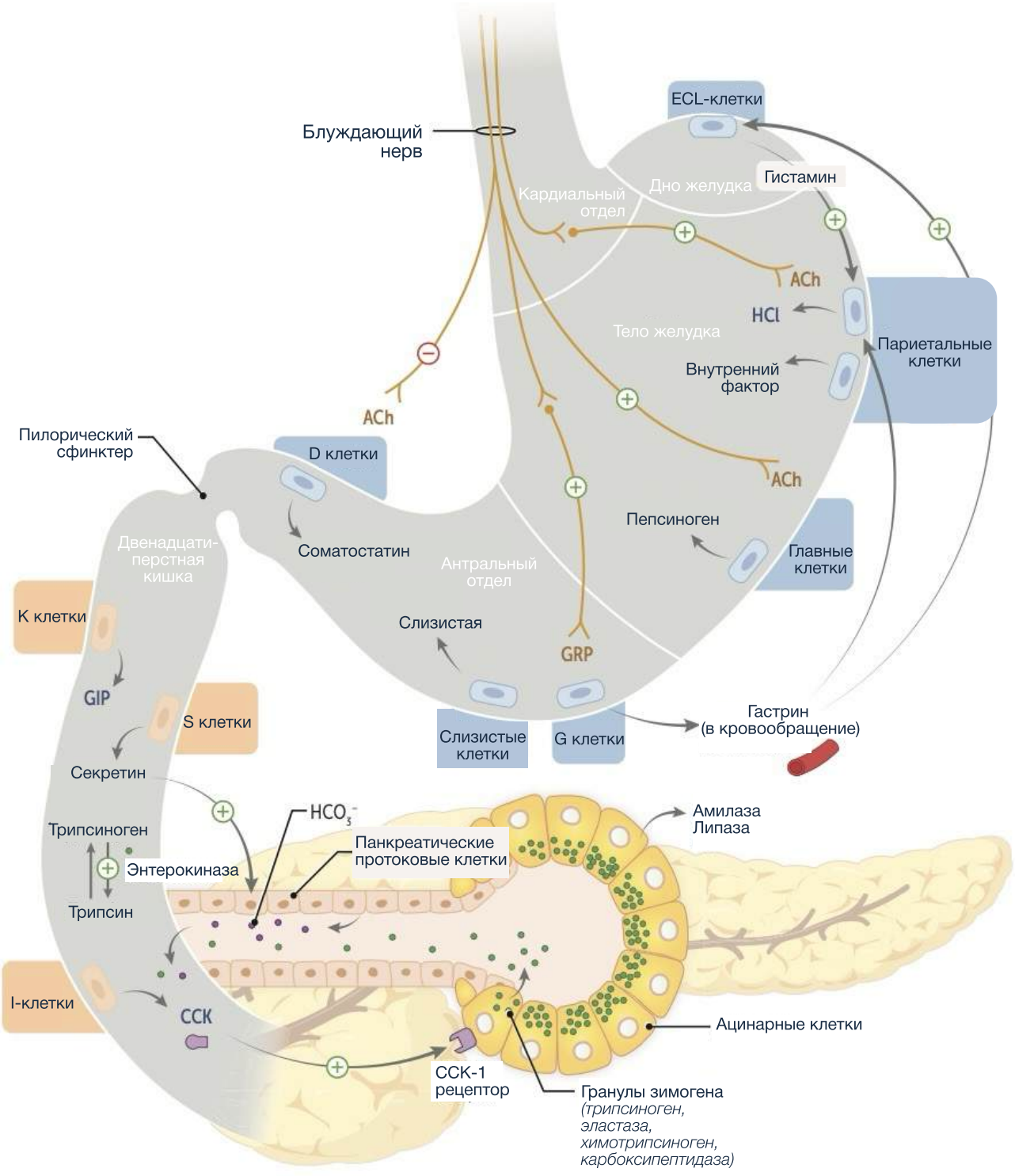

Панкреатическая секреция

Изотоническая жидкость; медленный поток → высокий уровень Cl^-, сильный поток → высокий уровень HCO_3^-.

Фермент	Функции	Примечания
α-амилаза	Переваривание крахмала	Секретируется в активной форме
Липазы	Переваривание липидов	
Протеазы	Переваривание белков	• Включает трипсин, химотрипсин, эластазу, карбоксипептидазы. • Секретируются в виде проферментов, также называемых зимогенами. • Дипептиды и трипептиды, расщепляющиеся в слизистой оболочке кишечника внутриклеточным путем.
Трипсиноген	Превращается в активный фермент трипсин → активация других проферментов и расщепление дополнительных молекул трипсиногена в активный трипсин (положительная обратная связь)	• Превращается в трипсин под действием энтерокиназы/энтеропептидазы, фермента щеточной каймы слизистой оболочки двенадцатиперстной и тощей кишки

Усвоение углеводов

Энтероциты всасывают только моносахариды (глюкозу, галактозу, фруктозу). Глюкоза и галактоза усваиваются SGLT1 (зависимым от Na^+). Фруктоза усваивается посредством облегчённой диффузии GLUT5. Все эти вещества транспортируются в кровь GLUT2.

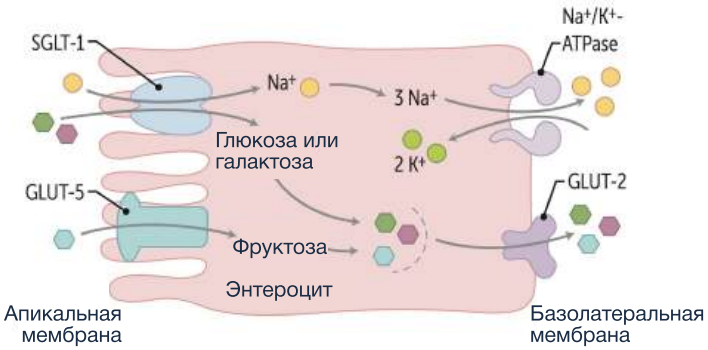

Тест на d-ксилозу: простой сахар, пассивно всасывающийся в проксимальном отделе тонкого кишечника; ↓ уровень в крови и моче при повреждении слизистой оболочки, нормальный при недостаточности поджелудочной железы.

Усвоение витаминов и минералов

Дефицит витаминов и минералов может развиться у пациентов с заболеваниями тонкой кишки, после резекции кишечника, с кишечной недостаточностью (также называемой синдромом короткой кишки) или после бариатрической хирургии (например, дефицит витамина B12, осложняющий резекцию терминального отдела подвздошной кишки, требует дополнительного приема витамина).

- Железо всасывается в форме Fe^{2+} в двенадцатиперстной кишке.
- Фолаты всасываются в двенадцатиперстной и тощей кишке.
- Витамин B12 всасывается в терминальном отделе подвздошной кишки вместе с желчными солями, что требует участия внутреннего фактора.

Демпинг-синдром — гиперосмолярная пища (часто сладкая) слишком быстро перемещается из желудка в тонкий кишечник. Обычно возникает после операций на желудке или пищеводе.

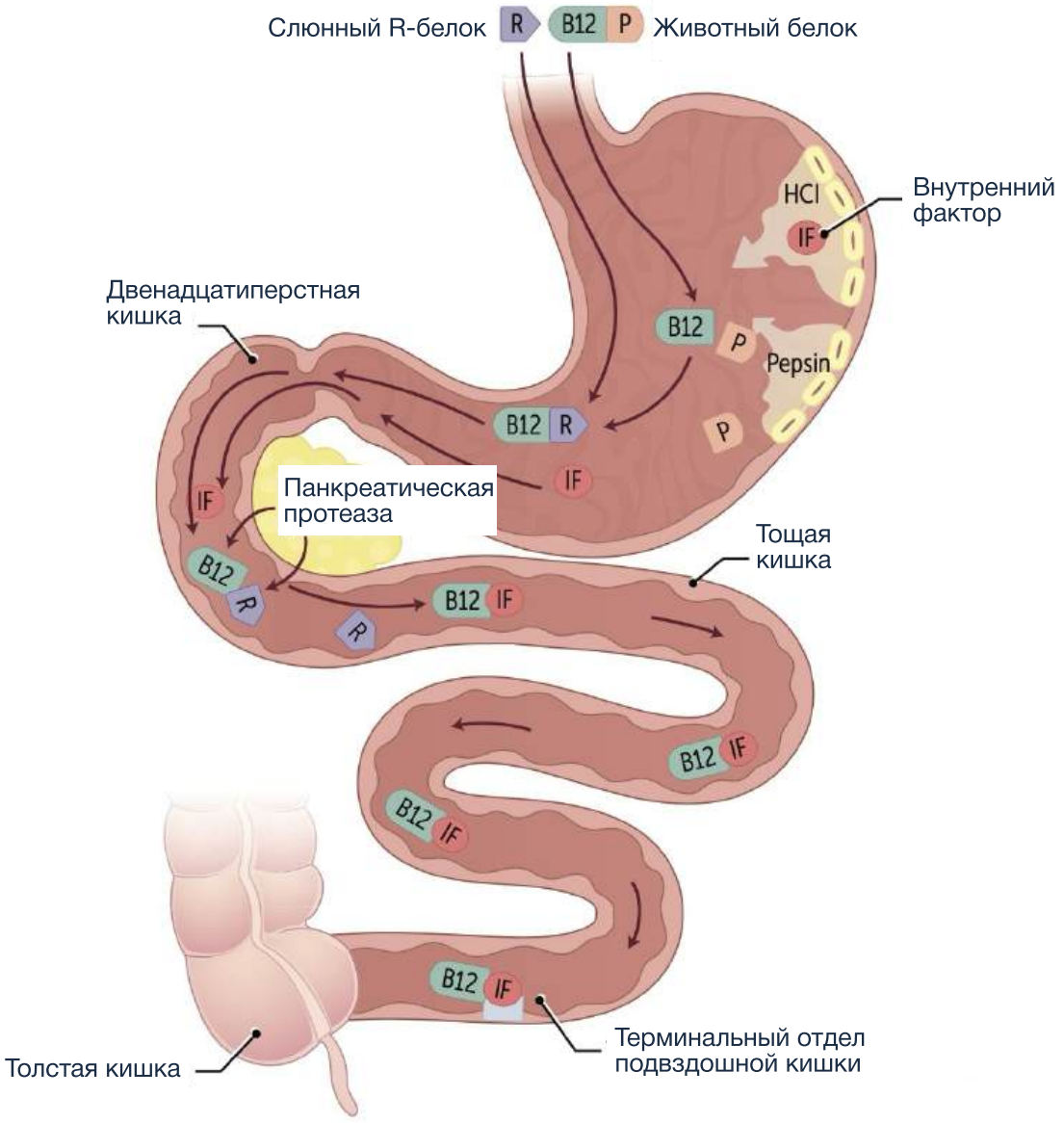

Пейеровы бляшки

Неинкапсулированная лимфоидная ткань (рис. A), обнаруженная в собственной пластинке и подслизистой основе подвздошной кишки. Содержит специализированные микроскладчатые (M) клетки, которые захватывают и представляют антигены иммуноцитам.

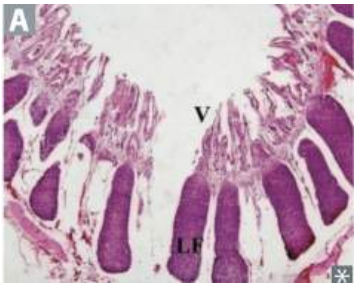

B-клетки, стимулированные в герминативных центрах пейеровых бляшек, дифференцируются в плазматические клетки, секретирующие IgA, которые в конечном итоге локализуются в собственной пластинке. IgA получает защитный секреторный компонент и затем транспортируется через эпителий в кишечник для борьбы с интралюминальным антигеном.

Желчь

Состоит из желчных солей (желчных кислот, конъюгированных с глицином или таурином, что делает их водорастворимыми), фосфолипидов, холестерина, билирубина, воды и ионов. Холестерин-7α-гидроксилаза катализирует лимитирующую стадию синтеза желчных кислот.

Функции:

- Переваривание и всасывание липидов и жирорастворимых витаминов
- Выведение билирубина и холестерина (первый путь выведения)
- Антимикробная активность (благодаря разрушению мембран)

↓ всасывание энтеральных желчных солей в дистальном отделе подвздошной кишки (как при синдроме короткой кишки, болезни Крона) препятствует нормальному всасыванию жиров и может вызвать диарею, вызванную желчными кислотами.

Кальций, который обычно связывает оксалат, вместо этого связывает жир, поэтому свободный оксалат всасывается в кишечнике → ↑ частота образования камней в почках из оксалата кальция.

Билирубин

Гем метаболизируется гем-оксигеназой до биливердина (зелёного цвета), который затем восстанавливается до билирубина (жёлто-коричневого цвета). Неконъюгированный билирубин выводится из крови печенью, конъюгируется с глюкуронатом и выводится с желчью.

Прямой билирубин: конъюгирован с глюкуроновой кислотой; водорастворим.
Непрямой билирубин: неконъюгированный; нерастворим в воде.

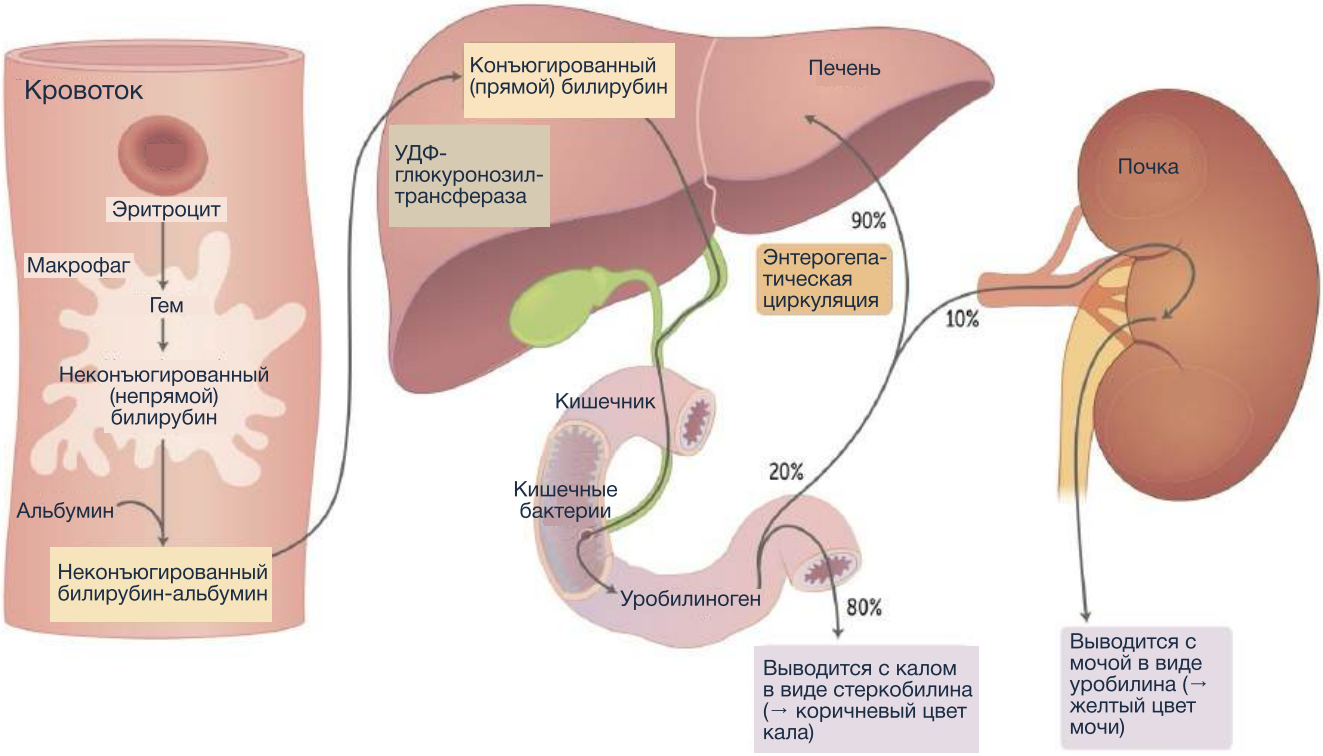

ПАТОЛОГИИ

Патологии полости рта

Афтозные язвы

Также называется стоматитом. Распространенные поражения полости рта, которые представляют собой болезненные, неглубокие, круглые или овальные язвы, покрытые желтоватым экссудатом (рис. A).
Рецидивирующий афтозный стоматит связан с целиакией, воспалительными заболеваниями кишечника, системной красной волчанкой, синдромом Бехчета и ВИЧ-инфекцией.

Плоскоклеточная карцинома

Наиболее распространённое злокачественное новообразование полости рта. Обычно поражает язык. Связано с курением, алкоголем и ВПЧ-16.
Проявляется незаживающей язвой с неровными и приподнятыми краями.
Лейкоплакия (белая бляшка; рис. B) и эритроплакия (красная бляшка) являются предвестниками заболевания.

Сиалолитиаз

Образование камней в протоках крупных слюнных желез (околоушной (рис. C), подчелюстной или подъязычной).
Связано с застоем слюны (например, при обезвоживании) и травмой.
Проявляется рецидивирующей препрандиальной/перипрандиальной болью и отеком пораженной железы.

Сиалоаденит

Воспаление слюнной железы вследствие обструкции, инфекции (например, золотистого стафилококка, вируса эпидемического паротита) или иммуноопосредованных механизмов (например, синдрома Шегрена).

Опухоли слюнных желез

Обычно доброкачественные и чаще всего поражают околоушную железу. Опухоли подчелюстной, подъязычной и малой слюнной железы чаще бывают злокачественными. Обычно представляют собой безболезненное уплотнение/припухлость. Паралич лицевого нерва или боль указывают на злокачественное поражение.

- **Плеоморфная аденома (доброкачественная смешанная опухоль)** — наиболее распространённая опухоль слюнных желез (рис. D). Состоит из хондромиксоидной стромы и эпителия и рецидивирует при неполном иссечении или разрыве во время операции. Может подвергаться злокачественной трансформации.

- **Опухоль Уортина (папиллярная лимфоматозная цистаденома)** — доброкачественная кистозная опухоль с герминативными центрами. Может быть двусторонней или мультифокальной. Обычно встречается у курящих людей.
- **Мукоэпидермоидная карцинома** — наиболее распространённая злокачественная опухоль. Муцинозный и плоскоклеточный компоненты.

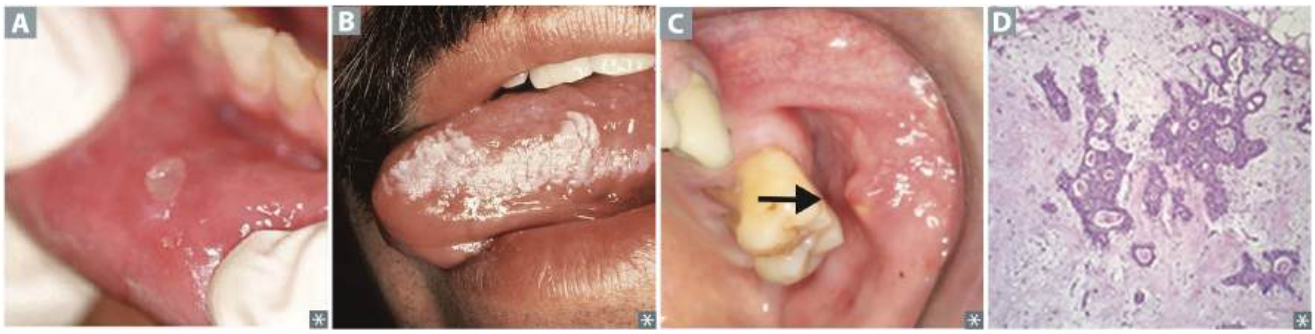

Ахалазия

Неспособность НПС расслабиться вследствие дегенерации ингибирующих нейронов (содержащих NO и VIP) в межмышечном (ауэрбаховском) сплетении стенки пищевода.

Этиология

- Первичная идиопатическая.
- Вторичная вследствие болезни Шагаса (инфекция T. cruzi) или внепищеводных злокачественных новообразований (масс-эффект или паранеопластические).

Клинические провления

- Проявляется прогрессирующей дисфагией при приеме твердой и жидкой пищи (в отличие от обструкции, в первую очередь твердой).
- Связана с риском развития рака пищевода.

Диагностика: результаты манометрии включают нескоординированную или отсутствующую перистальтику при давлении в нижнем пищеводном сфинктере в состоянии покоя. При глотании бария определяется расширенный пищевод с участком дистального стеноза («птичий клюв» рис. A).

Лечение: хирургическое, эндоскопические процедуры (например, инъекция ботулотоксина).

Другие патологии пищевода

Гастроэзофагеальная рефлюксная болезнь

- Транзиторное снижение тонуса НПС.
- Обычно проявляется изжогой, регургитацией, дисфагией.
- Может также проявляться хроническим кашлем, охриплостью голоса (ларингофарингеальный рефлюкс). Сопутствует астме.
- Осложнения включают эрозивный эзофагит, стриктуры и пищевод Барретта.

Эзофагит

Воспаление слизистой оболочки пищевода. Проявляется одинофагией и/или дисфагией.

Типы:

- **Рефлюксный (эрозивный) эзофагит** — наиболее распространённый тип. Вторично — при ГЭРБ.
- **Медикаментозный эзофагит** — 2° — при приёме бисфосфонатов, тетрациклинов, НПВП, сульфата железа, хлорида калия.
- **Эозинофильный эзофагит** — хронический, иммуноопосредованный, с преобладанием эозинофилов. Связан с атопическими заболеваниями (например, астмой). Эндоскопические изменения пищевода: кольца и линейные борозды.
- **Инфекционный эзофагит** — Candida (наиболее распространённый; белые псевдомембраны - рис. A), HSV-1 (перфорированные язвы), CMV (линейные язвы). Связан с иммуносупрессией.
- **Коррозивный эзофагит** — 2° — при приёме едких веществ.

Синдром Пламмера-Винсона

- Триада: дисфагия, железодефицитная анемия, пищеводные мембраны.
- ↑ риск плоскоклеточного рака пищевода.
- Может быть связан с глосситом.

Синдром Маллори-Вейсса

- Частичное утолщение, продольные разрывы гастроэзофагеального перехода, ограниченные слизистой/подслизистой оболочкой, вследствие сильной рвоты.
- Часто проявляется кровавой рвотой +/– болью в животе/спине.
- Обычно встречается у пациентов с алкогольной зависимостью, нервной булимией.

Варикозно расширенные вены пищевода

Расширенные подслизистые вены (красные стрелки на рис. B) в нижней трети пищевода, 2° к портальной гипертензии. Часто встречается у пациентов с циррозом печени, может быть причиной опасной для жизни кровавой рвоты.

Дистальный спазм пищевода

Ранее назывался диффузным спазмом пищевода. Спонтанные, неперистальтические (некоординированные) сокращения пищевода при нормальном давлении в нижнем пищеводном сфинктере. Проявляется дисфагией и стенокардией. Глотание бария может выявить штопорообразное положение пищевода. Манометрия имеет диагностическое значение.
Лечение включает нитраты и блокаторы кальциевых каналов.

Поражение пищевода при склеродермии

Атрофия и фиброз гладких мышц пищевода → ↓ давление в нижнем отделе пищевода и дистальное нарушение моторики пищевода → кислотный рефлюкс и дисфагия → стриктура, пищевод Барретта и аспирация. Является частью CREST-синдрома.

Перфорация пищевода

Чаще всего ятрогенная, после инструментальной санации пищевода. Неятрогенные причины включают спонтанный разрыв, проглатывание инородного тела, травму, злокачественные новообразования.
Пневмомедиастинум (стрелки на рис. C) и подкожная эмфизема (признаки включают крепитацию в области шеи или грудной клетки) могут указывать на расслаивающийся воздух.

Синдром Бурхаве — трансмуральный, обычно дистальный разрыв пищевода вследствие сильной рвоты.

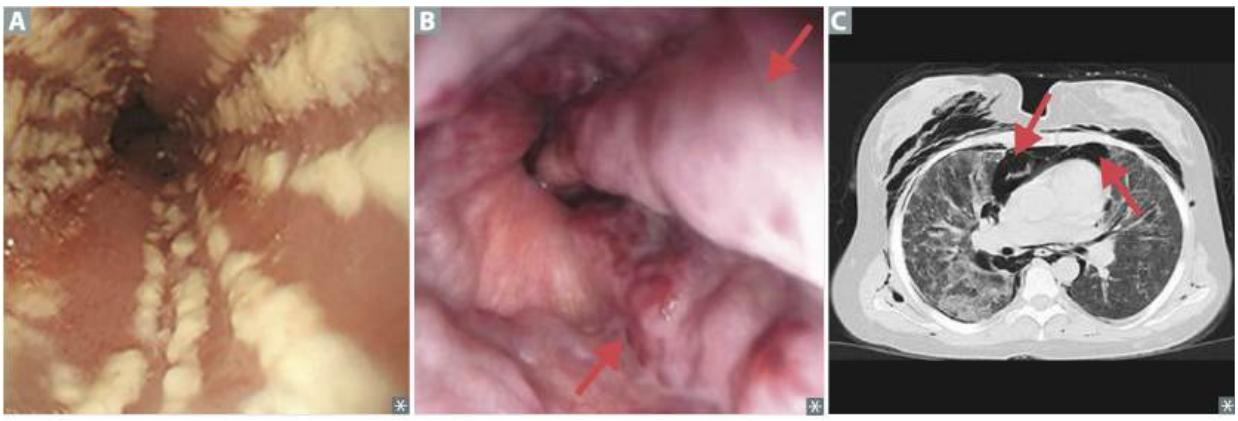

Пищевод Барретта

Специализированная кишечная метаплазия (стрелка на рисунке A) — замещение некератинизированного многослойного плоского эпителия кишечным эпителием (нереснитчатым столбчатым с бокаловидными клетками [стрелки на рисунке B]) в дистальном отделе пищевода.

Обусловлен хронической гастроэзофагеальной рефлюксной болезнью (ГЭРБ). Связан с риском развития аденокарциномы пищевода.

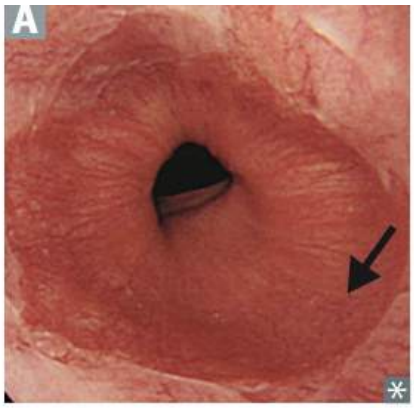

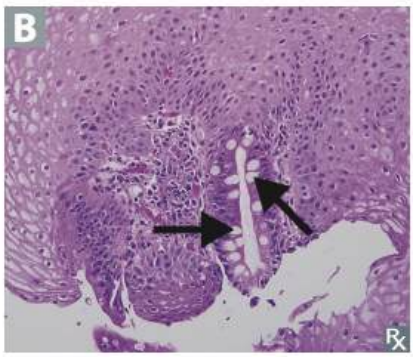

Рак пищевода

Обычно проявляется прогрессирующей дисфагией (сначала твёрдой пищей, затем жидкой) и потерей веса. Агрессивное течение обусловлено отсутствием серозной оболочки в стенке пищевода, что способствует быстрому его расширению. Неблагоприятный прогноз в связи с запущенной стадией заболевания на момент обращения.

Тип опухоли	Пораженная часть пищевода	Факторы риска	Распространенность
Плоскоклеточная карцинома	Верхние 2/3	Алкоголь, горячие жидкости, едкие стриктуры, курение, ахалазия, продукты, богатые нитрозамином	Более распространено во всем мире
Аденокарцинома	Нижняя 1/3	Хроническая ГЭРБ, пищевод Барретта, ожирение, табакокурение	Чаще встречается в Америке

Гастрит

Острый гастрит

Эрозии могут быть вызваны:

- Приемом нестероидных противовоспалительных препаратов (НПВП) — ↓ PGE_2 → ↓ защитой слизистой оболочки желудка
- Ожоги (язва Кёрлинга) — гиповолемия → ишемия слизистой оболочки
- Повреждение головного мозга (язва Кушинга) — ↑ стимуляция блуждающего нерва → ↑АХ → ↑выработка H^+

NB! Особенно часто встречается у пациентов с алкогольной зависимостью и у тех, кто ежедневно принимает НПВП (например, при ревматоидном артрите).

Хронический гастрит

Воспаление слизистой оболочки, часто приводящее к атрофии (гипохлоргидрии) → гипергастринемии и кишечной метаплазии (↑ риск рака желудка).

H pylori-ассоциированный гастрит

- Наиболее распространены.
- ↑ риск язвенной болезни, MALT-лимфомы.
- Сначала поражает антральный отдел и распространяется на тело желудка.

Аутоиммунный гастрит

- Аутоантитела (индуцированные Т-клетками) к H^+/K^+-АТФазе париетальных клеток и к внутреннему фактору.
- ↑ риск возникновения пернициозной анемии
- Поражает тело/дно желудка

Болезнь Менетрие

Гиперплазия слизистой оболочки желудка → гипертрофированные складки («волнистые» извилины мозга; рис. А). Вызывает избыточную продукцию слизи с последующей потерей белка и атрофией париетальных клеток с ↓ выработкой кислоты.

Предраковое заболевание.

Проявляется потерей веса, анорексией, рвотой, болью в эпигастрии, отёками (из-за потери белка).

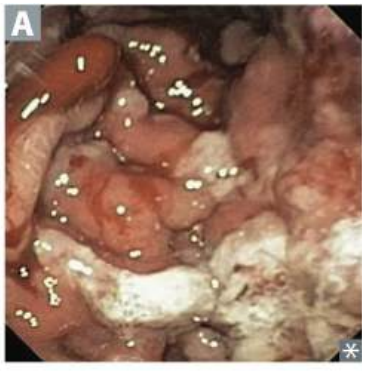

Рак желудка

Чаще всего встречается аденокарцинома желудка; лимфома, стромальная опухоль ЖКТ (частые мутации включают KIT или PDGFRA), карциноид (редко).

Раннее агрессивное местное распространение с метастазами в лимфатические узлы/печень. Часто проявляется поздно, сопровождаясь потерей веса, быстрым насыщением, болью в животе, обструкцией и в некоторых случаях черным акантозом или симптомом Лезера-Трела.

- **Кишечный тип** — связан с H. pylori, пищевыми нитрозаминами (копченые продукты распространены в странах Восточной Азии), курением табака, ахлоргидрией, хроническим гастритом. Часто встречается на малой кривизне; выглядит как язва с приподнятыми краями.
- **Диффузный тип** — не связан с H. pylori; в большинстве случаев обусловлен мутацией E-кадгерина; перстневидные клетки (клетки, заполненные муцином, с периферическими ядрами); стенка желудка сильно утолщена и кожиста (пластический линит).

Метастазы:

- **Узел Вирхова** — поражение левого надключичного лимфатического узла метастазами из желудка.
- **Опухоль Крукенберга** — метастазы в яичники (обычно двусторонние). Обильное количество муцин-секретирующих перстневидных клеток.
- **Узелок сестры Мэри Джозеф** — подкожный метастаз в околопупочную область.
- **Выступ Блюмера** — пальпируемое образование при пальцевом ректальном исследовании, предполагающее метастазы в прямокишечно-маточное пространство (пространство Дугласа).

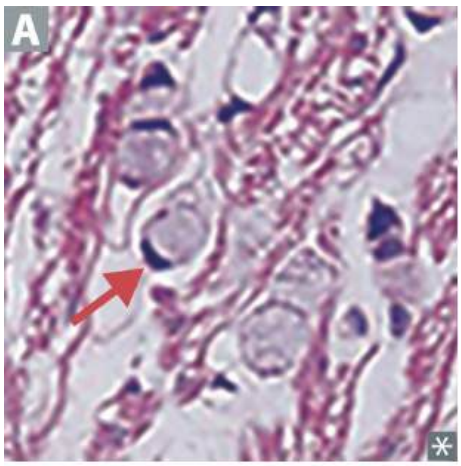

Язвенная болезнь

	Язва желудка	Язва двенадцатиперстной кишки
Боль	Может быть интенсивнее во время еды — потеря массы тела	Уменьшается во время еды — увеличение массы тела
Инфекция H. Pylori	~ 70%	~ 90%
Механизм	↓ защитной способности слизистой оболочки от желудочной кислоты	↓ защитной способности слизистой оболочки или ↑ секреция желудочной кислоты
Другие причины	Прием НПВП	Синдром Золлингера-Эллисона
Риск карциномы	↑ - биопсия для исключения злокачественности	В основном доброкачественная Биопсия обычно не проводится

Осложнения язвы

1. **Кровотечение**
- Из желудка, двенадцатиперстной кишки (задняя стенка > передняя).
- Наиболее частое осложнение.
- Перфорационная язва желудка по малой кривизне → кровотечение из левой желудочной артерии.
- Язва на задней стенке двенадцатиперстной кишки → кровотечение из гастродуоденальной артерии.

2. **Обструкция** пилорического канала, двенадцатиперстной кишки.

3. **Перфорация**
- Двенадцатиперстной кишки (передняя стенка > задняя стенка).
- Язвы передней стенки двенадцатиперстной кишки могут перфорировать в переднюю брюшную полость, что может привести к пневмоперитонеуму.
- Может наблюдаться наличие свободного воздуха под диафрагмой (пневмоперитонеум; рис. A) с иррадиацией боли в плечо вследствие раздражения диафрагмального нерва.

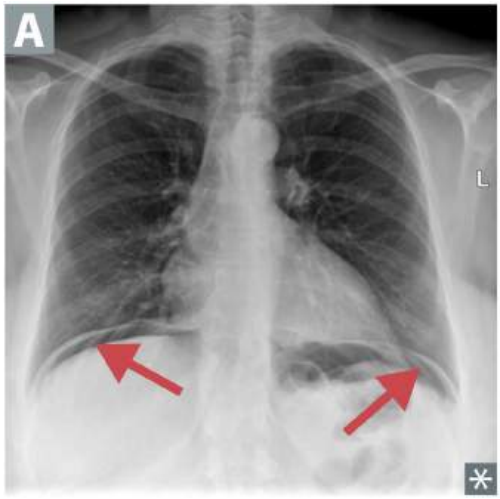

Острое желудочно-кишечное кровотечение

Кровотечение из верхних отделов ЖКТ — возникает проксимальнее связки Трейтца (подвешивающей связки двенадцатиперстной кишки). Обычно проявляется кровавой рвотой и/или меленой. Связано с язвенной болезнью, кровотечением из варикозно расширенных вен пищевода.

Кровотечение из нижних отделов ЖКТ — возникает дистальнее связки Трейтца. Обычно проявляется кровью в кале. Связано с ВЗК, дивертикулезом, ангиодисплазией, геморроем, анальной трещиной, раком.

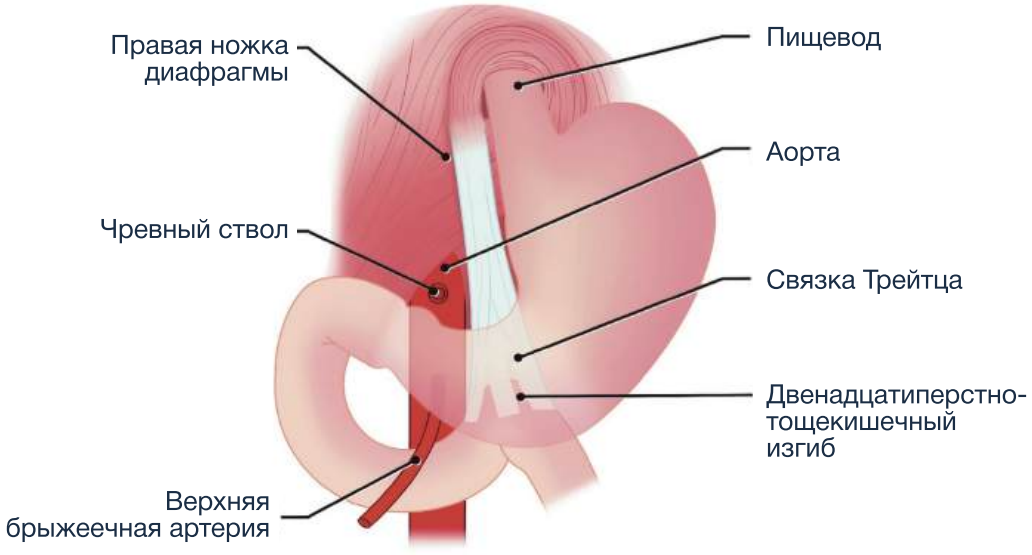

Синдромы мальабсорбции

Целиакия

Также называется глютенчувствительной энтеропатией, целиакией-спру. Аутоиммунная непереносимость глиадина (глютенового белка, содержащегося в пшенице, ячмене, ржи).

Этиология

Связана с HLA-DQ2, HLA-DQ8, приобладает к людей североевропейского происхождения.

В первую очередь поражает дистальный отдел двенадцатиперстной кишки и/или проксимальный отдел тощей кишки → мальабсорбция и стеаторея.

Ассоциируется с герпетиформным дерматитом, ↓ плотностью костной ткани, железодефицитной анемией, умеренно ↑ риском злокачественных новообразований (например, Т-клеточной лимфомы).

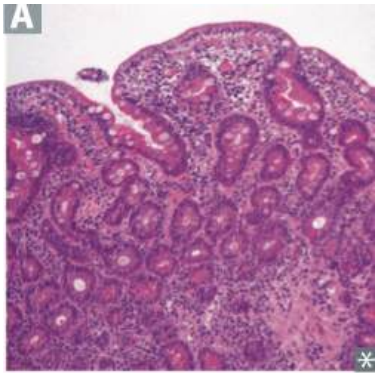

Диагностика:

- **Тест на d-ксилозу:** отклонения от нормы.
- **Серология:** ⊕ IgA к тканевой трансглутаминазе (IgA tTG), антитела к эндомизиальному белку и к дезамидированному глиадиновому пептиду.
- **Гистология:** потеря ворсинок, атрофия слизистой оболочки, гиперплазия крипт (рис. А), интраэпителиальный лимфоцитоз.

Лечение: безглютеновая диета.

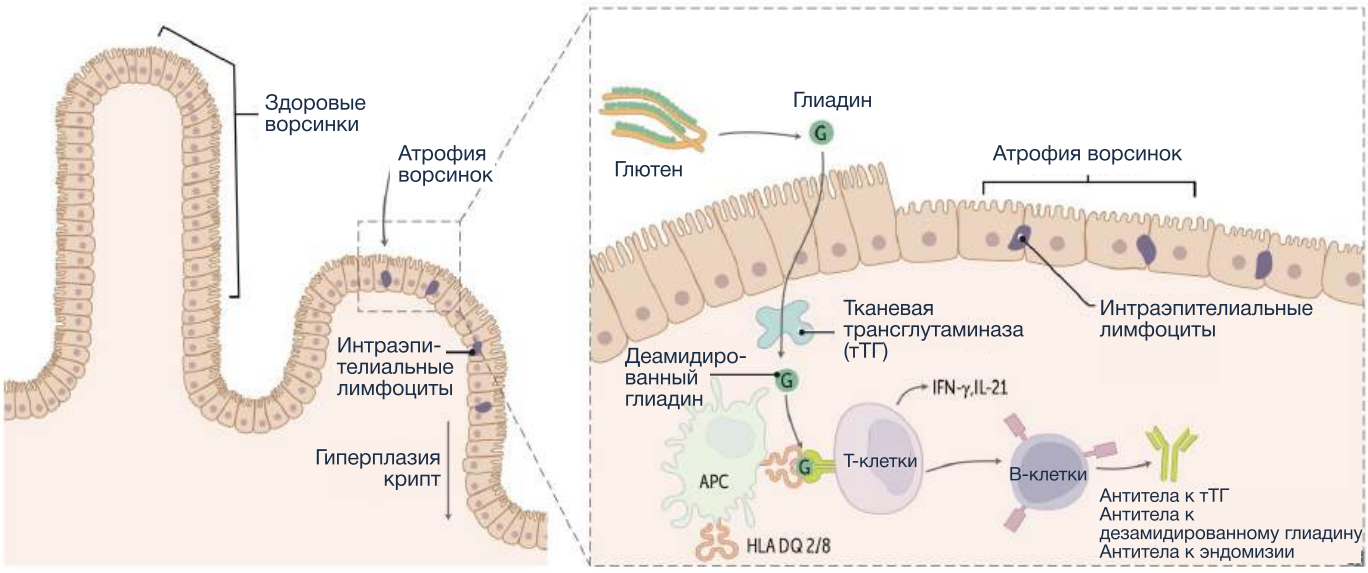

Непереносимость лактозы

Дефицит лактазы. Ворсинки выглядят нормально, за исключением случаев повреждения кончиков ворсинок (например, при вирусном энтерите).

Клинические проявления и диагностика

- Осмотическая диарея
- ↓ pH стула (бактерии толстой кишки ферментируют лактозу)
- Дыхательный тест на водород лактозы: ⊕ для выявления мальабсорбции лактозы, если значение водорода в выдыхаемом воздухе после лактозы увеличивается > 20 ppm по сравнению с исходным значением.

Недостаточность поджелудочной железы

Возникает вследствие хронического панкреатита, муковисцидоза, обструкцией опухолью. Вызывает нарушение всасывания жиров и жирорастворимых витаминов (A, D, E, K), а также витамина B12.

Диагностика

- ↓ уровень бикарбоната двенадцатиперстной кишки (и pH) и эластазы в кале.
- Тест на d-ксилозу: в норме.

Тропическая спру

Симптомы аналогичны таковым при целиакии (поражает тонкий кишечник), но поддаётся лечению антибиотиками. Причина неизвестна, но наблюдается у жителей тропиков или недавно посетивших их.

- ↓ всасывание в слизистой оболочки, затрагивающее двенадцатиперстную и тощую кишку, но со временем может распространиться и на подвздошную кишку.
- Связано с мегалобластной анемией, вызванной дефицитом фолиевой кислоты, а позднее и дефицитом витамина B12.

Болезнь Уиппла

Инфекция, вызванная Tropheryma whipplei (внутриклеточная по Граму ⊕); PAS ⊕ пенистые макрофаги в собственной пластинке кишечника (рис. B).

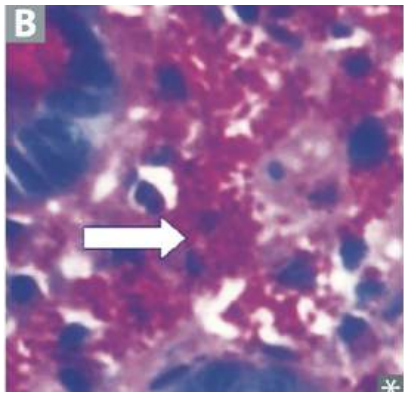

Часто наблюдаются кардиальные симптомы, артралгии и неврологические симптомы. Диарея/стеаторея возникают на поздних стадиях заболевания. Чаще всего встречается у мужчин пожилого возраста.

Воспалительные заболевания кишечника

Характеристики	Болезнь Крона	Язвенный колит
Локализация	Может поражать любой отдел ЖКТ, но наиболее часто локализуется в терминальном отделе подвздошной кишки и толстой кишке, особенно в их переходе друг в друга (илеоцекальном отделе), чередуется с нормальными участками без воспаления.	Колит = воспаление толстой кишки. Непрерывное поражение толстой кишки, всегда с вовлечением прямой кишки.
Макропрепарат	Трансмуральное воспаление → свищи. Слизистая оболочка поражается по типу «булыжной мостовой», жировая прослойка, утолщение стенки кишечника (симптом «струны» при прохождении содержимого тонкой кишки), линейные язвы, трещины.	Воспаление только слизистой и подслизистой оболочек. Рыхлая слизистая оболочка с поверхностными и/или глубокими изъязвлениями (сравните норму (рис. B) с патологическим процессом (рис. C). Потеря гаустр → вид «свинцовой трубы» на снимках.
Микропрепарат	Неказеозные гранулемы, лимфоидные агрегаты.	Абсцессы/язвы крипт, кровотечение, гранулем нет.
Осложнения	Мальабсорбция/недоедание, колоректальный рак (риск при панколите).	
	Свищи (например, кишечно-пузырные свищи, которые могут вызывать рецидивирующие ИМП и пневматурию), флегмона/абсцесс, стриктуры (вызывающие обструкцию), перианальные заболевания.	Молниеносный колит, токсический мегаколон, перфорация.
Кишечные проявления	Диарея, которая может быть с кровью или без нее.	Кровавая диарея (обычно болезненная).
Внекишечные проявления	Сыпь (гангренозная пиодермия, узловатая эритема), воспаление глаз (эписклерит, увеит), изъязвления полости рта (афтозный стоматит), артрит (периферический, спондилит).	
	Камни в почках из оксалата кальция — воспаление кишечника → нарушение всасывания жира → жир связывает кальций в кишечнике → избыток свободного оксалата в кишечнике → ↑ реабсорбция оксалата → связывание с кальцием в почках; желчные камни. Может быть ⊕ для антител к Saccharomyces cerevisiae (ASCA).	1° склерозирующий холангит. Связан с МПО-АНЦА/п-АНЦА.

Характеристики	Болезнь Крона	Язвенный колит
Лечение	Глюкокортикоиды, азатиоприн, антибиотики (например, ципрофлоксацин, метронидазол), биологические препараты (например, инфликсимаб, адалимумаб).	Препараты 5-аминосалициловой кислоты (например, месаламин), 6-меркаптопурин, инфликсимаб, колэктомия.
Активность болезни	Фекальный кальпротектин используется для контроля активности и отличия от невоспалительных заболеваний (синдром раздраженного кишечника).	

Микроскопический колит

Воспалительное заболевание толстой кишки, вызывающее хроническую водянистую диарею. Чаще всего встречается у женщин пожилого возраста.

Слизистая оболочка толстой кишки при эндоскопическом исследовании выглядит нормальной. Гистологическое исследование выявляет лимфоцитарную инфильтрацию в собственной пластинке с интраэпителиальным лимфоцитозом или утолщением субэпителиального коллагенового тяжа.

Синдром раздраженного кишечника

Рецидивирующая боль в животе, ассоциированная с ≥ 2 из следующих симптомов:

- Связанная с дефекацией
- Изменением частоты стула
- Изменением формы (консистенции) стула

Без структурных аномалий. Чаще всего встречается у женщин среднего возраста. Хронические симптомы могут быть с преобладанием диареи, запора или смешанными. Патофизиология многогранна. Может быть связана с фибромиалгией и расстройствами настроения (тревожностью, депрессией).

Терапия первой линии — изменение образа жизни и диеты.

Аппендицит

Острое воспаление аппендикса (синяя стрелка на рисунке А) может быть вызвано обструкцией каловыми массами (у взрослых) или лимфоидной гиперплазией (у детей).

Патофизиология
Обструкция проксимального отдела просвета аппендикса → обструкция по типу «замкнутого контура» → ↑ внутрипросветное давление → стимуляция афферентных висцеральных нервных волокон на уровне T8–T10 → начальная диффузная боль в эпигастральной области → воспаление распространяется на серозную оболочку и раздражает париетальную брюшину. Боль локализуется в области правого нижнего квадрата (RLQ)/ точки Мак-Бернея (1/3 расстояния от правой передней верхней подвздошной ости до пупка).

Клинические проявления
Тошнота, лихорадка; возможна перфорация → перитонит. Может вызывать синдром подвздошно-поясничной мышцы, синдром запирательной мышцы и симптом Ровзинга (сильная боль в правом квадрате при пальпации нижнего левого квадрата); защитное напряжение и болезненность при резком нажатии при осмотре.
Лечение: аппендэктомия.

Дивертикулы желудочно-кишечного тракта

Дивертикул

Выпячивание (A) из пищеварительного тракта, сообщающееся с просветом кишечника. Большинство дивертикулов (пищевода, желудка, двенадцатиперстной кишки, толстой кишки) являются приобретенными и называются «ложными дивертикулами».

- **«Истинный» дивертикул** – выпячивание всех слоев стенки кишечника (например, Меккелев).
- **«Ложный» дивертикул или псевдодивертикул** – выпячивание только слизистой и подслизистой оболочек. Встречается преимущественно в местах, где прямые сосуды проникают в наружный мышечный слой (например, Ценкеровский).

Дивертикулез

Множество ложных дивертикулов толстой кишки, обычно сигмовидной (рис. B). Встречается часто (примерно у 50% людей старше 60 лет). Вызван повышением внутрипросветного давления и очаговой слабостью стенки толстой кишки. Связан с ожирением и диетой с низким содержанием клетчатки и высоким содержанием жиров/красного мяса.

Часто протекает бессимптомно или сопровождается неопределённым дискомфортом.
Осложнения включают дивертикулярное кровотечение (безболезненное выделение крови с мочой), дивертикулит.

Дивертикулит

Воспаление дивертикулов с утолщением стенки (красные стрелки на рис. C), обычно вызывающее боль в нижнем левом квадранте живота, лихорадку и лейкоцитоз.

Лечение: поддерживающая терапия (при неосложнённом течении заболевания) или антибиотики (осложнённое течение).

Осложнения: абсцесс, свищ (коловезикальный свищ → пневматурия), обструкция (воспалительный стеноз), перфорация (белые стрелки на рис. C) (→ перитонит). Кровянистые выделения встречаются редко.

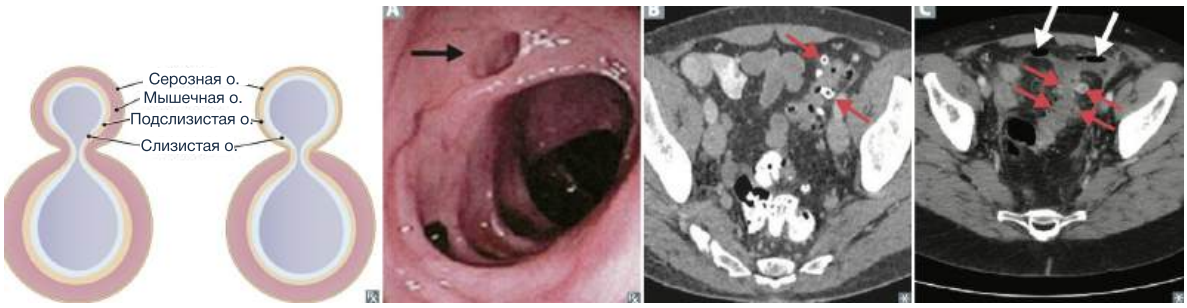

Дивертикул Ценкера

Ложный глоточно-пищеводный дивертикул.

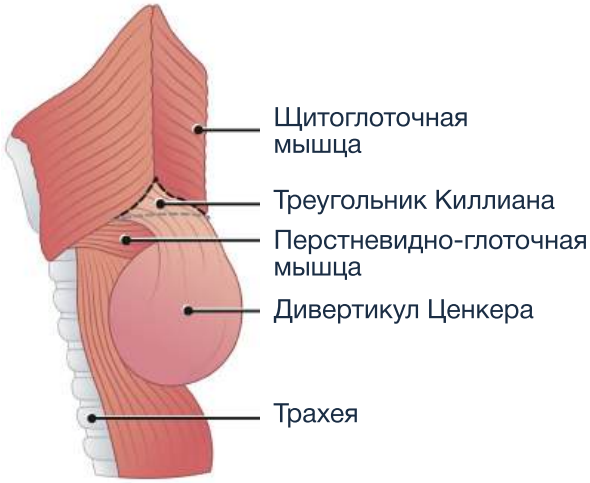

Патофизиология
Нарушение моторики пищевода приводит к выпячиванию слизистой оболочки в области “слабого места” между щитоглоточной и крикофарингеальной частями нижнего констриктора глотки (треугольник Киллиана).

Симптомы: дисфагия, обструкция, бульканье, аспирация, неприятный запах изо рта, опухолевидное образование на шее.
Чаще всего встречается у мужчин пожилого возраста.

Дивертикул Меккеля

Истинный дивертикул. Персистенция желточного (омфаломезентериального) протока. Может содержать эктопическую слизистую оболочку желудка и/или ткань поджелудочной железы, секретирующую кислоту. Наиболее частая врожденная аномалия желудочно-кишечного тракта.

Клинические признаки: может вызывать безболезненную гематохезию/мелену (реже), боль в правой подвздошномй области, инвагинацию, заворот кишок или обструкцию в области терминального отдела подвздошной кишки.

Диагностика: сцинтиграфия с 99mTc-пертехнетатом для определения поглощения гетеротопической слизистой оболочкой желудка.

Правило двух:

- В **2** раза чаще встречается у мужчин.
- Длина **2** дюйма (5 см).
- Расстояние до илеоцекального клапана **2** фута (60 см).
- **2**% населения.
- Обычно проявляется в первые **2** года жизни.
- Может иметь **2** типа эпителия (желудочный/панкреатический).

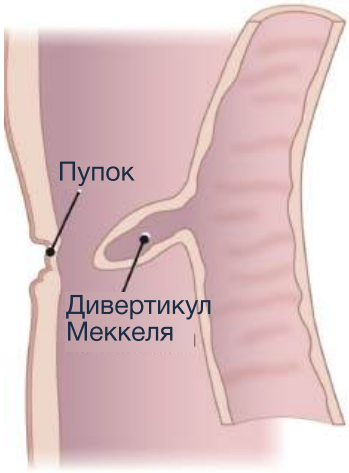

Болезнь Гиршпрунга

Врожденный мегаколон характеризуется отсутствием ганглиозных клеток/энтеральных нервных сплетений (ауэрбаховского и мейсснеровского) в дистальном отделе толстой кишки. Обусловлен нарушением миграции клеток нервного гребня. Связан с мутациями в гене RET, приводящими к потере функции.

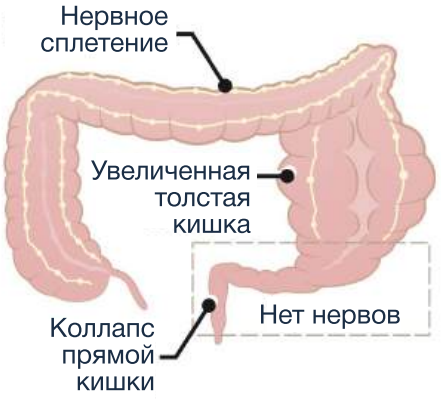

Клинические проявления

Проявляется рвотой с желчью, вздутием живота и отсутствием отхождения мекония в течение 48 часов, хроническим запором.

В норме участок толстой кишки, проксимальнее аганглионарного отдела, расширен, что приводит к образованию «переходной зоны».

Риск ↑ при синдроме Дауна.

“Взрывное выделение кала” → пустая прямая кишка при пальцевом исследовании.

Диагноз ставится на основании отсутствия ганглиозных клеток при ректальной аспирационной биопсии.

Лечение: резекция.

Мальротация

Аномалия поворота средней кишки во время внутриутробного развития → неправильное расположение кишечника (тонкая кишка сгруппирована справа, а толстая кишка – слева), образование фиброзных тяжей (тяжей Лэдда).

Может привести к завороту кишок, непроходимости двенадцатиперстной кишки.

Инвагинация

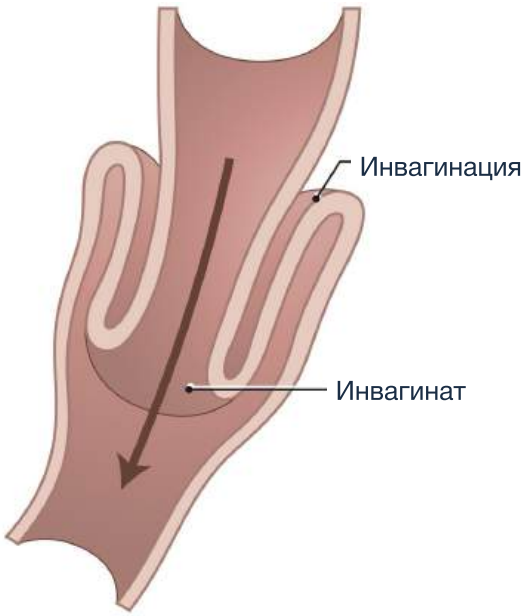

Телескопическое смещение проксимального сегмента кишечника в дистальный, чаще всего в области илеоцекального соединения.
Типично случается у младенцев.
Обычно идиопатическое у детей, реже – из-за наличия определённой точки отведения.
Идиопатическая форма связана с перенесенными недавними вирусными инфекциями (например, аденовирусной), вакциной против ротавируса → гипертрофия пейеровой бляшки может служить точкой отведения.

Распространённые точки отведения:

- Дети – дивертикул Меккеля, гематома стенки тонкой кишки (IgA-васкулит).
- Взрослые – интралюминальное образование/опухоль.

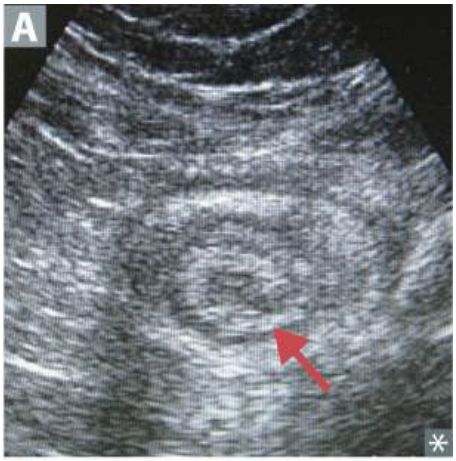

Вызывает тонкокишечную непроходимость и сосудистую недостаточность → периодическая боль в животе, рвота, стул с кровью, напоминающий смородиновое желе.
Образование в форме колбаски в правой части живота при осмотре. Пациент может подтягивать ноги к груди, чтобы облегчить боль.
УЗИ/КТ может выявить «симптом мишени» (рис. А).

Заворот кишок

Перекручивание участка кишечника вокруг брыжейки; может привести к непроходимости и инфаркту кишки. Может поражать весь желудочно-кишечный тракт.

- Заворот желудка чаще встречается при наличии аномалий (параэзофагеальная грыжа) у взрослых и проявляется сильной болью в животе, вздутием живота и невозможностью провести назогастральный зонд.
- Заворот средней кишки чаще встречается у младенцев и детей.
- Заворот сигмовидной кишки (симптом «кофейного зерна» на рентгенограмме (рис. А)) чаще встречается у пожилых людей.

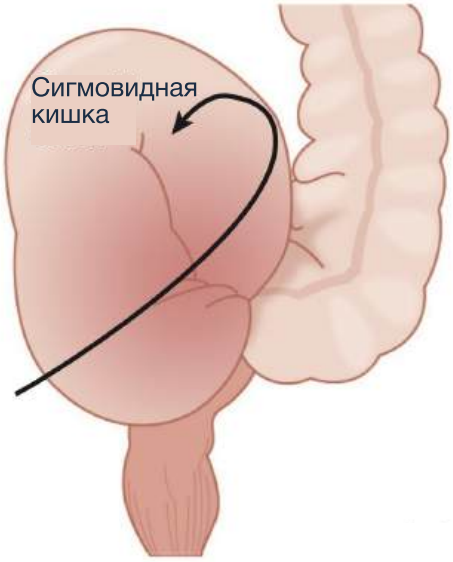

Синдром короткой кишки

Неспособность к адекватному всасыванию питательных веществ в тонком кишечнике вторично по отношению к хирургической резекции (например, при болезни Крона, злокачественных новообразованиях, травмах).

Мальабсорбция желчных солей и жира в дистальном отделе подвздошной кишки → обильная диарея после приема пищи, обезвоживание, потеря веса, анемия, образование камней из оксалата кальция в почках.

Другие кишечные расстройства

Острая мезентериальная ишемия

Критическая блокада кишечного кровотока (часто эмболическая окклюзия верхней брыжеечной артерии) → некроз тонкой кишки (рис. A) → боль в животе, несоответствующая физикальным данным. Может наблюдаться стул цвета красного смородинового желе.
Факторы риска: фибрилляция предсердий, заболевание периферических артерий, недавно перенесённый инфаркт миокарда, застойная сердечная недостаточность.

Ангиодисплазия

Извитое расширение сосудов → кровянистый стул. Чаще всего встречается в правой половине толстой кишки. Чаще встречается у пожилых пациентов. Подтверждается ангиографией. Связано с терминальной стадией почечной недостаточности, болезнью Виллебранда, аортальным стенозом.

Хроническая мезентериальная ишемия

«Кишечная стенокардия»: атеросклероз чревного ствола, верхней брыжеечной артерии (чаще всего поражается) или внутренней брыжеечной артерии → кишечная гипоперфузия → постпрандиальная боль в эпигастрии → отвращение к пище и потеря веса.

Ишемия толстой кишки

Схваткообразные боли в животе, сопровождающиеся кровянистым стулом. Наиболее распространенная локализация - область водораздела (селезеночный изгиб, ректосигмоидный переход). Чаще всего встречается у пожилых людей. На снимках визуализируется симптом «отпечатка большого пальца» из-за отека/кровоизлияния слизистой оболочки.

Кишечная непроходимость (илеус)

Кишечная гипомоторика без обструкции → запор и ↓ газы; вздутие/тимпанический живот с ↓ кишечными шумами. Связано с проведенными операциями на брюшной полости, приемом опиатов, гипокалиемией, сепсисом. Переходная зона на снимках отсутствует.
Лечение: покой кишечника, коррекция электролитного баланса, холинергические препараты (стимулируют моторику кишечника).

Некротизирующий энтероколит

Наблюдается у недоношенных детей, находящихся на искусственном вскармливании, с незрелой иммунной системой. Некроз слизистой оболочки кишечника (чаще всего терминального отдела подвздошной кишки и проксимального отдела толстой кишки), который может привести к пневматозу кишечника (стрелки на рисунке B), пневмоперитонеуму и газу в воротной вене.

Проктит

Воспаление слизистой оболочки прямой кишки, обычно связанное с инфекцией (гонорея, хламидии, кампилобактер, шигеллы, сальмонеллы, вирус простого герпеса (ВПГ), цитомегаловирусная инфекция), воспалительными заболеваниями кишечника (ВЗК) или лучевой терапией. Пациенты жалуются на тенезмы, ректальное кровотечение и боль в прямой кишке. Проктоскопия выявляет воспаление слизистой оболочки прямой кишки (язвы/везикулы при ВПГ). Ректальные мазки используются для выявления других инфекционных заболеваний.

Тонкокишечная непроходимость

Нарушение нормального тока содержимого кишечника → накопление жидкости и расширение кишечника проксимальнее закупорки и декомпрессия кишечника дистальнее закупорки.

Проявляется внезапным появлением боли в животе, тошнотой, рвотой, вздутием живота. Нарушение кровотока вследствие чрезмерного расширения или странгуляции может привести к ишемии, некрозу или перфорации.

Чаще всего причиной являются внутрибрюшинные спайки (фиброзные полосы рубцовой ткани), опухоли и грыжи (в редких случаях мекониальная пробка у новорожденных → мекониевый илеус). Рентгенография брюшной полости в вертикальном положении выявляет уровни воздуха и жидкости (рис. C).

Лечение: желудочно-кишечная декомпрессия, инфузионная терапия, покой кишечника.

Избыточный бактериальный рост в тонком кишечнике

Аномальный избыточный бактериальный рост в тонком кишечнике (обычно низкое количество колоний бактерий).

Факторы риска: изменение pH (например, ахлоргидрия, прием ИПП), анатомические особенности (например, тонкокишечная непроходимость, спайки, свищ, шунтирование желудка, слепая петля), нарушение моторики (например, гастропарез), иммуноопосредованные (дефицит IgA, ВИЧ).

Проявляется вздутием живота, метеоризмом, болью в животе, хронической водянистой диареей, мальабсорбцией (витамин B12) в тяжелых случаях.

Диагностика: углеводный дыхательный тест или посев содержимого тонкого кишечника.

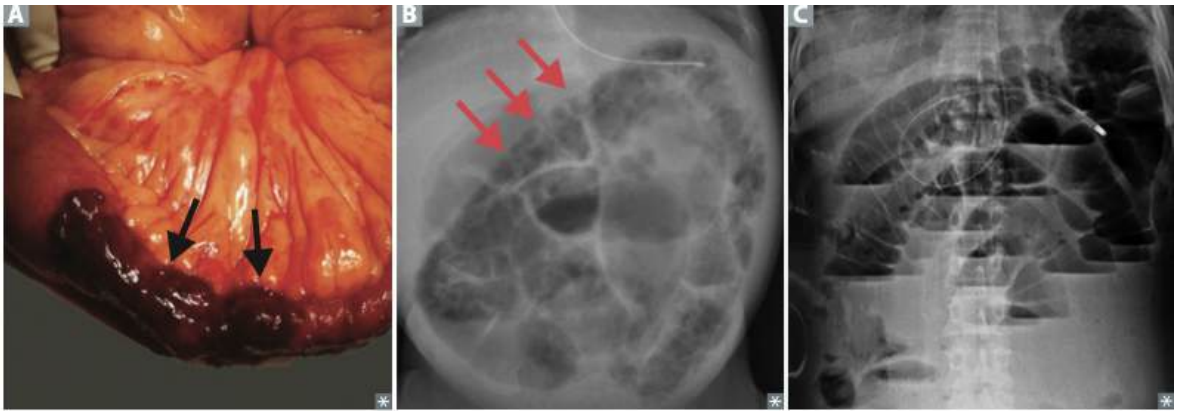

Полипы толстой кишки

Разрастания ткани в толстой кишке (рис. A). Макроскопически характеризуются как плоские, сидячие или на ножке, в зависимости от выступания в просвет толстой кишки. Обычно классифицируются по гистологическому типу.

Гистологический тип	Характеристики
Преимущественное не злокачественные	
Гамартоматозные полипы	• Одиночные поражения не имеют значительного риска трансформации. • Разрастания нормальной ткани толстой кишки с нарушенной архитектурой. • Связаны с синдромом Пейтца-Егерса (рис. B) и ювенильным полипозом.
Гиперпластические полипы	• Наиболее распространены; обычно меньше по размеру и преимущественно расположены в ректосигмоидной области. • Иногда трансформируются в зубчатые полипы и более запущенные образования.
Воспалительные псевдополипы	• Возникают из-за эрозии слизистой оболочки при воспалительных заболеваниях кишечника.
Полипы слизистой оболочки	• Небольшие, обычно < 5 мм. Внешне похожи на нормальную слизистую оболочку. Клинически незначимы.
Подслизистые полипы	• Могут включать липомы, лейомиомы, фибромы и другие новообразования.
Потенциально злокачественные	
Аденоматозные полипы	• Неопластические, обусловленные хромосомной нестабильностью, с мутациями в генах APC и KRAS. • Тубулярный (рис. C) тип имеет меньший злокачественный потенциал, чем ворсинчатый (рис. D); тубулярно-ворсинчатый тип имеет промежуточный злокачественный потенциал. • Обычно протекает бессимптомно; может проявляться скрытым кровотечением.
Зубчатые полипы	• Неопластические. Характеризуется фенотипом метилирования CpG-островка. Дефект может подавлять экспрессию генов репарации мисматчей (например, MLH1). Мутации приводят к микросателлитной нестабильности и мутациям в гене BRAF. • «Пилообразный» рисунок крипт при биопсии. • До 20% случаев спорадического колоректального рака.

Синдромы полипоза

Семейный аденоматозный полипоз (САП)	• Аутосомно-доминантная мутация гена-супрессора опухолей APC на хромосоме 5q21-q22. Гипотеза 2-х ударов. • Тысячи полипов возникают после полового созревания; распространяются на всю ободочную кишку; всегда поражают прямую кишку. • Профилактическая колэктомия, в противном случае 100% прогрессирование в колоректальный рак.
Синдром Гарднера	• САП + опухоли костей и мягких тканей (например, остеомы черепа или нижней челюсти), врожденная гипертрофия пигментного эпителия сетчатки, ретинированные/ сверхкомплектные зубы.
Синдром Тюрко	• САП или синдром Линча + злокачественная опухоль ЦНС (например, медуллобластома, глиома).
Синдром Пейтца-Егерса	• Аутосомно-доминантный синдром, характеризующийся множественными гамартомными полипами по всему желудочно-кишечному тракту, а также гиперпигментированными пятнами на губах, руках и гениталиях. • Связан с поышенным риском развития рака молочной железы и желудочно-кишечного тракта (например, колоректального рака, рака желудка, тонкой кишки, поджелудочной железы).
Синдром ювенильного полипоза	• Аутосомно-доминантный синдром у детей (обычно младше 5 лет) с множественными гамартомными полипами в толстой кишке, желудке и тонком кишечнике. • Ассоциируется с повышенным риском развития колоректального рака.
MUTYH-ассоциированный полипоз	• Аутосомно-рецессивное заболевание гена MUTYH, ответственного за репарацию ДНК. • Связано со значительным риском развития колоректального рака, полипов (аденоматозных; могут быть гиперпластическими или зубчатыми) и зубчатых аденом. • Также связано с аденомами двенадцатиперстной кишки, раком яичников и мочевого пузыря.

Синдром Линча

Также называется наследственным неполипозным колоректальным раком (ННПКР). Аутосомно-доминантная мутация генов репарации неспаренных хромосом (например, MLH1, MSH2) с последующей микросателлитной нестабильностью. Примерно в 80% случаев заболевание прогрессирует до колоректального рака. Всегда поражается проксимальный отдел толстой кишки. Сочетается с раком эндометрия, яичников и кожи.

Колоректальный рак (КРР)

Эпидемиология

Большинство пациентов старше 50 лет. Примерно у 25% имеется семейный анамнез.

Факторы риска

Аденоматозные и зубчатые полипы, семейные онкологические синдромы, ВЗК, курение, употребление в пищу обработанного мяса с низким содержанием клетчатки.

Клинические симптомы

Ректосигмоидный отдел > восходящий > нисходящий.

- Большинство случаев протекают бессимптомно.
- Правая сторона (слепая кишка, восходящий отдел) связана со скрытым кровотечением; левая сторона (ректосигмоидный отдел) связана с кровянистой массой и обструкцией (узкий просвет → ↓ калибр кала).
- Восходящая кишка — экзофитная масса, железодефицитная анемия, потеря веса.
- Нисходящая кишка — инфильтрирующая масса, частичная обструкция, колики, кровянистая масса.
- Может проявляться бактериемией/эндокардитом, вызванным S. bovis (gallolyticus), или как эпизод дивертикулита.

Диагностика

Железодефицитная анемия у мужчин (особенно старше 50 лет) и женщин в постменопаузе вызывает подозрение на колоректальный рак.

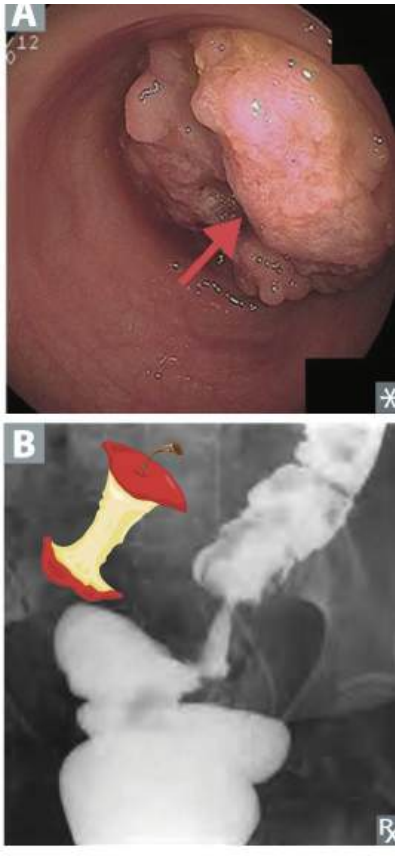

Скрининг:

- **Средний риск:** скрининг в возрасте 45 лет с помощью колоноскопии (полип виден на рисунке А); альтернативные варианты включают гибкую сигмоидоскопию, анализ кала на скрытую кровь (FOBT), иммунохимическое исследование кала (FIT), FIT-тест на ДНК кала, КТ-колонографию.
- **Пациенты, у которых есть родственник первой степени родства с раком толстой кишки:** скрининг в возрасте 40 лет с помощью колоноскопии или за 10 лет до появления симптомов у родственника.
- **Пациенты с ВЗК:** скрининг через 8 лет после начала заболевания.

Поражение в виде «яблочного огрызка» на рентгеновском снимке с бариевой клизмой (рис. B).

Онкомаркер CEA: подходит для мониторинга рецидива, не следует использовать для скрининга.

Молекулярный патогенез колоректального рака

Путь хромосомной нестабильности: мутации в APC вызывают FAP и большинство спорадических случаев KPP (обычно левостороннего) через последовательность аденомы-карциномы.

Путь микросателлитной нестабильности: мутации или метилирование генов репарации неспаренных нуклеотидов (например, MLH1) вызывают синдром Линча и некоторые спорадические случаи KPP (обычно правостороннего) через путь зубчатых полипов.

Сверхэкспрессия ЦОГ-2 связана с KPP; НПВП могут оказывать химиопрофилактическое действие.

Путь хромосомной нестабильности

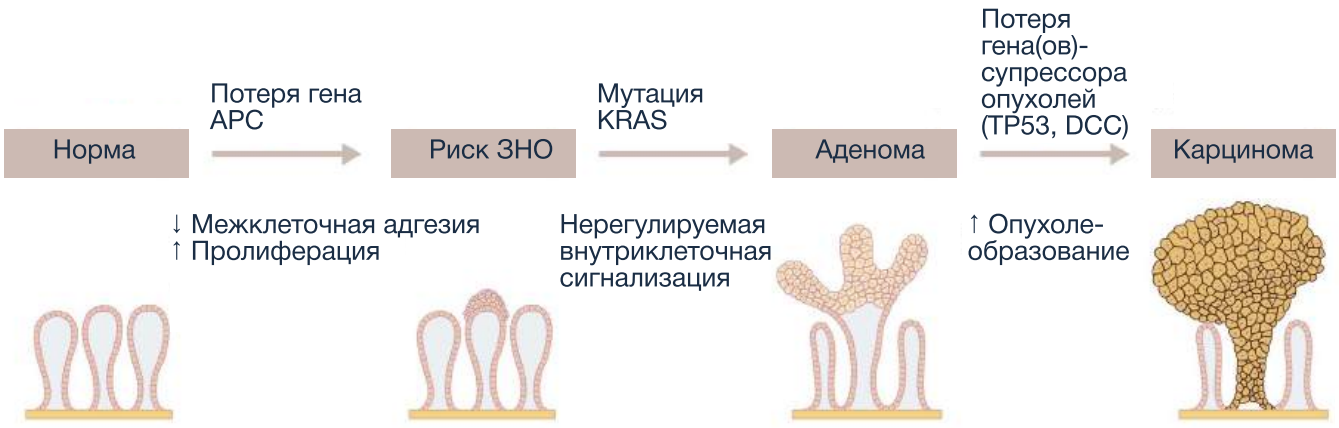

Цирроз печени и портальная гипертензия

Цирроз печени — диффузный мостовидный фиброз (за счёт звёздчатых клеток) и регенеративные узелки нарушают нормальную архитектуру печени (A); риск развития гепатоцеллюлярной карциномы. Может приводить к различным системным изменениям. Причины включают алкоголь, неалкогольный стеатогепатит, хронический вирусный гепатит, аутоиммунный гепатит, заболевания желчевыводящих путей, генетические/метаболические нарушения.

Портальная гипертензия — ↑ давление в системе воротной вены → новый коллатеральный кровоток → коллатеральные сосуды → варикозное расширение вен (например, пищевода, желудка и прямой кишки).
Причины: цирроз (наиболее частый), шистосомоз, тромбоз воротной вены.

Асцит — патологическое накопление жидкости в брюшной полости вследствие портальной гипертензии или тромбоза воротной вены.
↑ давление в печеночных синусоидах → асцит. Анализ сывороточно-асцитического градиента альбумина (СААГ) в образце асцитической жидкости позволяет определить этиологию асцита.
СААГ ≥ 1,1 = портальная гипертензия.

Синдром Бадда-Киари

Обструкция печёночного венозного оттока (например, вследствие тромбоза, компрессии) с центрилобулярным застоем и некрозом → застойная болезнь печени (гепатомегалия, асцит, варикозное расширение вен, боли в животе, печёночная недостаточность).
Связан с гиперкоагуляцией, истинной полицитемией, послеродовым состоянием, ГЦК. Может вызывать мускатную печень (пятнистую).

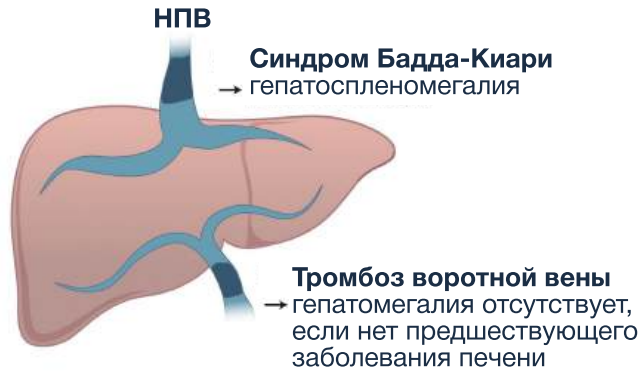

Тромбоз воротной вены — закупорка воротной вены, расположенной проксимально к печени. У большинства пациентов обычно протекает бессимптомно, но сопровождается портальной гипертензией, болью в животе и лихорадкой.
Может привести к ишемии кишечника при распространении на верхнюю брыжеечную вену. Этиология включает цирроз печени, злокачественные новообразования, панкреатит и сепсис.

Спонтанный бактериальный перитонит

Также называется первичным бактериальным перитонитом. Распространенная и потенциально смертельная бактериальная инфекция у пациентов с циррозом печени и асцитом. Часто протекает бессимптомно, но может вызывать лихорадку, озноб, боль в животе, непроходимость кишечника или ухудшение энцефалопатии.

Обычно вызывается грамотрицательными микроорганизмами (например, кишечной палочкой, клебсиеллой) или реже грамположительным стрептококком.

Диагностика: парацентез с абсолютным числом нейтрофилов (АЧН) в асцитической жидкости > 250 клеток/мм^3.

Лечение: эмпирическая терапия первой линии — цефалоспорины 3-го поколения (например, цефтриаксон).

Сывороточные маркеры патологии печени

Ферменты, выделяющиеся при повреждении печени

1. **Аспартатаминотрансфераза (АСТ) и аланинаминотрансфераза (АЛТ)**
- ↑ при большинстве заболеваний печени: АЛТ > АСТ
- ↑ при алкогольном гепатите: АСТ > АЛТ (соотношение обычно > 2:1, АСТ чаще всего не превышает 500 МЕ/л при алкогольном гепатите).
- АСТ > АЛТ при неалкогольной болезни печени свидетельствует о прогрессировании выраженного фиброза или цирроза.
- ↑↑↑ аминотрансферазы (>1000 МЕ/л): дифференциальный диагноз включает лекарственное поражение печени (например, отравление ацетаминофеном), ишемический гепатит, острый вирусный гепатит, аутоиммунный гепатит.

2. **Щелочная фосфатаза**
- ↑ при холестазе (например, при билиарной обструкции), инфильтративных заболеваниях, заболеваниях костей.

3. **γ-глутамилтранспептидаза**
- ↑ при различных заболеваниях печени и желчных протоков (как и ЩФ), но не при заболеваниях костей (расположен в канальцевой мембране гепатоцитов, как ЩФ); связано с употреблением алкоголя.

Функциональные маркеры печени

1. **Билирубин**
- ↑ при различных заболеваниях печени (например, билиарная обструкция, алкогольный или вирусный гепатит, цирроз), гемолиз

2. **Альбумин**
- ↓ при прогрессирующем заболевании печени (маркер биосинтетической функции печени)

3. **Протромбин**
- ↑ время при прогрессирующем заболевании печени (↓ выработка факторов свертывания, что позволяет оценить биосинтетическую функцию печени)

4. **Тромбоциты**
- ↓ при прогрессирующем заболевании печени (↓ тромбопоэтин, секвестрация печени) и портальной гипертензии (спленомегалия/селезеночная секвестрация)

Синдром Рейе

Редкая, часто фатальная печёночная энцефалопатия у детей. Связана с вирусной инфекцией (особенно вирусом ветряной оспы и гриппом), которая лечилась аспирином. Метаболиты аспирина ↓ β-окисление за счёт обратимого ингибирования митохондриальных ферментов.

Признаки: митохондриальные аномалии, жировая дистрофия печени (микровезикулярные жировые изменения), гипераммониемия, гипогликемия, рвота, гепатомегалия, кома.

↑ ВЧД ↑ заболеваемость и смертность. Также может развиться почечная и сердечная недостаточность.

NB! Избегайте применения аспирина у детей, за исключением случаев болезни Кавасаки.

Алкогольная болезнь печени

Алкогольная болезнь печени

Избыточная продукция НАДН → ↓ окисление жирных кислот и ↑ липогенез.

Стеатоз печени

Макровезикулярные жировые изменения (рис. A); могут быть обратимы при прекращении употребления алкоголя.

Алкогольный гепатит

Требует постоянного, длительного употребления алкоголя. Гепатоциты отечные и некротизированные с нейтрофильной инфильтрацией. Тельца Маллори (рис. B) (внутрицитоплазматические эозинофильные включения поврежденных кератиновых филаментов).

Алкогольный цирроз печени

Окончательная и, как правило, необратимая форма. Склероз вокруг центральной вены может наблюдаться на ранних стадиях заболевания. Регенеративные узелки, окруженные фиброзными тяжами (красные стрелки на рисунке C), возникают в ответ на хроническое повреждение печени → портальная гипертензия и терминальная стадия заболевания печени.

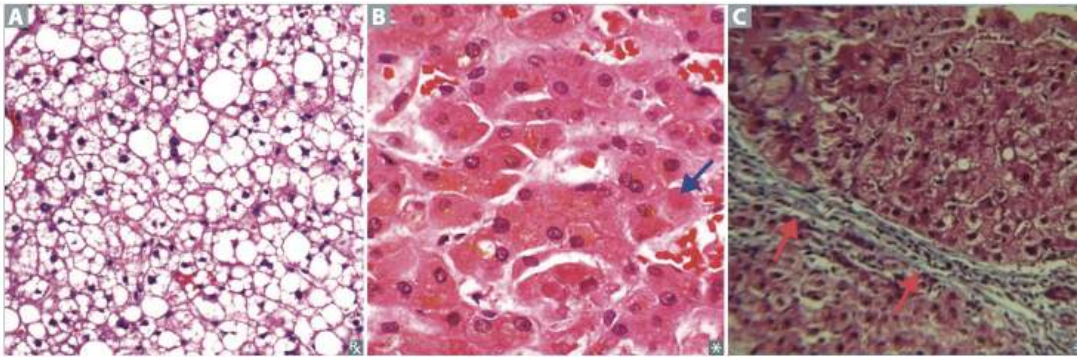

Стеатоз печени

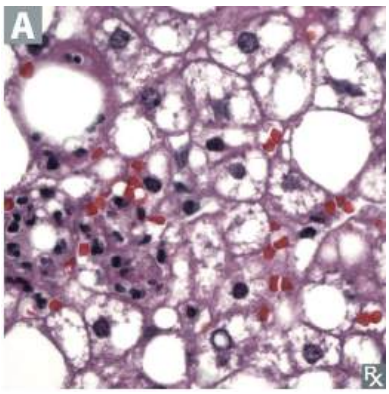

Стеатоз печени (жировой гепатоз, жировая инфильтрация печени) ассоциирован с метаболической дисфункцией (ранее известно как неалкогольная жировая болезнь печени).

Патофизиология
Связан с метаболическим синдромом (ожирение, инсулинорезистентность, артериальная гипертензия, гипертриглицеридемия, ↓ ЛПВП); ожирение → жировая инфильтрация гепатоцитов (рис. А) → клеточное «баллонирование» и в конечном итоге некроз. Стеатоз протекает без признаков значительного воспаления или фиброза. Может персистировать или даже регрессировать с течением времени. Обычно протекает бессимптомно.

Стеатогепатит, ассоциированный с метаболической дисфункцией (MASH), — ассоциирован с дольковым воспалением и баллонным расширением гепатоцитов → фиброз. Может прогрессировать до цирроза и ГЦК.

Аутоиммунный гепатит

Хроническое воспалительное заболевание печени. Чаще встречается у женщин. Может протекать бессимптомно или сопровождаться утомляемостью, тошнотой и зудом.

Лабораторные показатели: часто ⊕ антител к гладким мышцам или антител к микросомам печени/почек типа 1, ↑ АЛТ и АСТ.
Гистология: портальный и перипортальный лимфоплазмоцитарный инфильтрат.

Печеночная энцефалопатия

Цирроз → портосистемные шунты → ↓ метаболизм NH_3 → нейропсихиатрическая дисфункция (обратимая) от дезориентации/астериксиса до затрудненного пробуждения или комы.

Триггеры:

- ↑ образование и всасывание NH_3 (из-за желудочно-кишечного кровотечения, запора, инфекции).
- ↓ выведение NH_3 (из-за почечной недостаточности, приема диуретиков, шунтирования печеночного кровотока после TIPS).

Лечение: лактулоза (↑ образование NH_4^+) и рифаксимин (↓ количество кишечных бактерий, продуцирующих NH_3).

Опухоли печени

Гемангиома печени

Также называется кавернозной гемангиомой. Наиболее распространённая доброкачественная опухоль печени (венозная мальформация) (рис. A); обычно возникает в возрасте 30–50 лет. Биопсия противопоказана из-за риска кровотечения.

Очаговая узловая гиперплазия

Вторая по распространённости доброкачественная опухоль печени; встречается преимущественно у женщин в возрасте 35–50 лет. Гиперпластическая реакция гепатоцитов на аберрантную дистрофическую артерию. Характеризуется наличием центрального звёздчатого рубца. Обычно протекает бессимптомно и обнаруживается случайно.

Аденома печени

Редкая доброкачественная опухоль, часто связанная с приемом оральных контрацептивов или анаболических стероидов; может спонтанно регрессировать или разорваться (боль в животе и шок).

Гепатоцеллюлярная карцинома

Также называется гепатомой. Наиболее частая первичная злокачественная опухоль печени у взрослых (рис. B). Связана с вирусом гепатита B (+/– цирроз) и всеми другими причинами цирроза (включая вирус гепатита C, алкогольную и неалкогольную жировую болезнь печени, аутоиммунные заболевания, гемохроматоз, болезнь Вильсона, дефицит α1-антитрипсина) и специфическими канцерогенами (например, афлатоксином аспергиллов).

Данные обследования: анорексия, желтуха, болезненная гепатомегалия. Может привести к декомпенсации ранее стабильного цирроза (например, асциту) и тромбозу воротной вены. Распространяется гематогенным путем.

Диагностика: УЗИ (скрининг) или контрастная КТ/МРТ (рис. С) - подтверждение; биопсия при неясном диагнозе. Рецидив контролируется с помощью сывороточного АФП.

Ангиосаркома печени

Редкая злокачественная опухоль эндотелиального происхождения; связана с воздействием мышьяка и винилхлорида.

Метастазы

Наиболее распространенные злокачественные опухоли печени; 1-е место занимают метастазы рака органов ЖКТ, молочной железы и легких. Метастазы редко бывают одиночными.

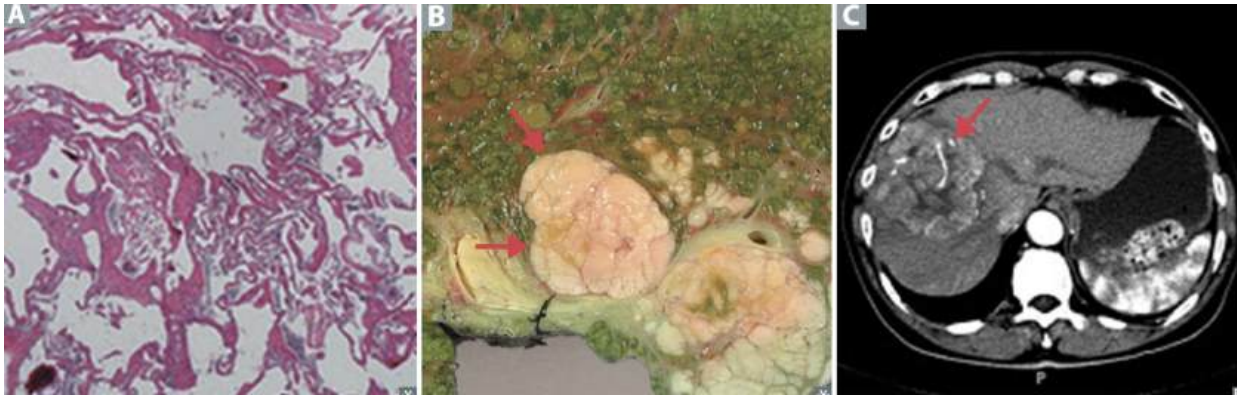

Дефицит α1-антитрипсина

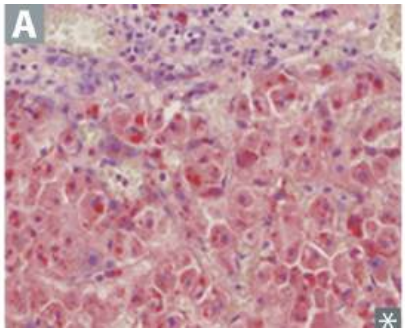

Агрегация белковых продуктов неправильно свёрнутого гена в гепатоцеллюлярном эндоплазматическом ретикулуме → цирроз с PAS ⊕ глобулами (рис. А) в печени.
Кодоминантный признак.
Часто встречается у молодых пациентов с поражением печени и одышкой без курения в анамнезе.

В легких ↓ α1-антитрипсин → неингибированная эластаза в альвеолах → ↓ эластическая ткань → панацинарная эмфизема.

Желтуха

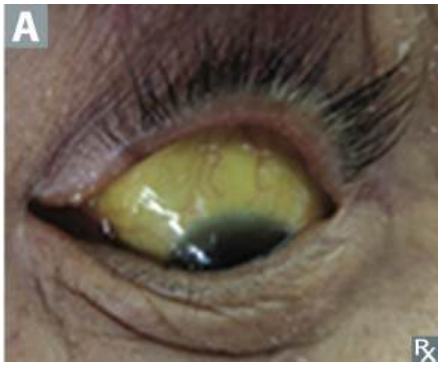

Аномальное пожелтение кожи и/или склер (иктеричность; рис. A) вследствие отложения билирубина.

Гипербилирубинемия вторично по отношению к ↑ образованию или ↓ клиренса билирубина (нарушение печеночного захвата, конъюгации, экскреции).

Мнемоника:
HOT Liver — частые причины повышения уровня билирубина:

- **H**emolysis
- **O**bstruction
- **T**umor
- **L**iver disease

Конъюгированная (прямая) гипербилирубинемия

- **Обструкция желчных путей:** желчные камни, холангиокарцинома, рак поджелудочной железы или печени, печеночный сосальщик.
- **Заболевания желчных путей:** первичный склерозирующий холангит, первичный билиарный холангит
- **Нарушение экскреции:** синдром Дубина-Джонсона, синдром Ротора.

Неконъюгированная (непрямая) гипербилирубинемия

- Гемолитическая, доброкачественная (новорожденные), синдром Криглера-Найяра, синдром Жильбера.

Смешанная гипербилирубинемия

- Гипербилирубинемия как прямая, так и непрямая.
- Гепатит, цирроз.

Доброкачественная неонатальная гипербилирубинемия

Ранее называлась физиологической неонатальной желтухой.
Легкая неконъюгированная гипербилирубинемия, вызванная:

- ↑ ускорением оборота эритроцитов плода (↑ гематокрита и ↓ продолжительности жизни эритроцитов плода).
- Незрелой печенью новорожденного (↓ активности УДФ-глюкуронозилтрансферазы).
- Стерильным кишечником новорожденного (↓ превращения в уробилиноген→ ↑ деконъюгации β-глюкуронидазой щеточной каемки кишечника → ↑ энтерогепатической циркуляции).

β-глюкуронидаза — лизосомальный фермент, деконъюгирующий прямой билирубин. Также обнаруживается в грудном молоке. Может приводить к образованию пигментных камней.

Встречается практически у всех новорожденных в течение первых 24 часов жизни и обычно проходит без лечения в первые 1–2 недели.

Выраженные формы:
Желтуха из-за отказа от грудного вскармливания — недостаточное потребление грудного молока → ↓ выведение билирубина со стулом → ↑ энтерогепатическая циркуляция.

Желтуха грудного молока — ↑ β-глюкуронидаза в грудном молоке → ↑ деконъюгация → ↑ энтерогепатическая циркуляция.

В тяжёлых случаях может развиться ядерная желтуха (отложение неконъюгированного жирорастворимого билирубина в головном мозге, особенно в базальных ганглиях).

Лечение: фототерапия (без использования ультрафиолета) изомеризует неконъюгированный билирубин в водорастворимую форму, которая может выводиться с желчью.

Атрезия желчных протоков

Наиболее частая причина трансплантации печени у детей. Фиброзно-облитерирующее разрушение желчных протоков → холестаз. Сочетается с отсутствием/аномалией желчного пузыря на УЗИ. Часто проявляется персистирующей желтухой у новорожденных после 2 недель жизни, потемнением мочи, ахоличным стулом и гепатомегалией.

Лабораторные показатели: ↑ прямого билирубина и ГГТ.

Наследственные гипербилирубинемии

1. Синдром Жильбера

Незначительное ↓ конъюгации УДФ-глюкуронозилтрансферазы. Бессимптомная или лёгкая желтуха, обычно возникающая при стрессе, болезни или голодании. ↑ неконъюгированного билирубина без явного гемолиза. Относительно распространённое доброкачественное заболевание.

2. Синдром Криглера-Наджара, тип I

Отсутствие УДФ-глюкуронозилтрансферазы. Проявляется в раннем возрасте, но у некоторых пациентов неврологические симптомы могут отсутствовать до более позднего периода жизни.

Клинические симптомы: желтуха, ядерная желтуха (отложение неконъюгированного билирубина в головном мозге) ↑ неконъюгированного билирубина.

Лечение: плазмаферез и фототерапия (не конъюгирует UCB, но ↑ полярность и ↑ водорастворимость, что способствует выведению). Трансплантация печени приводит к излечению.

Тип II протекает менее тяжело и поддаётся лечению фенобарбиталом (по сравнению с типом I, более тяжёлым), который ↑ синтез печёночных ферментов.

3. Синдром Дубина-Джонсона

Конъюгированная гипербилирубинемия вследствие нарушения экскреции печенью. Печень черная из-за нарушения экскреции метаболитов адреналина. Доброкачественное заболевание.

4. Синдром Ротора

Фенотипически сходен с синдромом Дубина-Джонсона, но протекает в более легкой форме, без черной печени.
Возникает вследствие нарушения печеночного накопления конъюгированного билирубина.

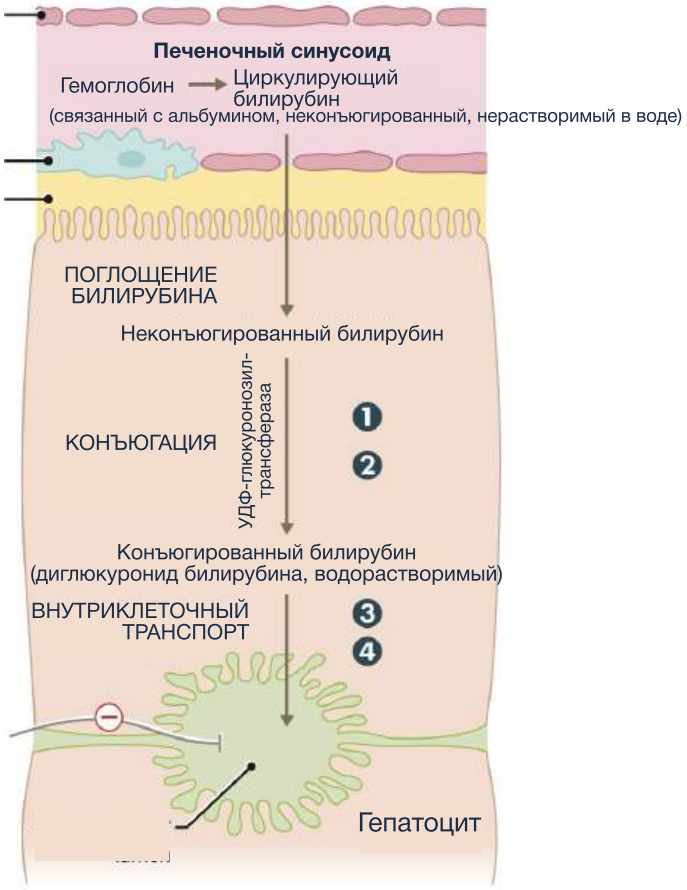

Болезнь Вильсона

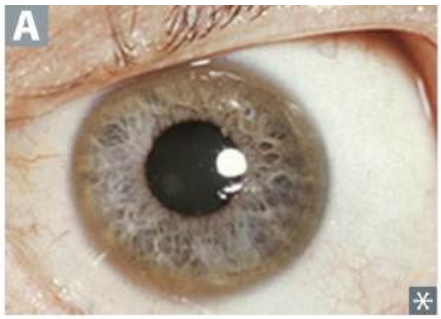

Также называется гепатолентикулярной дегенерацией.

Патофизиология

Аутосомно-рецессивные мутации в гепатоцитарной медь-транспортирующей АТФ-азе (ген ATP7B; хромосома 13) → ↓ включение меди в апоцерулоплазмин и выведение её в желчь → ↓ сывороточный церулоплазмин. Медь накапливается в организме, особенно в печени, головном мозге (например, в базальных ганглиях), роговице, почках; ↑ содержание меди в моче.

Клинические проявления

Проявляется в возрасте до 40 лет заболеваниями печени (например, гепатитом, острой печёночной недостаточностью, циррозом), неврологическими заболеваниями (например, дизартрией, дистонией, тремором, паркинсонизмом), психическими заболеваниями, кольцами Кайзера-Флейшера (отложениями в десцеметовой оболочке роговицы; рис. А), гемолитической анемией, заболеваниями почек (например, синдромом Фанкони).

Лечение: хелатирование пеницилламином или триентином, пероральный цинк. Трансплантация печени при острой печеночной недостаточности, связанной с болезнью Вильсона.

Гемохроматоз

Патофизиология

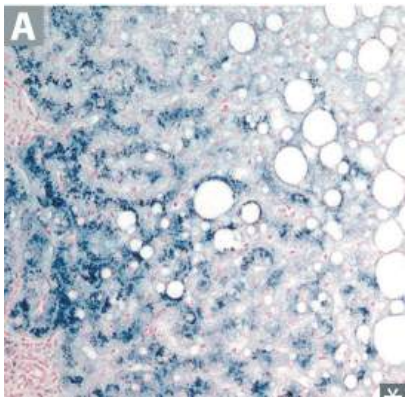

Аутосомно-рецессивное заболевание. Мутация в гене HFE, расположенном на 6-й хромосоме. Приводит к аномальной (низкой) продукции гепсидина, что ↑ всасывание железа в кишечнике. Перегрузка железом также может быть связана с хронической трансфузионной терапией (например, большой β-талассемией). Железо накапливается в организме, особенно в печени, поджелудочной железе, коже, сердце, гипофизе и суставах.
Гемосидерин (железо) можно обнаружить при МРТ печени или биопсии с окраской берлинской лазурью (рис. А).

Клинические провяления

Проявляется после 40 лет, когда общее содержание железа в организме превышает 20 г; потеря железа с менструацией замедляет прогрессирование заболевания у женщин.
Классическая триада: цирроз печени, сахарный диабет, пигментация кожи («бронзовый диабет»). Также вызывает рестриктивную кардиомиопатию (классическую) или дилатационную кардиомиопатию (обратимую), гипогонадизм, артропатию (отложение пирофосфата кальция, особенно в пястно-фаланговых суставах). ГЦК является частой причиной смерти.

Лечение: повторная флеботомия, хелатирование железа (Fe) с деферасироксом, дефероксамином, деферипроном.

Может проявляться зудом, желтухой, темной мочой, светлым стулом, гепатоспленомегалией.
Как правило, обладает холестатическим паттерном печеночных ферментов (↑ конъюгированного билирубина, ↑ холестерина, ↑ ЩФ, ↑ ГГТ).

Первичный склерозирующий холангит

Эпидемиология

Классически встречается у мужчин среднего возраста с язвенным колитом.

Патофизиология

Неизвестная причина концентрического фиброза желчных протоков по типу «луковой шелухи» → чередование стриктур и дилатаций с «четкообразными» расширениями внутри- и внепеченочных желчных протоков при ЭРХПГ (рис. А), магнитно-резонансной холангиопанкреатографии (МРХПГ).

Часто ассоциирован с язвенным колитом.

Лабораторные исследования: МПО-АНЦА/п-АНЦА ⊕. ↑ IgM.

Осложнения

- Может привести к вторичному билиарному циррозу.
- ↑ риск холангиокарциномы и рака желчного пузыря.

Первичный билиарный холангит

Эпидемиология

Классически встречается у женщин среднего возраста.

Патофизиология

Аутоиммунная реакция → лимфоцитарный инфильтрат +/– гранулёмы → деструкция дольковых желчных протоков.

Лабораторные исследования: антимитохондриальные антитела ⊕, ↑ IgM.

Связано с другими аутоиммунными заболеваниями (например, тиреоидитом Хашимото, ревматоидным артритом, целиакией).

Лечение: урсодиол.

Вторичный билиарный цирроз

Эпидемиология

Пациенты с обструктивными поражениями (желчные камни, стриктуры желчных протоков, рак поджелудочной железы).

Патофизиология

Внепеченочная билиарная обструкция → ↑ давление во внутрипеченочных протоках → повреждение/фиброз и застой желчи.

Может осложниться острым холангитом.

Желчнокаменная болезнь и сопутствующие патологии

Патофизиология желчнокаменной болезни

↑ холестерин и/или билирубин, ↓ желчные соли и застой желчного пузыря — все это приводит к образованию осадка или камней.

2 типа камней:

- **Холестериновые камни** (рис. A) (рентгенопрозрачные, 10–20% непрозрачны из-за кальцификации) — 80% камней. Связаны с ожирением, болезнью Крона, пожилым возрастом, терапией эстрогенами, многоплодной беременностью, быстрой потерей веса, приемом лекарств (например, фибратов).
- **Пигментные камни** (чёрные = рентгеноконтрастные, билирубинат Ca^{2+}, гемолиз; коричневые = рентгенопрозрачные, инфекция). Связаны с болезнью Крона, хроническим гемолизом, алкогольным циррозом печени, пожилым возрастом, желчными инфекциями, полным парентеральным питанием (ППП).

Наиболее частым осложнением является холецистит; также может вызывать острый панкреатит, острый холангит.

Диагностика с помощью УЗИ. При наличии симптомов – плановая холецистэктомия.

Мнемоника

Факторы риска (8 F): female, fat, fertile, forty, fair, feeds (TPN), fasting (rapid weight loss), fibrates.

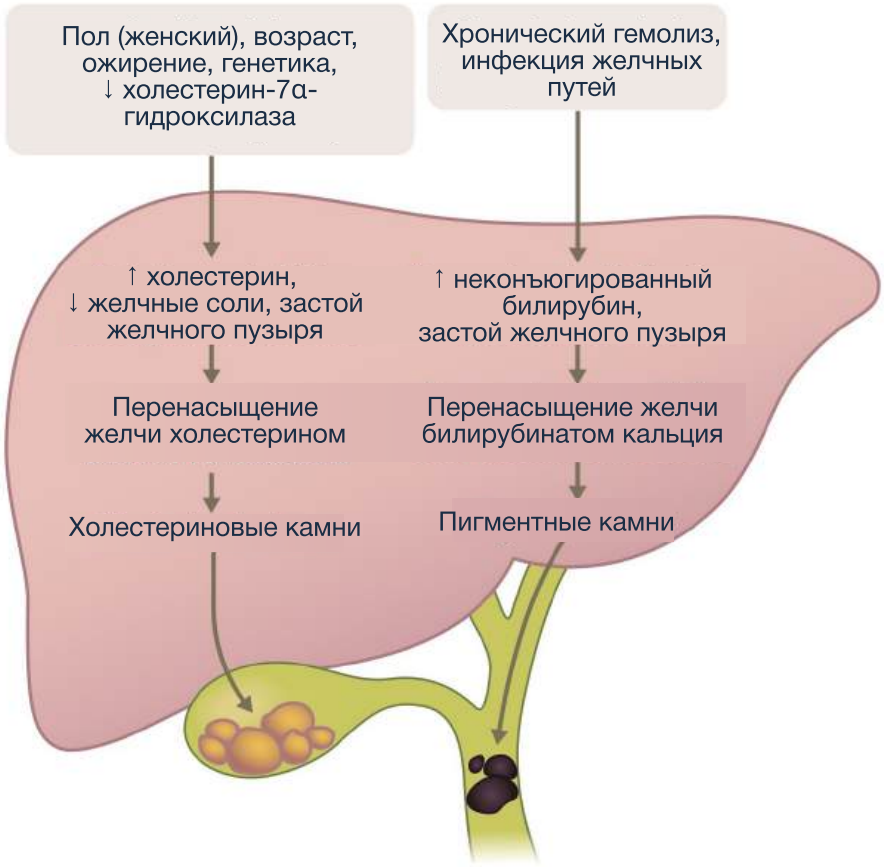

Желчная колика

Сопровождается тошнотой/рвотой и тупой болью в правом верхнем квадранте живота. Нейрогормональная активация (например, выброс холецистокинина (ССК) после жирной пищи) вызывает сокращение желчного пузыря, выталкивая камень в пузырный проток. Лабораторные показатели в норме, УЗИ показывает признаки желчнокаменной болезни.

Холедохолитиаз

Наличие желчных камней в общем желчном протоке, часто приводящее к повышению уровня ЩФ, ГГТ, прямого билирубина и/или АСТ/АЛТ.

Холецистит

Острое или хроническое воспаление желчного пузыря.

- **Калькулезный холецистит** — наиболее распространенный тип; обусловлен закупоркой желчного камня пузырным протоком, что приводит к воспалению и утолщению стенки желчного пузыря (стрелки на рисунке B); может вызывать вторичную инфекцию.

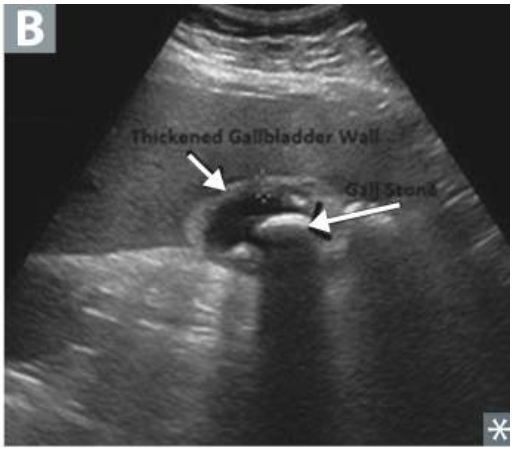

- **Бескаменный холецистит** — возникает вследствие застоя желчного пузыря, гипоперфузии или инфекции (ЦМВ); наблюдается у пациентов в критическом состоянии.

Симптом Мерфи: остановка дыхания при пальпации правого верхнего квадранта живота из-за боли. Боль может иррадиировать в правое плечо (из-за раздражения диафрагмального нерва).
↑ ЩФ при поражении желчных протоков (например, при остром холангите).

Диагностика проводится с помощью УЗИ или холесцинтиграфии (HIDA-сканирования). Отсутствие визуализации желчного пузыря при HIDA-сцинтиграфии указывает на обструкцию.

Желчнокаменная непроходимость — свищ между желчным пузырем и желудочно-кишечным трактом → камень проникает в просвет ЖКТ → закупорка на уровне илеоцекального клапана (самого узкого места); можно увидеть воздух в желчных протоках (пневмобилия).
Триада Риглера: рентгенологические признаки пневмомобилии, тонкокишечной непроходимости, желчного камня.

Фарфоровый желчный пузырь

Кальцинированный желчный пузырь вследствие хронического холецистита; обычно обнаруживается случайно при визуализации (рис. C).

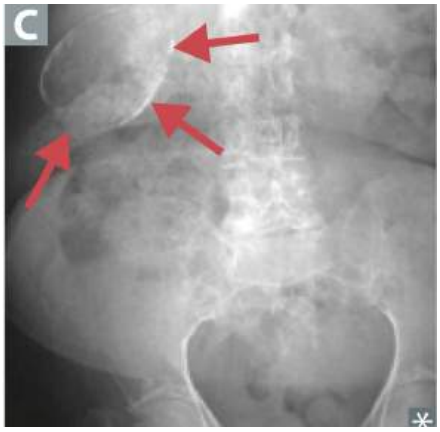

Лечение: профилактическая холецистэктомия обычно рекомендуется в связи с ↑ повышенным риском развития рака желчного пузыря (чаще всего аденокарциномы).

Острый холангит

Также называется восходящим холангитом. Инфекция желчных протоков, обычно обусловленная обструкцией, которая приводит к стазу/избыточному бактериальному росту.

Триада Шарко при холангите включает желтуху, лихорадку и боль в правом верхнем квадранте живота.

Пентада Рейнольдса включает триаду Шарко, а также изменение психического состояния и шок (гипотонию).

Холангиокарцинома

Злокачественная опухоль эпителия желчных протоков.
Наиболее часто встречается в месте слияния правого и левого печеночных протоков.

Факторы риска включают первичный склерозирующий холангит, инфекции, вызванные печеночными сосальщиками (например, Clonorchis).

Клинические проявления: обычно симптомы появляются на поздних стадиях - утомляемость, потеря веса, боль в животе и желтуха. При визуализации может наблюдаться обструкция желчных путей.

Гистология: инфильтрирующие опухолевые железы, связанные с десмопластической стромой.

Панкреатит

Воспаление поджелудочной железы. Обычно стерильное.

Острый панкреатит

Аутопереваривание поджелудочной железы панкреатическими ферментами (на рис. А показана поджелудочная железа [жёлтые стрелки], окружённая отёком [красные стрелки]).

Причины: идиопатическая, камни в желчном пузыре, этанол, травма, стероиды, эпидеми́ческий парот́ит, аутоиммунное заболевание, укус скорпиона, гиперкальциемия/гипертриглицеридемия (> 1000 мг/дл), ЭРХПГ, приём лекарств (например, сульфаниламидных препаратов, НИОТ, ингибиторов протеазы).

Диагноз устанавливается по наличию 2 из 3 критериев: острая боль в эпигастрии, часто иррадиирующая в спину, сывороточная амилаза или липаза (более специфично) в 3 раза выше верхней границы нормы или характерные результаты визуализации.

Осложнения: псевдокиста поджелудочной железы (рис. В; выстлана грануляционной тканью, а не эпителием), абсцесс, некроз паренхиматозной или перипанкреатической ткани, кровотечение, инфекция, органная недостаточность, гипокальциемия.

Хронический панкреатит

Хроническое воспаление, атрофия, кальцификация поджелудочной железы (рис. C).

Основные факторы риска включают злоупотребление алкоголем и генетическую предрасположенность (например, муковисцидоз, мутации SPINK1); может быть идиопатическим.

Осложнения включают недостаточность поджелудочной железы и образование псевдокист.

Недостаточность поджелудочной железы (обычно при функции поджелудочной железы <10%) может проявляться стеатореей, дефицитом жирорастворимых витаминов, сахарным диабетом.
Амилаза и липаза могут быть повышены или нет (почти всегда повышены при остром панкреатите).

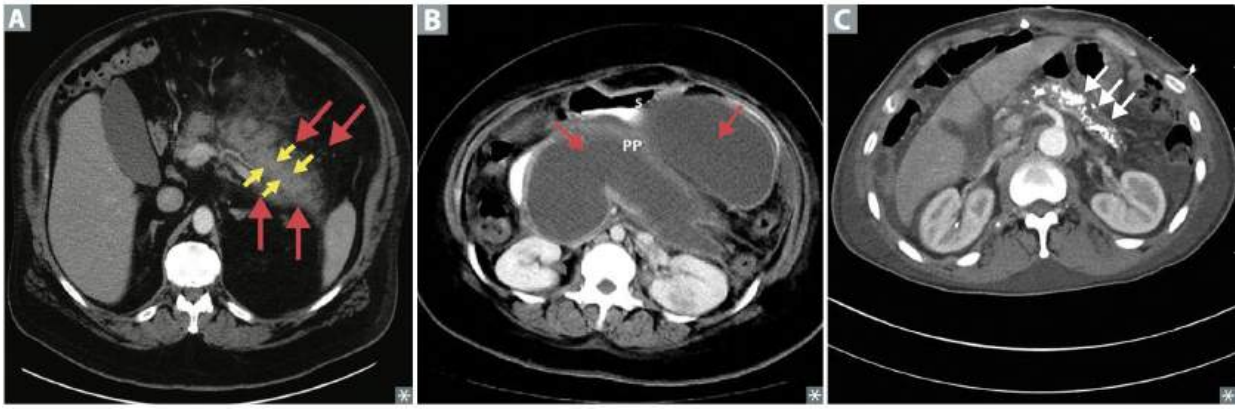

Аденокарцинома поджелудочной железы

Очень агрессивная опухоль, исходящая из протоков поджелудочной железы (дезорганизованная железистая структура с клеточной инфильтрацией (рис. A)); часто уже с наличием метастазов на момент постановки диагноза, средняя выживаемость составляет около 1 года после постановки диагноза.

Опухоли чаще встречаются в головке поджелудочной железы (рис. B) (приводят к обструктивной желтухе). Ассоциируется с онкомаркером CA 19-9 (также CEA, менее специфичен). Наиболее частой геномной аномалией является мутация, активирующая ген KRAS.

Факторы риска:

- Табакокурение (наиболее значимый фактор риска)
- Хронический панкреатит (особенно старше 20 лет)
- Сахарный диабет
- Возраст старше 50 лет

Часто проявляется:

- Болью в животе, иррадиирующей в спину
- Потерей веса (из-за мальабсорбции и анорексии)
- Мигрирующим тромбофлебитом — покраснением и болезненностью при пальпации конечностей (синдром Труссо)
- Обструктивной желтухой с пальпируемым безболезненным желчным пузырем (симптом Курвуазье)

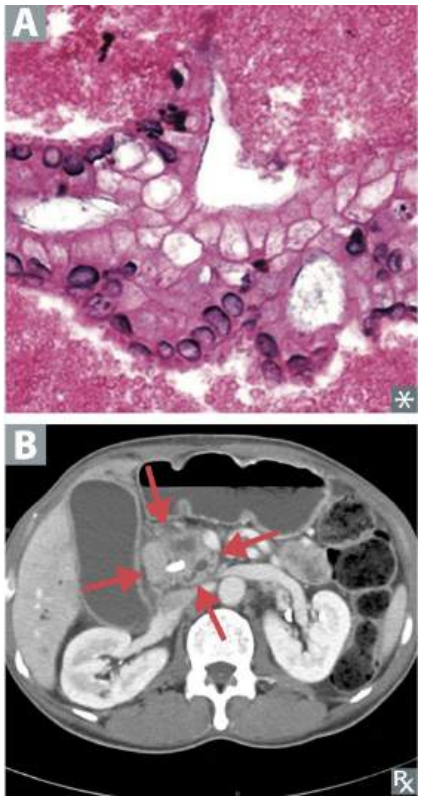

Терапия подавления кислотности желудка

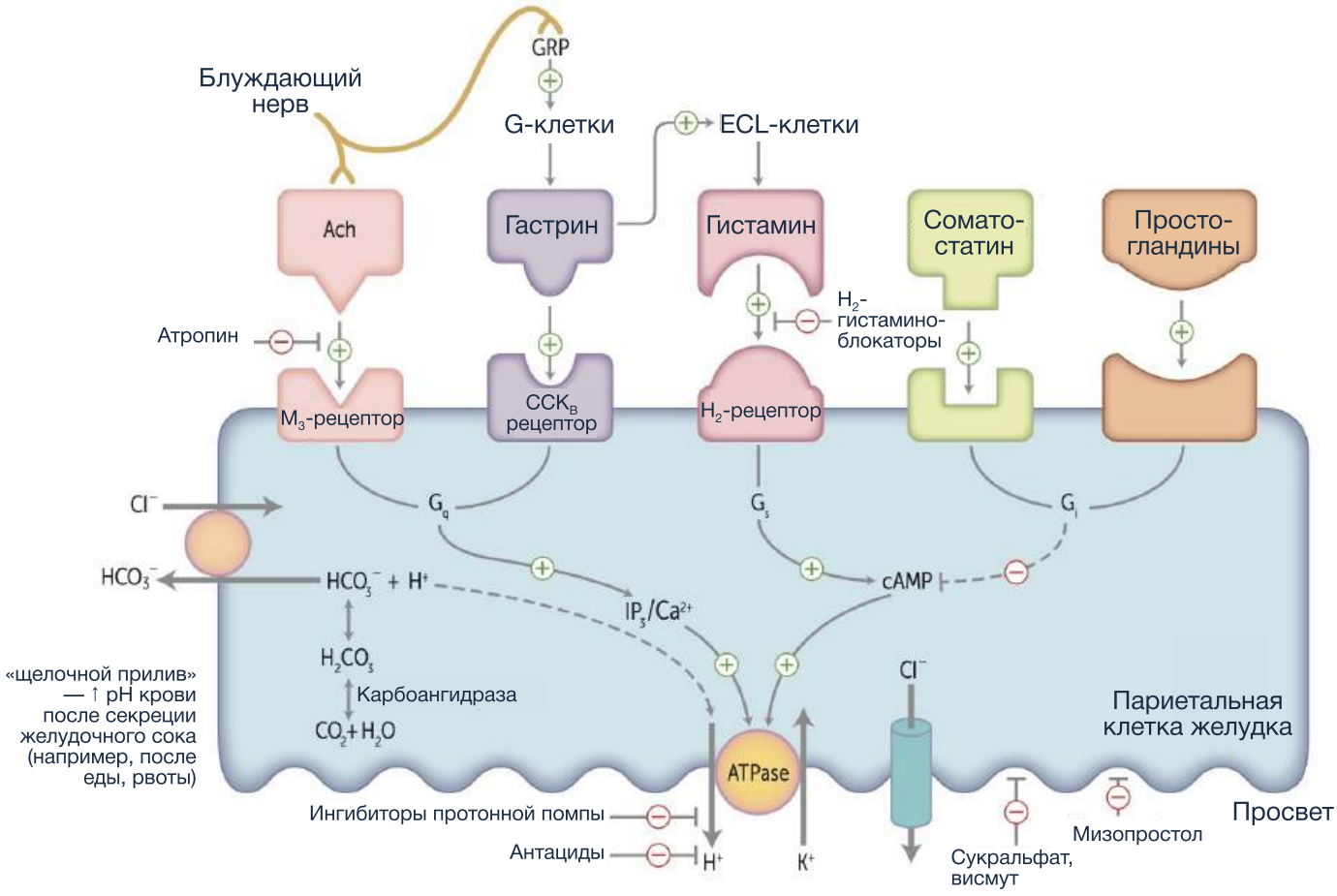

H_2-гистаминоблокаторы

Циметидин, фамотидин, низатидин.

Механизм действия

Обратимая блокада гистаминовых H_2-рецепторов → ↓ секреция H^+ париетальными клетками.

Клиническое применение

Язвенная болезнь, гастрит, легкий эзофагеальный рефлюкс.

Побочные эффекты
Циметидин является мощным ингибитором цитохрома P-450 (множественное лекарственное взаимодействие); он также обладает антиандрогенными эффектами (выброс пролактина, гинекомастия, импотенция, снижение либидо у мужчин); может проникать через гематоэнцефалический барьер (спутанность сознания, головокружение, головные боли) и плаценту. Циметидин снижает почечную экскрецию креатинина. Другие блокаторы H_2-рецепторов практически не имеют подобных эффектов.

Ингибиторы протонной помпы

Омепразол, лансопразол, эзомепразол, пантопразол, декслансопразол.

Механизм действия
Необратимо ингибирует H^+/K^+-АТФазу в париетальных клетках желудка.

Клиническое применение
Язвенная болезнь, гастрит, эзофагеальный рефлюкс, синдром Золлингера-Эллисона, компонент терапии H. pylori, профилактика стрессовых язв.

Побочные эффекты
- ↑ риск инфекции Clostridium difficile, пневмонии, острого интерстициального нефрита.
- Мальабсорбция витамина B12
- ↓ абсорбция Mg^{2+}/Ca^{2+} в сыворотке (что может привести к повышению риска переломов у пожилых людей).

Антациды

Может влиять на абсорбцию, биодоступность или выведение с мочой других лекарственных средств, изменяя pH желудка и мочи или замедляя опорожнение желудка. Всё это может вызывать гипокалиемию.

Гидроксид алюминия
Побочные эффекты: запор, гипофосфатемия, остеодистрофия, слабость проксимальных мышц, судороги

Карбонат кальция

Побочные эффекты: гиперкальциемия (молочно-щелочной синдром), ↑ рикошетная кислотность, может образовывать хелатные соединения и снижать эффективность других препаратов (например, тетрациклина)

Гидроксид магния

Побочные эффекты: диарея, гипорефлексия, гипотония, остановка сердца

Висмут, сукральфат

Механизм действия

- Связывается с дном язвы, обеспечивая физическую защиту и позволяя секреции HCO_3^- восстановить градиент pH в слизистой оболочке.
- Сукральфату необходима кислая среда, поэтому он не применяется одновременно с ИПП/блокаторами H_2-рецепторов.

Клиническое применение

↑ заживление язв, диарея путешественников (висмут).
Висмут также используется в квадротерапии H. pylori.

Мизопростол

Механизм действия

- Аналог ПГЕ1.
- ↑ выработку и секрецию желудочного слизистого барьера,
- ↓ выработку кислоты.

Клиническое применение

Профилактика язвенной болезни, вызванной НПВП (НПВП блокируют выработку ПГЕ1). Также используется не по прямому назначению для стимуляции родов (способствует созреванию шейки матки).

Побочные эффекты

- Диарея.
- Противопоказан беременным пациенткам (оказывает абортивное действие).

Октреотид

Механизм действия
Аналог соматостатина длительного действия; подавляет секрецию различных спланхнических вазодилатирующих гормонов.

Клиническое применение
Острые варикозные кровотечения, акромегалия, ВИПома, карциноидные опухоли.

Побочные эффекты
Тошнота, спазмы, стеаторея, ↑ риск развития желчнокаменной болезни из-за ингибирования ССК.

Сульфасалазин

Механизм действия
- Комбинация сульфапиридина (антибактериальный компонент) и 5-аминосалициловой кислоты (противовоспалительный компонент).
- Активируется бактериями толстой кишки.

Клиническое применение
Язвенный колит, болезнь Крона (колитический компонент).

Побочные эффекты
Недомогание, тошнота, токсичность сульфаниламидов, обратимая олигоспермия.

Лоперамид, дифеноксилат

Механизм действия
Агонисты μ-опиоидных рецепторов → ↓ моторика кишечника. Плохо проникает в ЦНС (низкий потенциал привыкания).

Клиническое применение
Диарея.

Побочные эффекты
Тошнота, запор

Противорвотные средства

Все они действуют центрально в хеморецепторной триггерной зоне area postrema.

Препарат	Механизм	Клиническое использование	Побочные эффекты
Ондансетрон, гранисетрон	• Антагонисты 5-HT_3-рецепторов • Также действуют периферически (↓ стимуляцию блуждающего нерва)	Тошнота и рвота после химиотерапии, лучевой терапии или хирургического вмешательства	Головная боль, запор, удлинение интервала QT, серотониновый синдром
Прохлорперазин, метоклопрамид	• Антагонисты D_2-рецепторов • Метоклопрамид также вызывает ↑ опорожнение желудка и ↑ тонус НПС	Тошнота и рвота. Метоклопрамид также применяется при гастропарезе, персистирующей ГЭРБ.	Экстрапирамидные симптомы,гиперпролактинемия, тревога, сонливость, беспокойство, депрессия, желудочно-кишечные расстройства
Апрепитант, фосапрепитант	• Антагонисты рецептора NK_1 (нейрокинина-1) • Рецептор NK_1 = рецептор вещества P	Тошнота и рвота, вызванные химиотерапией	Усталость, расстройство желудочно-кишечного тракта

Орлистат

Механизм действия

Ингибирует желудочную и панкреатическую липазу → ↓ расщепления и усвоения жиров, содержащихся в пище. Принимать с жиросодержащей пищей.

Клиническое применение

Потеря веса.

Побочные эффекты

Боль в животе, метеоризм, позывы к дефекации/частый стул, стеаторея; ↓ всасывания жирорастворимых витаминов.

Слабительные средства

Препарат	Механизм	Побочные эффекты
Слабительные, увеличивающие объём кишечного содержимого Метилцеллюлоза, псиллиум	Растворимые волокна, которые втягивают воду в просвет кишечника, образуя вязкую жидкость, способствующую перистальтике.	Вздутие живота
Осмотические слабительные Лактулоза, цитрат магния, гидроксид магния, полиэтилен-гликоль	Обеспечивает осмотическую нагрузку для привлечения воды в просвет ЖКТ. Лактулоза также лечит печеночную энцефалопатию: кишечная микробиота расщепляет лактулозу на метаболиты (молочную и уксусную кислоты), которые способствуют выведению азота в виде NH_4^+, задерживая его в толстой кишке.	Диарея, обезвоживание; могут использоваться пациентами с булимией.
Стимулирующие слабительные Бисакодил, сенна	Стимуляция энтерального нерва → сокращение толстой кишки	Диарея
Смягчающие слабительные Докузат	Поверхностно-активные вещества, которые снижают поверхностное натяжение стула, способствуя попаданию воды в кал, размягчая его и способствуя его выведению.	Диарея
Любипростон	Активатор хлоридных каналов → ↑ секреция кишечной жидкости	Диарея, тошнота
Агонисты гуанилатциклазы-С Линаклотид, плеканатид	Активация внутриклеточной сигнализации цГМФ → ↑ секреция жидкости и электролитов в просвет кишечника	Диарея, вздутие живота, дискомфорт в животе, метеоризм
Серотонинергические агонисты Прукалоприд	Агонизм $5HT_4$ → стимуляция энтеральных нервов → ↑ перистальтика, кишечная секреция	Диарея, боль в животе, тошнота, головная боль
Ингибитор NHE_3 Тенапанор	Ингибирует обмен Na^+/H^+ → ↓ абсорбцию Na^+ → ↑ секрецию H_2O в просвете	Диарея, боли в животе, тошнота

SYNAPSE

ГАСТРОЭНТЕРОЛОГИЯ

Внутренние болезни

Высшая Школа Терапии

Самый полный и продолжительный курс по терапии, за 12 месяцев которого вы изучите все направления этой обширной специальности. Дважды в неделю вас ждут 2 часа живого общения с практикующими врачами, экспертами мирового уровня, и возможность перенять их клинический опыт из первых рук

0% сухой теории, 100% клинического мышления и логики

Станьте мастером дифференциальной диагностики благодаря междисциплинарному подходу

получить бесплатную консультацию

узнать подробнее

ОПОРНО-ДВИГАТЕЛЬНАЯ СИСТЕМА И ДЕРМАТОЛОГИЯ

Кости, кожа, суставы, мышцы, сухожилия — это не просто анатомические структуры, а системы, где любое нарушение отражается на всем организме.

В этом разделе First Aid:

- учит различать травмы, воспалительные, дегенеративные и метаболические заболевания;
- связывает анатомию, патологию и физиологию движения в единую систему;
- показывает основные различия между вирусными, бактериальными, грибковыми и аутоиммунными поражениями кожи.

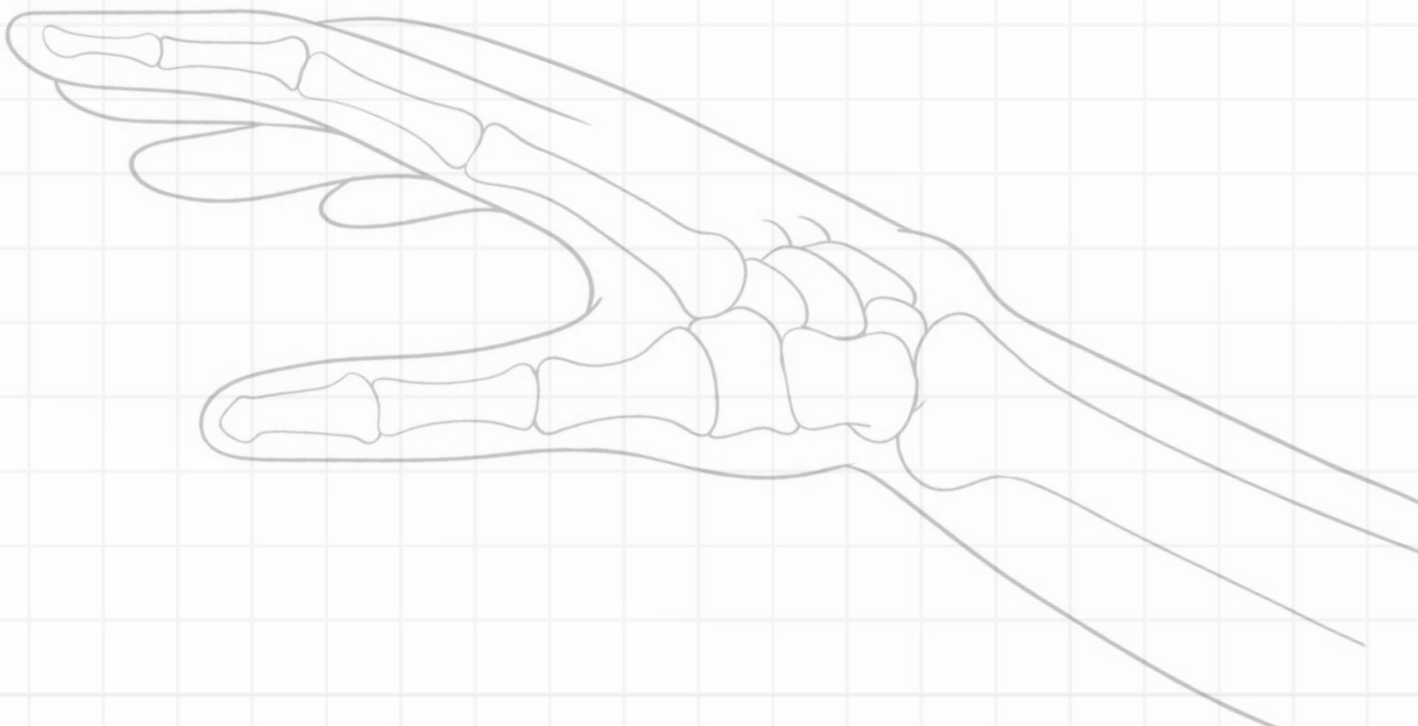

АНАТОМИЯ И ФИЗИОЛОГИЯ

Нервы верхних конечностей

Нерв	Причины повреждения	Клинические проявления
Подмышечный нерв (Axillary, C5–C6)	• Перелом хирургической шейки плечевой кости • Передний вывих плеча	• Уплощение дельтовидной мышцы • Утрата отведения плеча в плечевом суставе (более чем на 15°) • Утрата чувствительности кожи в области дельтовидной мышцы и по латеральной поверхности плеча
Мышечно-кожный нерв (Musculocutaneous, C5–C7)	• Сдавление верхнего ствола плечевого сплетения	• ↓ сухожильного рефлекса с двуглавой мышцы плеча (C5–C6) • Ослабление сгибания и супинации предплечья • Нарушение чувствительности по лучевой (латеральной) поверхности и на тыле предплечья
Лучевой нерв (Radial, C5–T1)	• Компрессия подмышечной области, например при пользовании костылями или при сне с рукой, свисающей с кресла («синдром субботней ночи», Saturday night palsy) • Перелом диафиза плечевой кости • Повторные движения пронации/супинации предплечья, например при работе отвёрткой («симптом падающего пальца», finger drop)	• Повреждения выше локтевого сустава приводят к утрате чувствительности по задней поверхности плеча и предплечья и на тыле кисти, к «свисающей кисти» (невозможность разгибания в локтевом, лучезапястном суставах и пальцев) с уменьшением силы хвата кисти (разгибание кисти необходимо для максимальной эффективности сгибателей) • • Повреждения ниже локтевого сустава могут вызывать парестезии на тыле кисти (поражение поверхностной ветви лучевого нерва) или «свисающую кисть» (поражение заднего межкостного нерва — posterior interosseous nerve) • • При переломе диафиза плечевой кости функция трёхглавой мышцы плеча и чувствительность по задней поверхности плеча, как правило, сохранены

Нерв	Причины повреждения	Клинические проявления
Срединный нерв (Median, C5–T1)	• Надмыщелковый перелом плечевой кости → проксимальное повреждение нерва • Резаная рана в области запястья, синдром запястного канала и → дистальное повреждение нерва	• «Обезьянья кисть» (ape hand) и «рука проповедника» (hand of benediction) • Утрата сгибания в лучезапястном суставе и функции двух латеральных червеобразных мышц кисти (**L**umbricals), m. **O**pponens pollicis, m. **A**bductor pollicis brevis, m. **F**lexor pollicis brevis (**мнемоника LOAF**) • Потеря чувствительности в области тенара и по дорзальной и ладонной поверхности латеральных 3 ½ пальцев кисти при проксимальном повреждении
Локтевой нерв (Ulnar, C8–T1)	• Перелом медиального надмыщелка плечевой кости (проксимальное повреждение) • Перелом крючка крючковидной кости (дистальное повреждение) при падении на вытянутую руку • Сдавление нерва о крючковидную кость при опоре запястья на руль во время езды на велосипеде	• «Ульнарная когтеобразная кисть» (ulnar claw) при разгибании пальцев • Радиальное отклонение кисти при её сгибании (проксимальное повреждение) • ↓ сгибания ульнарных пальцев кисти, ослабление отведения и приведения пальцев (межкостные мышцы), приведения большого пальца, функции двух медиальных червеобразных мышц кисти • Потеря чувствительности по ульнарным 1 ½ пальца (мизинец и локтевая половина безымянного), включая область гипотенара
Возвратная ветвь срединного нерва (Recurrent branch of median nerve, C5–T1)	• Поверхностная резаная рана ладони	• «Обезьянья кисть» (ape hand) • Утрата функции мышц тенара: противопоставление, отведение и сгибание большого пальца • Нарушения чувствительности отсутствуют

Примечание. При переломах плечевой кости поражение нервов от проксимального к дистальному отделу происходит в порядке **ARM** (Axillary → Radial → Median).

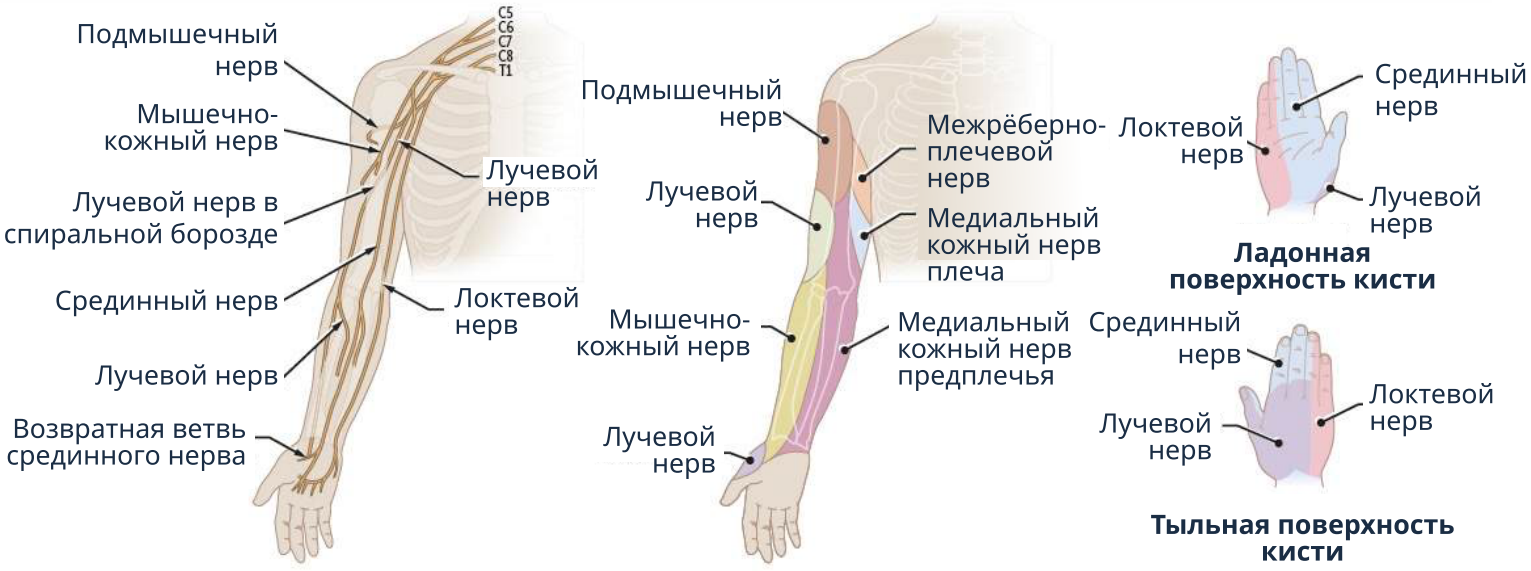

Мышцы вращательной манжеты плеча

Мышца	Иннервация	Функции и клинические особенности
Надостная мышца (m. supraspinatus)	Надлопаточный нерв (n. suprascapularis)	Инициирует отведение плеча (до действия дельтовидной мышцы); наиболее частое повреждение структур вращательной манжеты плеча (травма или дегенеративные изменения и импиджмент → тендинопатия или разрыв сухожилия [рис. А]); функция оценивается с помощью теста «пустой/полной банки» (empty/full can test).
Подостная мышца (m. infraspinatus)	Надлопаточный нерв (n. suprascapularis)	Обеспечивает наружную ротацию плеча; частая зона повреждения при метательных движениях (травма у «питчеров»).
Малая круглая мышца (m. teres minor)	Подмышечный нерв (n. axillaris)	Приводит плечо и осуществляет его наружную ротацию.
Подлопаточная мышца (m. subscapularis)	Верхний и нижний подлопаточные нервы (nn. subscapulares)	Приводит плечо и осуществляет его наружную ротацию.

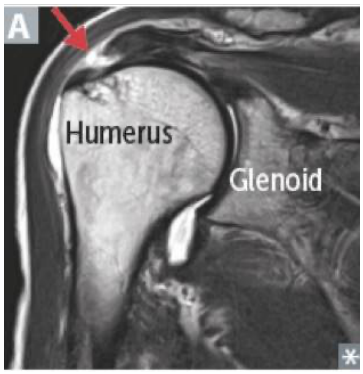

Отведение плеча

Степень	Мышца	Нерв
0°–15°	Надостная мышца (m. supraspinatus)	Надлопаточный нерв (n. suprascapularis)
15°–90°	Дельтовидная мышца (m. deltoideus)	Подмышечный нерв (n. axillaris)
> 90°	Трапециевидная мышца (m. trapezius)	Добавочный нерв (n. accessorius)
> 90°	Передняя зубчатая мышца (m. Serratus Anterior)	Длинный грудной нерв (n. Thoracicus Longus; мнемоника: SALT)

Поражения плечевого сплетения

Поражение / клинический синдром

1. Паралич Эрба («рука просителя», waiter's tip)
2. Паралич Клампке (когтеобразная кисть, claw hand)
3. «Свисающая кисть» (wrist drop)
4. «Крыловидная» лопатка (winged scapula)
5. Паралич дельтовидной мышцы
6. «Синдром субботней ночи» (Saturday night palsy; «свисающая кисть»)
7. Затруднение сгибания в локтевом суставе, вариабельные расстройства чувствительности
8. Снижение функции большого пальца, «рука проповедника» (hand of benediction)
9. Поражение внутренних мышц кисти, когтеобразная кисть

Отделы плечевого сплетения

Мнемоника: Remember To Drink Cold Beer
→ Roots, Trunks, Divisions, Cords, Branches

Стволы плечевого сплетения и подключичная артерия проходят между передней и средней лестничными мышцами. Подключичная вена располагается кпереди и медиальнее лестничного промежутка (scalene triangle).

Поражения плечевого сплетения

Состояние	Повреждение	Причины	Мышечный дефицит	Функциональный дефект
Паралич Эрба («рука просителя», waiter's tip) 	Растяжение или разрыв верхнего ствола плечевого сплетения: корешки C5–C6	• Новорождённые — латеральная тракция за шею во время родов • Взрослые — травма с тракцией шеи (например, падение на голову и плечо при мотоциклетной аварии)	• Дельтовидная мышца, надостная мышца • Подостная мышца • Двуглавая мышца плеча	• Отведение плеча нарушено — рука свисает вдоль туловища • Наружная ротация нарушена — плечо находится в положении внутренней ротации • Нарушены сгибание и супинация в локтевом суставе — рука разогнута и пронирована
Паралич Клампке (Klumpke palsy) 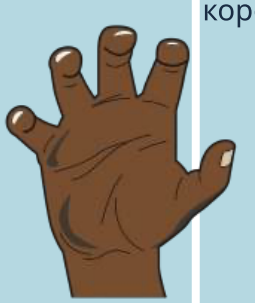	Растяжение или разрыв нижнего ствола плечевого сплетения: корешки C8–T1	• Новорождённые — тракция за руку вверх во время родов • Взрослые — травма (например, попытка ухватиться за ветку дерева, чтобы смягчить падение)	• Внутренние мышцы кисти: червеобразные, межкостные, мышцы тенара и гипотенара	• Когтеобразная кисть (claw hand, «Clawmpke» palsy): в норме червеобразные мышцы сгибают пястно-фаланговые (MCP) суставы и разгибают дистальные и проксимальные межфаланговые (DIP и PIP) суставы
Синдром верхней апертуры грудной клетки (thoracic outlet syndrome)	Сдавление нижнего ствола плечевого сплетения и подключичных сосудов, чаще всего в области лестничного промежутка	• Шейные / аномальные первые рёбра (стрелки на рис. A) • Опухоль верхушки лёгкого (опухоль Панкоста, Pancoast tumor)	• То же, что при параличе Клампке	• Атрофия внутренних мышц кисти; ишемия, боль и отёк вследствие сосудистой компрессии

Поражения плечевого сплетения

Состояние	Повреждение	Причины	Мышечный дефицит	Функциональный дефект
«Крыловидная» лопатка (winged scapula)	Поражение длинного грудного нерва (n. thoracicus longus), корешки C5–C7	• Диссекция подмышечных лимфатических узлов после мастэктомии, колото-резаные ранения	• Поражение передней зубчатой мышцы (m. serratus anterior)	• Невозможность фиксировать лопатку к грудной клетке → невозможность отведения руки выше горизонтального уровня

Область лучезапястного сустава

Кости запястья

Проксимальный ряд

- Scaphoid → Os scaphoideum → Ладьевидная кость
- Lunate → Os lunatum → Полулунная кость
- Triquetrum → Os triquetrum → Трёхгранная кость
- Pisiform → Os pisiforme → Гороховидная кость

Дистальный ряд

- Trapezium → Os trapezium → Кость-трапеция
- Trapezoid → Os trapezoideum → Трапециевидная кость
- Capitate → Os capitatum → Головчатая кость
- Hamate → Os hamatum → Крючковидная кость

«So long to pinky, here comes the thumb» — **мнемоническая фраза** для запоминания последовательности костей.

Ладьевидная кость (scaphoid) — наиболее часто повреждаемая кость запястья.

- Пальпируется в анатомической табакерке (anatomic snuff box; рис. В). Наиболее распространённый механизм травмы — падение на вытянутую руку.
- Осложнения переломов проксимального отдела ладьевидной кости:
  - Аваскулярный некроз (из-за ретроградного кровоснабжения ветвью лучевой артерии);
  - Несрастание (nonunion).
- Скрытые переломы (occult fractures) могут не определяться на первичной рентгенографии.

Вывих полуЛунной кости (lunate) может сдавливать срединный нерв и вызывать синдром запястного канала.

Перелом крючка крючковидной кости (hook of the hamate) может приводить к компрессии локтевого нерва → **синдром канала Гийона (Guyon canal syndrome).**

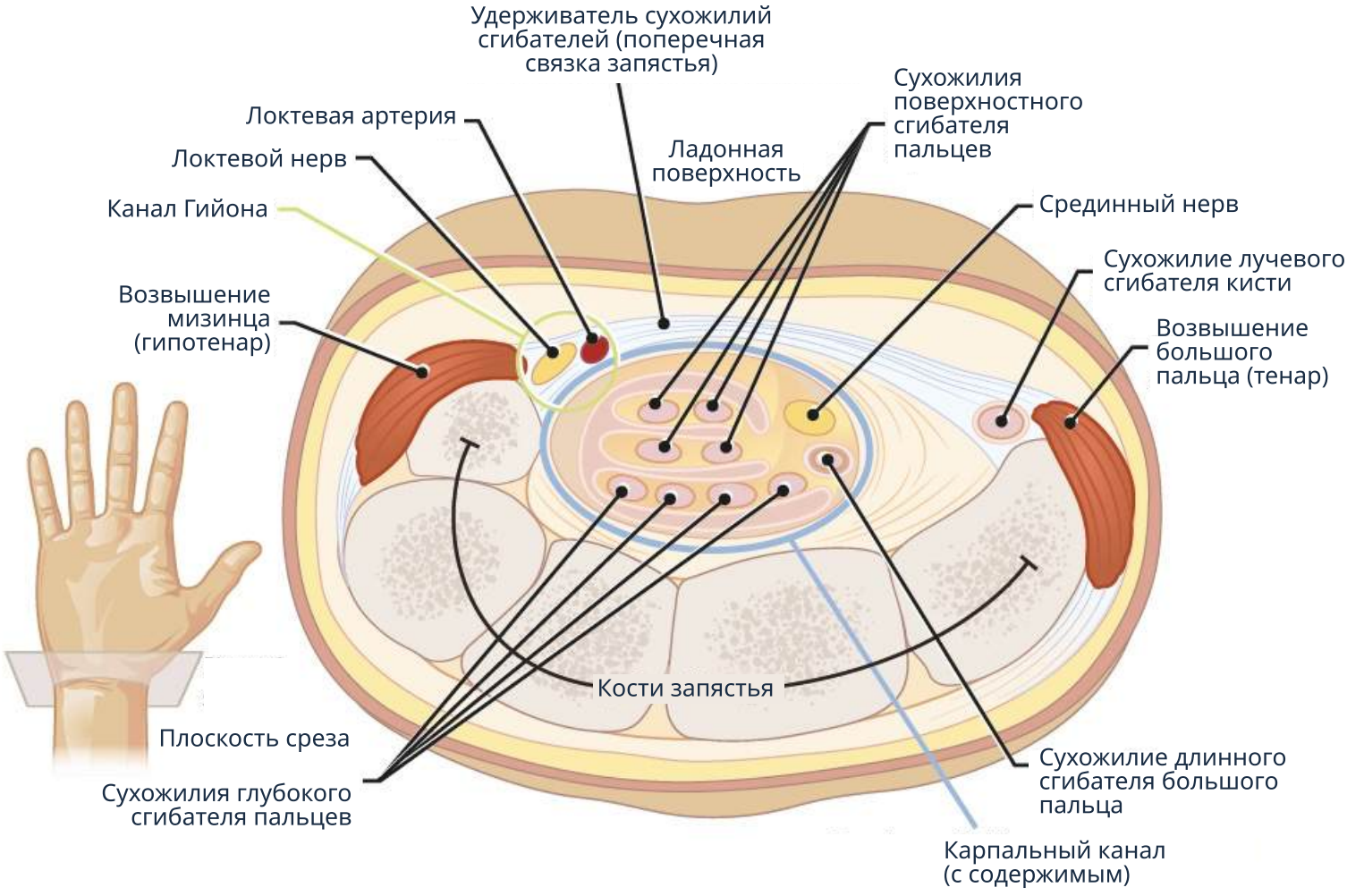

Мышцы кисти

Группа мышц / структура	Иннервация	Состав мышц	Основные функции и мнемоники
Тенар	Преимущественно срединный нерв (n. medianus); глубокая головка m. flexor pollicis brevis и m. adductor pollicis — локтевой нерв (n. ulnaris)	• m. opponens pollicis (мышца, противопоставляющая большой палец) • m. abductor pollicis brevis (короткая отводящая мышца большого пальца) • m. flexor pollicis brevis (короткий сгибатель большого пальца; поверхностная головка — срединный нерв, глубокая — локтевой нерв) • m. adductor pollicis (приводящая мышца большого пальца; локтевой нерв)	Оппозиция, отведение и сгибание большого пальца. Обе группы (тенар и гипотенар) выполняют одни и те же функции: **Мнемоника:** Oppose, Abduct, Flex (OAF).
Гипотенар	Локтевой нерв (n. ulnaris)	• m. opponens digiti minimi (мышца, противопоставляющая мизинец) • m. abductor digiti minimi (отводящая мышца мизинца) • m. flexor digiti minimi brevis (короткий сгибатель мизинца)	Оппозиция, отведение и сгибание мизинца (те же функции, что и у тенара: OAF).
Дорзальные межкостные мышцы	Локтевой нерв (n. ulnaris)	• 4 дорзальные межкостные мышцы	Отводят пальцы кисти от средней линии (среднего пальца). **Мнемоника:** DAB = Dorsals ABduct (дорзальные — отводят).
Ладонные межкостные мышцы	Локтевой нерв (n. ulnaris)	• 3–4 ладонные межкостные мышцы	Приводят пальцы кисти к средней линии (к среднему пальцу). **Мнемоника:** PAD = Palmars ADduct (ладонные — приводят).

Группа мышц / структура	Иннервация	Состав мышц	Основные функции и мнемоники
Червеобразные мышцы	1-я и 2-я мышцы — срединный нерв (n. medianus); 3-я и 4-я — локтевой нерв (n. ulnaris)	• 4 червеобразные мышцы кисти	Сгибают пальцы в пястно-фаланговых (MCP) суставах и разгибают проксимальные и дистальные межфаланговые (PIP и DIP) суставы.

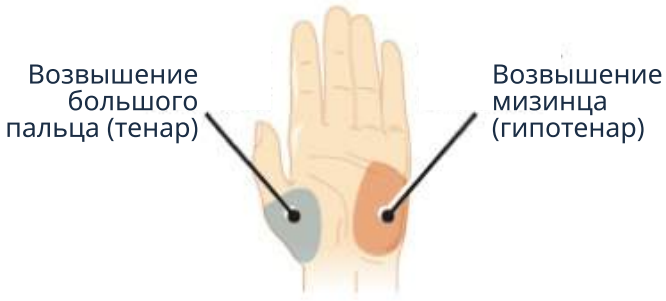

Деформации кисти

В покое существует баланс между наружными сгибателями и разгибателями кисти, а также собственными мышцами кисти — прежде всего червеобразными мышцами, которые обеспечивают сгибание в пястно-фаланговых суставах (MCP) и разгибание в дистальных и проксимальных межфаланговых суставах (DIP и PIP).

«Когтеобразная» деформация кисти (clawing) лучше всего выражена при дистальных поражениях срединного или локтевого нервов. Сохранённые наружные сгибатели пальцев усиливают последствия утраты функции червеобразных мышц → пальцы разогнуты в MCP-суставах и согнуты в DIP- и PIP-суставах.

При проксимальных поражениях дефекты выражены менее значительно; они проявляются преимущественно при произвольном сгибании пальцев.

Признаки поражения нервов кисти

Признак	«Ulnar claw» (ульнарная когтеобразная кисть)	«Hand of benediction» («рука проповедника»)	«Median claw» (когтеобразная кисть при поражении срединного нерва)	«Trouble making a fist» (затруднение при сжатии кисти в кулак)
Клиническая картина				
Контекст	Разгибание пальцев / положение покоя	Сжатие кисти в кулак	Разгибание пальцев / положение покоя	Сжатие кисти в кулак
Локализация поражения	Дистальное поражение локтевого нерва	Проксимальное поражение срединного нерва	Дистальное поражение срединного нерва	Проксимальное поражение локтевого нерва

Примечание. Атрофия возвышения большого пальца (тенара) наблюдается при поражениях срединного нерва, тогда как атрофия возвышения мизинца (гипотенара) характерна для поражений локтевого нерва.

Исследование коленного сустава

- **Латеральный мыщелок бедренной кости** соединяется с передней поверхностью большеберцовой кости — передняя крестообразная связка (ACL, anterior cruciate ligament).
- **Медиальный мыщелок бедренной кости** соединяется с задней поверхностью большеберцовой кости — задняя крестообразная связка (PCL, posterior cruciate ligament).

Мнемоника: LAMP (Lateral → Anterior, Medial → Posterior).

Тест	Методика / интерпретация
Anterior drawer sign (симптом переднего выдвижного ящика)	Положителен при разрыве передней крестообразной связки (ACL). При сгибании коленного сустава до 90° большеберцовая кость смещается кпереди относительно бедренной. Альтернативно может выполняться тест Лахмана (Lachman test) при сгибании колена примерно до 30°.
Posterior drawer sign (симптом заднего выдвижного ящика)	При сгибании коленного сустава до 90° определяется усиленное заднее смещение большеберцовой кости, что свидетельствует о повреждении задней крестообразной связки (PCL).
Valgus stress test (вальгус-тест)	Патологическое пассивное отведение. При разогнутом колене или при сгибании примерно до 30° латеральная (вальгусная) сила вызывает расширение медиальной суставной щели со стороны большеберцовой кости → повреждение медиальной коллатеральной связки (MCL, medial collateral ligament).
Varus stress test (варус-тест)	Патологическое пассивное приведение. При разогнутом колене или при сгибании примерно до 30° медиальная (варусная) сила приводит к расширению латеральной суставной щели со стороны большеберцовой кости → повреждение латеральной коллатеральной (малоберцовой) связки (LCL, lateral collateral ligament).
McMurray test (тест Мак-Мюррея)	Проводится при сгибании и разгибании коленного сустава с одновременной ротацией большеберцовой кости/стопы • Боль и «щелчок» при внутренней ротации и варусной нагрузке → разрыв латерального мениска (внутренняя ротация нагружает латеральный мениск). • Боль и «щелчок» при наружной ротации и вальгусной нагрузке → разрыв медиального мениска (наружная ротация нагружает медиальный мениск).

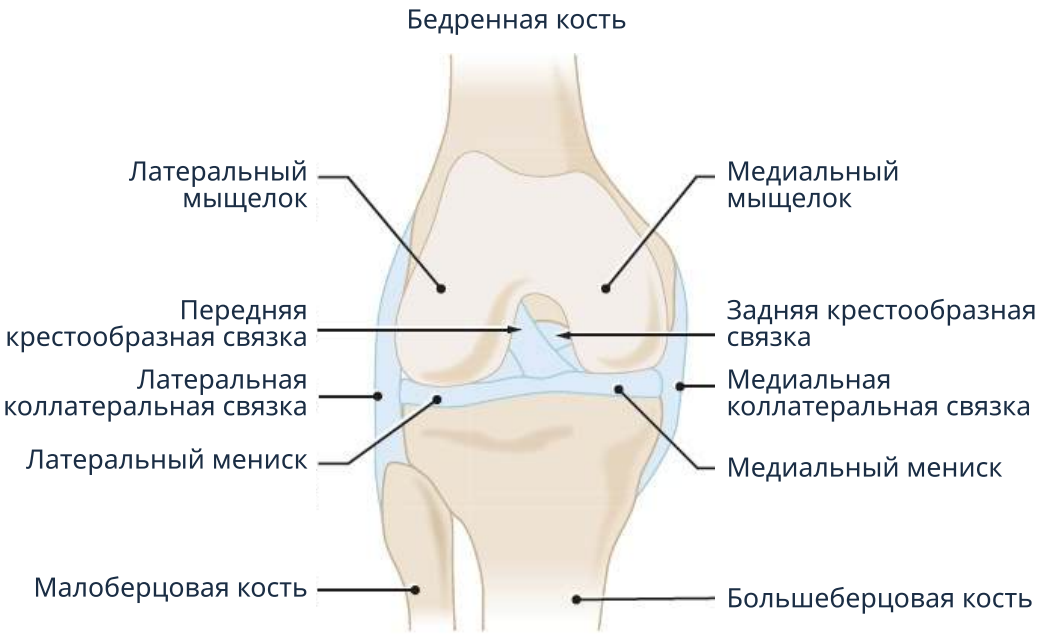

Движения в тазобедренном суставе (действие мышц бедра)

Действие	Мышцы	Иллюстрация движения
Отведение	Средняя ягодичная мышца (m. gluteus medius), малая ягодичная мышца (m. gluteus minimus)	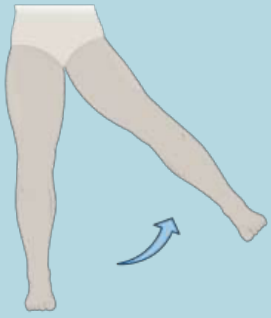
Приведение	Большая приводящая мышца (m. adductor magnus), длинная приводящая мышца (m. adductor longus), короткая приводящая мышца (m. adductor brevis)	
Разгибание	Большая ягодичная мышца (m. gluteus maximus), полусухожильная мышца (m. semitendinosus), полуперепончатая мышца (m. semimembranosus), длинная головка двуглавой мышцы бедра (caput longum m. bicipitis femoris)	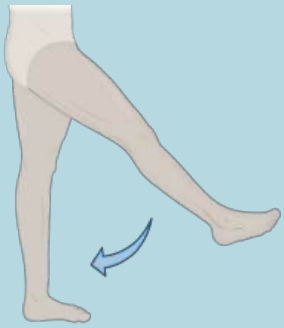
Сгибание	Подвздошно-поясничная мышца (m. iliopsoas: m. iliacus и m. psoas major), прямая мышца бедра (m. rectus femoris), напрягатель широкой фасции бедра (m. tensor fasciae latae), гребенчатая мышца (m. pectineus), портняжная мышца (m. sartorius)	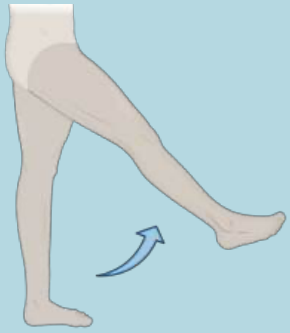
Внутренняя ротация	Средняя ягодичная мышца (m. gluteus medius), малая ягодичная мышца (m. gluteus minimus), напрягатель широкой фасции бедра (m. tensor fasciae latae)	

Действие	Мышцы	Иллюстрация движения
Наружная ротация	Подвздошно-поясничная мышца (m. iliopsoas), большая ягодичная мышца (m. gluteus maximus), грушевидная мышца (m. piriformis), запирательная внутренняя мышца (m. obturator internus), запирательная наружная мышца (m. obturator externus)	

Нервы нижней конечности

Нерв	Иннервация	Причины повреждения	Клинические проявления / комментарии
Подчревный нерв (n. ilio-hypogastricus, T12–L1)	• Чувствительная иннервация — надлобковая область. • Двигательная иннервация — поперечная мышца живота (m. transversus abdominis) и внутренняя косая мышца живота (m. obliquus internus abdominis).	Операции на органах брюшной полости (чаще пластика паховой грыжи).	Нейропатическая боль (жжение, парестезии) в области послеоперационного разреза с иррадиацией в паховую и надлобковую область.
Полово-бедренный нерв (n. genitofemoralis, L1–L2)	• Чувствительная иннервация — мошонка / большие половые губы, медиальная поверхность бедра. • Двигательная иннервация — m. cremaster (мышца, поднимающая яичко).	Лапароскопические операции.	Снижение чувствительности в верхнемедиальной области бедра и по передней поверхности бедра ниже паховой связки (латеральный отдел бедренного треугольника); отсутствие кремастерного рефлекса.

Нерв	Иннервация	Причины повреждения	Клинические проявления / комментарии
Латеральный кожный нерв бедра (n. cutaneus femoris lateralis, L2–L3)	• Чувствительная иннервация — переднелатеральная поверхность бедра. 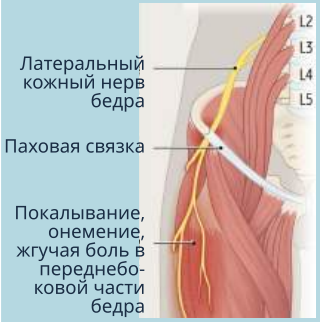 	Тесная одежда, ожирение, беременность, операции на органах малого таза	Снижение чувствительности кожи бедра (по переднелатеральной поверхности). **Meralgia paresthetica (мералгия парестетическая)** — компрессия латерального кожного нерва бедра → парестезии, онемение, жгучая боль в передне-латеральной области бедра.
Запирательный нерв (obturator, L2–L4) 	• Чувствительная: медиальная поверхность бедра. • Двигательная: наружная запирательная мышца (m. obturator externus), длинная приводящая мышца (m. adductor longus), короткая приводящая мышца (m. adductor brevis), тонкая мышца (m. gracilis), гребенчатая мышца (m. pectineus), большая приводящая мышца (m. adductor magnus).	Операции на органах малого таза.	Снижение чувствительности кожи медиальной поверхности бедра и ослабление приведения бедра.

Нерв	Иннервация	Причины повреждения	Клинические проявления / комментарии
Бедренный нерв (femoral, L2–L4) 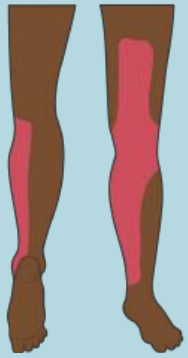	• Чувствительная: передняя поверхность бедра, медиальная поверхность голени. • Двигательная: четырёхглавая мышца бедра (m. quadriceps femoris), подвздошная мышца (m. iliacus), гребенчатая мышца (m. pectineus), портняжная мышца (m. sartorius).	Перелом костей таза, компрессия вследствие забрюшинной гематомы или абсцесса m. psoas major.	Ослабление разгибания голени в коленном суставе; снижение коленного (надколенного) рефлекса.
Седалищный нерв (sciatic, L4–S3)	• Чувствительная: задняя поверхность бедра, задняя область коленного сустава и все отделы ниже колена (кроме узкой медиальной полосы на голени). • Двигательная: полусухожильная мышца (m. semitendinosus), полуперепончатая мышца (m. semimembranosus), двуглавая мышца бедра (m. biceps femoris), большая приводящая мышца (m. adductor magnus).	Грыжа межпозвонкового диска, задний вывих тазобедренного сустава, синдром грушевидной мышцы.	Является источником двух основных ветвей — общего малоберцового и большеберцового нервов.

Нерв	Иннервация	Причины повреждения	Клинические проявления / комментарии
Общий малоберцовый (fibular) нерв (L4–S2) 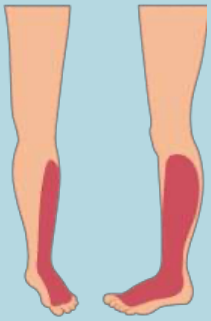	**Поверхностный малоберцовый нерв:** • Чувствительная иннервация — тыл стопы (за исключением межпальцевого промежутка между I и II пальцами). • Двигательная иннервация — длинная и короткая малоберцовые мышцы (m. fibularis longus et brevis). **Глубокий малоберцовый нерв:** • Чувствительная иннервация — межпальцевое пространство между I и II пальцами стопы. • Двигательная иннервация — передняя большеберцовая мышца (m. tibialis anterior).	Травма или компрессия латеральной поверхности голени перелом шейки малоберцовой кости.	**PED = Peroneal Everts and Dorsiflexes** (в норме малоберцовый нерв обеспечивает эверсию и тыльное сгибание стопы; при поражении возникает «свисающая стопа» — foot dropPED). Потеря чувствительности на тыле стопы. **«Свисающая стопа»** — стопа в положении инверсии и подошвенного сгибания в покое, утрата эверсии и тыльного сгибания; характерна походка по типу «степпаж» (steppage gait).

Нерв	Иннервация	Причины повреждения	Клинические проявления / комментарии
Большеберцовый нерв (tibial, L4–S3) 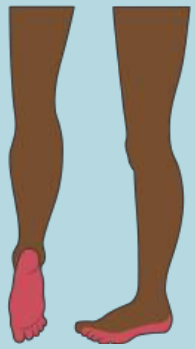	• Чувствительная иннервация — подошва стопы. • Двигательная иннервация — длинная головка двуглавой мышцы бедра (m. biceps femoris, caput longum), трёхглавая мышца голени (m. triceps surae), подошвенная мышца (m. plantaris), подколенная мышца (m. popliteus), мышцы-сгибатели стопы и пальцев.	Травма коленного сустава, киста Бейкера (проксимальное поражение); синдром тарзального канала (tarsal tunnel syndrome, дистальное поражение).	**TIP = Tibial Inverts and Plantarflexes** (в норме большеберцовый нерв обеспечивает инверсию и подошвенное сгибание стопы); при повреждении пациент не может стоять «на носках» (can't stand on TIPtoes). Неспособность сгибать пальцы стопы и утрата чувствительности на подошве; при проксимальных поражениях стопа в покое находится в положении эверсии, ослаблены инверсия и подошвенное сгибание.
Верхний ягодичный нерв (superior gluteal, L4–S1) 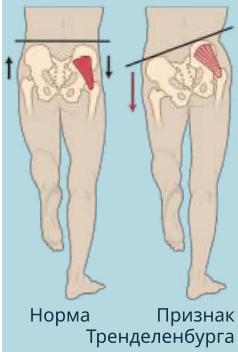 Норма Признак Тренделенбурга	• Двигательная: средняя ягодичная мышца (m. gluteus medius), малая ягодичная мышца (m. gluteus minimus), напрягатель широкой фасции бедра (m. tensor fasciae latae).	Ятрогенное повреждение при внутримышечной инъекции в верхнемедиальный квадрант ягодичной области (профилактика — выбор верхнелатерального квадранта, предпочтительно передне-латеральной зоны).	**Признак/походка Тренделенбурга.** Таз наклоняется при ходьбе, так как опорная нога не в состоянии удерживать горизонтальное положение таза за счёт отведения бедра. Поражение располагается на стороне опорной ноги и соответствует стороне приподнятого таза (контрлатерально к стороне опускающегося таза).
Нижний ягодичный нерв (inferior gluteal, L5–S2)	• Двигательная: большая ягодичная мышца (m. gluteus maximus).	Задний вывих тазобедренного сустава.	Затруднение при подъёме по лестнице, вставании из положения сидя; утрата/ослабление разгибания в тазобедренном суставе.

Нерв	Иннервация	Причины повреждения	Клинические проявления / комментарии
Половой нерв (pudendal, S2–S4)	• Чувствительная: промежность. • Двигательная: наружные сфинктеры уретры и анального канала.	Растяжение нерва во время родов, длительная езда на велосипеде, верховая езда.	Снижение чувствительности в области промежности и наружных половых органов; возможно развитие недержания кала и/или мочи. Нерв может быть блокирован местным анестетиком во время родов, используя седалищную ость как ориентир для инъекции.

Растяжения связок голеностопного сустава

- **Передняя таранно-малоберцовая связка (anterior talofibular ligament)** — наиболее часто повреждаемая связка голеностопного сустава; такое повреждение относится к группе «низких» растяжений голеностопа (low ankle sprain). Возникает, как правило, при чрезмерной инверсии/супинации стопы.
- **Передняя нижняя большеберцово-малоберцовая связка (anterior inferior tibiofibular ligament)** — наиболее частая локализация «высокого» растяжения голеностопного сустава (high ankle sprain; **мнемоника High tide**).

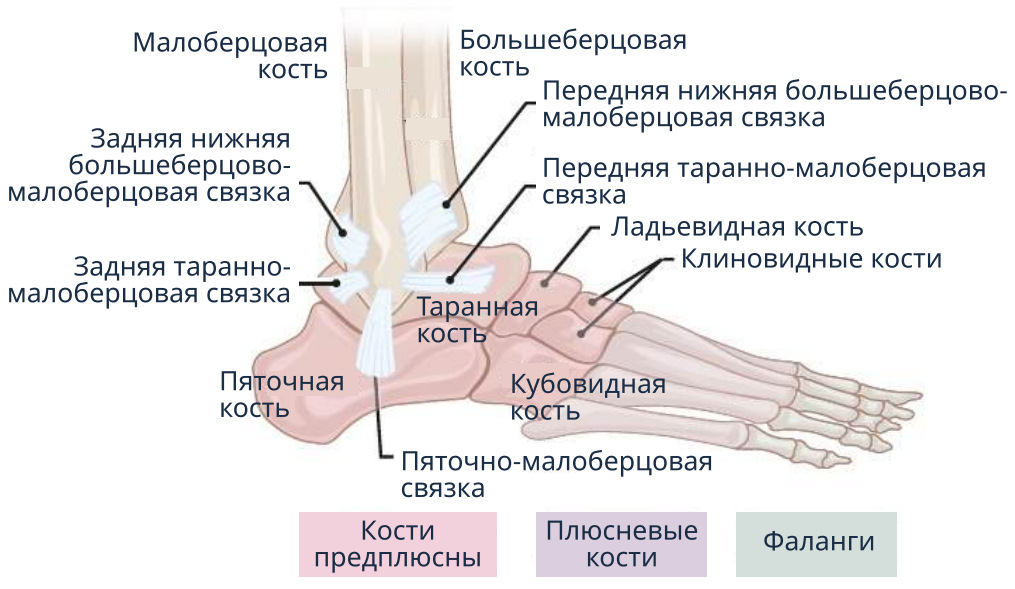

Признаки пояснично-крестцовой радикулопатии

Парестезии и мышечная слабость, соответствующие поражению отдельных пояснично-крестцовых спинномозговых нервов.

Межпозвонковый диск (пульпозное ядро) пролабирует кзади и латерально через фиброзное кольцо во внутрипозвоночный канал вследствие относительной тонкости задней продольной связки и большей толщины передней продольной связки по средней линии тел позвонков. Поражённый нервный корешок обычно располагается ниже уровня грыжи. +— тест подъёма выпрямленной ноги (straight leg raise), + — контралатеральный тест подъёма выпрямленной ноги (contralateral straight leg raise), + — обратный тест подъёма выпрямленной ноги (феморальный тест на натяжение, femoral stretch).

Уровень грыжи диска	L3-L4	L4-L5	L5-S1
Поражённый корешок	L4	L5	S1
Затронутый дерматом	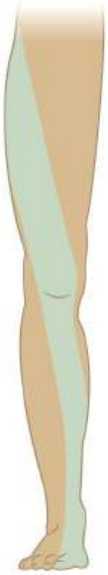	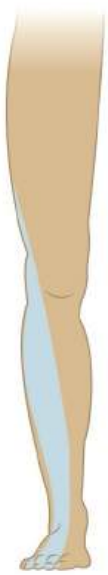	
Клинические проявления	Слабость разгибания в коленном суставе; ↓ коленного (надколенникового) рефлекса	Слабость тыльного сгибания стопы; затруднение ходьбы «на пятках»	Слабость подошвенного сгибания стопы; затруднение ходьбы «на носках»; ↓ ахиллова рефлекса

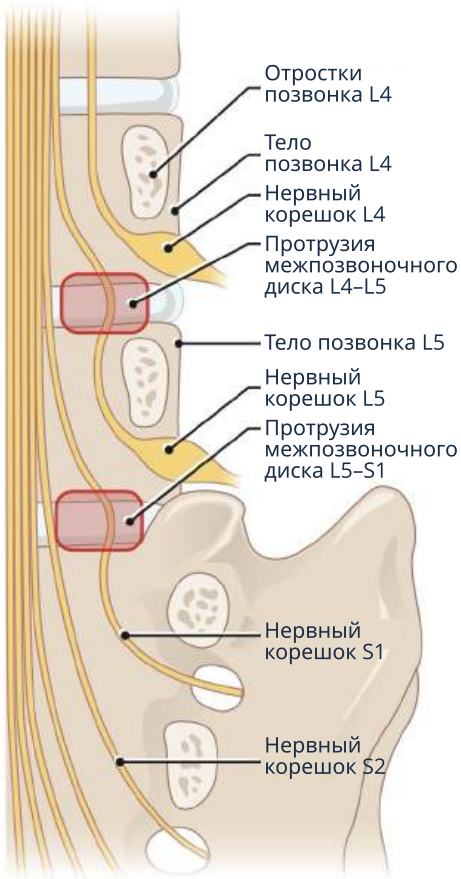

Нейроваскулярные пары

Нервы и артерии часто получают названия по костям или областям, с которыми они анатомически связаны. Ниже приведены исключения из этого правила.

Локализация	Нерв	Артерия
Подмышечная область / латеральная поверхность грудной клетки	Длинный грудной нерв (n. thoracicus longus)	Латеральная грудная артерия (a. thoracica lateralis)
Хирургическая шейка плечевой кости	Подмышечный нерв (n. axillaris)	Задняя огибающая артерия плеча (a. circumflexa humeri posterior)
Диафиз плечевой кости	Лучевой нерв (n. radialis)	Глубокая артерия плеча (a. profunda brachii)
Дистальный отдел плечевой кости / локтевая ямка	Срединный нерв (n. medianus)	Плечевая артерия (a. brachialis)
Подколенная ямка	Большеберцовый нерв (n. tibialis)	Подколенная артерия (a. poplitea)
Кзади от медиальной лодыжки	Большеберцовый нерв (n. tibialis)	Задняя большеберцовая артерия (a. tibialis posterior)

Потенциал действия мотонейрона и сокращение мышцы

Т-трубочки (T-tubules) представляют собой выросты плазматической мембраны, находящиеся в тесном контакте с саркоплазматическим ретикулумом, что обеспечивает скоординированное сокращение поперечно-полосатых мышц.

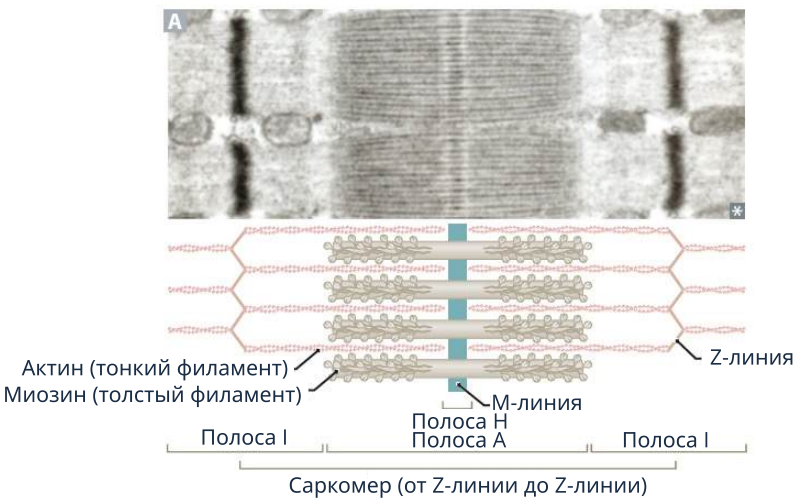

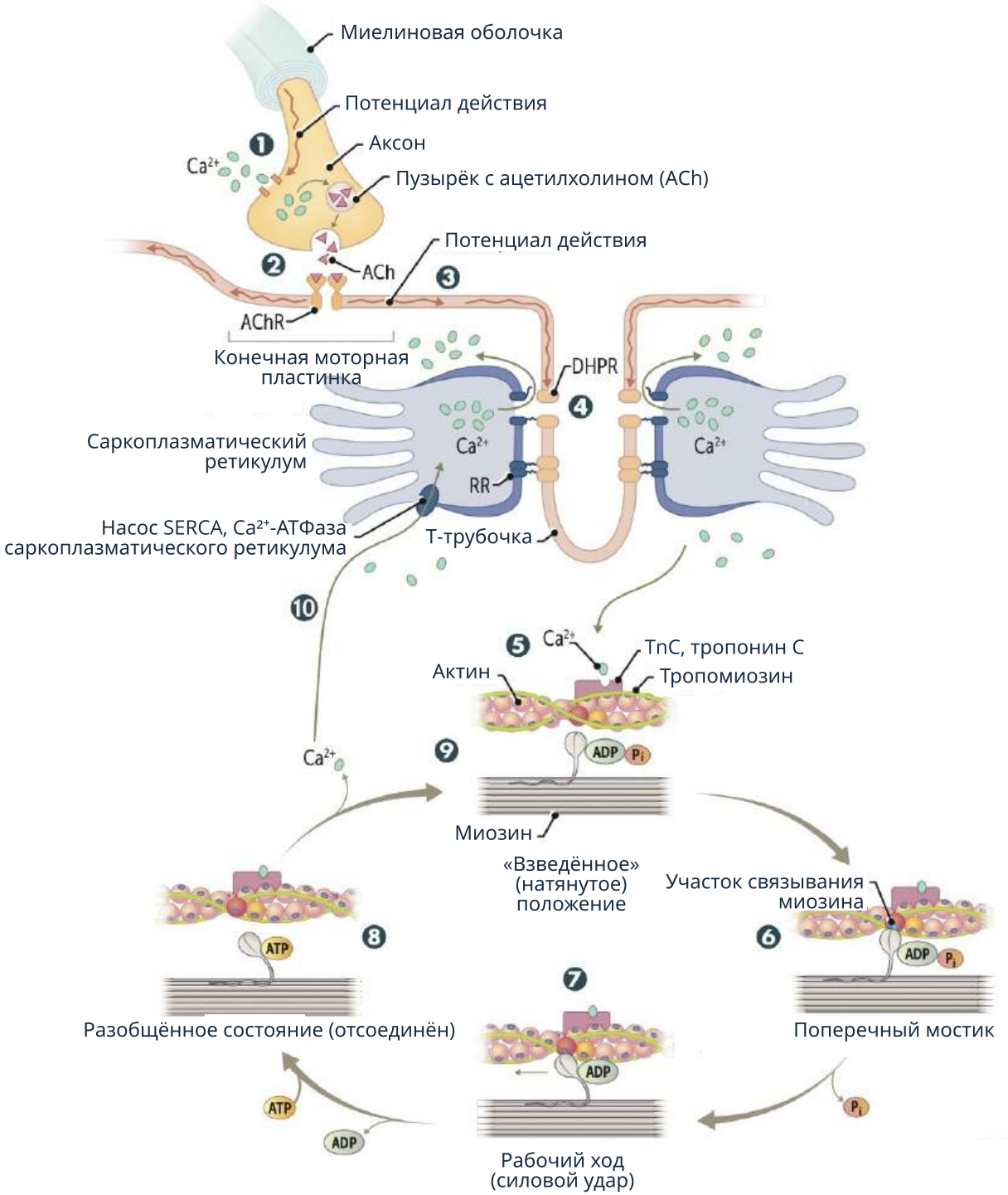

1. Потенциал действия открывает пресинаптические потенциалзависимые Ca^{2+}-каналы, что вызывает высвобождение ацетилхолина (ACh).
2. Связывание ACh с постсинаптическими рецепторами приводит к деполяризации мышечного волокна в области концевой моторной пластинки.
3. Деполяризация распространяется по всей поверхности мышечного волокна и в глубину мышцы по системе Т-трубочек.
4. Деполяризация мембраны индуцирует конформационные изменения в потенциалзависимом дигидропиридиновом рецепторе (DHPR) и механически связанном с ним рианодиновом рецепторе (RR) → высвобождение Ca^{2+} из саркоплазматического ретикулума (где он буферирован кальсеквестрином) в цитоплазму.

5. Тропомиозин блокирует миозин-связывающие участки на актиновом филаменте. Освободившийся Ca^{2+} связывается с тропонином С (TnC), смещая тропомиозин и открывая миозин-связывающие участки.
6. Головка миозина прочно связывается с актином, образуя поперечный мостик; при этом высвобождается неорганический фосфат (Pi), инициируя рабочий ход.
7. Во время рабочего хода сила развивается за счёт тяги миозина за тонкий филамент. Происходит укорочение мышцы за счёт уменьшения ширины H- и I-дисков и расстояния между Z-линиями («HI, I'm wearing shortZ» — мнемоника). A-диск остаётся той же длины (A band is Always the same length). В конце рабочего хода высвобождается АДФ.
8. Присоединение новой молекулы АТФ вызывает отсоединение головки миозина от актинового филамента. Ca^{2+} вновь захватывается (resequestered) саркоплазматическим ретикулумом.
9. Гидролиз АТФ до АДФ и Pi переводит головку миозина в высокоэнергетическое, «взведённое» состояние. При наличии Ca^{2+} головка миозина может вновь связаться с новым участком актина, формируя очередной поперечный мостик.
10. Обратный захват кальция Ca^{2+}-АТФазой сарко(эндо)плазматического ретикулума (SERCA) приводит к расслаблению мышцы.

Типы волокон скелетных мышц

Существует два типа мышечных волокон, в норме случайно распределённых внутри мышцы. Группировка волокон по типу часто формируется при реиннервации денервированных мышечных волокон при поражении периферических нервов.

Параметр	Тип I	Тип II
Скорость сокращения	Медленная (slow)	Быстрая (fast)
Окраска волокна	Красные	Белые
Преобладающий вид обмена	Окислительное фосфорилирование → устойчивое, длительное сокращение	Анаэробный гликолиз
Митохондрии, миоглобин	↑ содержание митохондрий и миоглобина	↓ содержание митохондрий и миоглобина

Параметр	Тип I	Тип II
Тип тренировки, развивающей волокна	Тренировки на выносливость (endurance training)	Силовые/резистивные тренировки, спринт (weight/resistance training, sprinting)
Памятка	**Мнемоника:** «1 slow red ox» (тип I — медленные, красные, окислительные волокна)	**Мнемоника:** «2 fast white antelopes» (тип II — быстрые, белые волокна)

Адаптация скелетных мышц

Структура	Атрофия	Гипертрофия
Миофибриллы	↓ (удаление через убиквитин-протеасомную систему)	↑ (добавление саркомеров параллельно)
Миоядра	↓ (селективный апоптоз)	↑ (слияние клеток-спутников, восстанавливающих повреждённые миофибриллы; отсутствуют в миокарде)

Сокращение и расслабление гладких мышц сосудов

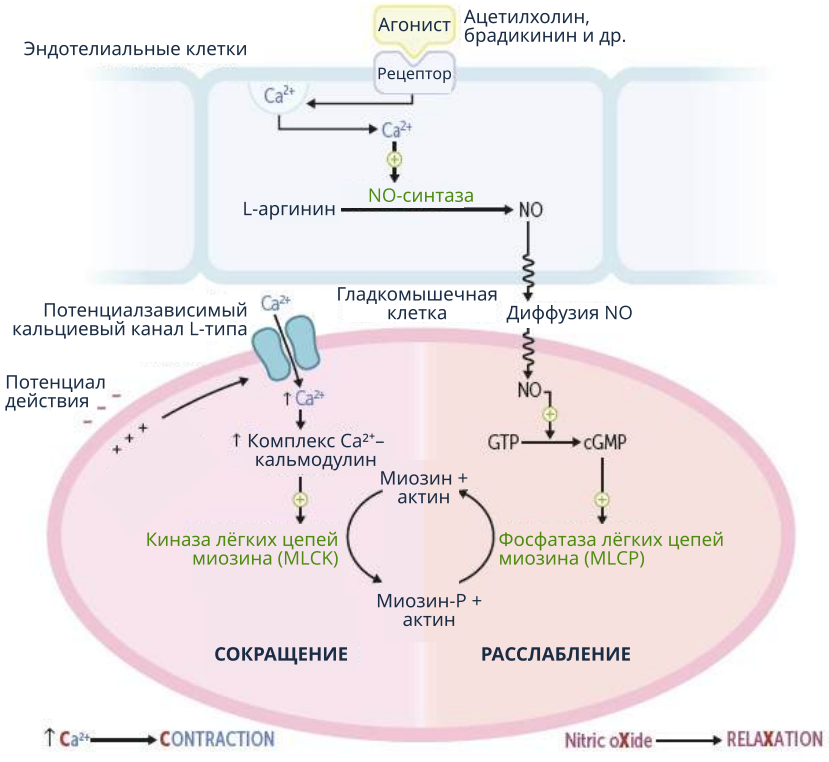

Проприорецепторы скелетных мышц

Специализированные чувствительные рецепторы, передающие информацию о динамике мышечного сокращения и напряжения.

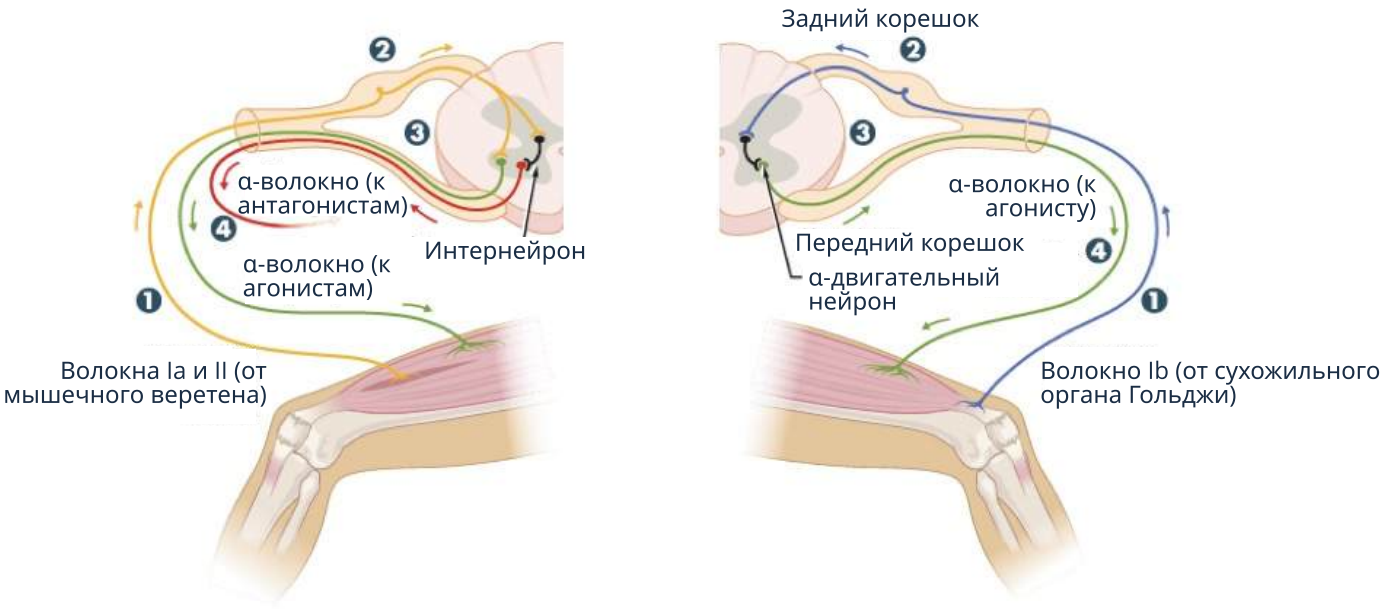

Путь / характеристика	Рецепторы мышечного растяжения (мышечные веретёна)	Орган сухожилия Гольджи
Путь передачи сигнала	① Увеличение длины мышцы и скорости её растяжения → ② афферентный импульс через дорзальный корешковый ганглий (DRG, dorsal root ganglion) → ③ активация тормозного интернейрона и α-мотонейрона → ④ одновременное торможение мышц-антагонистов (предотвращает чрезмерное перерастяжение) и активация мышц-агонистов (сокращение).	① Увеличение натяжения мышцы/сухожилия → ② афферентный импульс через DRG → ③ активация тормозного интернейрона → ④ торможение мышцы-агониста (уменьшение напряжения в мышце и сухожилии).
Локализация / иннервация	В толще мышечного брюшка; афферентные волокна чувствительных нейронов типов Ia и II.	В сухожилиях; афферентные волокна чувствительных нейронов типа Ib.
Активируются	Увеличением степени растяжения мышцы. Отвечают за глубокие сухожильные рефлексы.	Увеличением мышечного напряжения.

Образование кости

Эндохондральное окостенение (endochondral ossification)
Кости осевого скелета, аппендикулярного скелета и основания черепа. Сначала хондроцитами формируется хрящевой зачаток кости. Затем остеокласты и остеобласты замещают его волокнистой костью, которая впоследствии ремоделируется в пластинчатую кость. У взрослых такая кость встречается после переломов и при болезни Педжета (Paget disease). Процесс нарушен при ахондроплазии.

Мембранозное (внутриперепончатое) окостенение (membranous ossification)
Кости свода черепа (calvarium), лицевой скелет, ключицы. Кость формируется без предшествующего хрящевого этапа; далее ремоделируется в пластинчатую кость.

Клеточная биология костной ткани

Клетка / фактор	Характеристика
Остеобласт	Строит костную ткань за счёт секреции коллагена и катализа минерализации в щелочной среде при участии щёлочной фосфатазы (ALP, alkaline phosphatase). Дифференцируется из мезенхимальных стволовых клеток надкостницы. Активность остеобластов оценивают по уровню костной щёлочной фосфатазы, остеокальцина и пропептидов проколлагена I типа.
Остеокласт	Разрушает костную ткань, секретируя ионы H^+ и коллагеназы. Формируется путём слияния предшественников моноцитарно-макрофагального ряда. RANK-рецепторы на остеокластах активируются RANKL (RANK ligand, экспрессируется остеобластами). OPG (osteoprotegerin, остеопротегерин, «рецептор-ловушка» RANKL) связывает RANKL и предотвращает взаимодействие RANK-RANKL → ↓ активность остеокластов.
Паратиреоидный гормон (PTH, parathyroid hormone)	При низких, интермиттирующих концентрациях оказывает анаболическое действие (стимулирует образование кости) через остеобласты и опосредованно через остеокласты. При хроническом повышении уровня ПТГ (первичный гиперпаратиреоз) преобладают катаболические эффекты с развитием **osteitis fibrosa cystica.**

Клетка / фактор	Характеристика
Эстроген	Ингибирует апоптоз костеобразующих остеобластов и индуцирует апоптоз костерезорбирующих остеокластов. Обеспечивает закрытие эпифизарных пластинок в период полового созревания. Дефицит эстрогенов (хирургический или постменопаузальный) → ↑ циклов ремоделирования и костной резорбции → ↑ риск остеопороза.

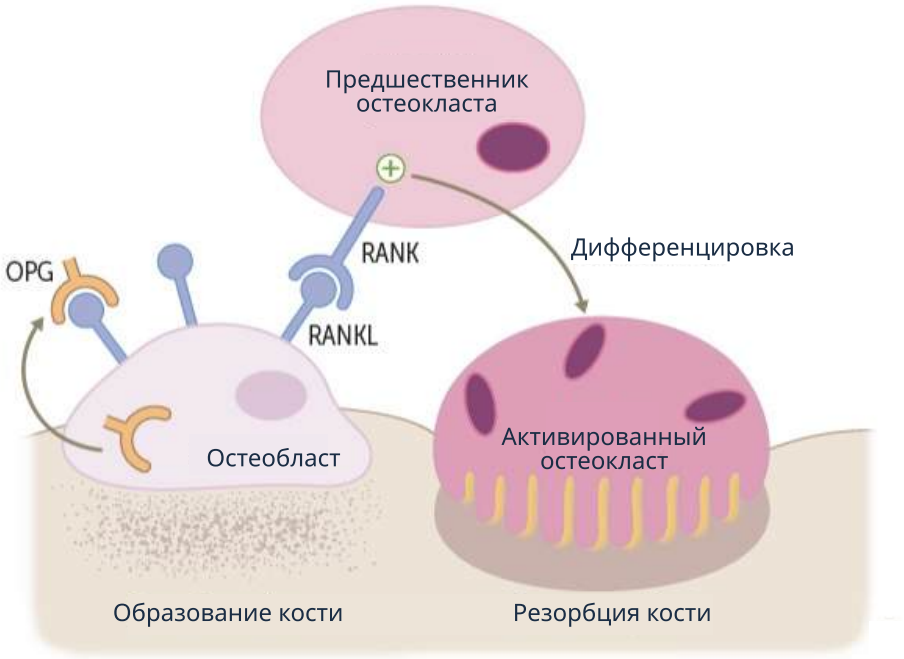

ПАТОЛОГИИ

Перегрузочные повреждения локтевого сустава

Медиальная тендинопатия локтевого сустава («локоть гольфиста»)
Повторяющиеся движения сгибания кисти или идиопатическое развитие → боль в области медиального надмыщелка плечевой кости.

Латеральная тендинопатия локтевого сустава («локоть теннисиста»)
Повторяющиеся движения разгибания кисти (в т. ч. при ударах по мячу с «бекхенда») или идиопатическое развитие → боль в области латерального надмыщелка плечевой кости.

Переломы ключицы

- Часто встречаются у детей, а также в виде родовой травмы. Как правило, обусловлены падением на вытянутую руку или прямой травмой плечевого сустава. Наиболее уязвимым является участок на границе средней и латеральной третей ключицы, поэтому переломы чаще локализуются в средней трети.
- Клинически проявляются опущением плечевого пояса, укорочением ключицы (латеральный фрагмент смещён книзу под действием массы конечности и медиально ротирован приводящими мышцами плеча, например большой грудной мышцей).

Повреждения кисти и лучезапястного сустава

Состояние	Описание / причины	Дополнительные сведения / ассоциации
Синдром канала Гюйона	Сдавление локтевого нерва на уровне лучезапястного сустава. Классически наблюдается у велосипедистов вследствие давления руля.	Может также наблюдаться при переломе/вывихе крючка крючковидной кости.
Синдром запястного канала	Сдавление срединного нерва в запястном канале (между поперечной связкой запястья и костями запястья) → компрессия нерва → парестезии, боль и онемение в зоне иннервации срединного нерва. Отмечается атрофия возвышения большого пальца (тенара), но кожная чувствительность на тенаре сохранена, поскольку ладонная кожная ветвь срединного нерва входит в кисть вне запястного канала.	Диагноз предполагают по ⊕ **симптому Тинеля** (перкуссия по области запястья вызывает парестезии) и **пробе Фалена** (сгибание кисти под углом 90° в лучезапястном суставе вызывает парестезии). Ассоциирован с беременностью (из-за отёка), ревматоидным артритом, гипотиреозом, сахарным диабетом, акромегалией, амилоидозом, связанным с диализом; может быть связан с повторяющимися однотипными движениями.
Перелом шейки пястной кости 	Чаще всего поражается шейка 5-й пястной кости A («перелом боксёра»). Как правило, возникает у молодых мужчин в результате прямой травмы (например, удар кулаком о стену). Клинически проявляется болью, отёком и болезненностью в проекции поражённой пястной кости; снижением силы хватания; возможной деформацией.	—

Абсцесс поясничной (подвздошно-поясничной) мышцы

Скопление гноя в пространстве подвздошно-поясничной мышцы (iliopsoas compartment).

- Может распространяться гематогенным путём (с током крови) или из соседних структур (например, при вертебральном остеомиелите, туберкулёзном спондилите — болезни Потта, пиелонефрите).
- Ассоциирован с болезнью Крона, сахарным диабетом и состояниями иммунодефицита.
- Наиболее часто выделяется Staphylococcus aureus, возможен также вторичный абсцесс при туберкулёзе.

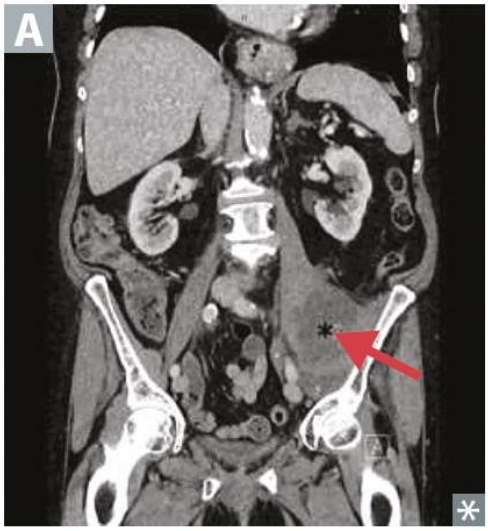

Клинические проявления: боль в боковых отделах живота/поясничной области, лихорадка, объёмное образование в паховой области, положительный симптом псоас (разгибание бедра в тазобедренном суставе усиливает боль в нижних отделах живота).

Диагностика:

- Лабораторно: лейкоцитоз.
- При визуализации (КТ/МРТ) определяется очаговое гиподенсное образование в толще мышцы (красная стрелка на рис. А).

Лечение: дренирование абсцесса, антибактериальная терапия.

Распространённые заболевания коленного сустава

«Unhappy triad»

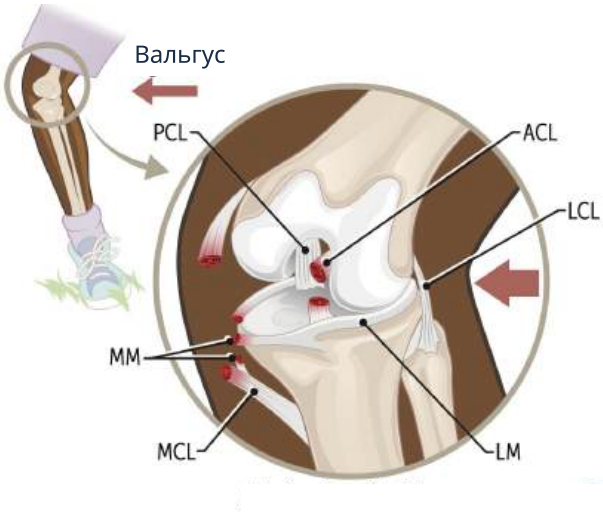

- Распространённая травма при контактных видах спорта, возникающая при воздействии латеральной силы на коленный сустав при фиксированной стопе.
- Включает повреждение передней крестообразной связки (ACL, anterior cruciate ligament) (см. рис. A), медиальной коллатеральной (большеберцовой коллатеральной) связки (MCL, medial collateral ligament) и медиального мениска (прикреплён к MCL). Однако при сочетанном повреждении ACL и MCL вовлечение латерального мениска встречается чаще, чем медиального.
- Клинически проявляется острой болью и признаками нестабильности коленного сустава.

Препателлярный бурсит

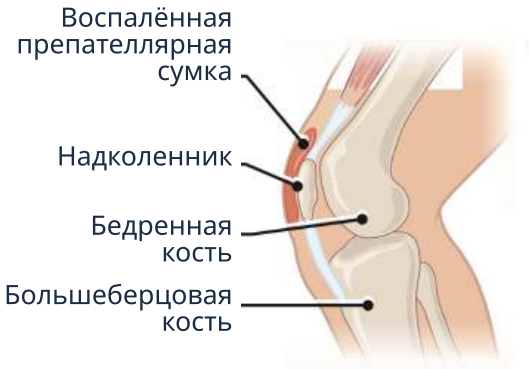

- Воспаление препателлярной слизистой сумки, расположенной кпереди от надколенника (см. рис. B).
- Может быть обусловлено повторной травмой или хроническим давлением вследствие длительного стояния на коленях; также известно как «колено домработницы» (housemaid's knee).

Popliteal cyst (киста подколенной ямки, киста Бейкера)

- Скопление жидкости в подколенной области (показано красной стрелкой на рис. C) в бурсе между икроножной и полуперепончатой мышцами (gastrocnemius–semimembranosus bursa), которая обычно сообщается с полостью сустава.
- Связана с хроническими заболеваниями суставов, например остеоартритом и ревматоидным артритом.

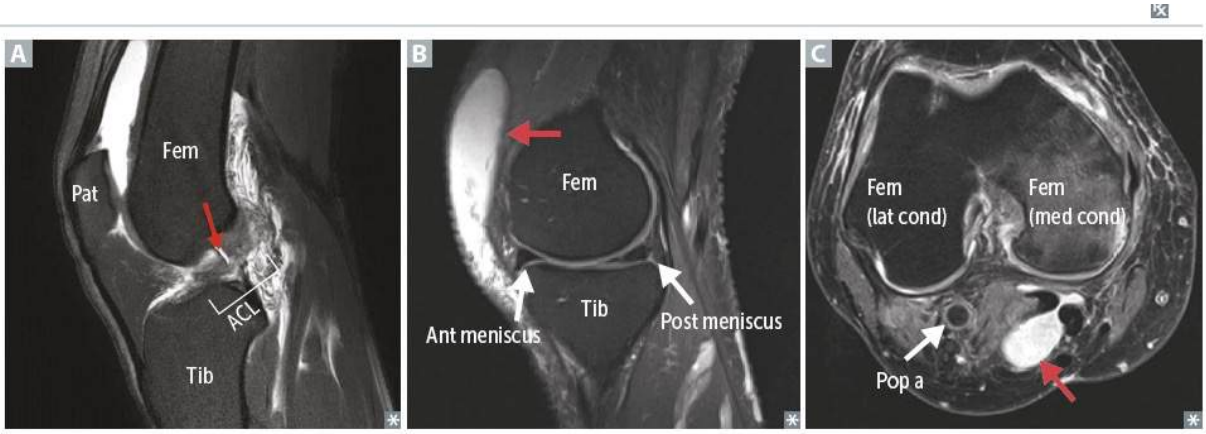

Распространённые заболевания опорно-двигательного аппарата

Состояние	Описание
Костохондрит	Воспаление реберно-хрящевых или реберно-грудинных сочленений. Клинически проявляется локальной болезненностью при пальпации и острой позиционной болью в грудной клетке, которая может усиливаться при глубоком вдохе. Чаще встречается у молодых женщин. Может имитировать сердечные заболевания (например, инфаркт миокарда) или патологию лёгких (например, тромбоэмболию лёгочной артерии).
De Quervain tenosynovitis (теносиновит де Кервена)	Невоспалительное утолщение сухожилий длинной отводящей мышцы большого пальца кисти (m. abductor pollicis longus) и короткого разгибателя большого пальца (m. extensor pollicis brevis) → боль и болезненность в области шиловидного отростка лучевой кости. Положительная проба Финкельштейна (Finkelstein): появление боли в зоне шиловидного отростка лучевой кости при активном или пассивном растяжении сухожилий большого пальца. Повышенный риск отмечается у молодых матерей (поднимающих ребёнка), у гольфистов, игроков в ракеточные виды спорта и у лиц, активно использующих большой палец при наборе текста на телефоне.
Dupuytren contracture (контрактура Дюпюитрена)	Обусловлена фибробластической пролиферацией и утолщением поверхностной ладонной фасции. Обычно поражает фасцию у основания безымянного пальца и мизинца. Этиология неизвестна; наиболее часто встречается у мужчин старше 50 лет североевропейского происхождения.

Состояние	Описание
Ganglion cyst (ганглиевая киста, ганглион)	Слизистая (муцинозная) припухлость, располагающаяся над суставом или сухожильным влагалищем, чаще всего на тыльной поверхности лучезапястного сустава. При диафаноскопии даёт положительный симптом транслиллюминации (в отличие от опухолей, которые, как правило, не просвечивают). Обычно спонтанно регрессирует.
Синдром подвздошно-большеберцового тракта	Перегрузочное повреждение латеральной поверхности коленного сустава, преимущественно у бегунов. Боль развивается вследствие трения подвздошно-большеберцового тракта о латеральный надмыщелок бедренной кости.
Синдром компартмента конечности	Повышение давления внутри фасциального ложа конечности → нарушение венозного оттока и коллапс артериол → аноксия, некроз, рабдомиолиз → острый тубулярный некроз. Причины включают значимые переломы длинных костей (например, большеберцовой кости), реперфузионное повреждение, отравление ядами животных. Клинически проявляется выраженной болью и напряжёнными, отёчными мышечными компартментами при пассивном растяжении мышц поражённого отдела. Повышение активности креатинкиназы в сыворотке и развитие двигательных нарушений являются поздними признаками необратимого повреждения мышц и нервов. **Мнемоника:** «5 P»: pain (боль), pallor (бледность), paresthesia (парестезии), pulselessness (отсутствие пульса), paralysis (паралич).
Медиальный стрессовый синдром большеберцовой кости	Также известен как «shin splints». Частая причина болей в области голени и диффузной болезненности у бегунов и военнослужащих-новобранцев. Обусловлен резорбцией костной ткани, опережающей формирование новой кости в кортикальном слое большеберцовой кости.
Плантарный фасциит	Воспаление подошвенного апоневроза, характеризующееся болью в пятке (усиливается при первых шагах утром или после периода покоя) и болезненностью при пальпации. Ассоциирован с ожирением, длительным стоянием или прыжками (например, у танцоров, бегунов), а также с плоскостопием. Часто сочетается с пяточными остеофитами.
Temporomandibular disorders (расстройства височно-нижнечелюстного сустава, TMD)	Группа заболеваний, затрагивающих височно-нижнечелюстной сустав (ВНЧС) и жевательные мышцы. Этиология мультифакторная; ассоциированы с травмой ВНЧС, нарушенной осанкой головы и шеи, аномальной центральной обработкой болевых импульсов по тройничному нерву, психологическими факторами. Проявляются тупой, постоянной односторонней лицевой болью, усиливающейся при движениях нижней челюсти, отталгией, головной болью, дисфункцией ВНЧС (например, ограничением объёма движений).

Состояние	Описание
Подвывих головки лучевой кости 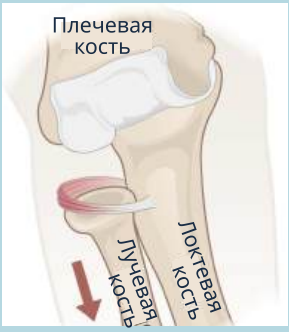	Также называют **«локоть няньки»**. Частая травма локтевого сустава у детей младше 5 лет. Возникает при резком рывке за руку → незрелая кольцевая связка соскальзывает через головку лучевой кости. Поражённая рука удерживается в положении лёгкого сгибания в локтевом суставе и пронации.
Болезнь Осгуда—Шлаттера)	Также называют тракционным апофизитом. Перегрузочное повреждение, обусловленное повторной нагрузкой и хроническим отрывом в области вторичного центра окостенения бугристости большеберцовой кости. Возникает у подростков после «скачка роста». Часто встречается у спортсменов, занимающихся бегом и прыжками. Проявляется постепенно нарастающей болью в переднем отделе коленного сустава.
Пателлофеморальный болевой синдром	Перегрузочное повреждение, которое обычно наблюдается у молодых спортсменок и проявляется болью в переднем отделе коленного сустава. Усиливается при длительном сидении или при нагрузке на конечность при согнутом коленном суставе.
Врождённая дисплазия тазобедренного сустава	Нарушенное развитие вертлужной впадины у новорождённых. Фактор риска — тазовое предлежание плода. Приводит к нестабильности/вывиху тазобедренного сустава. Обычно выявляется при проведении проб Ортолани и Барлоу (при манипуляции с тазобедренным суставом новорождённого определяется характерный «щелчок»). Диагноз подтверждают с помощью ультразвукового исследования; рентгенография не используется до примерно 4–6-го месяца жизни, поскольку хрящ ещё не оссифицирован.

Состояние	Описание
Болезнь Легга-Кальве-Пертеса	Идиопатический аваскулярный некроз головки бедренной кости. Обычно проявляется в возрасте 5–7 лет постепенно нарастающей болью в области тазобедренного сустава, которая может приводить к хромоте. Чаще встречается у мальчиков (соотношение полов примерно 4:1). Первоначальная рентгенограмма нередко без патологических изменений.
Эпифизиолиз головки бедренной кости	Как правило, наблюдается у тучных подростков и проявляется болью в тазобедренном или коленном суставе и нарушением походки. Усиленная осевая нагрузка на головку бедренной кости → смещение эпифиза относительно шейки бедренной кости (образно описывается как «шарик мороженого, соскальзывающий с рожка»). Диагноз устанавливают по данным рентгенографии.

Переломы у детей

Greenstick fracture (перелом по типу «зелёной веточки»)
Неполный перелом, распространяющийся лишь на часть поперечника кости (A) после воздействия изгибающей нагрузки; кортикальный слой кости разрушается на стороне растяжения, тогда как на стороне сжатия остаётся интактным (ср. с торус-переломом). Кость изгибается, как свежая зелёная веточка.

Torus (buckle) fracture (торус-перелом)
Осевое усилие, приложенное к незрелой кости, приводит к «сморщиванию» (вколачиванию) кортикального слоя на стороне сжатия (вогнутая поверхность) и образованию перелома (B). Кортикальный слой на стороне растяжения (выпуклая поверхность) остаётся целым.

Норма | Полный перелом | Перелом по типу «зелёной веточки» | Торус-перелом

Ахондроплазия

- Нарушение продольного роста кости (эндохондральное окостенение) → укорочение конечностей. Мембранозное окостенение не страдает → относительно большая голова по сравнению с длиной конечностей.
- Постоянная (конститутивная) активация рецептора фактора роста фибробластов 3-го типа, FGFR3 (fibroblast growth factor receptor 3), приводит к подавлению пролиферации хондроцитов. Более чем в 85% случаев мутации возникают спорадически; заболевание наследуется по аутосомно-доминантному типу с полной пенетрантностью (гомозиготное состояние летально).
- Ассоциировано с повышенным возрастом отца. Является наиболее частой причиной диспропорционарной карликовости с короткими конечностями.

Остеопороз

Остеопороз – трабекулярная (губчатая) и кортикальная кость теряют массу при сохранённой минерализации костной ткани и нормальных лабораторных показателях (уровни Ca^{2+} и PO_4^{3-} в сыворотке).

Патогенез / причины
Чаще всего обусловлен ↑ резорбцией кости (↑ количества и активности остеокластов), связанной со ↓ уровнем эстрогенов, пожилым возрастом и курением. Может быть вторичным по отношению к приёму лекарственных препаратов (например, глюкокортикоиды, алкоголь, противоэпилептические средства, антикоагулянты, заместительная терапия тиреоидными гормонами) или другим состояниям (гиперпаратиреоз, гипертиреоз, множественная миелома, синдромы мальабсорбции, анорексия), а также при низком индексе массы тела/массе тела и длительном воздействии микрогравитации (например, космические полёты).

Диагностика
Измерение минеральной плотности костной ткани методом двухэнергетической рентгеновской абсорбциометрии DEXA (dual-energy x-ray absorptiometry) в поясничном отделе позвоночника, области тазобедренного сустава (total hip) и шейки бедренной кости. Диагностические критерии: Т-показатель ≤ –2,5 и/или наличие перелома хрупкости (перелом при падении с высоты собственного роста или минимальной травме) в области бедра или позвонков. Однократный скрининг рекомендован женщинам ≥ 65 лет.

Профилактика
Регулярные нагрузки с опорой на вес тела (weight-bearing exercise) и адекватное потребление Ca^{2+} и витамина D на протяжении всей взрослой жизни.

Лечение
Бисфосфонаты, терипаратид/абалопаратид, SERMs (селективные модуляторы эстрогеновых рецепторов), деносумаб (моноклональное антитело к RANKL), ромосозумаб (ингибитор склеростина).

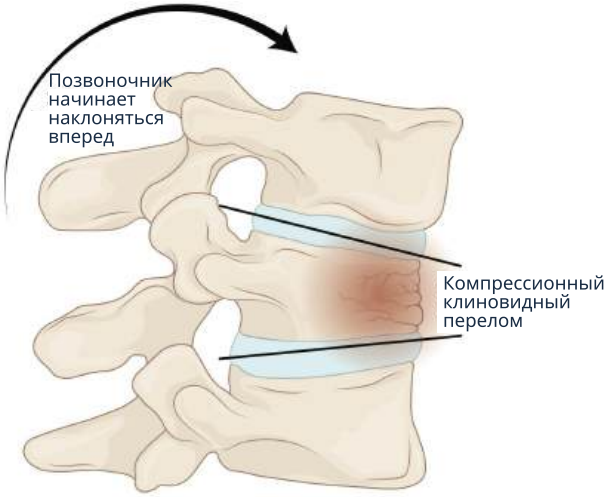

Осложнения
Компрессионные переломы позвонков → острая боль в спине, снижение роста, кифоз. Также возможны переломы шейки бедренной кости и дистального отдела лучевой кости (перелом Коллиса).

Остеопетроз

Остеопетроз (osteopetrosis, «мраморная болезнь») – нарушение нормальной резорбции костной ткани вследствие дефекта остеокластов → формируются утолщённые, чрезмерно плотные кости, склонные к переломам.

Здоровая кость Остеопетроз

Патогенез / молекулярная основа
Мутации (например, гена карбоангидразы II) нарушают способность остеокластов создавать кислую среду, необходимую для резорбции костной ткани.

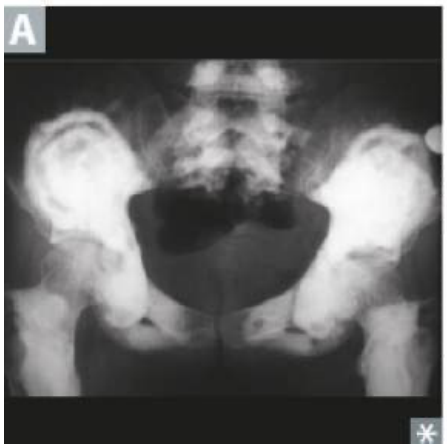

Последствия для костного мозга и кроветворения
Избыточный рост кортикального слоя кости заполняет костномозговое пространство → развивается панцитопения, формируется экстрамедуллярное кроветворение.

Неврологические осложнения
Сужение костных отверстий может приводить к компрессии черепных нервов с развитием их парезов.

Лучевая картина
На рентгенограммах выявляется диффузный симметричный остеосклероз (феномен «кость в кости», “stone bone”; см. A).

Лечение
Трансплантация костного мозга потенциально носит радикальный (излечивающий) характер, поскольку остеокласты происходят из клеток моноцитарного ряда.

Остеомаляция/рахит

- Нарушение минерализации остеоида (остеомаляция) или хрящевых зон роста (рахит, только у детей). Наиболее частая причина — дефицит витамина D.
- На рентгенограммах при остеомаляции определяется остеопения и псевдопереломы; при рахите — расширение эпифизов и чашеобразная деформация с «бахромчатостью» метафизов.
- У детей с рахитом наблюдаются патологическое искривление ног по типу genu varum (О-образная деформация, A), чёткообразные утолщения в области костохондральных сочленений рёбер («рахитические чётки», B), краниотабес (размягчение костей черепа).
- ↓ витамина D → ↓ концентрации Ca^{2+} в сыворотке → ↑ секреции PTH (паратиреоидный гормон) → ↓ уровня PO_4^{3-} в сыворотке.
- Гиперактивность остеобластов → ↑ активности ALP (щелочная фосфатаза).

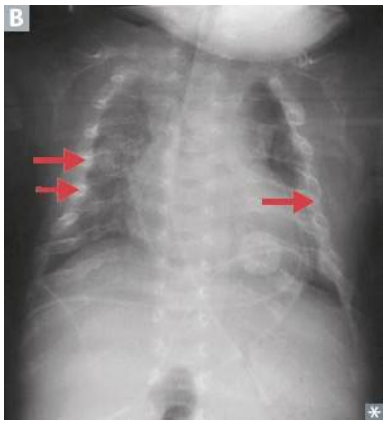

Osteitis deformans (деформирующий остеит, болезнь Педжета кости)

- Также называется болезнью Педжета кости. Частое, локализованное нарушение ремоделирования кости, обусловленное ↑ активностью остеокластов с последующим ↑ активностью остеобластов, в результате чего формируется кость низкого качества.
- Уровни сывороточного Ca^{2+}, фосфора и ПТГ остаются нормальными. Отмечается ↑ активности ЩФ. Характерен мозаичный рисунок грубоволокнистой и пластинчатой кости (остеоциты в лакунах располагаются в хаотичном сочетании); типичны меловидные переломы длинных костей.
- ↑ кровоток через ↑ артериовенозные шунты может приводить к сердечной недостаточности с высоким сердечным выбросом. ↑ риск развития остеосаркомы.

- Размер головного убора может увеличиваться вследствие утолщения костей черепа (A); для болезни характерна тугоухость из-за деформации костей черепа.

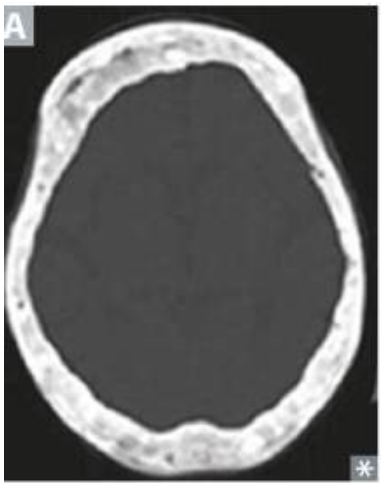

Стадии болезни Педжета:

- Ранняя деструктивная (литическая): преобладают остеокласты.
- Промежуточная (смешанная): остеокласты + остеобласты.
- Поздняя (склеротическая/бластическая): преобладают остеобласты.

Возможен переход в фазу клинического покоя.

Лечение: бисфосфонаты.

Аваскулярный некроз кости

- Инфаркт костной ткани и костного мозга, обычно сопровождающийся выраженной болью.
- Наиболее часто поражается головка бедренной кости (пограничная зона кровоснабжения) (см. A; вследствие недостаточности кровотока по медиальной огибающей бедренной артерии).
- К причинам относятся: применение глюкокортикоидов, хроническое злоупотребление алкоголем, серповидноклеточная анемия, травма, системная красная волчанка (SLE), «кессонная болезнь» (декомпрессионная болезнь), болезнь Легга–Кальве–Пертеса (идиопатическая остеохондропатия головки бедренной кости), болезнь Гоше, эпифизиолиз головки бедренной кости

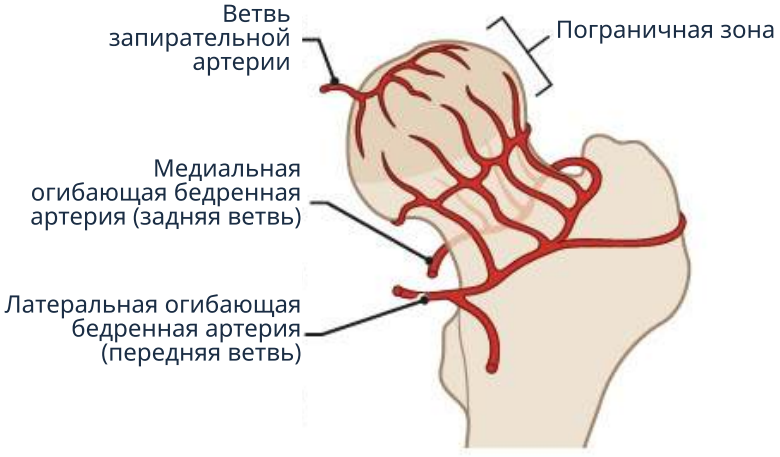

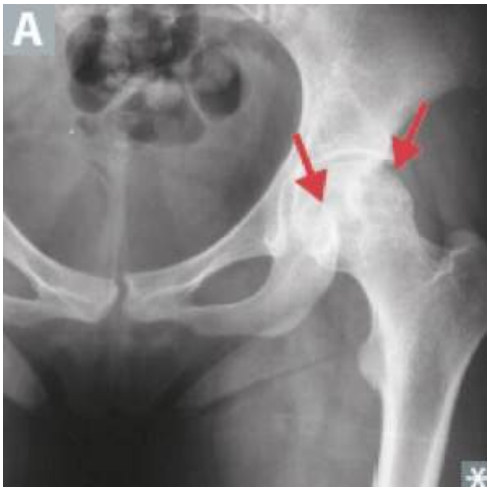

Лабораторные данные при различных заболеваний костей

Заболевание	Ca^{2+} сыворотки	PO_4^{3-} сыворотки	ЩФ (ALP)	ПТГ (PTH)	Комментарии
Остеопороз	—	—	—	—	Снижение костной массы; при одновременном дефиците витамина D → компенсаторное ↑ секреции ПТГ при нормальном уровне Ca^{2+}.
Остеопетроз	— / ↑	—	—	—	Плотные, ломкие кости; при тяжёлых, злокачественных формах возможно ↓ уровня Ca^{2+}.
Болезнь Педжета	—	—	↑	—	Аномичная «мозаичная» архитектоника костной ткани.
Osteitis fibrosa cystica, первичный гиперпаратиреоз	↑	↓	↑	↑	«Бурые опухоли» вследствие фиброзной замены костной ткани, субпериостальное истончение кортикального слоя; идиопатическая гиперплазия, аденома или карцинома околощитовидных желез.
Вторичный гиперпаратиреоз	↓	↑	↑	↑	Чаще как компенсаторный механизм при CKD (chronic kidney disease — хроническая болезнь почек) из-за ↓ выведения фосфатов и ↓ образования активной формы витамина D.
Остеомаляция /рахит	↓	↓	↑	↑	«Мягкие» кости; дефицит витамина D также приводит к развитию вторичного гиперпаратиреоза.
Гипервитаминоз D	↑	↑	—	↓	Обусловлен избыточным приёмом препаратов витамина D или гранулематозными заболеваниями (например, саркоидоз).

↑ / ↓ обозначают первичное изменение лабораторного показателя.

Первичные опухоли костей

- Метастатическое поражение костей встречается чаще, чем первичные опухоли костей.
- Доброкачественные опухоли костей обычно имеют окончание «-ома»; опухоли, названия которых в английском языке начинаются на буквы c и o, чаще встречаются у мальчиков (**мнемоника** оригинала).
- Злокачественные опухоли костей, как правило, имеют окончание «-саркома».

Тип опухоли	Эпидемиология	Локализация	Характеристика
Доброкачественные опухоли			
Osteochondroma (экзостоз)	Наиболее частая доброкачественная опухоль кости. Чаще у мужчин < 25 лет.	Метафиз длинных костей (чаще всего вокруг коленного сустава — дистальный отдел бедренной кости).	Латеральный костный вырост из области ростковой пластины, непрерывно переходящий в костномозговую полость, покрыт хрящевой «шапочкой» (cartilaginous cap A). Мутации генов EXT1 или EXT2 → наследственный множественный экзостоз. Редко малигнизируется в хондросаркому.
Osteoma	Средний возраст.	Поверхность костей лицевого скелета.	Ассоциирована с синдромом Гарднера.
Osteoid osteoma (остеоид-остеома)	Взрослые < 25 лет. Мужчины > женщины.	Кортикальный слой длинных костей.	Классически проявляется болью в кости, более выраженной ночью, обусловленной продукцией простагландинов; поэтому хорошо купируется НПВС (в отличие от остеобластомы). Небольшой костный узел (< 1,5 см) с радиопрозрачным остеоидным центром (B).

Тип опухоли	Эпидемиология	Локализация	Характеристика
Доброкачественные опухоли			
Osteoblastoma (остеобластома)	Мужчины > женщины.	Позвонки.	Гистологическое строение сходно с остеоид-остеомой. Крупнее по размеру (> 2 см); боль не купируется НПВС. На рентгенограммах напоминает аневризмальную костную кисту.
Giant cell tumor (гигантоклеточная опухоль, остеокластома)	Возраст 20–40 лет. Женщины > мужчины.	Эпифизы длинных костей после завершения роста скелета (часто в области коленного сустава); рентгенологический эпицентр располагается в метафизе.	Локально агрессивная доброкачественная опухоль, состоящая из неопластических мононуклеарных клеток, экспрессирующих RANKL, и реактивных многоядерных гигантских остеокластоподобных клеток; «остеокластома». Характерный «пенообразный» («soap bubble») рисунок на рентгенограммах (С).
Chondroblastoma (хондробластома)	Подростки. Мужчины > женщины.	Эпифизы длинных костей до завершения костного созревания (часто в области коленного сустава).	Жалобы на боль в суставе. На рентгенограмме опухоль пересекает зону роста (физарную пластинку).

Тип опухоли	Эпидемиология	Локализация	Характеристика
Злокачественные опухоли			
Остеосаркома (остеогенная саркома)	Составляет около 20 % первичных злокачественных опухолей кости. Пик заболеваемости первичной опухолью приходится на мужчин < 20 лет. Реже встречается у пожилых, обычно вторично на фоне предрасполагающих состояний, таких как болезнь Педжета кости (деформирующий остеит), инфаркты кости, облучение, семейная ретинобластома, синдром Ли–Фраумени.	Метафизы длинных костей (часто область коленного сустава).	Плеоморфные клетки, продуцирующие остеоид (злокачественные остеобласты). Проявляется как болезненная увеличивающаяся масса или патологические переломы. Рентгенологически — треугольник Кодмана (возвышение надкостницы) или «лучистый» (sunburst) периостальный рисунок (можно запомнить по ассоциации с «osteocod, плавающей на солнце»). Агрессивная опухоль. Первичная остеосаркома обычно чувствительна к лечению (операция, химиотерапия); вторичная форма характеризуется неблагоприятным прогнозом.
Хондросаркома	Чаще всего у взрослых > 50 лет.	Медуллярный отдел костей таза, проксимального отдела бедренной кости и плечевой кости.	Опухоль из злокачественных хондроцитов. Литические очаги (> 50 % случаев) с внутроочаговыми кальцификациями, эрозией эндостальной поверхности и прорывом кортикального слоя.

Тип опухоли	Эпидемиология	Локализация	Характеристика
Злокачественные опухоли			
Саркома Юинга (Ewing sarcoma)	Наиболее часто встречается у пациентов европеоидной расы, преимущественно у мальчиков < 15 лет.	Диафизы длинных костей (особенно бедренной), плоские кости таза.	Анапластические мелкие «синие» клетки нейроэктодермального (мезенхимального) происхождения, морфологически напоминающие лимфоциты. Для дифференциальной диагностики с заболеваниями со схожей морфологией (например, лимфома, хронический остеомиелит) используют выявление транслокации t(11;22) (слияние генов EWS-FLI1). Характерен «луковичный» (onion skin) периостальный реактивный слой. Опухоль агрессивна, рано метастазирует, но хорошо отвечает на химиотерапию.

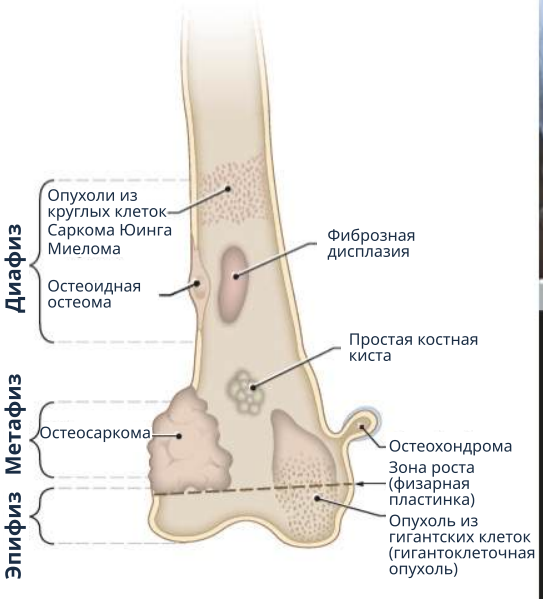

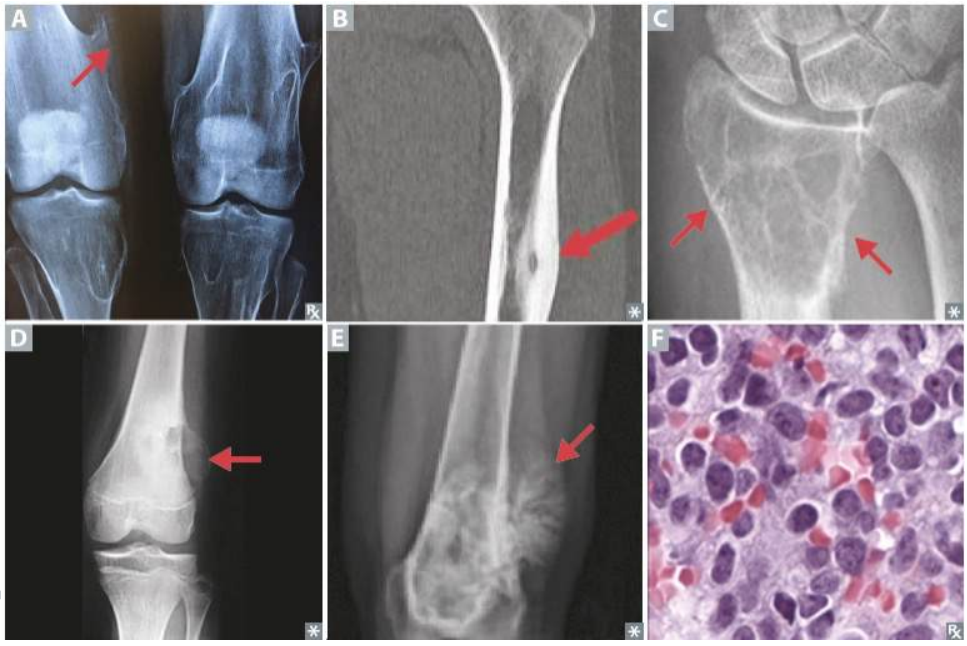

Остеоартрит vs ревматоидный артрит

Раздел	Остеоартрит (рис. A)	Ревматоидный артрит (рис. B)
Патогенез	Хроническая механическая нагрузка приводит к разрушению суставного хряща → развивается воспаление с недостаточной репарацией (опосредовано хондроцитами).	Аутоиммунное заболевание — воспаление (рис. C) вызывает формирование пролиферирующей грануляционной ткани, которая разрушает суставной хрящ и кость.
Факторы риска	Возраст, женский пол, ожирение, травма сустава.	Женский пол, HLA-DR4, HLA-DRB1, курение. Положительный ревматоидный фактор (IgM-антитела к Fc-фрагменту IgG; примерно у 80% пациентов), антитела к циклическому цитруллинированному пептиду (anti-CCP; более специфичны).
Клиническая картина	Боль в несущих нагрузку суставах после нагрузки, уменьшается в покое. Асимметричное поражение. Системные проявления отсутствуют.	Боль, припухлость и утренняя скованность длительностью > 1 ч, уменьшается при движении. Симметричное поражение. Системные симптомы (лихорадка, утомляемость, снижение массы тела). Внесуставные проявления.*
Изменения в суставах	Остеофиты (костные разрастания), сужение суставной щели (асимметричное), подхондральный склероз и кисты. Синовиальная жидкость невоспалительная (лейкоциты < 2000/мм³). Формирование узелков Гебердена (рис. D) (на дистальных межфаланговых суставах, DIP) и узелков Бушара (рис. E) (на проксимальных межфаланговых суставах, PIP), поражение 1-го пястно-запястного сустава (1st CMC).	Эрозии, периартикулярная остеопения, отёк мягких тканей, подхондральные кисты, сужение суставной щели (симметричное). Деформации: подвывих шейного отдела позвоночника, ульнарное отклонение пальцев кисти, деформация по типу «лебединая шея» (рис. F), деформация boutonniere (рис. G). Обычно вовлекает пястно-фаланговые (MCP), проксимальные межфаланговые (PIP) суставы и лучезапястный сустав.

Раздел	Остеоартрит (рис. A)	Ревматоидный артрит (рис. B)
Лечение	Изменение режима физической нагрузки, нестероидные противовоспалительные препараты (НПВП), внутрисуставное введение глюкокортикоидов (применяется для кратковременного облегчения симптомов у пациентов с выраженной симптоматикой; длительная терапия связана со множеством побочных эффектов).	НПВП, глюкокортикоиды, базисные противоревматические препараты (disease-modifying antirheumatic drugs, DMARDs; например, метотрексат, сульфасалазин), биологические агенты (например, ингибиторы TNF-α).

* Внесуставные проявления ревматоидного артрита: подвывих в шейном отделе позвоночника; ревматоидные узелки (фибриноидный некроз с палисадообразным расположением гистиоцитов) в подкожной клетчатке и лёгких (+ пневмокониоз = синдром Каплана); интерстициальное заболевание лёгких, плеврит, перикардит, анемия хронического заболевания, нейтропения + спленомегалия (синдром Фелти: **SANTA — Splenomegaly, Anemia, Neutropenia, Thrombocytopenia, Arthritis [Rheumatoid]** — спленомегалия, анемия, нейтропения, тромбоцитопения, ревматоидный артрит), AA-амилоидоз, синдром Шегрена, склерит, синдром запястного канала.

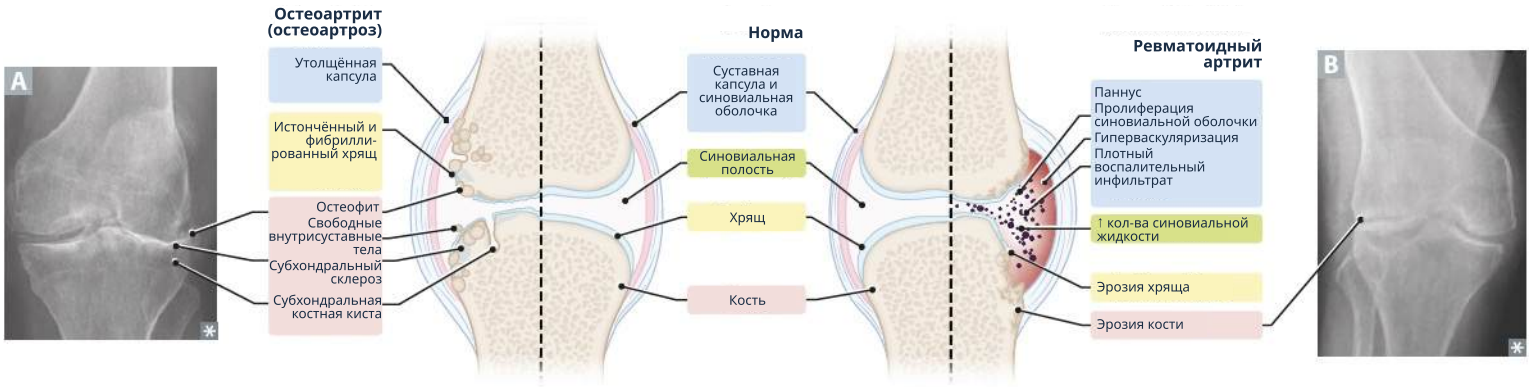

Подагра

Острый воспалительный моноартрит, обусловленный выпадением кристаллов мононатриевой соли мочевой кислоты в полости сустава.



Факторы риска: мужской пол, артериальная гипертензия, ожирение, сахарный диабет, дислипидемия, употребление алкоголя.

Наиболее значимый фактор риска — **гиперурикемия**, которая может быть обусловлена:

- **Сниженным выведением мочевой кислоты** (≈ 90% пациентов) — в основном идиопатическое, потенцируется почечной недостаточностью; может усиливаться при приёме отдельных лекарственных средств (например, тиазидные диуретики).
- **Повышенной продукцией мочевой кислоты** (≈ 10% пациентов) — синдром Леша—Найхана, избыток PRPP, ↑ клеточного распада (например, синдром лизиса опухоли).
- **Смешанным механизмом** — употребление алкоголя и болезнь фон Гирке. Кристаллы имеют игольчатую форму и обладают отрицательным двулучепреломлением в поляризованном свете (рис. A). Уровень мочевой кислоты в сыворотке может оставаться нормальным во время острого приступа.

Клиническая картина

- Асимметричное поражение суставов. Сустав опухший, гиперемированный и резко болезненный.
- Классическое проявление — болезненный первый плюснефаланговый сустав большого пальца стопы (podagra).
- Формирование тофусов (рис. B) (часто на ушной раковине, в области олекрановой сумки или в зоне прикрепления ахиллова сухожилия).
- Острый приступ обычно развивается после обильного приёма пищи, богатой пуринами (например, красное мясо, морепродукты), а также после травмы, хирургического вмешательства, дегидратации, усиленного диуреза или употребления алкоголя (↑ образование молочной кислоты при её метаболизме → ↑ реабсорбции мочевой кислоты → гиперурикемия).

Лечение

- **Острая:** НПВП (например, индометацин), глюкокортикоиды, колхицин.
- **Хроническая (профилактическая):** аллопуринол, пробенецид.
- **При гиперпродукции мочевой кислоты:** терапия, снижающая уровень уратов, например, ингибиторы ксантиноксидазы (например, аллопуринол, фебуксостат).

Болезнь отложения кристаллов пирофосфата кальция

Ранее называлась **псевдоподагрой**.

- Отложение кристаллов пирофосфата кальция в полости сустава.
- Возникает у пациентов старше 50 лет; мужчины и женщины болеют одинаково часто.
- Обычно идиопатическая, иногда ассоциирована с гемохроматозом, гиперпаратиреозом, травмой сустава.

Клиническая картина

Боль и отёк с картиной острого воспаления (псевдоподагра) и/или хронического дегенеративного поражения сустава (псевдоостеоартрит). Чаще всего поражается коленный сустав.

Рентгенологические и лабораторные признаки

Хондрокальциноз (кальцификация хряща) на рентгенограмме. Кристаллы ромбовидной формы, слабо положительно двулучепреломляющие в поляризованном свете (выглядят синими при параллельной ориентации относительно света) (рис. А).

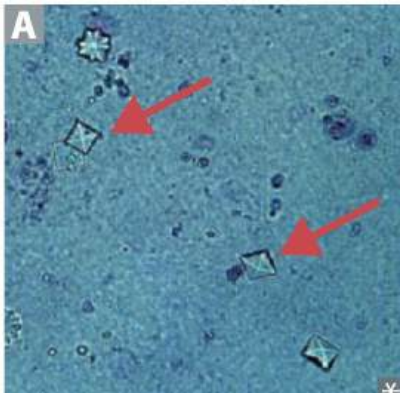

Лечение

- **Острая терапия:** нестероидные противовоспалительные средства (НПВС), колхицин, глюкокортикостероиды.
- **Профилактика:** колхицин.

Мнемоника

«Blue P's of CPPD»: blue — кристаллы кажутся синими при параллельной ориентации; positive birefringence — положительное двулучепреломление; calcium pyrophosphate — пирофосфат кальция; pseudogout — псевдоподагра.

Системный ювенильный идиопатический артрит

Системный артрит, встречающийся у детей в возрасте < 16 лет. Обычно проявляется ежедневными подъёмами температуры по типу «свечек», пятнистой сыпью лососёво-розового цвета, артритом (как правило, поражается ≥ 2 суставов).

Ассоциирован с передним увеитом. Часто сопровождается лейкоцитозом, тромбоцитозом, анемией, повышением СОЭ и концентрации С-реактивного белка (CRP).

Синдром Шегрена

Аутоиммунное заболевание, характеризующееся разрушением экзокринных желёз (прежде всего слёзных и слюнных) вследствие лимфоцитарной инфильтрации. Преимущественно поражает женщин 40–60 лет.

Клинические проявления:

- Воспалительная боль в суставах;
- Кератоконъюнктивит sicca (уменьшение продукции слёз и последующее повреждение роговицы) → ощущение «песка» или инородного тела в глазах;
- Ксеростомия (↓ слюноотделение) → атрофия слизистой, трещины языка (рис. A);
- Антинуклеарные антитела, ревматоидный фактор (может быть положительным и при отсутствии ревматоидного артрита), антитела к рибонуклеопротеинам: SS-A (anti-Ro) и/или SS-B (anti-La);
- Диспареуния (боль при половом акте);
- Двустороннее увеличение околоушных слюнных желёз.
- Антитела SSA и SSB также могут выявляться при системной красной волчанке (SLE).

Может быть самостоятельным первичным заболеванием или вторичным синдромом, ассоциированным с другими аутоиммунными заболеваниями (например, ревматоидным артритом, системной красной волчанкой, системным склерозом).

Осложнения: кариес зубов; лимфома лимфоидной ткани, ассоциированной со слизистыми оболочками (MALT-лимфома; может проявляться увеличением околоушных желез); повышенный риск рождения ребёнка с неонатальной красной волчанкой.

Подтверждение диагноза: при биопсии малых слюнных желёз слизистой губы выявляется очаговый лимфоцитарный сиалоаденит.

Септический артрит

- S. aureus, Streptococcus и Neisseria gonorrhoeae — наиболее частые возбудители.
- Обычно моноартрит. Поражённый сустав часто отёчен (рис. A), гиперемирован и болезнен.
- Синовиальная жидкость гнойная (число лейкоцитов > 50 000/мм³).
- **Возможные осложнения:** остеомиелит, хроническая боль, необратимое повреждение сустава, сепсис.
- **Лечение:** антибиотики, аспирация и дренирование сустава (± хирургическая обработка очага) для предупреждения необратимого повреждения сустава.

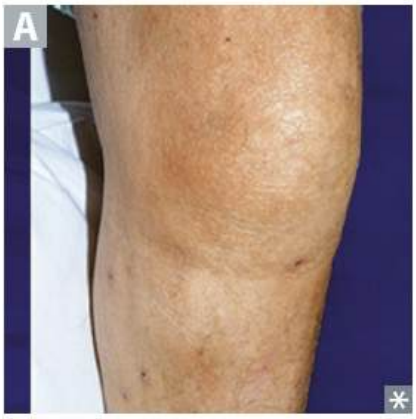

Диссеминированная гонококковая инфекция — инфекция, передающаяся половым путём (ИППП), которая может проявляться либо гнойным артритом (например, коленного сустава), либо триадой: полиартралгия, теносиновит (например, кисти), дерматит (например, пустулёзные высыпания).

Остеомиелит

- Хроническая или острая инфекция кости; наиболее частый возбудитель — S. aureus (в целом); S. epidermidis — при инфицировании протезов; Salmonella — при серповидноклеточной анемии; P. aeruginosa — при колотых ранах подошвы.
- Распространение инфекции обычно гематогенное (как правило, у детей, с поражением метафизов длинных костей) или экзогенное (чаще у взрослых — посттравматическое, ятрогенное или за счёт перехода инфекции с прилежащих тканей).
- Типичны боль, гиперемия, припухлость, лихорадка, хромота.

Диагностика: рентгенография (при хроническом процессе — деструкция кости и приподнятие надкостницы), МРТ, биопсия кости с посевом, а также посев крови.

Лечение: антибиотики (± хирургическое вмешательство).

Серонегативные спондилоартриты

Артриты с отсутствием ревматоидного фактора (нет антител к IgG). Тесно ассоциированы с HLA-B27 (антиген главного комплекса гистосовместимости класса I). Подтипы (**мнемоника PAIR:** Psoriatic, Ankylosing, Inflammatory bowel disease, Reactive) характеризуются в различной степени: воспалительной болью в спине (более выражена утром, уменьшается при физической нагрузке), периферическим артритом, энтезитом (воспаление мест прикрепления сухожилий, например ахиллова сухожилия), дактилитом («сосискообразные» пальцы), увеитом.

Псориатический артрит

- Ассоциирован с кожным псориазом и поражением ногтей.
- Асимметричное, очаговое поражение суставов (рис. A).
- Характерны дактилит и деформация дистальных межфаланговых суставов по типу «карандаш в стакане» на рентгенограмме (рис. B).
- Встречается менее чем у 1/3 пациентов с псориазом.

Анкилозирующий спондилит (болезнь Бехтерева)

Симметричное поражение позвоночника и крестцово-подвздошных суставов с развитием анкилоза (костного сращения суставов), увеита, аортальной регургитации.

Рентгенологически — «бамбуковый» позвоночник (синостоз тел позвонков) (рис. C).

Анкилоз реберно-позвоночных и грудино-реберных суставов может приводить к рестриктивному типу дыхательных нарушений. Чаще встречается у мужчин, обычно дебютирует в возрасте 20–40 лет.

Артрит при воспалительных заболеваниях кишечника

Болезнь Крона и язвенный колит нередко ассоциированы со спондилоартритами.

Реактивный артрит

Классическая триада:

- Конъюнктивит
- Уретрит
- Артрит.

Мнемоника симптомов: “Can’t see, can’t pee, can’t bend my knee.”

Ассоциирован с инфекциями, вызываемыми Shigella, Campylobacter, Salmonella, Chlamydia, Yersinia.

Мнемоника возбудителей: “She Caught Students Cheating Yesterday (and overreacted).”

Часто сочетается с гиперкератотическими кожными высыпаниями на ладонях и подошвах (keratoderma blennorrhagicum — кератодерма бленнорагическая).

Системная красная волчанка (SLE)

Системное аутоиммунное заболевание с ремиттирующим и рецидивирующим течением. Повреждение органов обусловлено преимущественно иммунокомплексной реакцией гиперчувствительности III типа и в меньшей степени цитотоксической реакцией гиперчувствительности II типа.
Ассоциируется с дефицитом ранних компонентов системы комплемента (например, C1q, C4, C2), что приводит к снижению клиренса иммунных комплексов.

Классическая клиническая картина: кожная сыпь на лице в виде «бабочки» (малярная эритема, не распространяется на носогубные складки), боли в суставах и лихорадка у женщины репродуктивного возраста.

- Чаще встречается у пациенток афроамериканского, карибского, азиатского и латиноамериканского происхождения в США.
- Эндокардит Либмана—Сакса (LSE при SLE)
- Волчаночный нефрит (отложение в клубочках иммунных комплексов ДНК–анти-ДНК) может протекать по нефритическому или нефротическому типу (с развитием гематурии или протеинурии). Наиболее частой и тяжёлой формой является диффузный пролиферативный гломерулонефрит.
- Наиболее частые причины смерти при SLE: поражение почек, инфекции, сердечно-сосудистые заболевания (ускоренное развитие коронарной болезни сердца).
- У беременной пациентки с наличием анти-SSA-антител (anti-SSA ⊕) повышен риск развития неонатальной волчанки у новорождённого, что приводит к врождённой атриовентрикулярной блокаде, периорбитальной или диффузной кожной сыпи, повышению активности печёночных трансаминаз (трансаминиту) и цитопениям при рождении.

RASH OR PAIN (мнемоника клинических проявлений SLE)

- Rash — кожная сыпь (малярная (рис. A) или дискоидная (рис. B)).
- Arthritis — неэрозивный артрит.
- Serositis — серозит (например, плеврит, перикардит).
- Hematologic disorders — гематологические нарушения (например, цитопении).
- Oral/nasopharyngeal ulcers — язвы слизистой оболочки полости рта и носоглотки (обычно безболезненные).
- Renal disease — поражение почек.
- Photosensitivity — фотосенсибилизация (повышенная чувствительность к солнечному свету).
- Antinuclear antibodies — антинуклеарные антитела (ANA, antinuclear antibodies).

- Immunologic disorder — иммунологические нарушения (антитела к двуцепочечной ДНК — anti-dsDNA, антитела к Sm-антигену — anti-Sm, антифосфолипидные антитела).
- Neurologic disorders — неврологические нарушения (например, судорожные приступы, психоз).

Смешанное заболевание соединительной ткани

- Сочетает признаки системной красной волчанки, системного склероза и/или полимиозита.
- Ассоциируется с антителами к U1-рибонуклеопротеину (anti-U1 RNP) и «пятнистым» типом окраски ANA.

Антифосфолипидный синдром

Первичный или вторичный аутоиммунный синдром (чаще всего развивается при SLE (systemic lupus erythematosus — системной красной волчанке)).

Диагностика
Диагноз устанавливают на основании клинических критериев, включающих наличие в анамнезе тромбозов (артериальных или венозных) либо повторных самопроизвольных абортов, в сочетании с лабораторным выявлением волчаночного антикоагулянта, антикардиолипиновых антител и антител к β_2-гликопротеину I.

Лечение
Системная антикоагулянтная терапия.

Особенности лабораторных тестов
Антикардиолипиновые антитела могут приводить к ложноположительным результатам нетрепонемных тестов VDRL (Venereal Disease Research Laboratory test) и RPR (Rapid Plasma Reagin). Волчаночный антикоагулянт может вызывать удлинение PTT (partial thromboplastin time — активированного частичного тромбопластинового времени, АЧТВ), которое не корректируется при добавлении нормальной плазмы, освобождённой от тромбоцитов.

Ревматическая полимиалгия

Симптомы
- Боли и скованность в проксимальных мышцах (например, мышцах плечевого и тазового поясов), часто в сочетании с лихорадкой, общим недомоганием и снижением массы тела.
- Не приводит к истинной мышечной слабости.
- Чаще встречается у женщин старше 50 лет; ассоциируется с гигантоклеточным (височным) артериитом.

Данные обследования
Повышение ESR (erythrocyte sedimentation rate — скорость оседания эритроцитов, СОЭ) и CRP (C-reactive protein — С-реактивный белок) при нормальном уровне CK (creatine kinase — креатинкиназа).

Лечение
Быстрый клинический ответ на терапию глюкокортикостероидами в низких дозах.

Фибромиалгия

Чаще всего наблюдается у женщин 20–50 лет.
Хронический, распространённый скелетно-мышечный болевой синдром, сочетающийся с наличием «болезненных точек», ощущением скованности, парестезиями, нарушением сна, утомляемостью, когнитивными расстройствами («fibro fog» — буквально «туман в голове»).

Показатели воспаления, такие как ESR (erythrocyte sedimentation rate — скорость оседания эритроцитов, СОЭ), остаются в пределах нормы.

Лечение: регулярная физическая активность, антидепрессанты (трициклические антидепрессанты — TCA (tricyclic antidepressants), ингибиторы обратного захвата серотонина и норадреналина — SNRI (serotonin-norepinephrine reuptake inhibitors)), а также препараты для терапии нейропатической боли (например, габапентиноиды).

Полимиозит / дерматомиозит

Серологические маркеры

- **Неспецифические:** положительные ANA (antinuclear antibodies — антинуклеарные антитела), повышение CK (creatine kinase — креатинкиназа).
- **Специфические:** антитела к Jo-1 (anti-Jo-1, histidyl-tRNA synthetase — гистидил-тРНК-синтетаза), антитела к SRP (anti-SRP, signal recognition particle — частица распознавания сигнала), антитела к Mi-2 (anti-Mi-2, helicase — геликаза).

Полимиозит

Прогрессирующая симметричная слабость проксимальных мышц, обусловленная эндомизиальным воспалением с преобладанием CD8+ Т-лимфоцитов. Чаще всего поражаются мышцы плечевого пояса.

Дерматомиозит

Клинически во многом сходен с полимиозитом, но дополнительно характеризуется наличием папул Готтрона (рис. A), эритемой лица (например, гелиотропным, фиолетовым отёком век (рис. B)), сыпью по типу «шали» и на лице (рис. C), а также «руками механика» — утолщением, трещинами и неравномерными, как бы «грязными» участками кожи вследствие гиперкератоза кожи пальцев (рис. D). Повышен риск скрытых (оккультных) злокачественных новообразований. Для дерматомиозита характерны перимизиальное воспаление и атрофия мышечных волокон с преобладанием CD4+ Т-лимфоцитов.

Оссифицирующий миозит

- Гетеротопическая оссификация в области скелетной мускулатуры (например, четырёхглавая мышца бедра).
- Ассоциируется с тупой травмой мышцы.
- Клинически проявляется болезненным объёмным образованием мягких тканей.
- При визуализирующих исследованиях определяется ободковое («яичная скорлупа») обызвествление.
- Гистологически выявляется метапластическая костная ткань, окружающая зону фибробластической пролиферации.
- Процесс доброкачественный, однако может быть ошибочно принят за саркому.

IgG4-ассоциированные заболевания (IgG4-related disease)

Иммунно-опосредованный спектр заболеваний, характеризующихся фиброзом и лимфоплазмоцитарной инфильтрацией, которые могут поражать различные органы. У пациентов, как правило, отмечается повышенный уровень IgG4 в сыворотке крови.

Наиболее распространённые IgG4-ассоциированные состояния:

- Сиалоаденит и дакриоаденит;
- Тиреоидит Риделя;
- Аутоиммунный панкреатит;
- Аутоиммунный аортит (может приводить к развитию TAA (thoracic aortic aneurysm — аневризмы грудного отдела аорты) и AAA (abdominal aortic aneurysm — аневризмы брюшной аорты));
- Ретроперитонеальный фиброз (может вовлекать мочеточники и проявляться признаками острого повреждения почек и/или CKD (chronic kidney disease — хронической болезни почек) и/или гидронефроза).

Васкулиты

Воспаление и некроз стенок кровеносных сосудов; процесс может быть идиопатическим или иммунно-опосредованным (иммунокомплексная реакция гиперчувствительности III типа).

Патология	Эпидемиология	Клиническая картина / патофизиология	Примечания
Васкулиты крупных сосудов			
Гигантоклеточный (височный) артериит	Женщины старше 50 лет.	Односторонняя головная боль, перемежающаяся хромота жевательных мышц (боль в нижней челюсти при жевании), болезненность при пальпации височной артерии, риск потери зрения (за счёт передней ишемической нейропатии зрительного нерва). Гранулематозное воспаление; поражаются височные, позвоночные и офтальмические артерии.	Ассоциирован с ревматической полимиалгией. Резко повышены ESR (erythrocyte sedimentation rate — скорость оседания эритроцитов, СОЭ) и CRP (C-reactive protein — С-реактивный белок); диагностическая биопсия височной артерии. **Лечение:** назначение высоких доз глюкокортикостероидов до проведения биопсии.
Артериит Такаясу	Женщины азиатского происхождения моложе 40 лет.	«Безпульсовая болезнь» (ослабление пульса на артериях верхних конечностей), лихорадка, ночная потливость, артрит, миалгии. Гранулематозное утолщение и сужение дуги аорты и проксимальных отделов крупных магистральных сосудов.	Повышение СОЭ. **Лечение:** глюкокортикостероиды.

Патология	Эпидемиология	Клиническая картина / патофизиология	Примечания
Васкулиты сосудов среднего калибра			
Болезнь Бюргера (облитерирующий тромбангиит)	Выраженный стаж курения; мужчины моложе 40 лет.	Приводит к развитию перемежающейся хромоты, повышенному риску гангрены (рис. C), феномену Рейно, автоампутации пальцев, поверхностному узелковому флебиту.	Сегментарный тромбозирующий васкулит с вовлечением вен и нервов. **Лечение:** полный отказ от курения.
Болезнь Кавасаки	Дети азиатского происхождения младше 4 лет.	Двусторонний неэкссудативный конъюнктивит, сыпь (полиморфная с последующим шелушением), лимфаденопатия (шейная), «клубничный» язык (мукозит полости рта) (рис. D), изменения кожи кистей и стоп (отёк, эритема), лихорадка ≥ 5 дней.	**Мнемоника: «CRASH and burn on a Kawasaki»** (Conjunctivitis, Rash, Adenopathy, Strawberry tongue, Hand-foot changes + длительная лихорадка). **Осложнения:** аневризмы коронарных артерий (рис. E); тромбоз или разрыв могут приводить к смерти. **Лечение:** внутривенное введение иммуноглобулина и ацетилсалициловой кислоты.
Узелковый полиартериит	Мужчины среднего возраста; у 30 % — серопозитивность по вирусу гепатита B.	Лихорадка, снижение массы тела, боли в животе, мелена, артериальная гипертензия, неврологические нарушения, кожные высыпания, поражение почек. Поражаются почечные и висцеральные артерии при сохранности сосудов лёгких; трансмуральное воспаление с фибриноидным некрозом.	Характерный признак — картина «нить жемчуга» на артериограмме (рис. F) за счёт микроаневризм. **Лечение:** глюкокортикостероиды, циклофосфамид

Патология	Эпидемиология	Клиническая картина / патофизиология	Примечания
Васкулиты мелких сосудов (MPO-ANCA/p-ANCA)			
Микроскопический полиангиит	Чаще развивается у пациентов среднего возраста.	Некротизирующий васкулит с поражением лёгких, почек и кожи. Характерен пауцииммунный (pauci-immune) гломерулонефрит и пальпируемая пурпура.	MPO-ANCA/p-ANCA (антитела к миелопероксидазе, anti-myeloperoxidase). **Лечение:** циклофосфамид, глюкокортикостероиды.
Эозинофильный гранулематоз с полиангиитом		Сочетание бронхиальной астмы, эозинофилии и системного васкулита. Эозинофильная инфильтрация → воспаление → периферическая невропатия.	Ранее обозначался как синдром Чарга—Стросса. Гранулематозный некротизирующий васкулит с эозинофилией. Повышение уровня IgE в сыворотке крови.
Васкулиты мелких сосудов (c-ANCA)			
Гранулематоз с полиангиитом	Мужчины и женщины болеют с одинаковой частотой, типично — лица среднего возраста.	**Триада:** поражение лёгких, сосудов и почек. **Поражение верхних дыхательных путей:** перфорация носовой перегородки, хронический синусит, средний отит, мастоидит. **Поражение нижних дыхательных путей:** кровохарканье, одышка. **Почечное поражение:** пауцииммунный быстро прогрессирующий гломерулонефрит.	c-ANCA (PR3-ANCA; cytoplasmic antineutrophil cytoplasmic antibodies — цитоплазматические антинейтрофильные цитоплазматические антитела к протеиназе-3). **Лечение:** глюкокортикостероиды в сочетании с ритуксимабом, циклофосфамидом.
Васкулиты мелких сосудов (иммунокомплексные)			
Синдром гипокомплементарного уртикарного васкулита (anti-C1q васкулит)	Часто ассоциирован с SLE (systemic lupus erythematosus — системной красной волчанкой).	Проявляется крапивницей, пурпурозной сыпью, артралгиями, болями в животе, а также лёгочными или офтальмологическими проявлениями.	Лабораторно выявляют снижение уровня комплемента C1q и повышение титра антител к C1q (anti-C1q).

Патология	Эпидемиология	Клиническая картина / патофизиология	Примечания
Васкулиты мелких сосудов (иммунокомплексные)			
Смешанная криоглобулинемия	Часто обусловлена вирусными инфекциями, особенно HCV (hepatitis C virus — вирус гепатита C).	**Триада:** пальпируемая пурпура, слабость, артралгии. Возможны периферическая невропатия и поражение почек (например, гломерулонефрит).	Криоглобулины преципитируют при охлаждении (смесь IgG и IgM, образующих иммунные комплексы).
IgA-васкулит	Наиболее частый васкулит детского возраста; часто развивается после инфекции верхних дыхательных путей.	Васкулит, обусловленный отложением иммунных комплексов IgA. **Классическая триада:** боли в суставах (артралгии), боли в животе (абдоминальная боль, нередко ассоцииро-ванная с инвагина-цией кишечника), пальпируемая пурпура на ягодицах и ногах.	Ранее назывался пурпурой Геноха—Шёнлейна. Ассоциирован с IgA-нефропатией (болезнь Бергера). **Лечение:** поддерживающая терапия, глюкокортикостероиды.
Кожный васкулит мелких сосудов	—	Пальпируемая пурпура без поражения внутренних органов. Иммунокомплексный лейкоцитокластический васкулит; позднее вовлечение внутренних органов свидетельствует о системном процессе.	Возникает через 7–10 дней после приёма лекарственных препаратов (пенициллины, цефалоспорины, сульфаниламиды, фенитоин, аллопуринол) или на фоне инфекций (например, HCV (вирус гепатита C), HIV (вирус иммунодефицита человека)).
Васкулиты сосудов всех калибров			
Синдром Бехчета	Повышенная заболеваемость среди лиц турецкого и восточносредиземноморского происхождения.	Рецидивирующие язвы полости рта и гениталий, увеит, узловатая эритема. Обострения провоцируются инфекцией HSV или парвовирусами. Приступы длятся 1–4 недели.	Ассоциирован с HLA-B51.

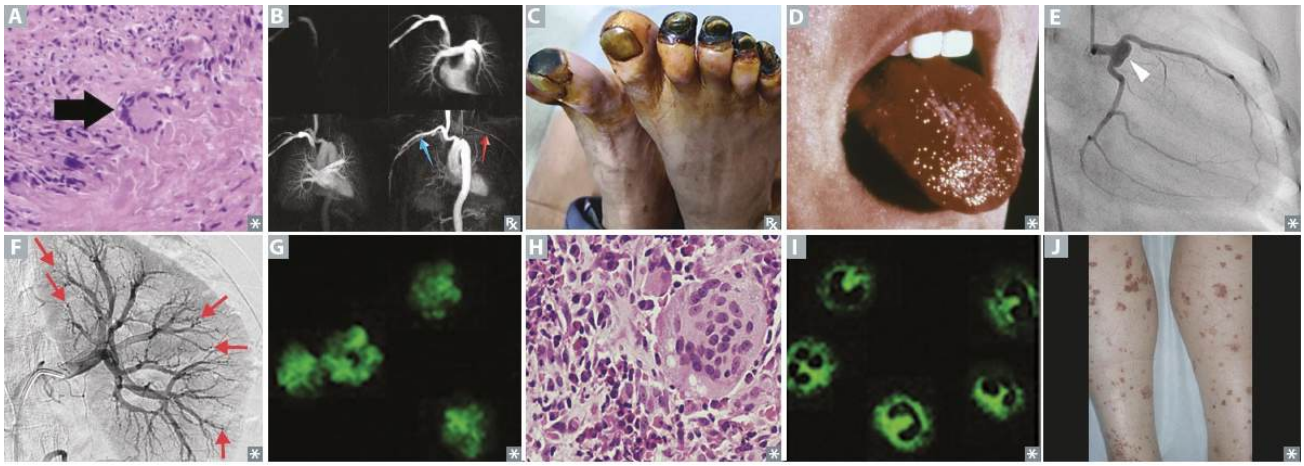

Заболевания нервно-мышечного соединения

Воспаление и некроз стенок кровеносных сосудов; процесс может быть идиопатическим или иммунно-опосредованным (иммунокомплексная реакция гиперчувствительности III типа).

Параметр	Миастения (myasthenia gravis)	Миастенический синдром Ламберта—Итона (Lambert–Eaton myasthenic syndrome)
Частота	Наиболее частое заболевание нервно-мышечного синапса (NMJ, neuromuscular junction).	Относительно редкое заболевание.
Патофизиология	Аутоантитела к постсинаптическим ацетилхолиновым рецепторам → нарушение передачи в нервно-мышечном синапсе.	Аутоантитела к пресинаптическим кальциевым каналам → ↓ высвобождения ацетилхолина; **мнемоника**: L (Lambert) «идёт перед» M (myasthenia) — поражено пресинаптическое звено.
Клинические проявления	Утомляемая мышечная слабость: птоз, диплопия, проксимальная мышечная слабость; при вовлечении дыхательной мускулатуры → одышка; при поражении бульбарных мышц → дисфагия, затруднение жевания. Сухожильные рефлексы сохранены. Симптомы усиливаются при мышечной нагрузке.	Слабость проксимальных мышц, вегетативные симптомы (сухость во рту, запор, импотенция). Гипорефлексия. Состояние улучшается при мышечной нагрузке.

Параметр	Миастения (myasthenia gravis)	Миастенический синдром Ламберта—Итона (Lambert–Eaton myasthenic syndrome)
Ассоциировано с	Тимома, гиперплазия тимуса.	Мелкоклеточный рак лёгкого.
Реакция на введение ингибиторов AChE	Ингибиторы ацетилхолинэстеразы (AChE, acetylcholinesterase) устраняют симптомы; для длительной терапии применяют пиридостигмин.	Эффект минимальный.

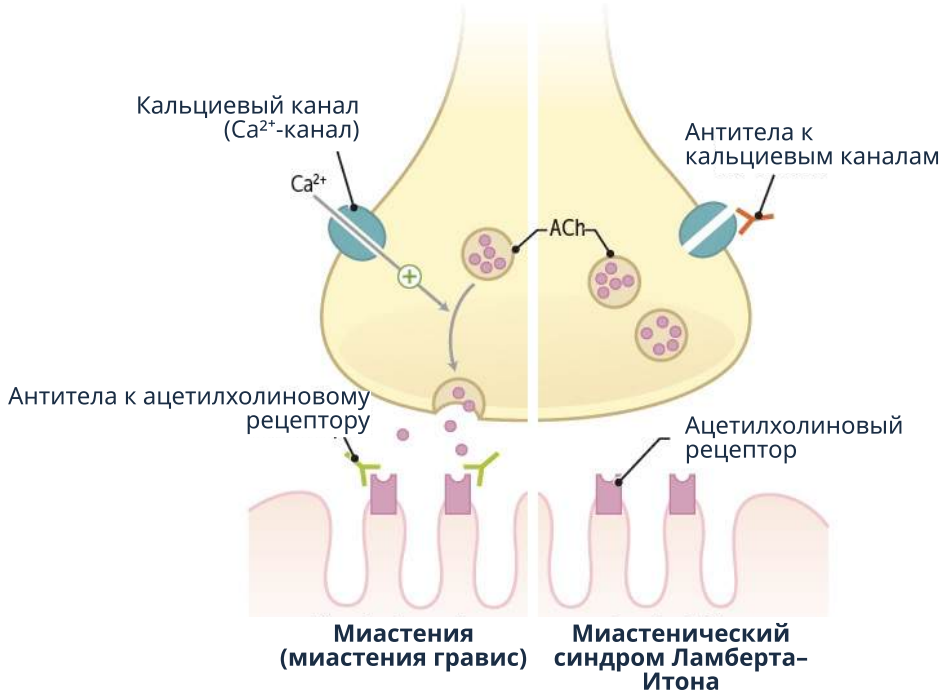

Феномен Рейно

- Снижение кожного кровотока вследствие вазоспазма артериол (мелких сосудов) в ответ на воздействие холода или стресс, проявляющееся последовательной сменой окраски кожи: от белой (ишемия) к синюшной (гипоксия) и затем к красной (реперфузия).
- Чаще всего поражаются пальцы кистей и стоп. Термин «болезнь Рейно» используют при первичном (идиопатическом) процессе, тогда как «синдром Рейно» относится к вторичному феномену на фоне заболеваний, таких как смешанное заболевание соединительной ткани, системная красная волчанка или синдром CREST (ограниченная форма системного склероза). Для вторичного синдрома Рейно характерно образование цифровых язв (критическая ишемия).
- **Лечение:** блокаторы кальциевых каналов.

Склеродермия

Системная склеродермия (systemic sclerosis).
Характерна триада: аутоиммунный процесс, невоспалительная васкулопатия и отложение коллагена с развитием фиброза.

- Чаще поражается кожа, что проявляется одутловатой, плотной, натянутой кожей без кожных складок, с рубцовой ямочной деформацией кончиков пальцев.
- Возможным является поражение других органов и систем, например: почек (склеродермический почечный криз; лечение — ингибиторы АПФ), лёгких (интерстициальный фиброз, лёгочная артериальная гипертензия), желудочно-кишечного тракта (снижение перистальтики и тонуса нижнего пищеводного сфинктера → дисфагия, изжога), сердечно-сосудистой системы.
- Около 75 % пациентов — женщины.

Выделяют 2 основные формы:

- **Диффузная склеродермия** — распространённое поражение кожи, быстрое прогрессирование заболевания, раннее вовлечение внутренних органов. Ассоциирована с антителами к Scl-70 (anti-Scl-70, антитела к ДНК-топоизомеразе I) и антителами к РНК-полимеразе III (anti-RNA polymerase III).
- **Ограниченная склеродермия** — поражение кожи ограничено пальцами рук и лицом. Часто сочетается с синдромом CREST: Calcinosis cutis (кальциноз кожи), антитела к центромере (anti-Centromere antibody), феномен Raynaud, Esophageal dysmotility (нарушение моторики пищевода), Sclerodactyly (склеродактилия) и Telangiectasia (телеангиэктазии). Клиническое течение, как правило, более благоприятное.

ДЕРМАТОЛОГИЯ

Слои кожи

Кожа состоит из 3 слоёв: эпидермис, дерма, подкожная жировая клетчатка (hypodermis, subcutis).

Слои эпидермиса сверху вниз можно запомнить с помощью английской **мнемоники** “come, let’s get sunburned” (stratum Corneum, Lucidum, Granulosum, Spinosum, Basale).

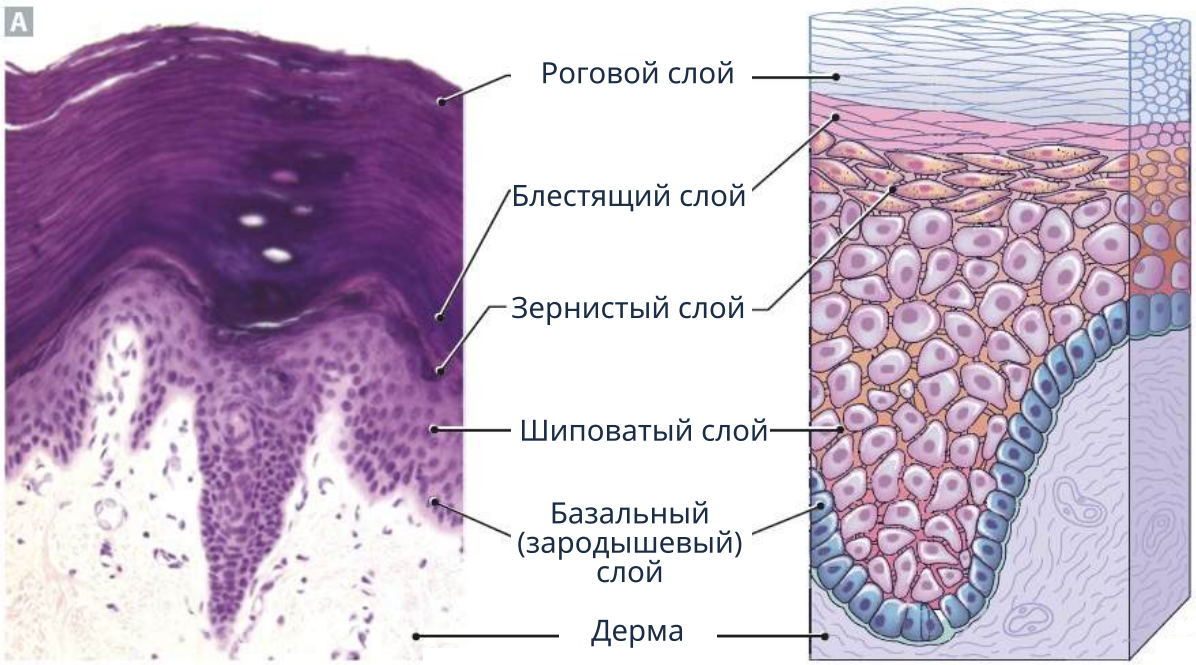

Эпителиальные межклеточные контакты

- **Плотные контакты (tight junctions, zonula occludens)** (рис. A) — препятствуют парацеллюлярному (межклеточному) перемещению растворённых веществ; образованы белками клаудинами и окклюдинами.
- **Адгезионный контакт (adherens junction; поясок прикрепления, belt desmosome, zonula adherens)** (рис. B) — формирует «поясок», соединяющий актиновый цитоскелет соседних клеток с помощью кадгеринов (cadherins — кальций-зависимые адгезионные белки). Потеря E-кадгерина способствует метастазированию.

- **Десмосома (desmosome; точечная десмосома, macula adherens)** (рис. C) — обеспечивает механическую прочность за счёт взаимодействия с промежуточными филаментами. Аутоантитела к десмоглеину 3 и/или десмоглеину 1 приводят к развитию пузырчатки вульгарной (pemphigus vulgaris).
- **Щелевой контакт (gap junction)** (рис. D) — белки-каналы, называемые коннексонами (connexons), обеспечивают электрическую и химическую связь между клетками.
- **Гемидесмосома (hemidesmosome)** (рис. E) — связывает кератин базальных клеток с подлежащей базальной мембраной. Аутоантитела вызывают буллёзный пемфигоид (bullous pemphigoid).
- **Интегрины (integrins)** — мембранные белки, поддерживающие целостность базолатеральной мембраны, связываясь с коллагеном, ламинином и фибронектином в составе базальной мембраны.

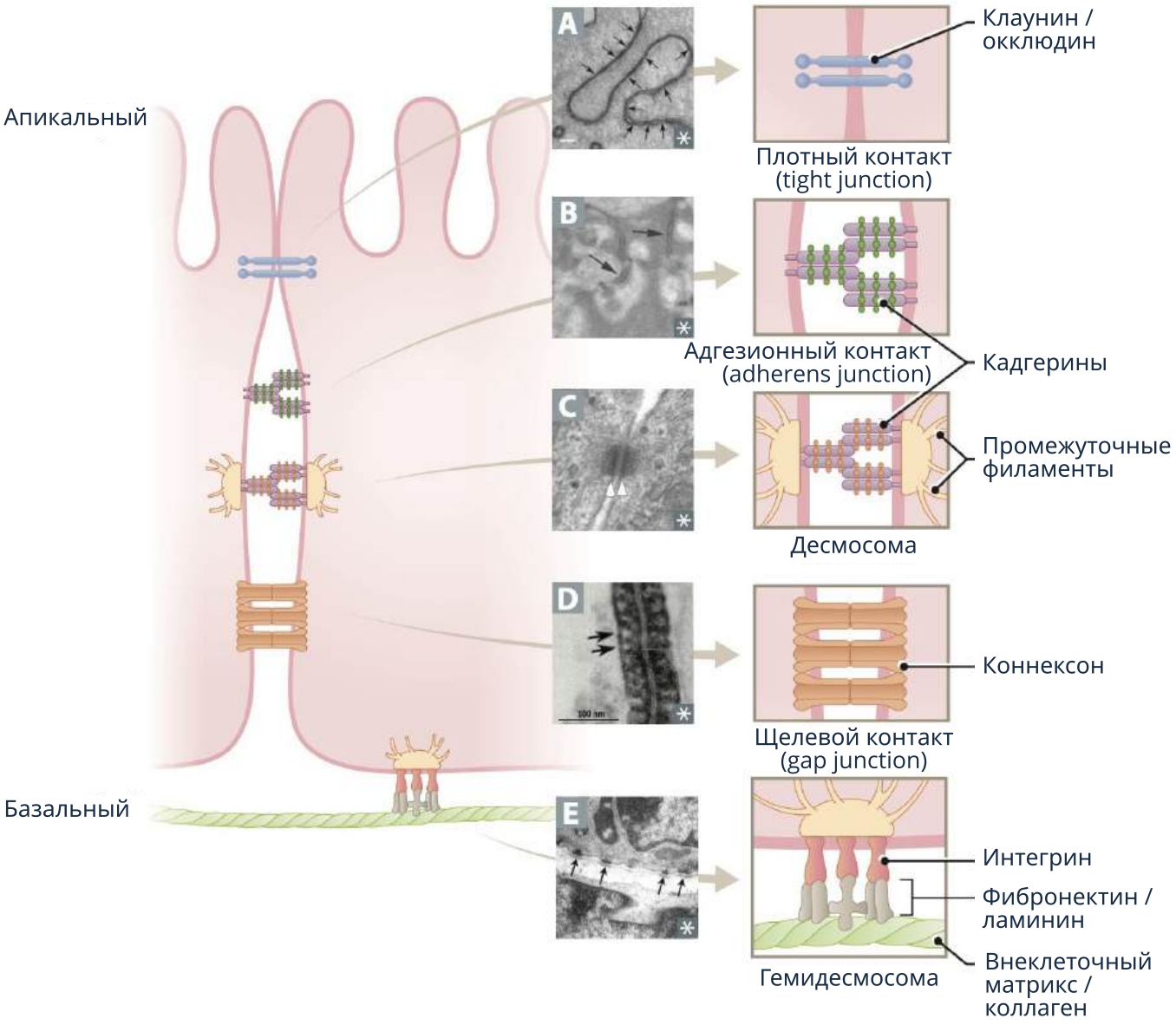

Экзокринные железы

Железы, продуцирующие вещества, отличные от гормонов (в отличие от эндокринных желёз, которые секретируют гормоны) и выделяющие их по протокам на поверхность тела или в его полости. Могут иметь мерокриновый тип секреции (например, слюнные и потовые железы), апокриновый тип секреции (например, молочные железы) или голокриновый тип секреции (например, сальные железы).

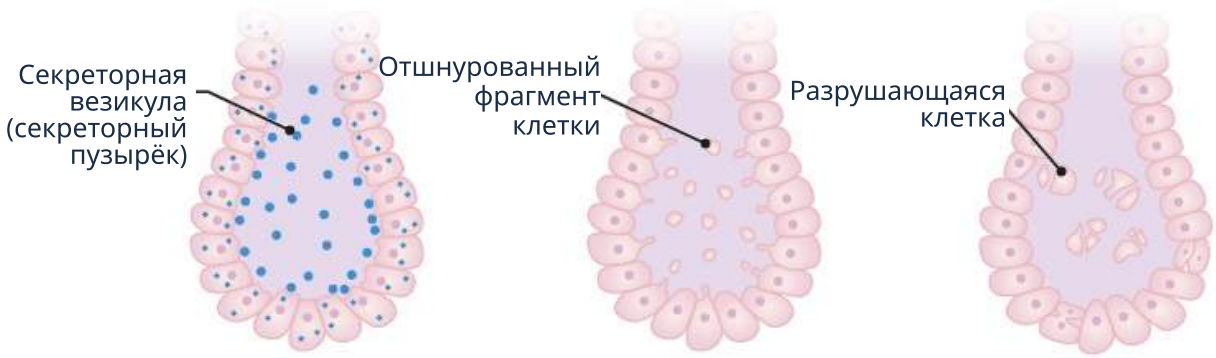

Дерматологические макроскопические термины

Поражение	Характеристики	Примеры
Пятно (macule)	Плоский очерченный участок изменения цвета кожи диаметром < 1 см	Веснушка (ephelis), пятно на красной кайме губ (рис. A)
Пятно, крупное (patch)	Пятно (macule) диаметром > 1 см	Витилиго (рис. B)
Папула (papule)	Приподнятый над поверхностью кожи солидный элемент диаметром < 1 см	Нейрофиброма (рис. C), акне
Бляшка (plaque)	Папула диаметром > 1 см	Псориаз (рис. D)
Везикула, пузырёк (vesicle)	Небольшой пузырёк с жидким содержимым диаметром < 1 см	Ветряная оспа (varicella), опоясывающий лишай (zoster) (рис. E)
Булла, пузырь (bulla)	Крупный пузырь с жидким содержимым диаметром > 1 см	Буллёзный пемфигоид (рис. F)

Поражение	Характеристики	Примеры
Пустула (pustule)	Пузырёк, содержащий гной	Пустулёзный псориаз (рис. G)
Волдырь (wheal)	Преходящая гладкая папула или бляшка	Крапивница (urticaria) (рис. H)
Чешуйка, шелушение (scale)	Отторжение (слущивание) рогового слоя эпидермиса	Экзема, псориаз, плоскоклеточный рак кожи (SCC) (рис. I)
Корка (crust)	Сухой экссудат	Импетиго (рис. J)
Язва (ulcer)	Потеря эпидермиса с обнажением базальной мембраны и подлежащих структур (дермы, мышцы, кости или сухожилия)	Артериальная язва, пролежневая язва, лепра
Эрозия (erosion)	Частичная или полная потеря эпидермиса без обнажения базальной мембраны	Встречается при ГЭРБ (гастроэзофагеальная рефлюксная болезнь); эрозивный эзофагит

Дерматологические микроскопические термины

Поражение	Характеристики	Примеры
Дискератоз (dyskeratosis)	Аномальное преждевременное ороговение	Плоскоклеточный рак кожи (squamous cell carcinoma)
Гиперкератоз (hyperkeratosis)	Утолщение рогового слоя эпидермиса	Псориаз, мозоли
Паракератоз (parakeratosis)	Сохранение ядер в клетках рогового слоя эпидермиса	Псориаз, актинический кератоз
Гипергранулёз (hypergranulosis)	Утолщение зернистого слоя эпидермиса	Красный плоский лишай
Спонгиоз (spongiosis)	Межклеточное накопление отёчной жидкости в эпидермисе	Экзематозный дерматит
Акантолиз (acantholysis)	Разобщение (утрата связей) между клетками эпидермиса	Вульгарная пузырчатка (pemphigus vulgaris)
Акантоз (acanthosis)	Гиперплазия эпидермиса (преимущественно шиповатого слоя)	Чёрный акантоз (acanthosis nigricans), псориаз

Пигментные заболевания кожи

Заболевание	Характеристика
Альбинизм	Нормальное количество меланоцитов при сниженной продукции меланина вследствие уменьшения активности тирозиназы или нарушения транспорта тирозина. Повышен риск рака кожи.
Мелазма (хлоазма) (melasma, chloasma)	Приобретённая гиперпигментация, связанная с беременностью («маска беременности») или приёмом пероральных контрацептивов. Чаще встречается у пациентов с более тёмным цветом кожи.
Витилиго	Нерегулярные очаги полной депигментации. Обусловлено разрушением меланоцитов (предположительно аутоиммунного характера). Ассоциировано с другими аутоиммунными заболеваниями.

Заболевание	Характеристика
Синдром Варденбурга	Очаговая депигментация кожи, волос и радужки, которая может сочетаться с тугоухостью. Обусловлен нарушением дифференцировки клеток нервного гребня в меланоциты.

Себорейный дерматит

Эритематозные, чётко отграниченные бляшки (рис.А) с жирными жёлтыми чешуйками в участках, богатых сальными железами, таких как волосистая часть головы, кожа лица и периорбитальная область.

- Часто встречается как у детей грудного возраста (себорейный дерматит кожи головы), так и у взрослых.
- Распространённые формы заболевания могут быть ассоциированы с ВИЧ-инфекцией и болезнью Паркинсона.
- Сальные железы не воспалены, но участвуют в развитии заболевания.
- Предположительно связан с дрожжеподобными грибами рода Malassezia spp.

Лечение: местные противогрибковые средства и глюкокортикостероиды.

Частые кожные заболевания

Поражение	Характеристики
Acne (акне, угревая болезнь)	Многофакторная этиология — ↑ продукция кожного сала и/или андрогенов, нарушенная десквамация кератиноцитов, колонизация волосяно-сальной единицы Cutibacterium acnes (комедоны) и воспаление (папулы/пустулы (рис. A), узелки, кисты. **Лечение:** ретиноиды, бензоилпероксид, антибиотики.
Атопический дерматит, экзема	Зудящая сыпь, ассоциированная с вульгарным ихтиозом и другими атопическими заболеваниями (бронхиальная астма, аллергический ринит, пищевые аллергии); ↑ уровня IgE в сыворотке. Часто дебютирует на коже лица у грудных детей (рис. B), затем переходит на сгибательные поверхности (рис. C) у детей и взрослых.
Аллергический контактный дерматит	Реакция гиперчувствительности IV типа в ответ на контакт с аллергеном. **Провоцирующие факторы:** никель (рис. D), ядовитый плющ / сумах ядовитый (рис. E), неомицин.
Кератоз волосяных фолликулов	Фолликулярные папулы (рис. F), обусловленные закупоркой устьев фолликулов роговыми массами; чаще располагаются на разгибательных поверхностях плеч и бёдер.
Меланоцитарный невус	Обычная родинка. Доброкачественное образование, однако меланома может развиваться во врождённых или атипичных невусах. Интрадермальные невусы — папулы (рис. G); пограничные (junctional) невусы — плоские макулы (рис. H).
Pseudofolliculitis barbae (псевдофолликулит бороды)	Воспалительная реакция на врастание волоса в кожу, характеризуется плотными болезненными зудящими папулами и пустулами. Чаще возникает по линии роста бороды после бритья («razor bumps»), более типично для людей с кудрявыми волосами.
Псориаз	Папулы и бляшки с серебристым шелушением, особенно на коленях и локтях. Акантоз с паракератотическим шелушением (ядра сохраняются в роговом слое), микроабсцессы Мунро. ↑ толщины шиповатого слоя, ↓ толщины зернистого слоя эпидермиса. Симптом Ауспитца (I) — точечные кровоизлияния при соскобе чешуек вследствие обнажения сосочков дермы. Ассоциирован с точечными углублениями на ногтях и псориатическим артритом.

Поражение	Характеристики
Розацеа	Воспалительное заболевание кожи лица, характеризуется эритематозными папулами и пустулами (рис. J) без комедонов. Может сопровождаться приливами крови к коже лица в ответ на внешние стимулы (алкоголь, тепло и др.). **Осложнения:** поражение глаз, ринофима (бугриста деформация носа).
Себорейный кератоз	Чётко отграниченная, бородавчатая, доброкачественная пролиферация плоского эпителия из незрелых кератиноцитов с кератиновыми кистами («роговые кисты») (рис. K). Выглядит как «приклеенная» бляшка. **Признак Лезера–Трела** (рис. L) — быстрое появление множественных себорейных кератозов может свидетельствовать о злокачественном новообразовании (например, аденокарцинома ЖКТ).
Бородавки	Вызываются низкоонкогенными штаммами вируса папилломы человека (HPV). Мягкие, телесного цвета, cauliflowerlike папулы (рис. M). Эпидермальная гиперплазия, гиперкератоз, койлоцитоз. Condyloma acuminatum на коже и слизистой ануса или половых органов (рис. N).
Крапивница	Волдыри (hives). Зудящие волдыри, возникающие после дегрануляции тучных клеток (рис. O). Характеризуется поверхностным отёком дермы и расширением лимфатических сосудов.

Сосудистые опухоли кожи

Поражение	Характеристики
Ангиосаркома	Редкая злокачественная опухоль кровеносных сосудов, обычно локализующаяся в области головы, шеи и молочных желёз. Чаще возникает у пожилых людей, на участках кожи, подверженных воздействию солнца. Ассоциирована с лучевой терапией и хронической после мастэктомии лимфедемой. **Синдром Стюарта–Тревса (Stewart–Treves)** — кожная ангиосаркома, развивающаяся на фоне хронической лимфедемы. Печёночная ангиосаркома связана с воздействием винилхлорида и соединений мышьяка. Очень агрессивная опухоль, трудна для хирургического удаления из-за поздней диагностики.
Бациллярный ангиоматоз	Доброкачественные капиллярные папулы на коже (рис. A), возникающие у пациентов со СПИДом. Вызывается инфекцией Bartonella. Часто ошибочно принимается за саркому Капоши, но характеризуется нейтрофильным, а не лимфоцитарным инфильтратом.
Cherry angioma сенильная «вишнёвая» ангиома	Доброкачественная капиллярная гемангиома (рис. B), обычно появляющаяся у людей среднего и пожилого возраста. Не подвергается спонтанной регрессии. Частота ↑ с возрастом.
Гломусная опухоль	Доброкачественная, болезненная, красно-синюшная опухоль, чаще всего расположенная под ногтевой пластиной (рис. C). Происходит из модифицированных гладкомышечных клеток терморегуляторного гломусного тельца.
Саркома Капоши	Злокачественная опухоль сосудистого (эндотелиального) происхождения, наиболее часто поражающая кожу, слизистую рта, желудочно-кишечный тракт и дыхательные пути. Классически встречается у пожилых мужчин восточно-европейского происхождения, пациентов со СПИДом и реципиентов трансплантатов. Ассоциирована с вирусом герпеса человека 8-го типа (HHV-8) и ВИЧ-инфекцией. Характерен лимфоцитарный инфильтрат, что отличает её от бациллярного ангиоматоза.
Пиогенная гранулёма	Полиповидная лобулированная капиллярная гемангиома (рис. D), склонная к изъязвлению и кровоточивости. Ассоциирована с травмой и беременностью.
Инфантильная гемангиома	Доброкачественная капиллярная гемангиома раннего детского возраста (рис. E). Появляется в первые недели жизни (примерно у 1 из 200 новорождённых); первоначально быстро увеличивается, затем с 1-го года жизни постепенно регрессирует. Инфантильные гемангиомы спонтанно инволютируют, тогда как cherry angiomas спонтанной регрессии не дают.

Бактериальные инфекции кожи

Поражение	Характеристики
Импетиго	Инфекция кожи, поражающая поверхностные слои эпидермиса. Обычно вызывается Staphylococcus aureus или Streptococcus pyogenes. Высококонтагиозное заболевание. Характерны медово-жёлтые корки (рис. A). Буллёзное импетиго (рис. B) сопровождается образованием булл и, как правило, обусловлено S. aureus.
Рожистое воспаление	Инфекционное поражение верхних отделов дермы и поверхностных лимфатических сосудов, обычно вызываемое S. pyogenes. Проявляется чётко отграниченным, приподнятым валиком между очагом инфекции и неизменённой кожей (рис. C).
Целлюлит	Острое, болезненное, распространённое инфекционное поражение глубжележащих отделов дермы и подкожной жировой клетчатки. Обычно обусловлено S. pyogenes или S. aureus. Часто начинается с нарушения целостности кожи вследствие травмы или другой инфекции (рис. D).
Абсцесс	Скопление гноя при ограниченной инфекции в более глубоких слоях кожи (рис. E). Возбудителем практически всегда является S. aureus.
Некротизирующий фасциит	Поражение глубжележащих тканей, обычно вызываемое анаэробными бактериями или S. pyogenes. Боль может быть несоразмерно выраженной по сравнению с данными объективного осмотра. Характерен крепитус вследствие продукции метана и CO_2. «Плотоядные бактерии». Приводит к образованию булл и некрозу кожи → фиолетово-бурый цвет булл и окружающей кожи (рис. F). Требует немедленного хирургического вмешательства.

Поражение	Характеристики
Стафилококковый синдром ошпаренной кожи	Экзотоксин разрушает межклеточные контакты кератиноцитов в зернистом слое эпидермиса (stratum granulosum) (в отличие от токсического эпидермального некролиза, при котором повреждается эпидермально-дермальное соединение). Слизистые оболочки не вовлекаются. Характеризуется лихорадкой и распространённой эритематозной сыпью с отслойкой верхних слоёв эпидермиса (рис. G), после чего кожа полностью восстанавливается. Положительный симптом Никольского (отделение эпидермиса при лёгком трении кожи). Обычно наблюдается у новорождённых и детей/взрослых с почечной недостаточностью.

Вирусные инфекции кожи

Поражение	Характеристики
Herpes (герпес)	Герпетические вирусные инфекции кожи, вызываемые вирусом простого герпеса 1-го и 2-го типов (HSV-1 и HSV-2). Могут локализоваться как на слизистых оболочках, так и на неизменённой коже. Включают герпес губ (herpes labialis), генитальный герпес (herpes genitalis), герпетический панариций H (herpetic whitlow, поражение пальца).
Контагиозный моллюск	Пупкообразно вдавленные папулы (рис. I), вызываемые вирусом из группы поксвирусов. Часто встречается у детей; у взрослых может передаваться половым путём.
Varicella zoster-инфекция	Вызывает ветряную оспу (varicella, «chickenpox») и опоясывающий герпес (zoster, «shingles»). Ветряная оспа характеризуется множественными элементами сыпи на разных стадиях развития — от везикул до корочек. Опоясывающий герпес представляет собой реактивацию вируса с дерматомным распределением высыпаний (если процесс не генерализован).
Hairy leukoplakia (волосатая лейкоплакия языка)	Нерегулярные, белые, безболезненные бляшки на боковой поверхности языка, которые нельзя соскоблить (рис. J). Обусловлена вирусом Эпштейна–Барр (EBV). Наблюдается у пациентов, живущих с ВИЧ-инфекцией, и у реципиентов трансплантатов. Отличать от кандидозного стоматита (налёт снимается при соскобе) и лейкоплакии (предраковое поражение).

Кожные микозы

Поражение	Характеристики
Tinea (дерматофитии)	Клинический термин для дерматофитий (поверхностных грибковых инфекций кожи). Дерматофиты включают Microsporum, Trichophyton и Epidermophyton. На препарате с KOH с добавлением синего грибкового красителя выявляются ветвящиеся септированные гифы (рис. A). Сопровождаются зудом.
Tinea capitis	Локализуется на голове, волосистой части кожи головы. Ассоциирована с лимфаденопатией, алопецией, шелушением (рис. B).
Tinea corporis	Поражает кожу туловища (обычно корпус). Характеризуется увеличивающимися эритематозными, шелушащимися кольцами («стригущий лишай») с центральным просветлением (рис. C). Может возникать при контакте с инфицированными домашними или сельскохозяйственными животными.
Tinea cruris	Локализуется в паховой области («jock itch», паховый дерматомикоз) (рис. D). Часто не имеет центрального просветления, характерного для tinea corporis.
Tinea pedis	Имеет три варианта («стопа спортсмена»): • межпальцевая форма (рис. E), наиболее частая; • тип с «мокасинообразным» распределением (рис. F); • везикулярный тип.
Tinea unguium	Онихомикоз; поражение ногтей.

Поражение	Характеристики
Tinea (pityriasis) versicolor	Вызывается Malassezia spp. (Pityrosporum spp.), дрожжеподобным грибком (не дерматофит, несмотря на название tinea). Расщепление липидов приводит к образованию кислот, которые подавляют тирозиназу (участвует в синтезе меланина), что вызывает гипопигментацию (рис. G); вследствие воспалительной реакции могут появляться также гиперпигментированные и/или розовые пятна. Зуд выражен меньше, чем при дерматофитиях. Может возникать в любое время года, но чаще встречается летом (в жаркую и влажную погоду). При микроскопии имеет характерный вид «спагетти с фрикадельками» (рис. H). Лечение: сульфид селена, местные и/или системные противогрибковые препараты.

Аутоиммунные буллезные заболевания кожи

Параметры	Pemphigus vulgaris — обыкновенная пузырчатка	Bullous pemphigoid — буллёзный пемфигоид
Патофизиология	Потенциально летальное заболевание. Чаще всего встречается у лиц пожилого возраста. Реакция гиперчувствительности II типа. IgG-антитела к десмоглеину 3 и ± к десмоглеину 1 (компонент десмосом, соединяющих кератиноциты в шиповатом слое эпидермиса).	Менее тяжёлое течение по сравнению с обыкновенной пузырчаткой. Чаще всего встречается у пожилых людей. Реакция гиперчувствительности II типа. IgG-антитела к гемидесмосомам (базальная мембрана эпидермиса; антитела располагаются «под» эпидермисом).
Морфология	Вялые интраэпидермальные пузыри (рис. A), обусловленные акантолизом (разобщение кератиноцитов, на окраске H&E — картина «ряд надгробий»); вовлекается слизистая оболочка полости рта. Симптом Никольского (Nikolsky sign) ⊕.	Напряжённые пузыри (рис. C), содержащие эозинофилы; слизистая оболочка полости рта не поражена. Симптом Никольского ⊖.
Иммуннофлюоресценция	Ретикулярный (сетчатый) рисунок иммунного свечения вокруг эпидермальных клеток (рис. B).	Линейный рисунок иммунного свечения по линии дермо-эпидермального соединения (рис. D).

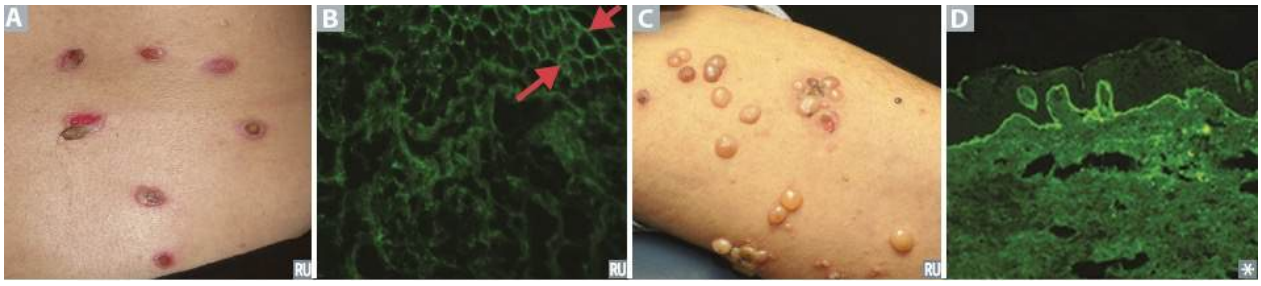

Вульгарная пузырчатка **Норма** **Буллёзный пемфигоид**

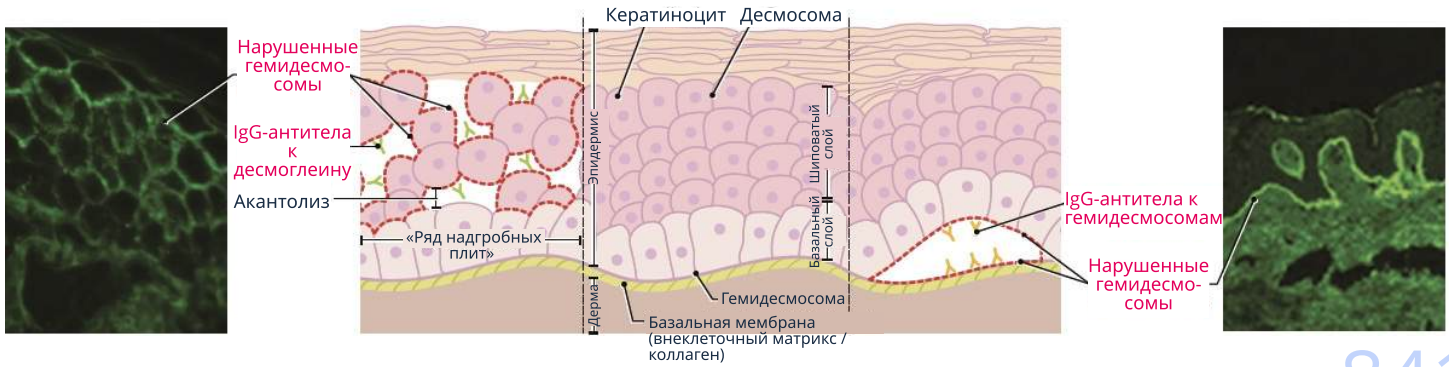

Другие буллезные заболевания кожи

Герпетиформный дерматит (дерматит Дюринга)

Зудящие папулы, везикулы и буллы (часто на локтях, коленях, ягодицах) (рис. A). Отложение IgA на вершинах дермальных сосочков. Ассоциирован с целиакией.

Лечение: дапсон, безглютеновая диета.

Многоформная эритема

Ассоциирована с инфекциями (например, Mycoplasma pneumoniae, вирус простого герпеса (HSV)), лекарственными препаратами (например, сульфаниламиды, β-лактамные антибиотики, фенитоин). Клинически проявляется разнообразными элементами сыпи — пятнами, папулами, везикулами, мишеневидными очагами (элементы с несколькими кольцами и тёмным центром, отражающим повреждение эпителия) (рис. B).

Синдром Стивенса–Джонсона

Характеризуется лихорадкой, образованием булл и некрозом, отслойкой кожи на уровне дермо-эпидермального соединения (положительный симптом Никольского ⊕), высокой летальностью. Обычно вовлекаются слизистые оболочки (рис. C). Возможны мишеневидные элементы, как при многоформной эритеме. Чаще всего связан с неблагоприятной лекарственной реакцией. Токсический эпидермальный некролиз (TEN) (рис. D, E) — более тяжёлая форма SJS с поражением > 30% поверхности тела; при вовлечении 10–30% площади кожи говорят о SJS-TEN.

Наследственный буллёзный эпидермолиз

Группа наследственных кожных заболеваний, характеризующихся буллами, эрозиями и язвами, возникающими при минимальной травме. Пузыри появляются в раннем возрасте, возможны буллы на слизистой полости рта при кормлении из бутылочки. Чаще всего обусловлены мутациями генов кератинов.

Кожные язвы

Параметры	Венозная язва	Артериальная язва	Нейропатическая язва	Пролежень, язва давления
Этиология	Хроническая венозная недостаточность; наиболее частый тип язв	Заболевание периферических артерий (например, атеросклеротический стеноз)	Периферическая нейропатия (например, диабетическая стопа)	Длительное непрерывное давление (например, при обездвиженности)
Локализация	Область «гольфов» (от лодыжки до средней трети голени), типично над лодыжками	Дистальные отделы пальцев стоп, передняя поверхность голени, зоны давления	Костные выступы (например, головки плюсневых костей, пятка)	Точки опоры при нагрузке (например, крестец, седалищные бугры, пяточная кость)
Внешний вид	Нерегулярные, нечёткие края, язва поверхностная, экссудативная (рис. A)	Симметричная язва с чёткими, «вырубленными» краями, выглядит как «пробитое отверстие» (рис. B)	Гиперкератотический валик по периферии с подрытыми краями (рис. C)	Зависит от стадии: от не исчезающей при надавливании эритемы до потери всей толщины кожи (рис. D)
Болевой синдром	Боль слабой или умеренной интенсивности	Выраженная боль	Боль отсутствует	Боль присутствует
Сопутствующие признаки	Телеангиэктазии, варикозно расширенные вены, отёки, застойный дерматит (эритематозные экзематозные очаги)	Признаки артериальной недостаточности: холодная бледная атрофичная кожа, выпадение волос, отсутствие периферического пульса	«Когтеобразные» пальцы, суставы Шарко, отсутствие сухожильных рефлексов	Частые осложнения: инфекции мягких тканей и остеомиелит

Прочие заболевания кожи

Поражение	Характеристики
Чёрный акантоз	Эпидермальная гиперплазия, приводящая к симметричному гиперпигментированному утолщению кожи, особенно в подмышечных впадинах и на шее (рис. A). Ассоциирован с инсулинорезистентностью (например, сахарный диабет, ожирение, синдром Иценко–Кушинга, синдром поликистозных яичников), а также с висцеральными злокачественными новообразованиями (например, аденокарцинома желудка).
Узловатая эритема	Болезненные, приподнятые воспалительные узлы в подкожно-жировой клетчатке (панникулит), обычно на передней поверхности голеней. Часто идиопатическая, но может ассоциироваться с саркоидозом, кокцидиоидомикозом, гистоплазмозом, туберкулёзом, стрептококковыми инфекциями (рис. B), лепрой (рис. C), воспалительными заболеваниями кишечника.
Вульгарный ихтиоз	Нарушение слущивания кератиноцитов из-за мутаций гена филаггрина, приводящее к диффузному шелушению кожи (рис. D), преимущественно на разогнутых поверхностях конечностей и коже туловища. Проявляется в младенчестве или раннем детстве. Выраженная ассоциация с атопическим дерматитом.
Красный плоский лишай	Зудящие, фиолетовые, многоугольные, плоские папулы и бляшки — «6 P» красного плоского лишая (рис. E, F). При поражении слизистых оболочек наблюдаются **полосы Уикхема** (сетчатые белые линии) и гипергранулёз. На гистологии — «зубчатый» (пилообразный) инфильтрат из лимфоцитов на дермо-эпидермальной границе. Ассоциируется с инфекцией вирусом гепатита C.
Pityriasis rosea (розовый лишай Жибера)	«Материнское пятно» (рис. G), через несколько дней — другие шелушащиеся эритематозные бляшки, часто с распределением по типу «рождественской ёлки» на коже туловища (рис. H). Множественные розовые бляшки с воротничковидным шелушением по периферии. Заболевание саморазрешается в течение 6–8 недель.
Солнечный ожог	Острая воспалительная реакция кожи на избыточное ультрафиолетовое облучение. Вызывает повреждения ДНК и индуцирует апоптоз кератиноцитов. УФ-B (UVB) преобладает при формировании солнечных ожогов, УФ-A (UVA) — при загаре и фото-старении. Воздействие УФ-A и УФ-B повышает риск рака кожи.

Поражение	Характеристики
Лучевой дерматит	Может быть острым или поздним. Острый развивается в течение ≤ 90 дней после лучевой терапии вследствие апоптоза базальных кератиноцитов и отёка эпидермиса. Клинически проявляется эритемой, десквамацией, поверхностными язвами и пузырями. Поздний лучевой дерматит возникает через месяцы–годы после облучения и обусловлен фиброзом с гистологически выявляемой гомогенизацией коллагеновых волокон дермы, сосудистым повреждением и телеангиэктазиями.

Оценка площади поверхности тела

Площадь поражения при ожогах приблизительно рассчитывают по правилу «девяток». Используется для оценки степени тяжести ожоговой травмы.

Ингаляционная травма — осложнение вдыхания токсичных веществ (например, дыма). Воздействие высокой температуры, частиц диаметром < 1 мкм или раздражающих газов (например, NH_3) приводит к развитию химического трахеобронхита, отёка, пневмонии, острого респираторного дистресс-синдрома. При осмотре часто выявляются опалённые волосы в полости носа или сажа в ротоглотке. При бронхоскопии отмечаются выраженный отёк, застой слизистой бронхов и отложение сажи (A — через 18 часов после ингаляционной травмы; B — восстановление через 11 дней после травмы).

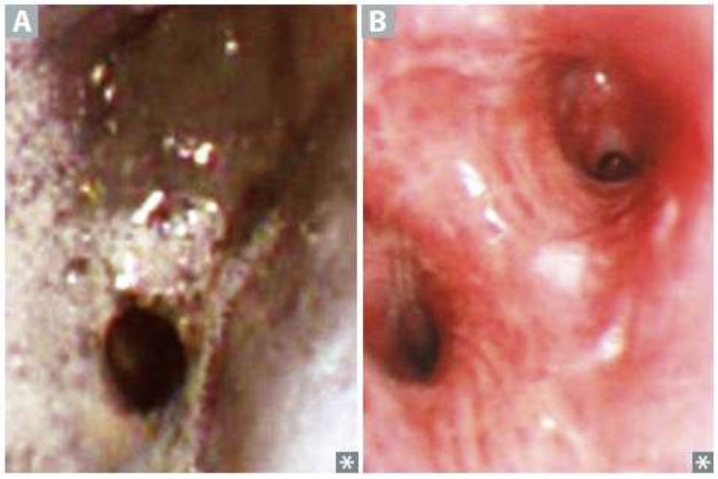

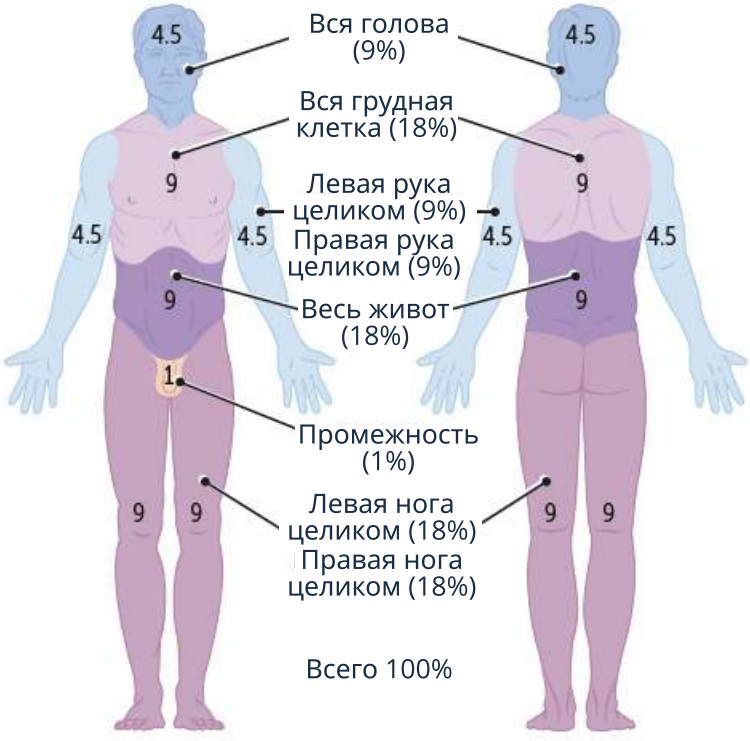

Классификация ожогов

Глубина поражения	Объём поражения	Внешний вид (макроскопическая картина)	Чувствительность
Поверхностный ожог (эпидермальный, ожог I степени)	Поражение только эпидермиса	Картина, сходная с солнечным ожогом; высвобождение гистамина вызывает локальную сухую гиперемию, кожа бледнеет при надавливании, пузырей нет	Выраженная боль
Поверхностный дермальный ожог (ожог II степени)	Поражение эпидермиса и сосочкового слоя дермы	Пузыри, кожа бледнеет при надавливании, отёчная, тёплая на ощупь	Боль при воздействии температуры и воздуха
Глубокий дермальный ожог (ожог IIIA степени)	Поражение эпидермиса и ретикулярного слоя дермы	Пузыри (легко вскрываются), ожоговая поверхность не бледнеет при надавливании	Боли нет; сохраняется лишь ощущение давления
Сквозной ожог кожи (полный некроз дермы, ожог IIIБ степени)	Поражение эпидермиса и всей толщины дермы	Поверхность белого, восковидного цвета, сухая, неэластичная, «кожистая», не бледнеет при надавливании	Боли нет; сохраняется восприятие глубокого давления
Ожог подлежащих тканей (ожог IV степени)	Поражение эпидермиса, дермы и подлежащих тканей (фасция, мышца и др.)	Поверхность белая, сухая, неэластичная, не бледнеет при надавливании; часто с обугливанием	Боли нет; может сохраняться лишь частичное восприятие глубокого давления

Рак кожи

- **Базальноклеточный рак (basal cell carcinoma, BCC)** чаще возникает на коже выше верхней губы.
- **Плоскоклеточный рак (squamous cell carcinoma, SCC)** чаще возникает на коже ниже нижней губы.
- **Инсоляция** (ультрафиолетовое облучение) является важнейшим предрасполагающим фактором развития рака кожи.

Поражение	Характеристики
Базальноклеточный рак	Наиболее распространённый рак кожи. Локализуется в участках кожи, открытых солнцу (например, лицо). Растёт локально инвазивно, но редко метастазирует. Клинически представлен восковидными, розовыми, «перламутровыми» узелками, часто с телеангиэктазиями, валикообразными краями (рис. A), с центральным покрытием коркой или изъязвлением. Базальноклеточный рак также может проявляться в виде шелушащейся бляшки (поверхностная форма BCC) (рис. B).
Плоскоклеточный рак	Второй по частоте рак кожи. Ассоциирован с иммунодефицитом, хроническими незаживающими ранами и, иногда, с воздействием мышьяка. **Язва Маржолена** — плоскоклеточный рак, развивающийся в области хронических ран или рубцов; обычно формируется через > 20 лет после повреждения. Часто локализуется на лице (рис. C), коже нижней губы (рис. D), ушах, тыльной поверхности кистей. Локально инвазивен, может распространяться в регионарные лимфатические узлы и сравнительно редко даёт отдалённые метастазы. Клинически — изъязвлённые красные очаги. Гистологически характерны «роговые жемчужины» (keratin pearls) (рис. E).
Актинический кератоз	Предраковые изменения кожи, обусловленные хроническим воздействием солнечной радиации. Небольшие, шероховатые, эритематозные или буроватые папулы или бляшки (рис. F). Риск развития плоскоклеточного рака кожи пропорционален степени эпителиальной дисплазии.

Поражение	Характеристики
Меланома	Частая злокачественная опухоль кожи с высоким риском метастазирования. Опухолевый маркёр — S-100. Ассоциирована с диспластическими невусами; лица со светлой кожей имеют более высокий риск. Глубина инвазии опухоли (толщина по Бреслоу) коррелирует с риском метастазирования. Следует оценивать признаки **ABCDEF:** **A — Asymmetry** (асимметрия очага), **B — Border irregularity** (неровные, зазубренные края), **C — Color variation** (неоднородная окраска), **D — Diameter** > 6 мм, **E — Evolution over time** (изменения во времени). **Выделяют как минимум 4 клинических типа меланомы:** поверхностно распространяющаяся (superficial spreading) (рис. G), узловая (nodular) (H), lentigo maligna (I) и акральная лентигинозная меланома (acral lentiginous; наиболее часто встречается у лиц с тёмной кожей) (J). Часто обусловлена активирующей мутацией в киназе BRAF. Основной метод лечения — хирургическое иссечение с адекватными широкими отступами. Распространённая (метастатическая) меланома дополнительно лечится иммунотерапией (например, ипилимумаб, ipilimumab) и/или ингибиторами BRAF (например, вемурафениб, vemurafenib).

ФАРМАКОЛОГИЯ

Пути арахидоновой кислоты

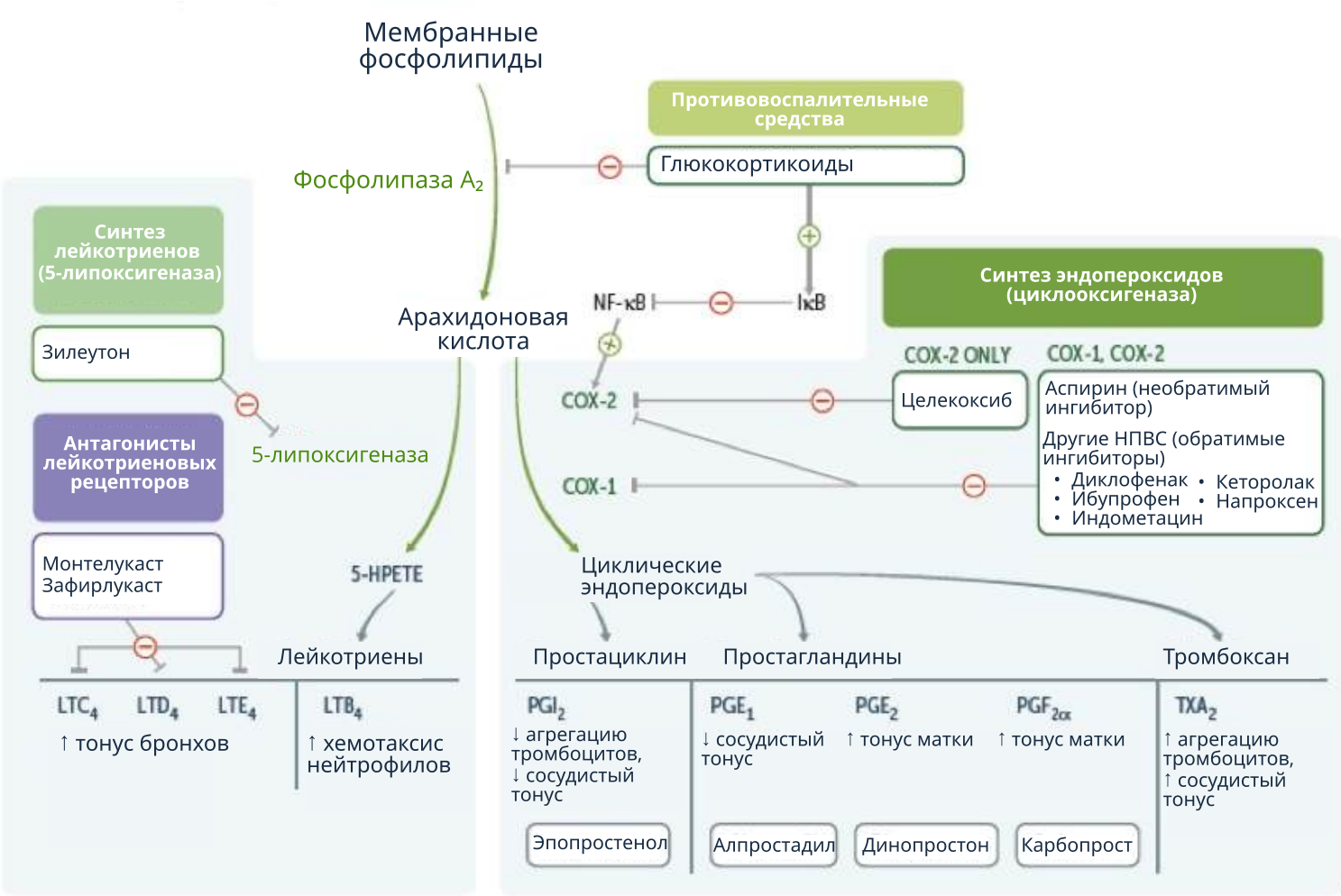

Парацетамол

Механизм действия
Обратимо ингибирует циклооксигеназу, преимущественно в ЦНС; на периферии инактивируется.

Клиническое применение
Жаропонижающее и анальгезирующее средство, не обладает выраженным противовоспалительным действием. Применяется вместо ацетилсалициловой кислоты для предупреждения синдрома Рея у детей с вирусными инфекциями.

Побочные эффекты
При передозировке вызывает некроз печени; метаболит ацетаминофена NAPQI (N-ацетил-п-бензохинонимин) истощает запасы глутатиона и образует в печени токсичные продукты, повреждающие ткань.

Антидот — N-ацетилцистеин, который восстанавливает запасы глутатиона.

Аспирин (ацетилсалициловая кислота)

Механизм действия
НПВП (NSAID), который необратимо ингибирует циклооксигеназу (COX-1 и COX-2) путём ковалентного ацетилирования → ↓ синтеза тромбоксана A_2 (TXA_2) и простагландинов. Удлиняет время кровотечения. Не влияет на показатели PT и PTT. Эффект сохраняется до образования новых тромбоцитов.

Клиническое применение
- Низкие дозы (< 300 мг/сут): ↓ агрегации тромбоцитов.
- Средние дозы (300–2400 мг/сут): жаропонижающее и анальгезирующее действие.
- Высокие дозы (2400–4000 мг/сут): противовоспалительный эффект.

Побочные эффекты
Язвенное поражение желудка, шум в ушах (поражение VIII пары ЧМН), аллергические реакции (особенно у пациентов с бронхиальной астмой или носовыми полипами).
При хроническом применении возможны острая почечная недостаточность, интерстициальный нефрит, желудочно-кишечное кровотечение.

Риск развития **синдрома Рея** у детей, получающих препарат при вирусных инфекциях. Токсические дозы сначала вызывают респираторный алкалоз, который затем переходит в смешанный метаболический ацидоз–респираторный алкалоз.

Лечение передозировки: натрия гидрокарбонат ($NaHCO_3$).

Целекоксиб

Механизм действия
Обратимо и селективно ингибирует изофермент циклооксигеназы-2 (COX-2), экспрессируемый в воспалительных клетках и сосудистом эндотелии и участвующий в развитии воспаления и болевого синдрома.

Практически не влияет на COX-1, который обеспечивает защиту слизистой оболочки желудка, поэтому не оказывает столь выраженного повреждающего действия на ЖКТ, как неселективные НПВП. Не нарушает функцию тромбоцитов, так как синтез TXA_2 зависит от COX-1.

Клиническое применение
Ревматоидный артрит, остеоартрит.

Побочные эффекты
↑ риск тромбозов, возможны аллергические реакции у пациентов с гиперчувствительностью к сульфаниламидам.

Нестероидные противовоспалительные препараты (НПВП)

Ибупрофен, напроксен, индометацин, кеторолак, диклофенак, мелоксикам, пироксикам

Механизм действия
Обратимо ингибируют циклооксигеназу (COX-1 и COX-2), блокируя синтез простагландинов.

Клиническое применение
Жаропонижающее, анальгезирующее и противовоспалительное действие. Индометацин применяют для фармакологического закрытия открытого артериального протока (patent ductus arteriosus, PDA).

Побочные эффекты
Интерстициальный нефрит, язвенное поражение желудка (простагландины защищают слизистую желудка), ишемия почек (простагландины вызывают вазодилатацию афферентной артериолы), апластическая анемия.

Лефлуномид

Механизм действия
Обратимо ингибирует дигидрооротатдегидрогеназу, нарушая синтез пиримидинов и подавляя пролиферацию Т-лимфоцитов.

Клиническое применение
Ревматоидный артрит, псориатический артрит.

Побочные эффекты
Диарея, артериальная гипертензия, гепатотоксичность, тератогенное действие.

Бисфосфонаты

Алендронат, ибандронат, ризедронат, золедронат

Механизм действия
Аналоги пирофосфата; связываются с гидроксиапатитом кости, ингибируют активность остеокластов и индуцируют их апоптоз.

Клиническое применение
Остеопороз, гиперкальциемия, болезнь Педжета костей, метастатическое поражение костей, несовершенный остеогенез.

Побочные эффекты
Эзофагит, остеонекроз челюсти, атипичные стрессовые переломы бедренной кости.

Рекомбинантный паратиреоидный гормон

Терипаратид, абалопаратид

Механизм действия
Рекомбинантный аналог PTH (паратиреоидного гормона). Повышает остеобластическую активность при прерывистом (пульсирующем) введении.

Клиническое применение
Остеопороз. Обеспечивает более выраженный прирост костной массы по сравнению с антирезорбтивной терапией (например, бисфосфонатами).

Побочные эффекты
Головокружение, тахикардия, преходящая гиперкальциемия, мышечные спазмы.

Препараты для лечения подагры

Препараты для хронической терапии подагры (профилактика)

Препарат	Характеристики
Аллопуринол	Конкурентно ингибирует ксантиноксидазу, уменьшая превращение гипоксантина и ксантина в мочевую кислоту. Также применяется при лимфомах и лейкозах для профилактики уратной нефропатии, связанной с синдромом лизиса опухоли. Повышает концентрацию активных метаболитов препаратов, метаболизирующихся ксантиноксидазой, в том числе азатиоприна и 6-меркаптопурина (6-MP).
Пеглотиказа	Рекомбинантная уриказа, катализирующая превращение мочевой кислоты в аллантоин (более водорастворимый продукт).
Пробенецид	Ингибирует реабсорбцию мочевой кислоты в проксимальных извитых канальцах (также подавляет канальцевую секрецию пенициллина). Может вызывать образование уратных конкрементов и аллергические реакции на сульфаниламиды.

Препараты для лечения острого приступа подагры

Препарат / класс	Характеристики
НПВС	Салицилаты применять с осторожностью, так как они могут снижать выведение мочевой кислоты, особенно в низких дозах.
Глюкокортикоиды	Пероральное, внутрисуставное или парентеральное введение.

Препарат / класс	Характеристики
Колхицин	Связывается с тубулином и стабилизирует его, подавляя полимеризацию микротрубочек, что нарушает хемотаксис и дегрануляцию нейтрофилов. Применяется для купирования острого приступа и для профилактики. Возможны желудочно-кишечные и нейромиопатические побочные эффекты; также может вызывать миелосупрессию и нефротоксичность.

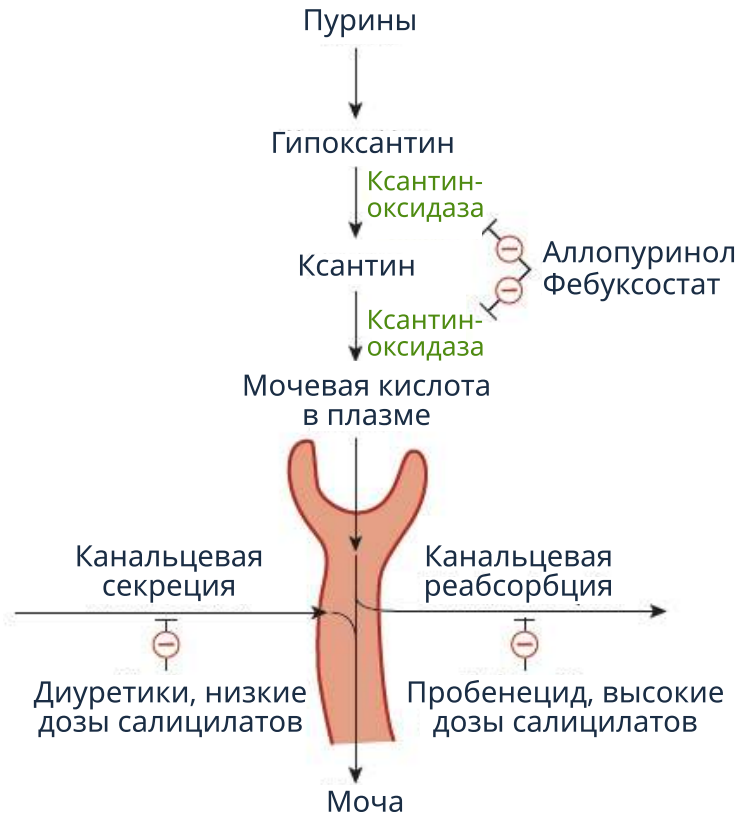

Биологические препараты для лечения псориаза

Препарат	Мишень
Устекинумаб (ustekinumab)	IL-12 / IL-23
Иксекизумаб (ixekizumab)	IL-17
Секукинумаб (secukinumab)	IL-17
Бродалумаб (brodalumab)	Рецептор IL-17
Гуселкумаб (guselkumab)	IL-23
Рисанкизумаб (risankizumab)	IL-23
Тильдракизумаб (tildrakizumab)	IL-23

Ингибиторы TNF-α

Препарат	Механизм действия	Клиническое применение	Нежелательные эффекты
Этанерцепт (etanercept)	Белок-слияния, представляющий собой «ложный» рецептор для TNF-α, соединённый с Fc-фрагментом IgG1; получен методом рекомбинантной ДНК. «Etanercept intercepts TNF» (**мнемоника**).	Ревматоидный артрит, псориаз, анкилозирующий спондилит.	Повышенная предрасположенность к инфекциям, включая реактивацию латентного туберкулёза (TNF-α необходим для формирования и стабилизации гранулём). Возможно развитие лекарственно-индуцированной системной красной волчанки.
Адалимумаб (adalimumab), инфликсимаб (infliximab)	Моноклональные антитела против TNF-α.	Воспалительные заболевания кишечника, ревматоидный артрит, анкилозирующий спондилит, псориаз.	Такие же, как у этанерцепта: повышенный риск инфекций (включая реактивацию латентного туберкулёза), возможен лекарственно-индуцированный волчаночный синдром.

Имиквимод

Механизм действия
Связывается с Toll-подобным рецептором 7 (TLR-7) на макрофагах, моноцитах и дендритных клетках, активируя их, → местный модулятор противоопухолевого иммунного ответа.

Клиническое применение
Аногенитальные кондиломы (бородавки), актинический (солнечный) кератоз.

Побочные эффекты
Зуд, жгучая боль в месте нанесения, кожные высыпания.

SYNAPSE

Фундаментальные дисциплины

Фундаментальная медицина: от основ к практике

Самый полный онлайн-курс по фундаментальной медицине без скучных лекций. Все занятия проводятся исключительно на русском языке, а программа основана на принципах доказательного образования и материалах экзамена USMLE Step 1 — всемирно признанного эталона врачебной подготовки

- Медицинское образование, каким оно должно быть
- Международные знания без языковых и географических барьеров

получить бесплатную консультацию

узнать подробнее

НЕВРОЛОГИЯ И ОРГАНЫ ЧУВСТВ

Неврология — это не зубрёжка нервных клеток и трактов. Каждое повреждение, каждая симптоматика, каждый рефлекс — это подсказка, по которой вы можете поставить клинический диагноз.

В этом разделе First Aid:

- превращает сложные нейроанатомические пути в логические, легко запоминаемые схемы;
- учит быстро локализовать очаг поражения по клиническим признакам;
- показывает, какие неврологические синдромы и паттерны чаще всего встречаются на практике;
- связывает анатомию, физиологию, патологию и фармакологию в единый клинический контекст.

ЭМБРИОЛОГИЯ

Нейруляция

1. **Хорда** (предшественник пульпозного ядра межпозвоночных дисков) стимулирует эктодерму к формированию **нейроэктодермальной нервной пластинки.**
2. Нервная пластинка даёт начало **нервной трубке и клеткам нервного гребня.**
3. Боковые стенки нервной трубки делятся на **крыловидную и базальную пластинки.**

- Крыловидная пластинка (дорсальная): сенсорная; индуцируется **костными морфогенетическими белками (КМБ)**
- Базальная пластинка (вентральная): двигательная; индуцируется сигналом **Sonic Hedgehog (SHH)**

Гены гомеобокса (HOX) регулируют сегментацию нервной трубки и краниально-каудальную дифференцировку.

Мутации: синдактилия (конечности), гипоспадия (урогенитальная).

Регионализация нервной трубки

Конечный мозг (Telencephalon) — первая часть. Промежуточный мозг (Diencephalon) — вторая часть. Остальные расположены в алфавитном порядке: средний мозг (mesencephalon), задний мозг (metencephalon), продолговатый мозг (myelencephalon).

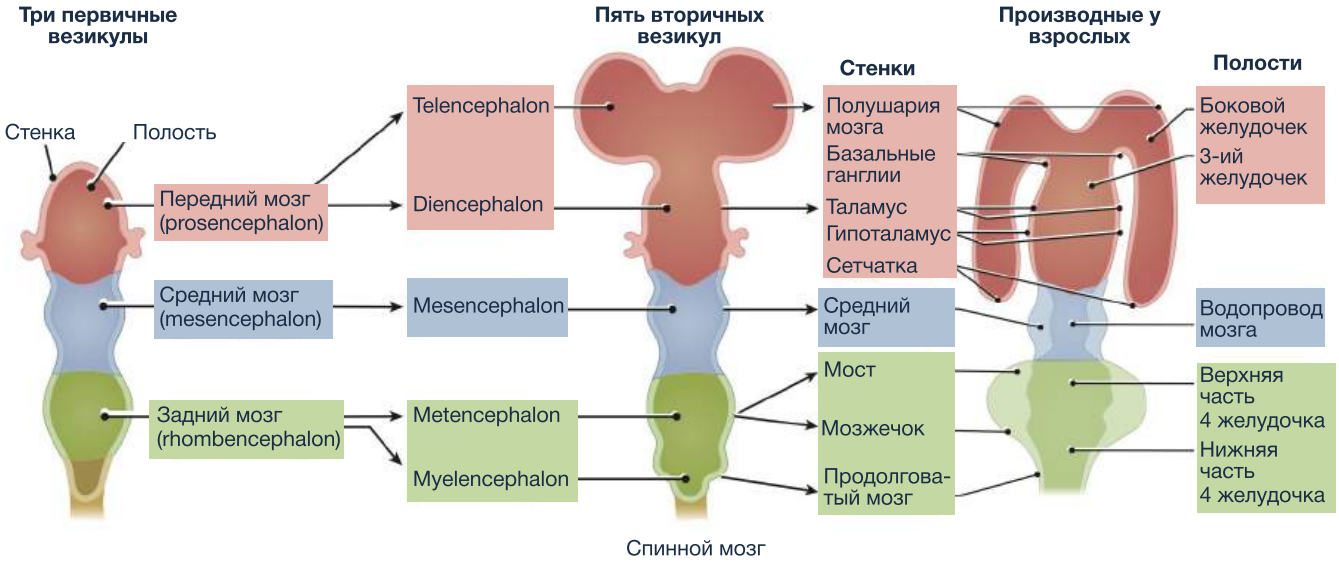

Происхождение центральной и периферической нервной системы (ЦНС и ПМС)

Нейроэпителий нервной трубки — нейроны ЦНС, глиальные клетки ЦНС (астроциты, олигодендроциты, эпендимальные клетки).

Нервный гребень — нейроны ПНС (ганглии задних корешков, вегетативные ганглии [симпатические, парасимпатические, энтеральные]), глиальные клетки ПНС (шванновские клетки, сателлитные клетки), мозговое вещество надпочечников.

Мезодерма — микроглия (специализированные макрофаги).

Дефекты нервной трубки (ДНТ)

Неполное закрытие нервной трубки к 4-й неделе развития, связанное с дефицитом фолиевой кислоты у матери или воздействием тератогенов, таких как вальпроат и карбамазепин, во время беременности.

Диагностика: УЗИ, определение уровня альфа-фетопротеина (АФП) в сыворотке матери и/или ацетилхолинэстеразы (АХЭ) в амниотической жидкости (↑ при открытых дефектах нервной трубки).

Спинальный дизрафизм

1. **Spina bifida occulta:** закрытый ДНТ; незаращение каудальной части нервной трубки, но без грыжи. Твёрдая мозговая оболочка не повреждена. Обычно наблюдается на уровне нижних позвонков. Сочетается с пучком волос или кожной ямкой на уровне костного дефекта.
2. **Менингоцеле:** открытый ДНТ; мозговые оболочки (но не нервная ткань) выпячиваются через костный дефект.
3. **Миеломенингоцеле:** открытый ДНТ; оболочки мозга и нервная ткань (например, конский хвост) выпячиваются через костный дефект.
4. **Миелошизис:** открытый ДНТ; обнаженная, несращенная нервная ткань без кожного/менингеального покрытия.

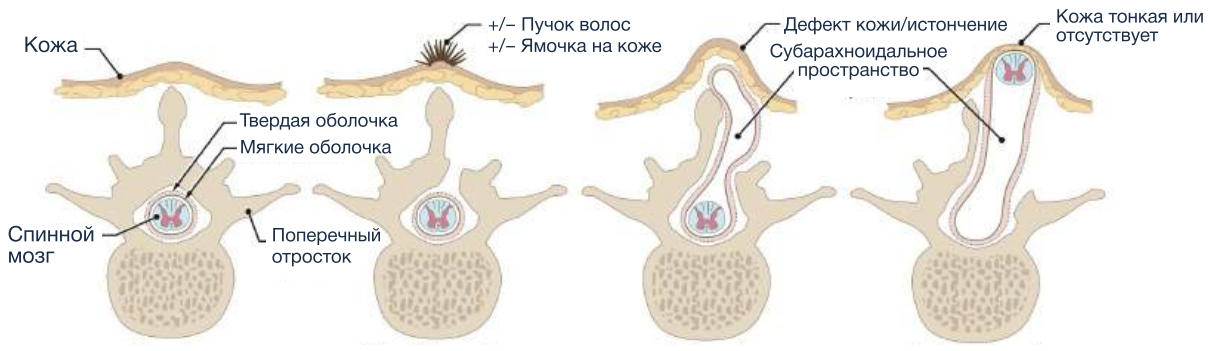

Краниальный дизрафизм

1. **Анэнцефалия:** открытый ДНТ; незакрытие рострального нейропора → отсутствие переднего мозга, открытый свод черепа. Часто проявляется многоводием (нарушение глотания плода из-за отсутствия нервной регуляции).

Пороки развития мозга

Часто несовместимы с постнатальной жизнью. Выжившие могут остаться с тяжёлой инвалидностью.

Голопрозэнцефалия

Неспособность переднего мозга (прозэнцефалона) разделиться на два полушария; дефект поля развития обычно проявляется на 3–4-й неделе развития. Связан с мутациями SHH.

- Может наблюдаться при синдроме Патау (трисомия 13), фетальном алкогольном синдроме.
- Проявляется дефектами средней линии: моновентрикулом (рис. A), сращенными базальными ганглиями, расщелиной губы/неба, гипотелоризмом, циклопией, наличием хоботка.
- ↑ риск дисфункции гипофиза (например, несахарный диабет).

Лиссэнцефалия

Нарушение миграции нейронов → гладкая поверхность мозга без борозд и извилин (рис. B). Проявляется дисфагией, судорогами, микроцефалией, аномалиями лица.

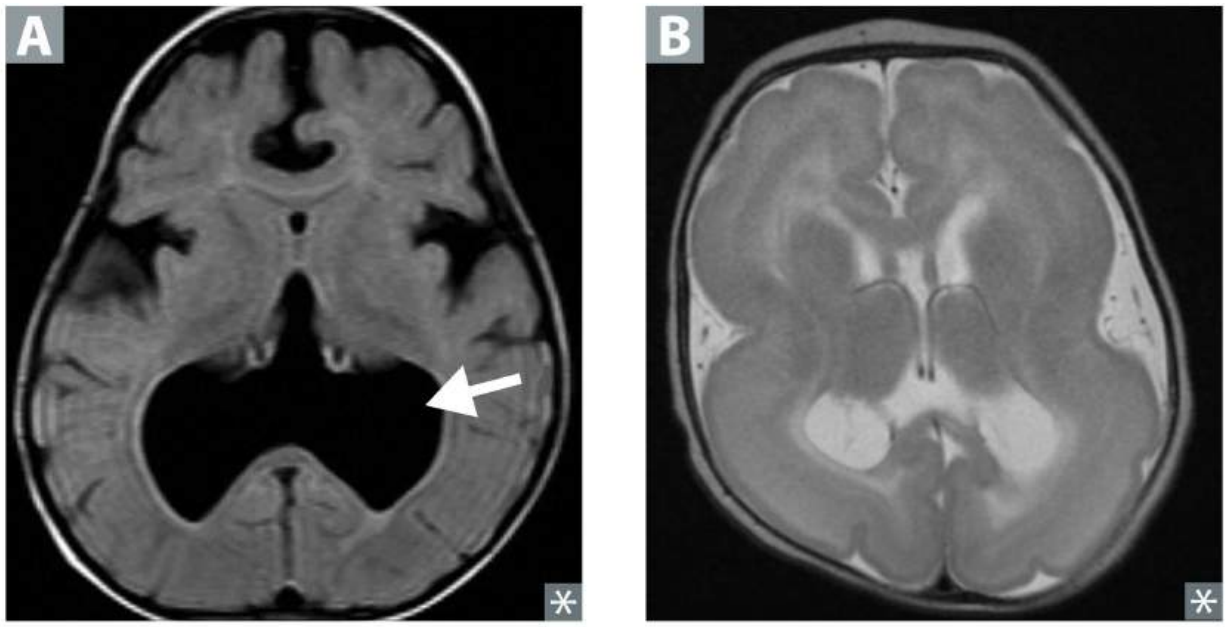

Деформации задней черепной ямки

Аномалия Киари I
Смещение миндалин мозжечка вниз через большое затылочное отверстие (1 структура) (рис. A). В детстве обычно протекает бессимптомно, во взрослом возрасте проявляется головными болями и мозжечковыми симптомами. Связано с образованием полостей в спинном мозге (например, сирингомиелия).

Аномалия Киари II
Смещение мозжечка (червя и миндалин) и продолговатого мозга (двух структур) вниз через большое затылочное отверстие → окклюзионная гидроцефалия. Более тяжёлое течение, чем при Киари I, обычно проявляется в раннем возрасте дисфагией, стридором, апноэ и слабостью конечностей. Сочетается с миеломенингоцеле (обычно пояснично-крестцовым).

Мальформация Денди Уокера
Агенезия червя мозжечка → кистозное расширение 4-го желудочка (стрелка на рис. B), заполняющее расширенную заднюю черепную ямку. Сочетается с несообщающейся гидроцефалией, расщеплением позвоночника.

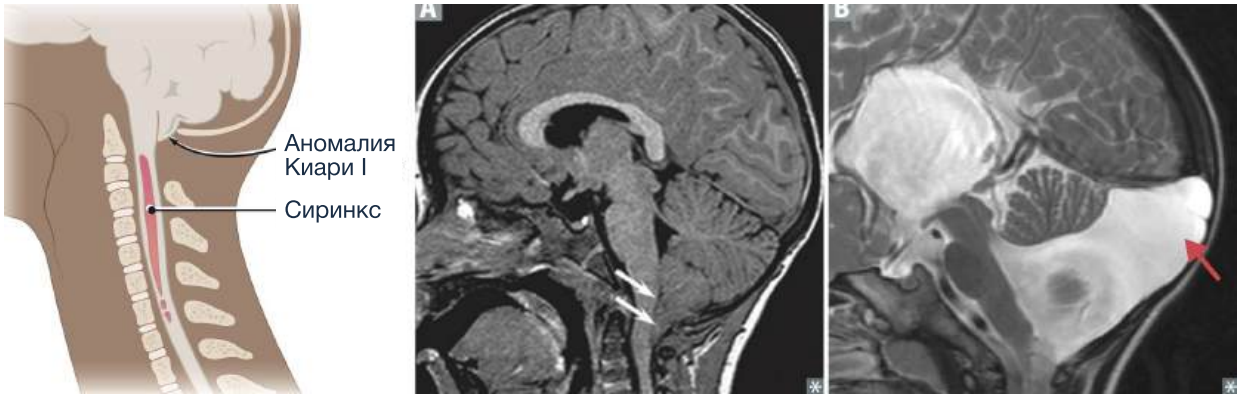

Сирингомиелия

Полость спинного мозга, заполненная жидкостью и выстланная глиозом (жёлтые стрелки на рисунке A). Обычно первыми повреждаются волокна, пересекающиеся в передней белой комиссуре (спиноталамический тракт), → потеря болевой и температурной чувствительности в верхних конечностях по типу «плащевидной». По мере расширения поражения возможно поражение передних рогов спинного мозга → поражение нижних мотонейронов (НМН).

Syrinx (греч.) = трубка, как в слове «шприц».

- Большинство поражений локализуется между позвонками C2 и T9.
- Обычно ассоциируется с аномалией Киари I (красная стрелка на рисунке A).
- Реже встречается с другими пороками развития, инфекциями, опухолями, травмами.

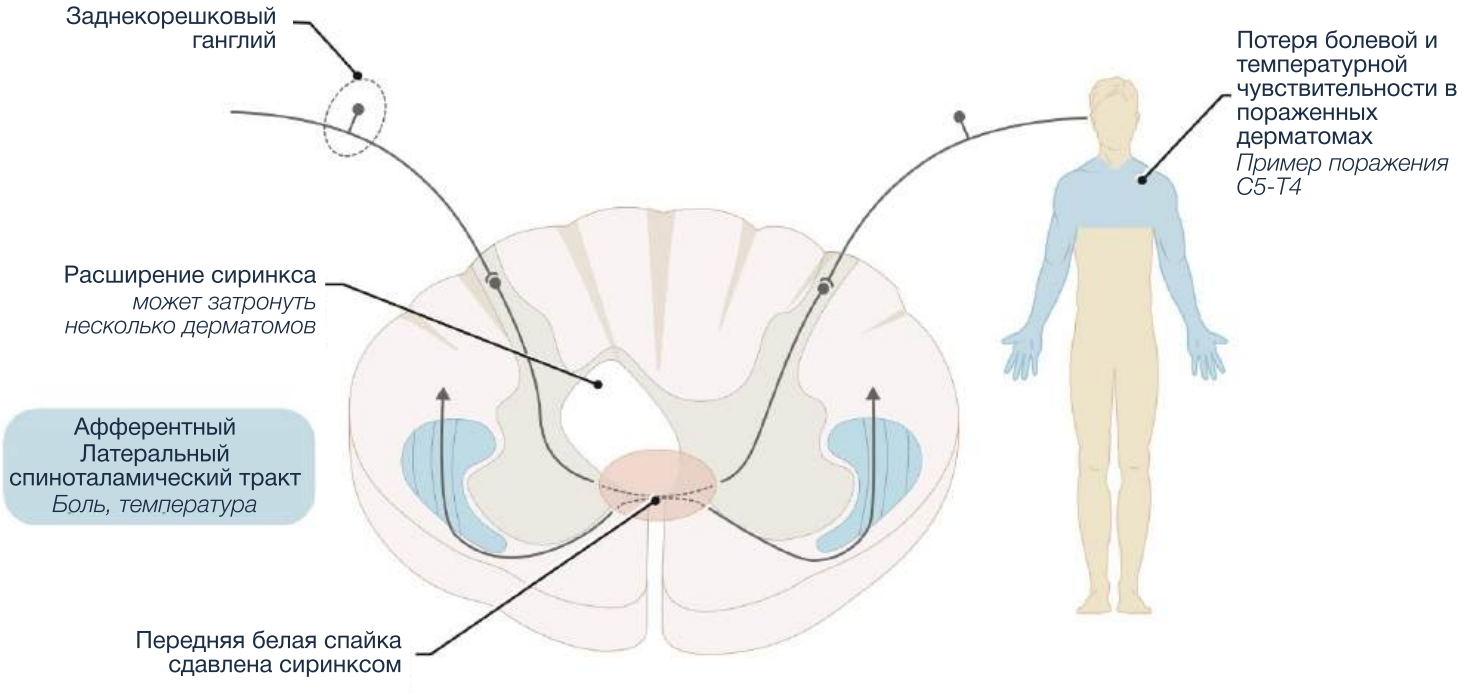

АНАТОМИЯ

Клетки нервной системы

Нейроны и ненейрональные (глиальные) клетки.
Нейроны — постоянные клетки нервной системы, передающие сигналы и состоящие из дендритов (получают входные сигналы), тел клеток и аксонов (отправляют выходные сигналы). Дендриты и тела клеток можно увидеть при окрашивании по Нисслю (окрашивает шероховатый эндоплазматический ретикулум [ШЭР]; в аксонах отсутствует).

Маркеры: белок нейрофиламентов, синаптофизин.

Глиальные клетки ЦНС – нейроэктодерма (за исключением микроглии, которая развивается из мезодермы).

Глиальные клетки ПНС – эктодерма нервного гребня.

Миелин – это многослойная электроизоляционная оболочка, образованная вокруг аксонов → ↑ скорость проведения сигналов посредством скачкообразного проведения потенциалов действия в перехватах Ранвье (↑↑ плотность Na+-каналов).

Глиальные клетки ЦНС

Астроциты	• Функции: физическая поддержка, восстановление, удаление избытка нейротрансмиттеров, компонент гематоэнцефалического барьера, буферный запас гликогена. • GFAP ⊕. • Самая крупная и многочисленная глиальная клетка в ЦНС. • Реактивный глиоз в ответ на повреждение нерва.
Олигодендроциты	• Миелинизирующие аксоны в ЦНС (включая ЧН II). • Гистологически имеет вид «яичницы-глазуньи». • Каждый аксоны миелинизируют множество аксонов (около 30). • Преобладающий тип глиальных клеток в белом веществе. • Поражается при рассеянном склерозе, лейкодистрофиях, прогрессирующей мультифокальной лейкоэнцефалопатии.
Эпендимальные клетки	• Ресничные простые столбчатые глиальные клетки выстилают желудочки и центральный канал спинного мозга. • Апикальные поверхности покрыты ресничками (обеспечивающими циркуляцию спинномозговой жидкости) и микроворсинками (способствующими её абсорбции). • Специализированные эпендимальные клетки (хориоидальные сплетения) продуцируют спинномозговую жидкость.

Микроглия	• Активация в ответ на повреждение тканей → высвобождение медиаторов воспаления (например, оксида азота, глутамата). • Нелегко обнаружить при окраске по Нисслю. • Фагоцитарные клетки-мусорщики ЦНС. • При ВИЧ-ассоциированной деменции ВИЧ-инфицированные клетки микроглии сливаются, образуя многоядерные гигантские клетки в ЦНС.

Глиальные клетки ПНС

Сателлитные клетки	• Окружают тела нейронов в ганглиях. • Выполняют вспомогательную функцию, аналогичную астроцитам.
Сателлитные клетки	• Миелинизированные аксоны в ПНС (включая ЧН III–XII). • S100 ⊕. • Каждая миелинизирует один аксон. • Повреждается при синдроме Гийена-Барре.

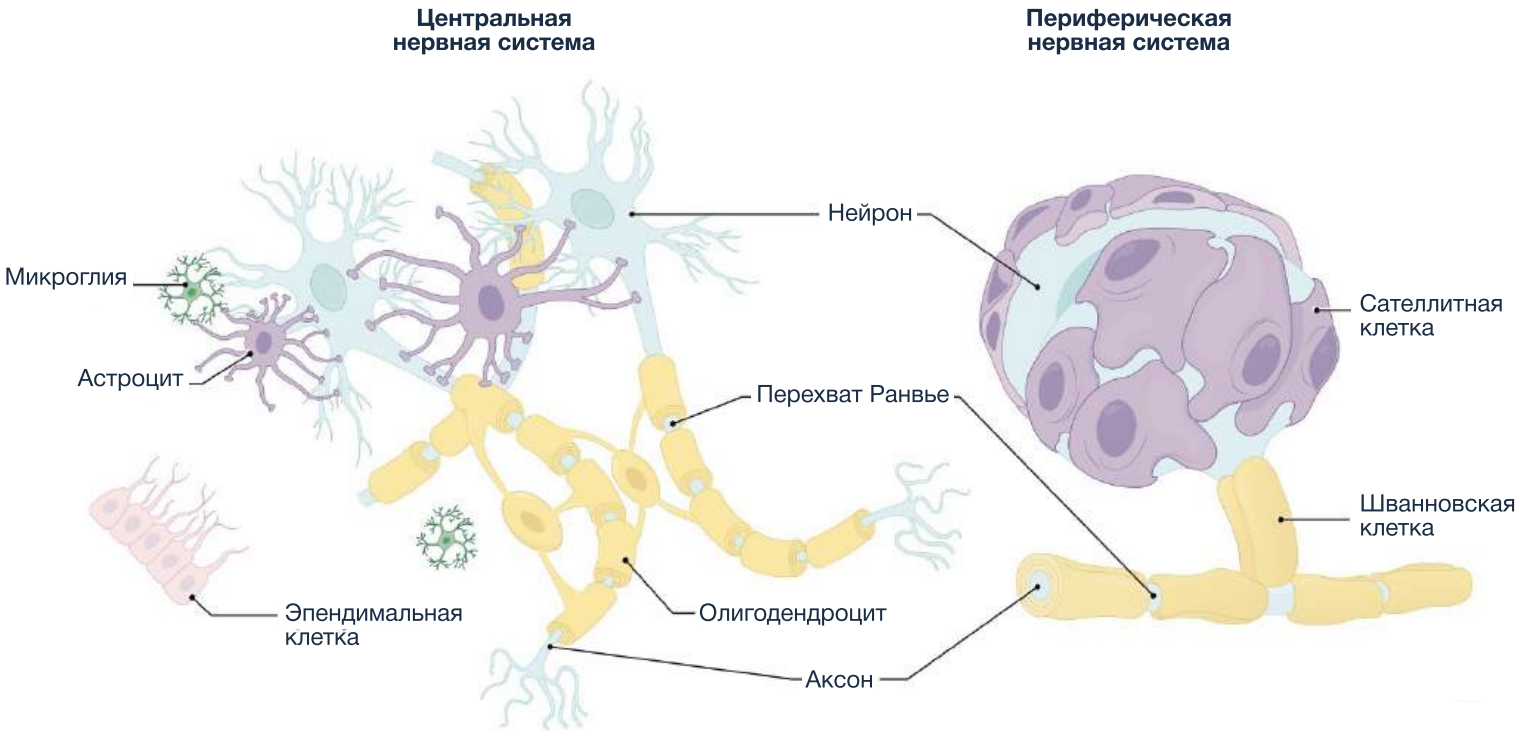

Потенциал действия нейрона

1. **Мембранный потенциал покоя:** в состоянии покоя мембрана более проницаема для K^+, чем для Na^+. Потенциалзависимые Na^+ и K^+ каналы закрыты.
2. **Деполяризация мембраны:** активационные ворота Na^+ открываются → поток Na^+ внутрь.
3. **Реполяризация мембраны:** инактивационные ворота Na^+ закрываются при пиковом потенциале, тем самым останавливая приток Na^+. Активационные ворота K^+ открываются → поток K^+ наружу.
4. **Гиперполяризация мембраны:** активационные ворота K^+ закрываются медленно → избыточный отток K^+ и кратковременная гиперполяризация. Потенциалзависимые Na^+ каналы возвращаются в состояние покоя. Na^+/K^+ насос восстанавливает концентрацию ионов.

Сенсорные рецепторы

Тип рецептора	Тип волокна	Локализация	Типы чувствительности
Свободные нервные окончания	Aδ — быстрые, миелинизированные волокна C — медленные, немиелинизированные волокна	Все ткани, кроме хрящей и хрусталика глаза; многочисленные в коже	Боль, температура
Тельца Мейсснера	Крупные миелинизированные волокна; быстро адаптируются	Гладкая (без волос) кожа (например, ладони, подошвы, губы)	Динамическое, лёгкое прикосновение, низкочастотная вибрация, вдавливание кожи
Тельца Пачини	Крупные миелинизированные волокна; быстро адаптируются	Глубокие слои кожи, связки, суставы	Высокочастотная вибрация, давление
Диски Меркеля	Крупные миелинизированные волокна; медленно адаптируются	Кончики пальцев, поверхностный слой кожи	Давление, глубокое статическое прикосновение (например, ощущение формы, края)
Тельца Руффини	Крупные миелинизированные волокна, переплетённые между пучками коллагеновых волокон; адаптация медленная	Кончики пальцев, суставы	Растяжение, изменение угла сустава

Периферический нерв

- **Эндоневрий** — тонкая соединительная ткань, покрывающая и поддерживающая отдельные миелинизированные нервные волокна. Может поражаться при синдроме Гийена-Барре.
- **Периневрий** (барьер проницаемости между кровью и нервом) — окружает пучок нервных волокон.
- **Эпиневрий** — плотная соединительная ткань, окружающая весь нерв (пучки и кровеносные сосуды).

Эндо = внутренний
Пери = вокруг
Эпи = внешний

Нейрональная реакция на аксональное повреждение

Хроматолиз — распространение субстанции Ниссля по цитоплазме (РЭР больше не виден при окрашивании). Реакция тела нейрона, отражающая ↑ синтез белка для восстановления поврежденного аксона. Сопровождается округлым отеком клеток и смещением ядра к периферии.

Ретракция аксона — проксимальный сегмент аксона ретрацируется и образует новые отростки, которые растут в направлении других нейронов для потенциальной реиннервации. В периферической нервной системе шванновские клетки создают тракт, направляющий регенерацию аксонов.

Валлеровская дегенерация — дистальный сегмент аксона и связанная с ним миелиновая оболочка разрушаются, и макрофаги удаляют остатки. В центральной нервной системе сохранение остатков миелина и реактивный глиоз препятствуют регенерации аксонов. Способствуют регенерации аксонов в ответ на повреждение нейронов.

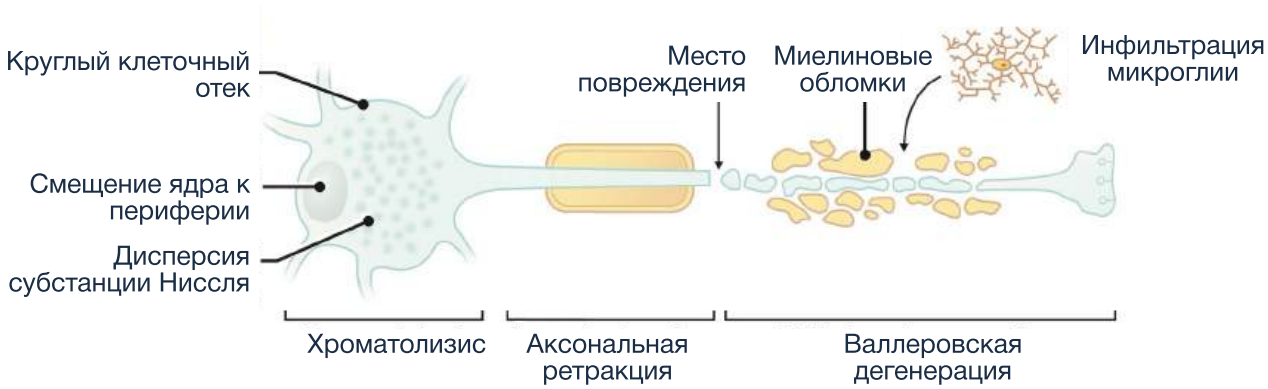

Поврежденный нейрон

Изменения нейротрансмиттеров при заболеваниях

Нейро-трасмиттер	Место синтеза	Тревожность	Депрессия	Шизофрения	Болезнь Альцгеймера	Болезнь Хантингтона	Болезнь Паркинсона
Ацетилхолин	Базальное ядро Мейнерта (передний мозг)				↓	↓	↑
Дофамин	Вентральная покрышка, черная субстанция (средний мозг)		↓	↑		↑	↓
ГАМК	Nucleus accumbens (базальные ганглии)	↓				↓	
Норадреналин	Locus ceruleus (мост)	↑	↓				
Серотонин	Raphe nuclei (ствол мозга)	↓	↓				↓

Мозговые оболочки

Три оболочки, окружающие и защищающие головной и спинной мозг. Образуются из нервного гребня и мезодермы:

- **Твёрдая мозговая оболочка** — толстый наружный слой, расположенный ближе всего к черепу.
- **Паутинная оболочка** — средний слой, содержащий паутинные соединения.
- **Мягкая мозговая оболочка** — тонкий, волокнистый внутренний слой, плотно прилегающий к головному и спинному мозгу.

Циркуляция спинномозговой жидкости происходит в **субарахноидальном пространстве**, расположенном между паутинной и мягкой мозговыми оболочками.

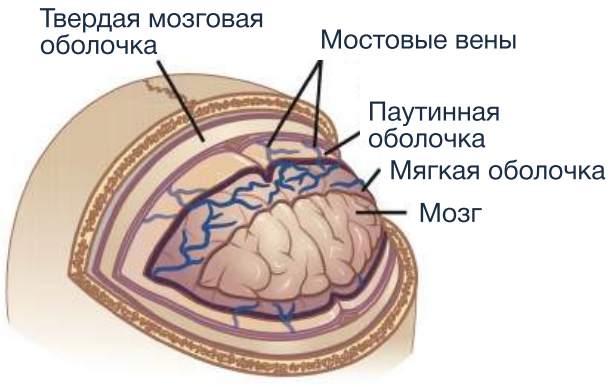

Эпидуральное пространство — потенциальное пространство между твёрдой мозговой оболочкой и черепом/позвоночником, содержащее жировую ткань и кровеносные сосуды. Место скопления крови, связанное с повреждением средней менингеальной артерии.

Гематоэнцефалический барьер (ГЭБ)

Предотвращает попадание циркулирующих в крови веществ (например, бактерий, лекарственных препаратов) в спинномозговую жидкость/центральную нервную систему.

Образован четырьмя структурами:

- Плотные соединения между нефенестрированными эндотелиальными клетками капилляров
- Базальная мембрана
- Перициты
- Отростки астроцитов

Глюкоза и аминокислоты медленно проникают через мембрану с помощью механизмов переноса.
Неполярные/жирорастворимые вещества проникают быстро посредством диффузии.

Циркумвентрикулярные органы с фенестрированными капиллярами и отсутствием гематоэнцефалического барьера позволяют молекулам крови влиять на функцию мозга (например, area postrema — рвота после химиотерапии; OVLT [organum vasculosum lamina terminalis] — осморецепторы) или нейросекреторным продуктам попадать в системный кровоток (например, нейрогипофиз — высвобождение АДГ).

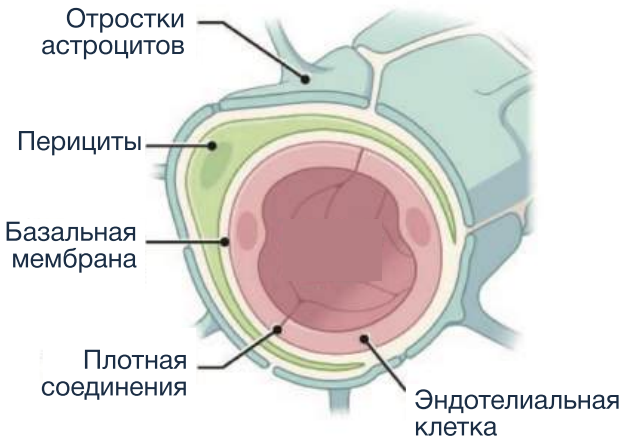

Нарушение ГЭБ (например, инсульт) → вазогенный отёк. Гиперосмолярные препараты (например, маннитол) могут нарушать ГЭБ → ↑ проницаемость лекарственных средств.

Рвотный центр

Координируется Nucleus tractus solitarius (NTS) в продолговатом мозге, который получает информацию от хеморецепторной триггерной зоны (ХТЗ, расположена в area postrema у основания 4-го желудочка), желудочно-кишечного тракта (через блуждающий нерв), вестибулярного аппарата и ЦНС.

ХТЗ и прилегающие к ней ядра рвотного центра получают импульсы через 5 основных рецепторов: гистаминовые (H_1), мускариновые (M_1), нейрокининовые (NK-1), дофаминовые (D_2) и серотониновые (5-HT_3).

- Антагонисты 5-HT_3, D_2 и NK-1 принимаются при рвоте, вызванной химиотерапией.
- Антагонисты H_1 и M_1 лечат укачивание; антагонисты H_1 - неукротимую рвоту беременных.

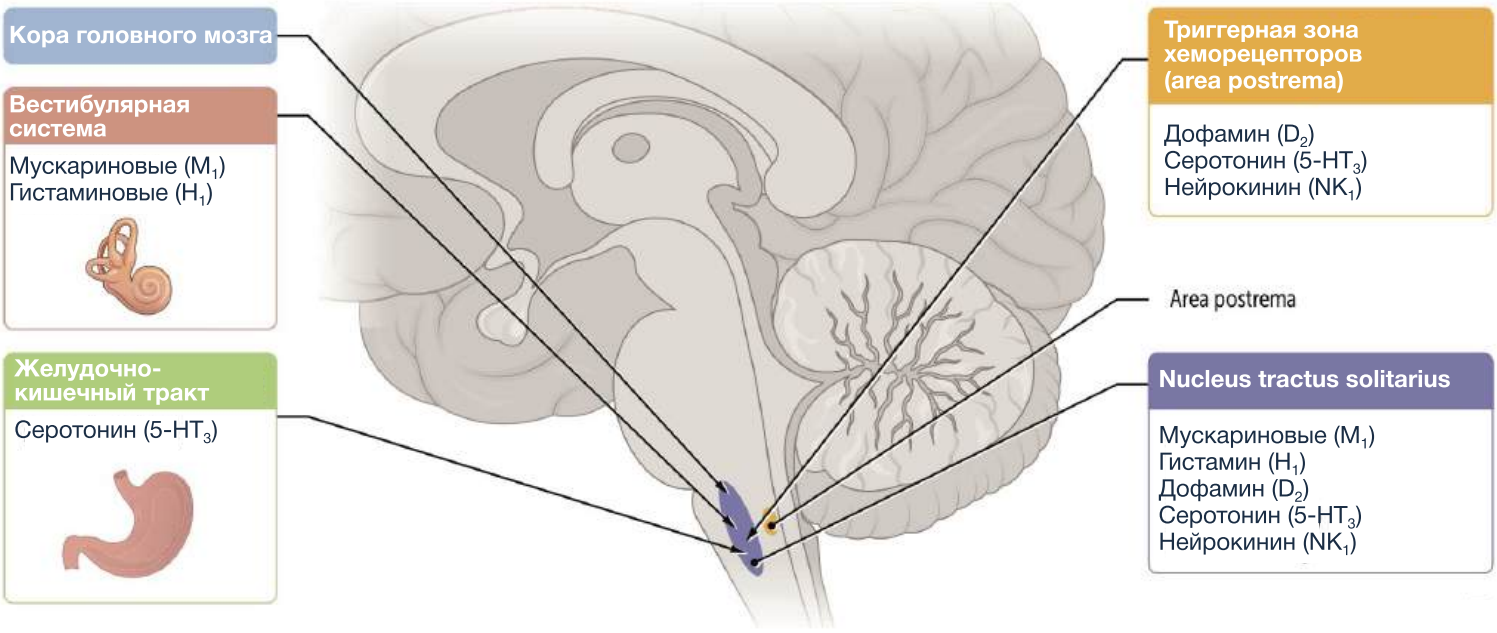

Физиология сна

Сон состоит из 4–6 циклов за ночь, каждый из которых длится около 90 минут и включает 2 основные стадии:

- **Фаза медленного сна (NREM)**
- **Фаза быстрого сна (REM)**; продолжительность фазы быстрого сна ↑ в течение ночи

Цикл сна и бодрствования регулируется циркадным ритмом в супрахиазматическом ядре (СХЯ).

↓ свет → ↓ активность СХЯ → ↑ норадреналин из верхнего шейного ганглия → ↑ мелатонин из шишковидной железы.

Стадия сна (% от общего сна)	Описание
Бодрствование	Активность, умственная концентрация. • Глаза открыты — бета-волны (самая высокая частота, самая низкая амплитуда). • Глаза закрыты — альфа-волны.
NREM	
Стадия N1 (5%)	• Легкий сон; тета-волны.
Стадия N2 (45%)	• Более глубокий сон; сонные веретена и комплексы K. • В эту стадию может возникать бруксизм
Стадия N3 (25%)	• Самая глубокая фаза медленного сна (медленноволновой сон); дельта-волны (самая низкая частота, самая высокая амплитуда). • В эту стадию может возникать энурез, лунатизм и ночные страхи (night terrors)
REM (25%)	• Потеря мышечного тонуса (атония), за исключением диафрагмы и наружных мышц глазного яблока • ↑ потребление кислорода мозгом, вариабельность пульса/АД. • Во время этой фазы возникают кошмары (nightmares) и набухание пениса/клитора.

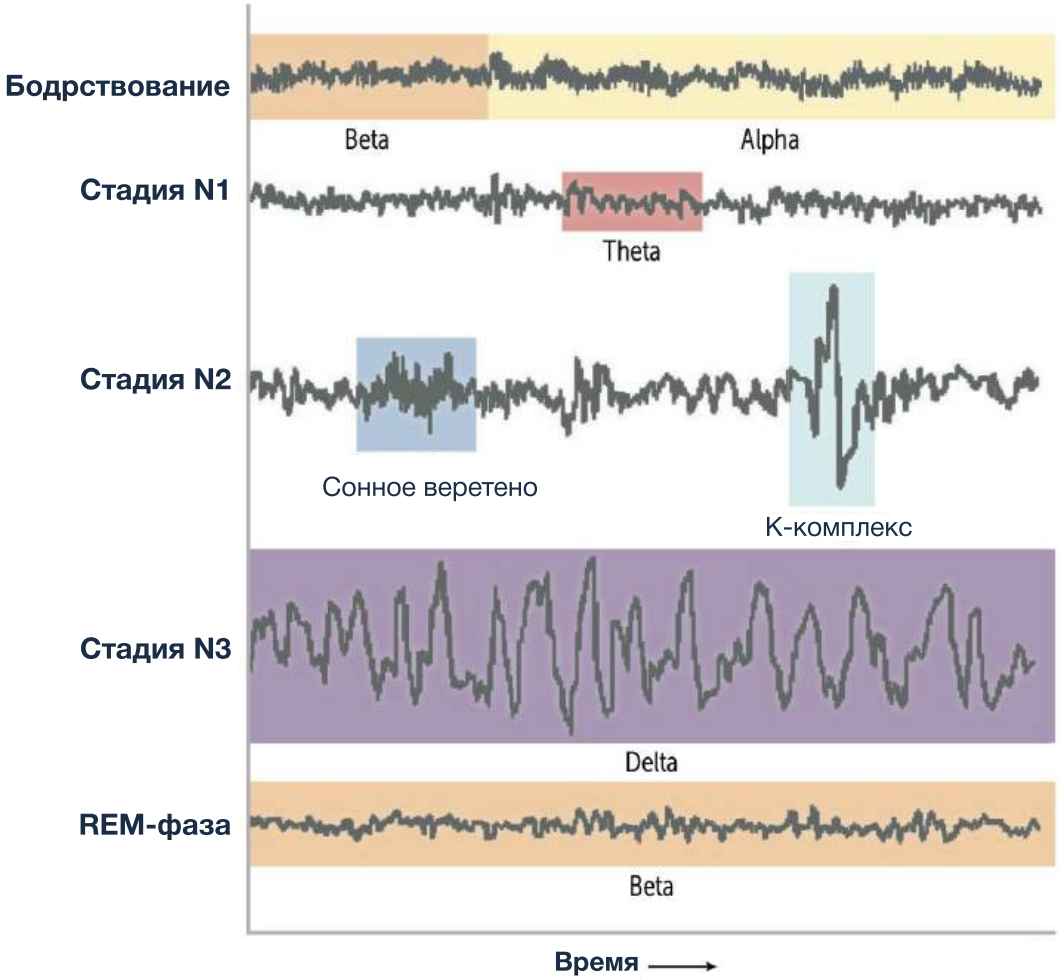

Расстройство поведения в фазе быстрого сна

Потеря тонуса приводит к сновидениям (часто жестоким) и вокализации. Чаще всего встречается при деменции с тельцами Леви и болезни Паркинсона.

Факторы, влияющие на архитектуру сна

- **Алкоголь, бензодиазепины, барбитураты:** ↓ N3 и REM-фазу сна (бензодиазепины полезны при лунатизме и ночных страхах).
- **Старение:** ↓ N3 и REM-фазы, ↑ задержка засыпания, раннее утреннее пробуждение.
- **Депрессия:** ↓ N3, ↑ REM-фазы, ↓ латентность REM-фазы, повторные ночные пробуждения, ранние утренние пробуждения (терминальная бессонница).
- Нарколепсия: ↓ латентность REM-фазы.

Гипоталамус

Функции

Поддерживает гомеостаз, регулируя жажду и водный баланс, контролируя высвобождение гормонов аденогипофизом (передней долей гипофиза) и нейрогипофизом (задней долей гипофиза), вырабатываемых гипоталамусом, а также регулируя чувство голода, вегетативную нервную систему, температуру и сексуальное влечение.

Зоны (области, не защищенные гематоэнцефалическим барьером):

- Organum vasculosum laminae terminalis (OVLT) - чувствительность к изменению осмолярности.
- Area postrema - расположена в дорсальной части продолговатого мозга, реагирует на рвотные средства.

Ядра гипоталамуса	Функции
Латеральное ядро	• Чувство голода. • Стимулируется грелином, подавляется лептином. • Повреждение → анорексия, задержка развития (у младенцев).
Вентромедиальное ядро	• Чувство сытости. • Стимулируется лептином. • Деструкция (например, краниофарингиома) → гиперфагия.
Переднее ядро	• Охлаждение, парасимпатический.
Заднее ядро	• Согревание, симпатический.
Супрахиазматическое ядро	• Циркадный ритм.
Супраоптическое и паравентрикулярное ядра	• Синтезируют АДГ и окситоцин. • АДГ и окситоцин переносятся нейрофизинами по аксонам в заднюю долю гипофиза, где эти гормоны хранятся и высвобождаются. • Повреждение → центральный несахарный диабет.
Преоптическое ядро	• Терморегуляция, половое поведение. • Выброс ГнРГ. • Нарушение миграции нейронов, продуцирующих ГнРГ, из обонятельной ямки → синдром Каллмана.

Таламус

Главный ретранслятор всей восходящей сенсорной информации, за исключением обоняния.

Ядра таламуса	Входящие волокна	Функции	Направление волокон
Вентральное заднелатеральное ядро	Спиноталамические и задние столбы/ медиальная петля	Вибрация, боль, давление, проприоцепция (сознательная), лёгкое прикосновение, температура	Первичная соматосенсорная кора (теменная доля)
Вентральное заднемедиальное ядро	Волокна тройничного нерва, вкусовые волокна	Чувствительность лица, вкус	Первичная соматосенсорная кора (теменная доля)
Латеральное коленчатое тело	ЧН II, зрительный перекрест, зрительный тракт	Зрение	Первичная зрительная кора (затылочная доля)
Медиальное коленчатое тело	Верхняя олива и нижний холмик крыши	Слух	Первичная слуховая кора (височная доля)
Вентральные передние и вентральные латеральные ядра	Базальные ганглии, мозжечок	Двигательная	Двигательная кора (лобная доля)

Лимбическая система

Совокупность нейронных структур, участвующих в формировании эмоций, долговременной памяти, обонянии, модуляции поведения и функции автономной нервной системы.
Состоит из гиппокампа (красные стрелки на рис. А), миндалевидных тел, мамиллярных тел, передних ядер таламуса, поясной извилины (жёлтые стрелки на рис. А), энторинальной коры.
Отвечает за питание, бегство, борьбу, ощущения и половую активность.

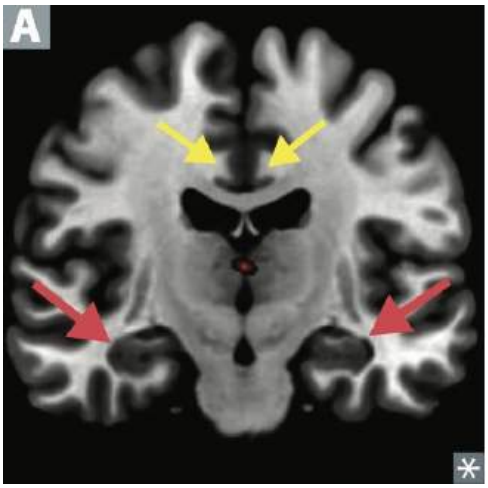

Дофаминергические пути

Обычно терпят изменения под действием лекарственных препаратов (например, антипсихотических препаратов) и при двигательных расстройствах (например, болезни Паркинсона).

Мезокортикальные и мезолимбические пути участвуют в формировании зависимостей.

Путь	Проекция	Функции	Симптомы измененной активности	Примечания
Мезокортикальный	Вентральная область покрышки → префронтальная кора	Мотивация и вознаграждение	↓ активность → негативные симптомы	Антипсихотики имеют ограниченный эффект
Мезолимбический	Вентральная область покрышки → прилежащее ядро	Мотивация и вознаграждение	↑ активность → позитивные симптомы	Терапевтическая цель антипсихотиков
Нигростриарный	Черная субстанция → дорсальное полосатое тело	Двигательный контроль	↓ активность → экстрапирамидные симптомы	Значительное влияние оказывают антипсихотики и болезнь Паркинсона
Тубероинфундибулярный	Гипоталамус → гипофиз	Регуляция секреции пролактина	↓ активность → ↑ секреция пролактина	Значительно подвержен влиянию антипсихотиков

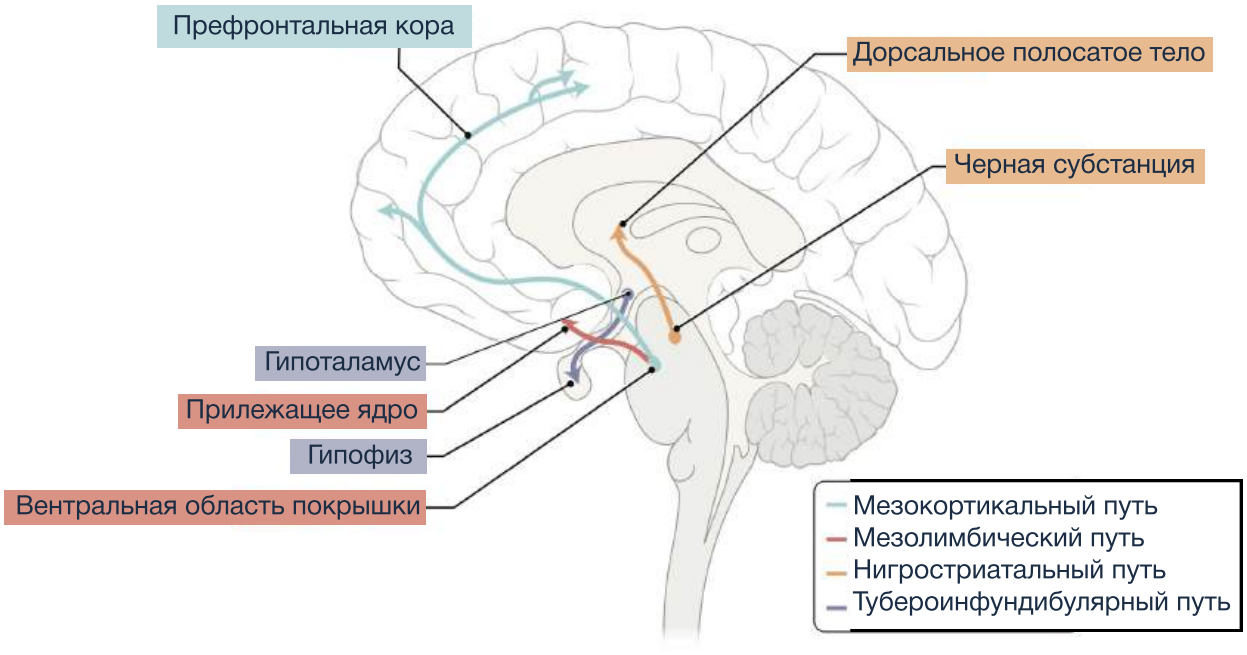

Мозжечок

Функции

Модулирует движение; способствует координации и равновесию (рис. А).

- Ипсилатеральная (бессознательная) проприоцептивная информация поступает от спинного мозга через нижние мозжечковые ножки.
- Глубокие ядра (латерально-медиальные) — зубчатое, пробковидное, шаровидное, шатровое.

Медиальный отдел мозжечка (червь) контролирует аксиальную и проксимальную мускулатуру конечностей с двух сторон (медиальные структуры).

Латеральный отдел мозжечка (полушарие) контролирует дистальную мускулатуру конечностей с одной стороны (латеральные структуры).

Тесты: быстрые чередующиеся движения (пронация/супинация), пальце-носовая проба, «Heel-to-shin» (пятка-голень), выявление интенционного тремора.

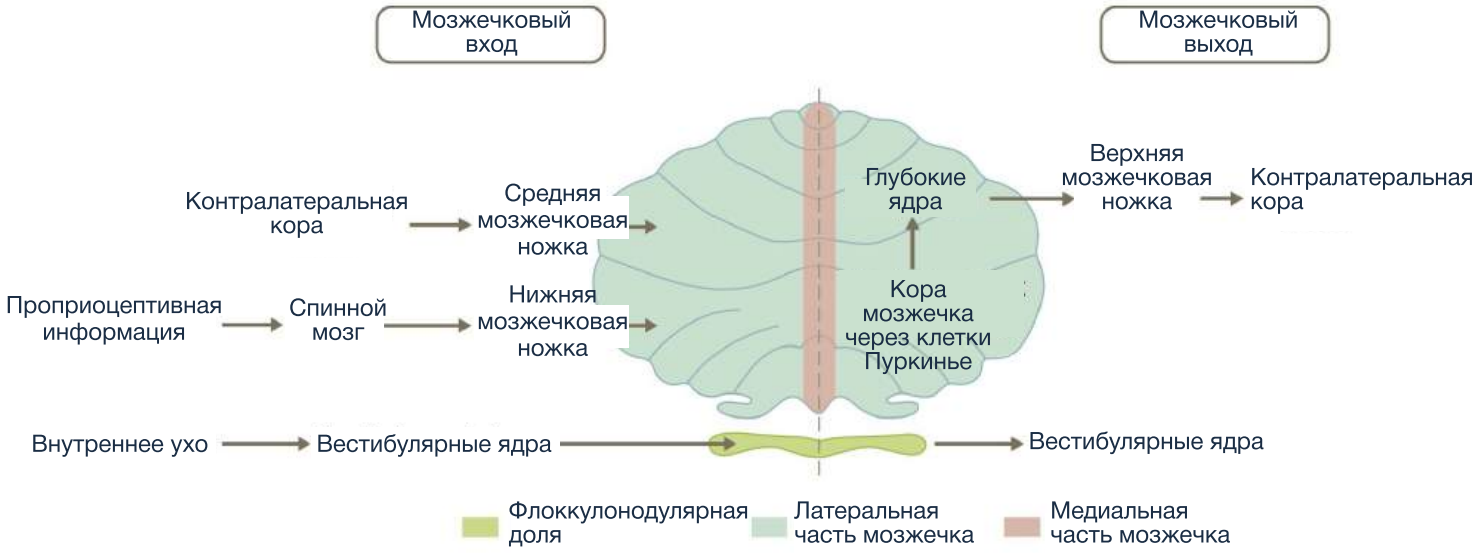

Базальные ганглии

Функции

- Играет важную роль в произвольных движениях и поддержании позы (рис. A).
- Получает корковые сигналы и обеспечивает отрицательную обратную связь с корой для модуляции движения.

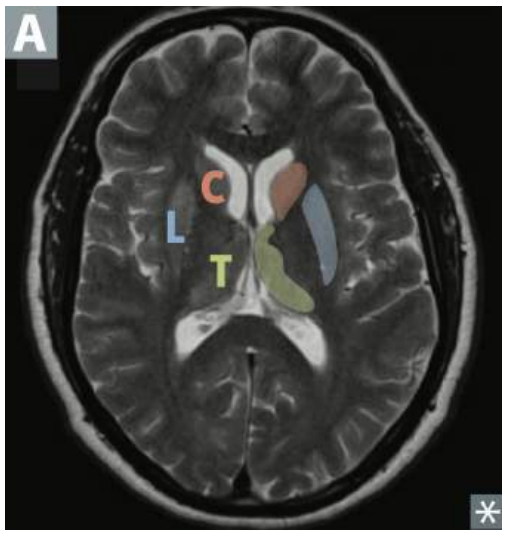

Полосатое тело = скорлупа (двигательная) + хвостатое ядро (Caudate nucleus) (когнитивная).

Чечевицеобразное ядро (Lentiform nucleus) = скорлупа + бледный шар.

Пути

- **Прямой (Direct) (возбуждающий) путь** — корковый сигнал (через глутамат) стимулирует высвобождение ГАМК из полосатого тела, что подавляет высвобождение ГАМК из GPi, растормаживая (активируя) таламус → ↑ движение.
- **Непрямой (Indirect) (тормозной) путь** — корковый сигнал (через глутамат) стимулирует высвобождение ГАМК из полосатого тела, что подавляет высвобождение ГАМК из GPe, растормаживая (активируя) STN. Сигнал STN (через глутамат) стимулирует высвобождение ГАМК из GPi, подавляя таламус → ↓ движение.
- **Дофамин из SNc (нигростриарный путь)** стимулирует прямой путь (связываясь с рецептором D_1) и ингибирует непрямой путь (связываясь с рецептором D_2) → ↑ движение.

Мнемоника:
D_1 Receptor = D1Rect pathway.
Indirect (D_2) = Inhibitory.

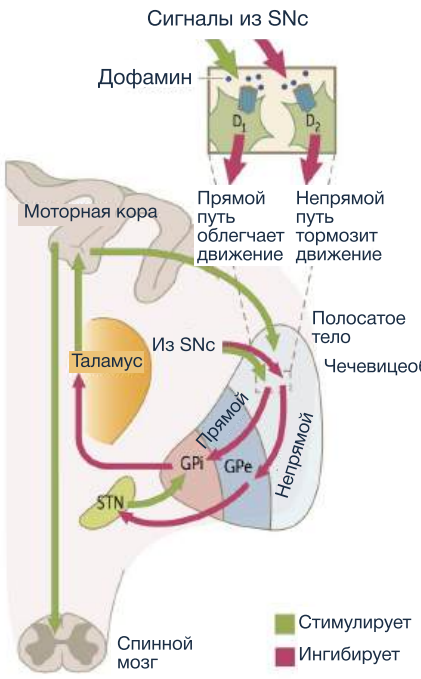

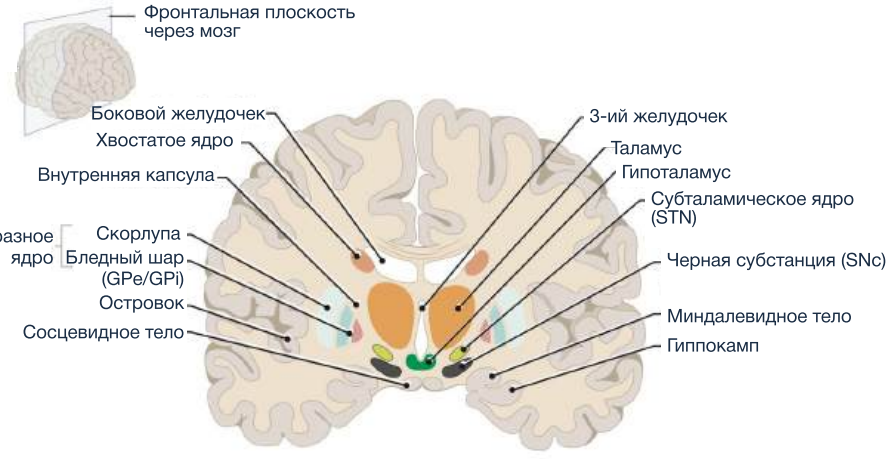

Области коры головного мозга

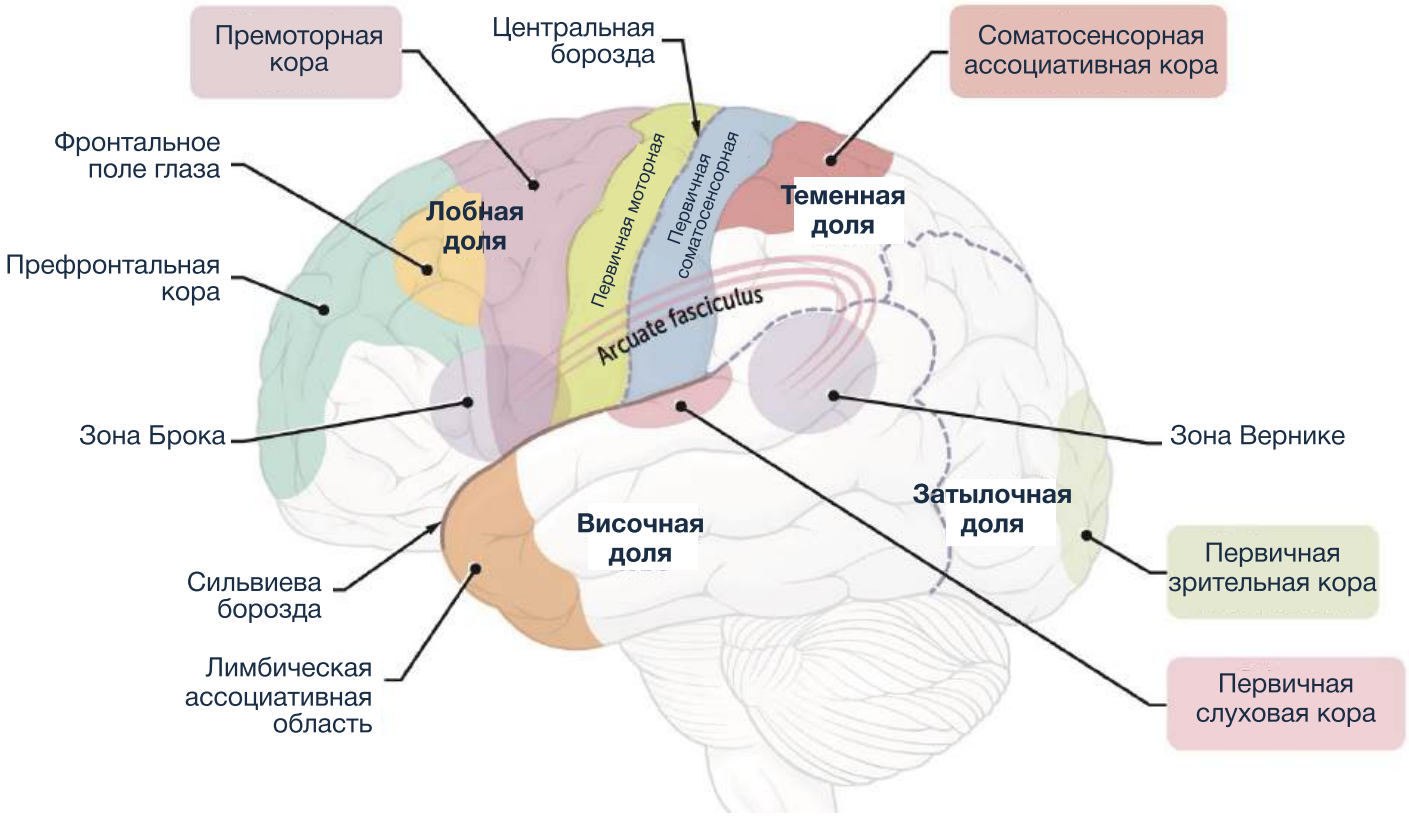

Церебральная перфузия

Основана на ауторегуляции, которая в первую очередь, обусловлена Pco_2 (Po_2 также модулирует перфузию при тяжелой гипоксии, например, при горной болезни: гипоксия → ↑ церебральная вазодилатация → ↑ церебральный кровоток → отёк мозга).

Также зависит от градиента давления между средним артериальным давлением (САД) и внутричерепным давлением (ВЧД).
↓ артериальное давление или ↑ ВЧД → ↓ церебральное перфузионное давление (ЦПД).

Рефлекс Кушинга — триада гипертензии, брадикардии и угнетения дыхания в ответ на ↑ ВЧД.

Терапевтическая гипервентиляция → ↓ Pco_2 → вазоконстрикция → ↓ мозговой кровоток → ↓ ВЧД. Может применяться для лечения острого отека мозга (например, вторичного при инсульте), не поддающегося лечению другими методами.

ЦПД = САД – ВЧД. Если ЦПД = 0, церебральная перфузия отсутствует → смерть мозга (кома, отсутствие стволовых рефлексов, апноэ).

Гипоксемия повышает ЦПД только при Po_2 < 50 мм рт. ст.
ЦПД прямо пропорционально Pco_2 до тех пор, пока Pco_2 не превысит 90 мм рт. ст.

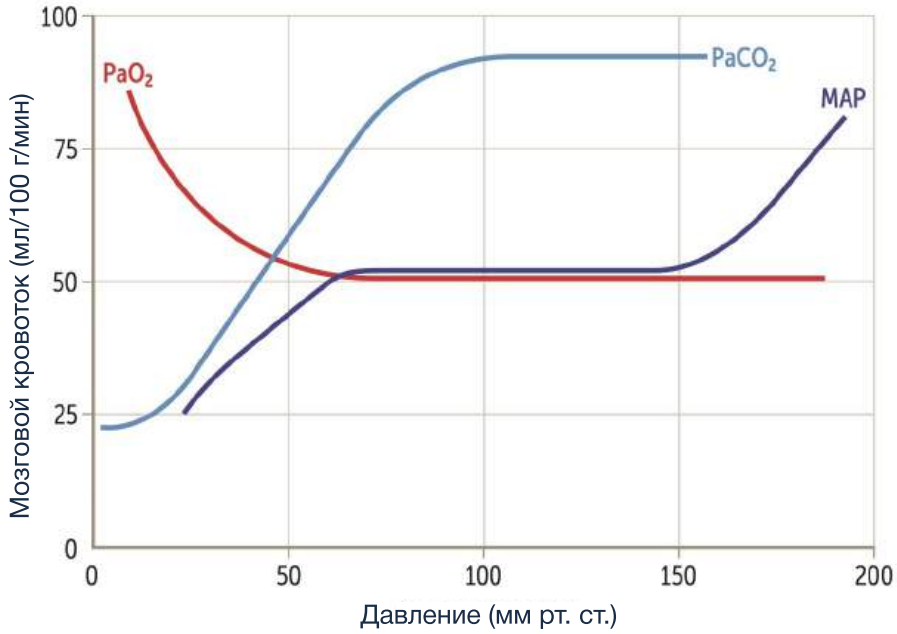

Кортикальный гомункулус

Топографическое представление двигательных и сенсорных зон коры головного мозга. Искаженный внешний вид обусловлен тем, что некоторые области тела более богато иннервированы и, следовательно, имеют ↑ корковое представительство.

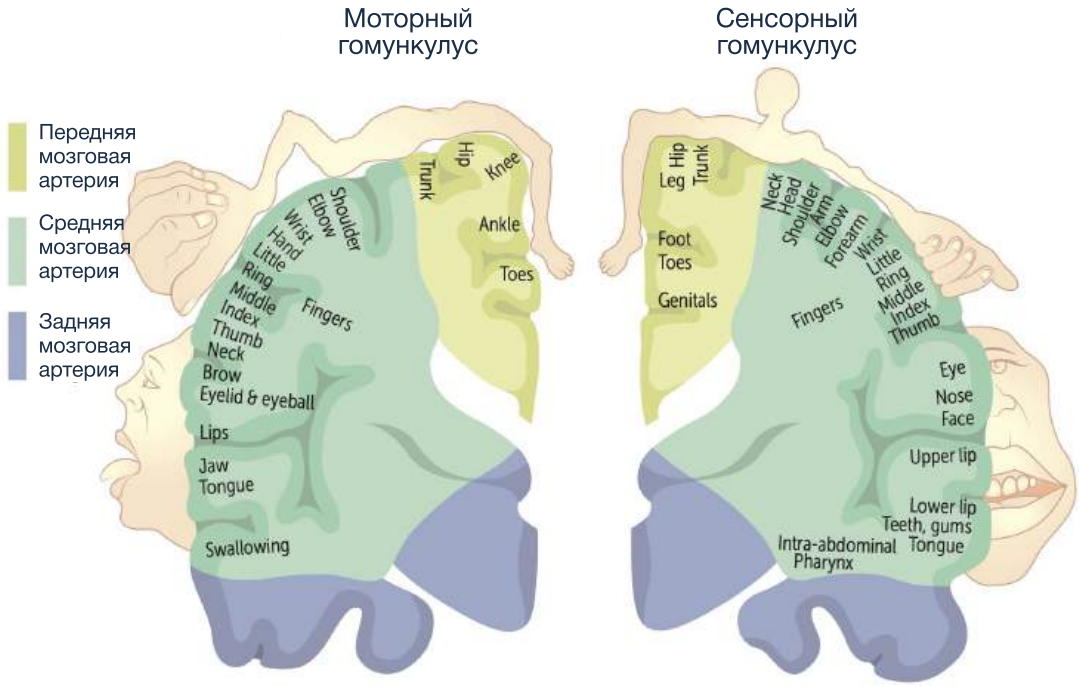

Церебральные артерии — корковое распределение

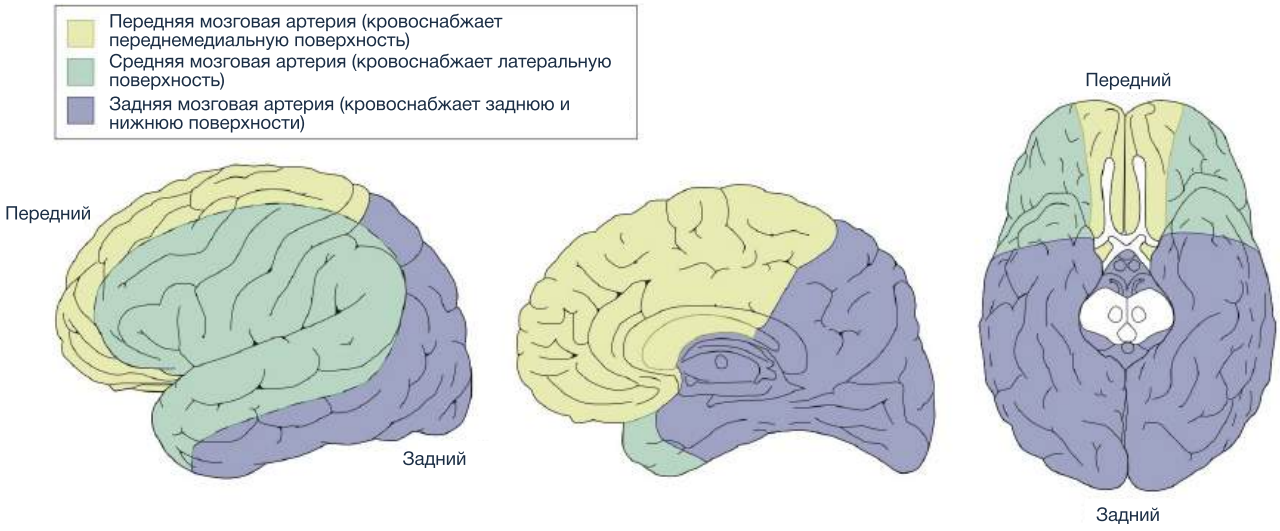

Водораздельные зоны

Область, расположенная на границе двух сосудистых бассейнов, которые не сообщаются между собой (неанастомозирующие бассейны).

- **Пограничные зоны коры головного мозга** располагаются между передними и средними мозговыми артериями, а также между задними и средними мозговыми артериями (синие области на рис. А).
- **Внутренние пограничные зоны** располагаются между поверхностными и глубокими сосудистыми бассейнами средней мозговой артерии (красные области на рис. А).

Типичные места метастазов в головной мозг.

Инфаркт вследствие выраженной гипоперфузии:

- **Инфаркт в зоне водораздела передней (ACA) и средней (MCA) мозговых артерий** — слабость проксимальных отделов верхних конечностей, сохраняющая нижние («синдром человека в бочке»).
- **Инфаркт в зоне водораздела задней (PCA) и средней (MCA) мозговых артерий** — нарушение зрения более высокого порядка.

Виллизиев круг

Анастамозы, соединяющие передний и задний круги кровообращения. Поддерживают мозговую перфузию при окклюзии/стенозе крупных черепных артерий.

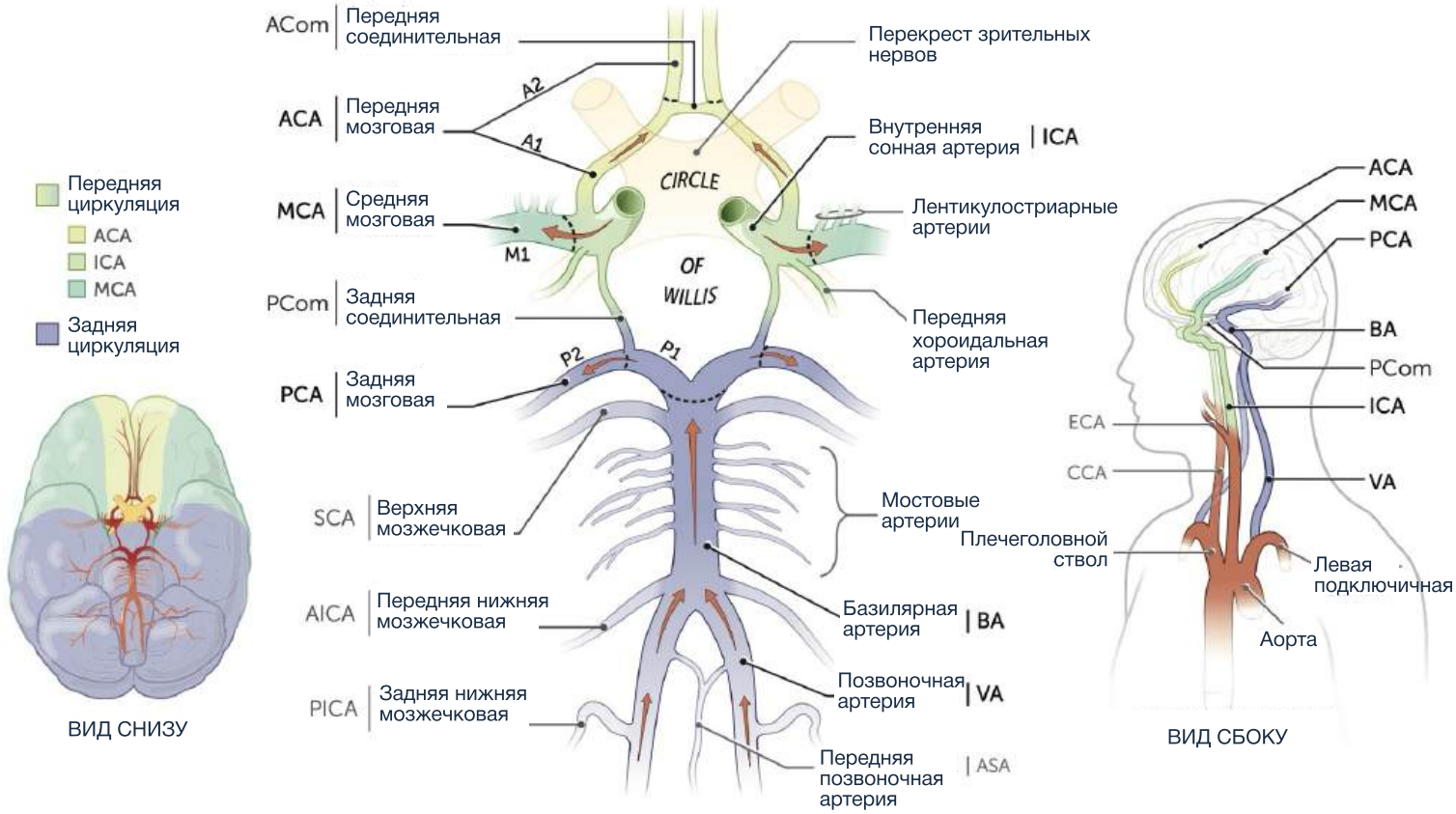

Венозные синусы твердой мозговой оболочки

Крупные венозные каналы (рис. A), проходящие через периостальный и менингеальный слои твердой мозговой оболочки.

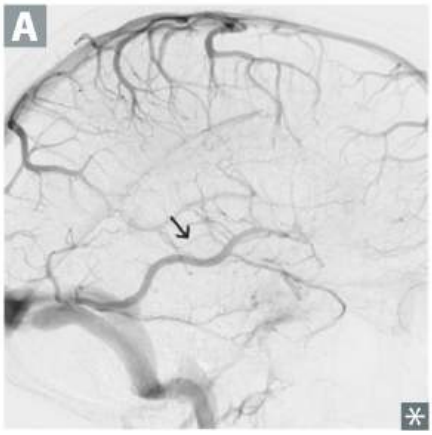

Функции

Отводят кровь из мозговых вен (стрелка на рис. A) и собирают цереброспинальную жидкость из паутинных грануляций. Впадают во внутреннюю яремную вену.

Тромбоз венозных синусов — проявляется признаками/симптомами ↑ ВЧД (например, головной болью, судорогами, отёком диска зрительного нерва, очаговыми неврологическими нарушениями). Может привести к венозному кровотечению. Связан с состояниями гиперкоагуляции (например, беременностью, приёмом пероральных контрацептивов, фактором V Лейдена).

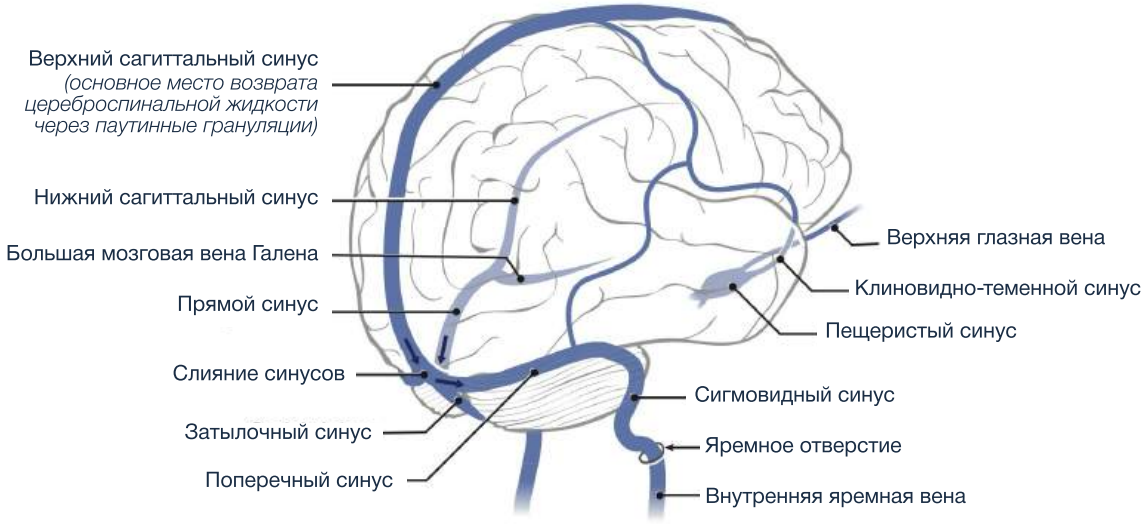

Желудочковая система

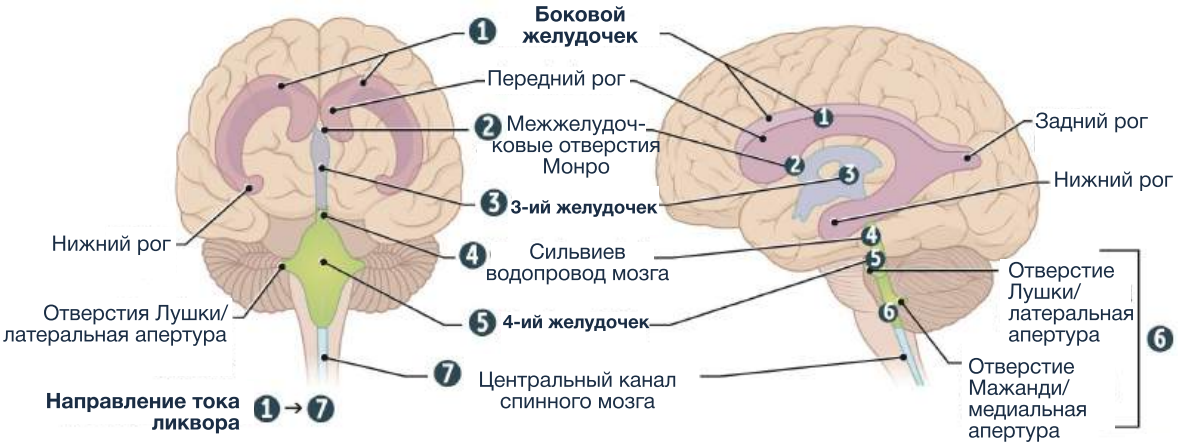

1. Боковые желудочки → 3-й желудочек через правое и левое межжелудочковые отверстия Монро.
2. 3-й желудочек → 4-й желудочек через Сильвиев водопровод мозга.
3. 4-й желудочек → субарахноидальное пространство через:

- Отверстия Лушки = латерально.
- Отверстие Мажанди = медиально.

ЦСЖ вырабатывается сосудистыми сплетениями, расположенными в боковых, 3-м и 4-м желудочках. Она попадает в субарахноидальное пространство через отверстия Лушки и Мажанди, реабсорбируется паутинными грануляциями и затем дренируется в венозные синусы твердой мозговой оболочки.

Ствол мозга — вентральная проекция

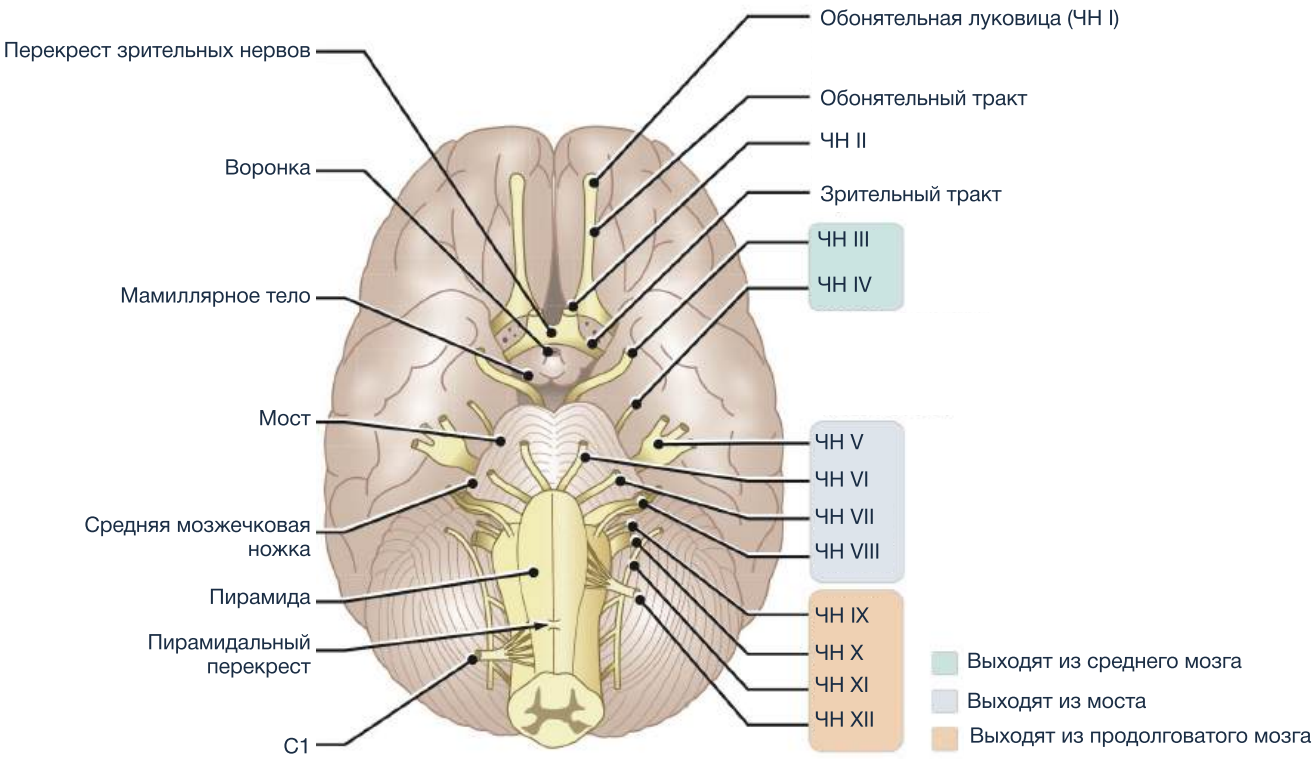

Четыре ЧН выходят над мостом (I, II, III, IV).
Четыре ЧН выходят из моста (V, VI, VII, VIII).
Четыре ЧН выходят в продолговатом мозге (IX, X, XI, XII).
Четыре ядра ЧН расположены медиально (III, IV, VI, XII).

Ствол мозга — вид сверху (мозжечок удален)

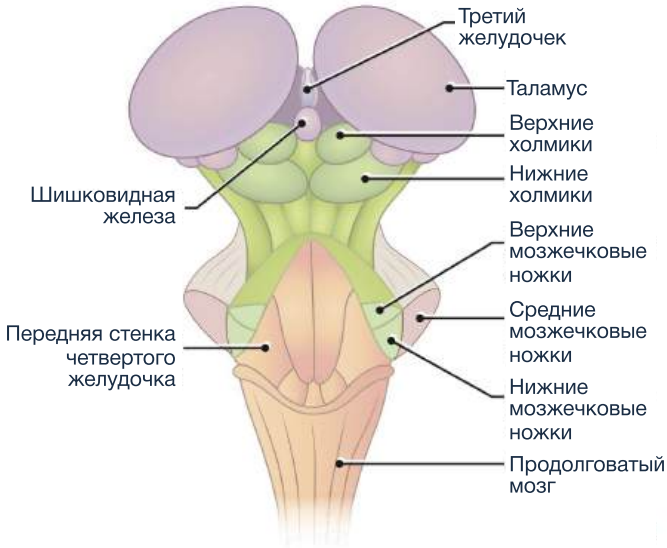

- **Эпифиз** — секреция мелатонина, циркадный ритм.
- **Верхние холмики четверохолмия** — обрабатывают зрительные стимулы; направляют движения глаз и головы преимущественно на зрительные стимулы.
- **Нижние холмики четверохолмия** — обрабатывают слуховую информацию; направляют движения глаз на слуховые стимулы.

Мнемоника: “глаза **над** ушами” → верхние холмики (зрительные) **над** нижними холмиками (слуховые).

Ядра черепных нервов

Расположены в покрышке ствола мозга (между дорсальной и вентральной частями):

- **Средний мозг** — ядра III, IV ЧН
- **Мост** — ядра V, VI, VII, VIII ЧН
- **Продолговатый мозг** — ядра IX, X, XII ЧН
- **Спинной мозг** — ядра XI ЧН

Латеральные ядра = чувствительные (крыловидная пластинка).
—Пограничная борозда —
Медиальные ядра = двигательные (базальная пластинка).

Ядра блуждающего нерва

Ядра	Функции	ЧН
Ядро одиночного пути (nucleus tractus solitarius)	• Висцеральная сенсорная информация (например, вкус, барорецепторы, вздутие кишечника) • Может играть роль в возникновении рвоты	VII, IX, X
Двойное ядро (nucleus ambiguus)	• Двигательная иннервация глотки, гортани, верхней части пищевода (например, глотание, поднятие нёба)	IX, X
Дорсальное двигательное ядро	• Посылает вегетативные (парасимпатические) волокна к сердцу, легким, верхним отделам желудочно-кишечного тракта	X

Поперечные срезы ствола мозга

Средний мозг

Мост

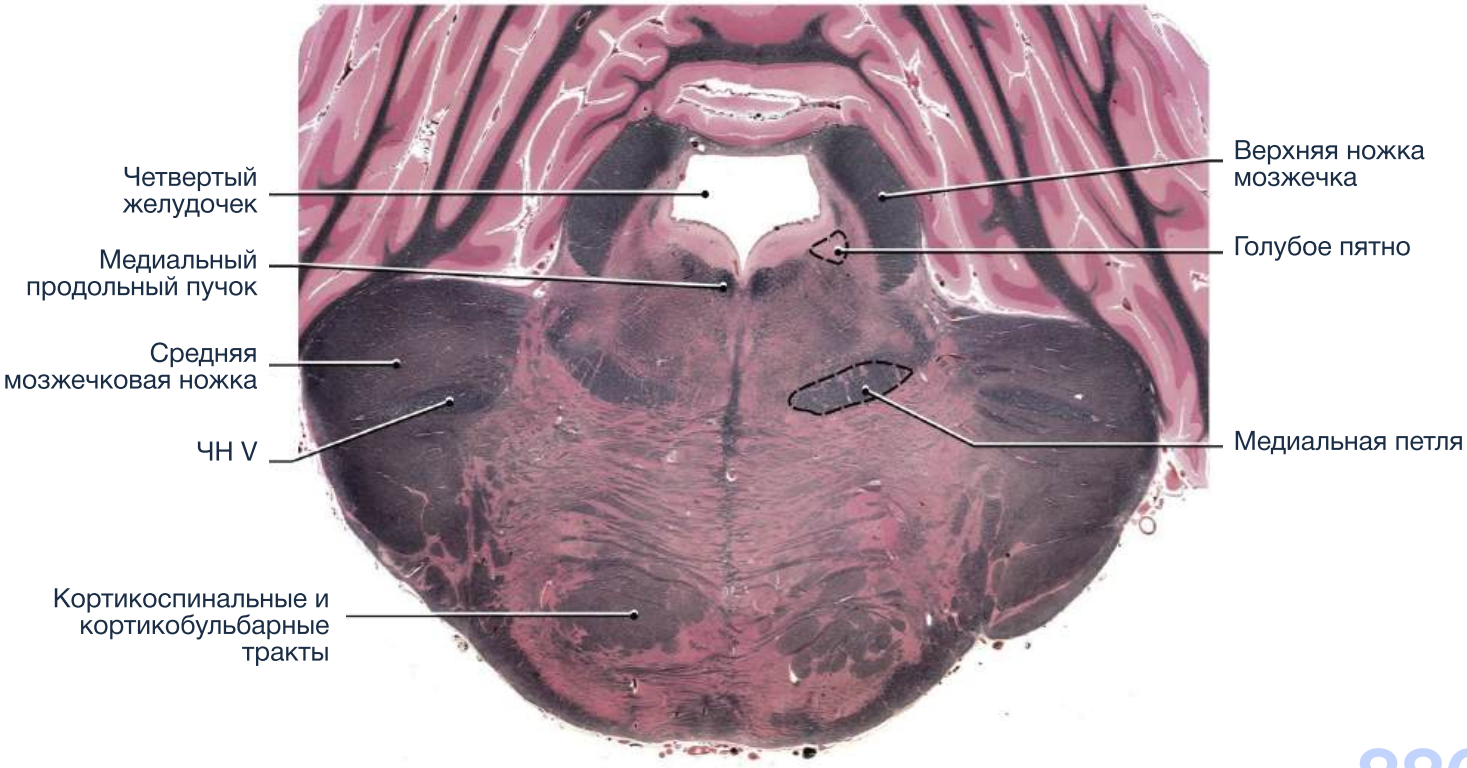

Продолговатый мозг

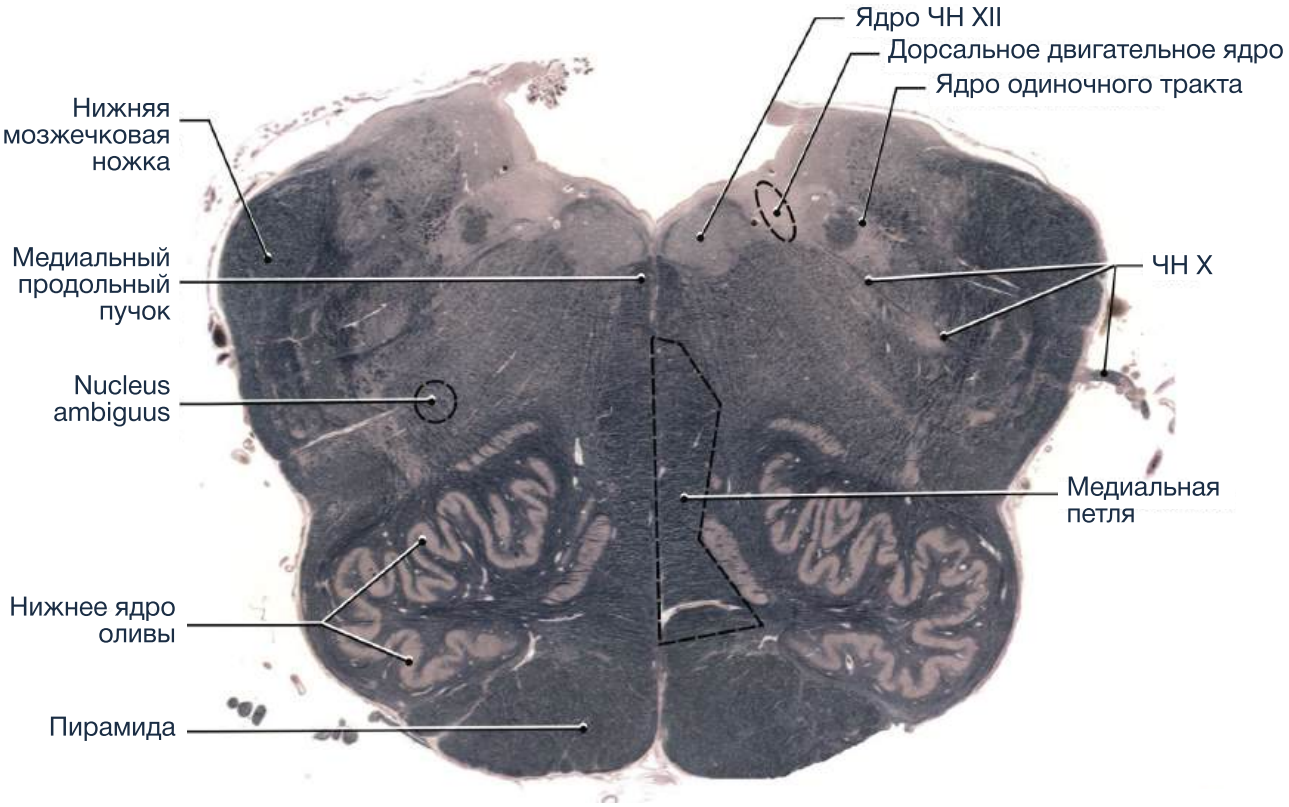

Черепные нервы и сосудистые пути

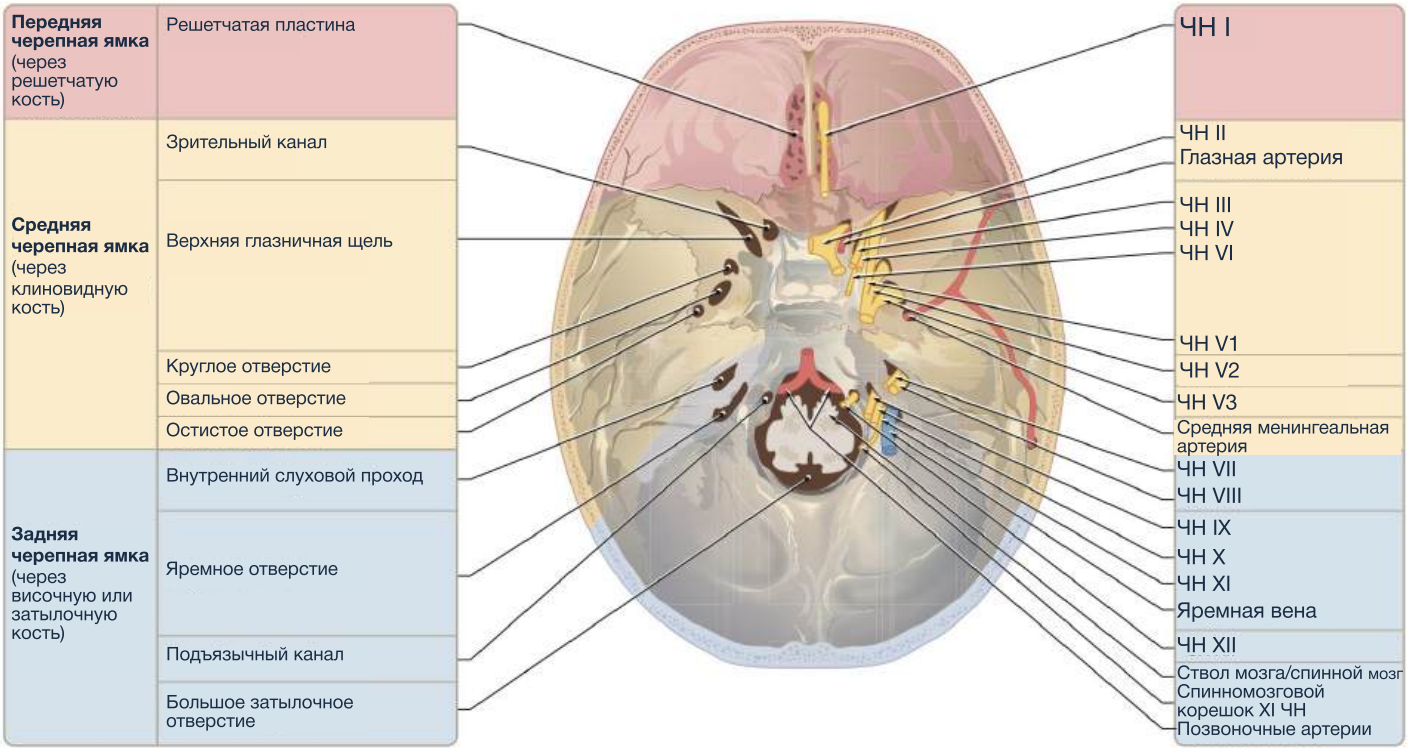

Черепные нервы и артерии

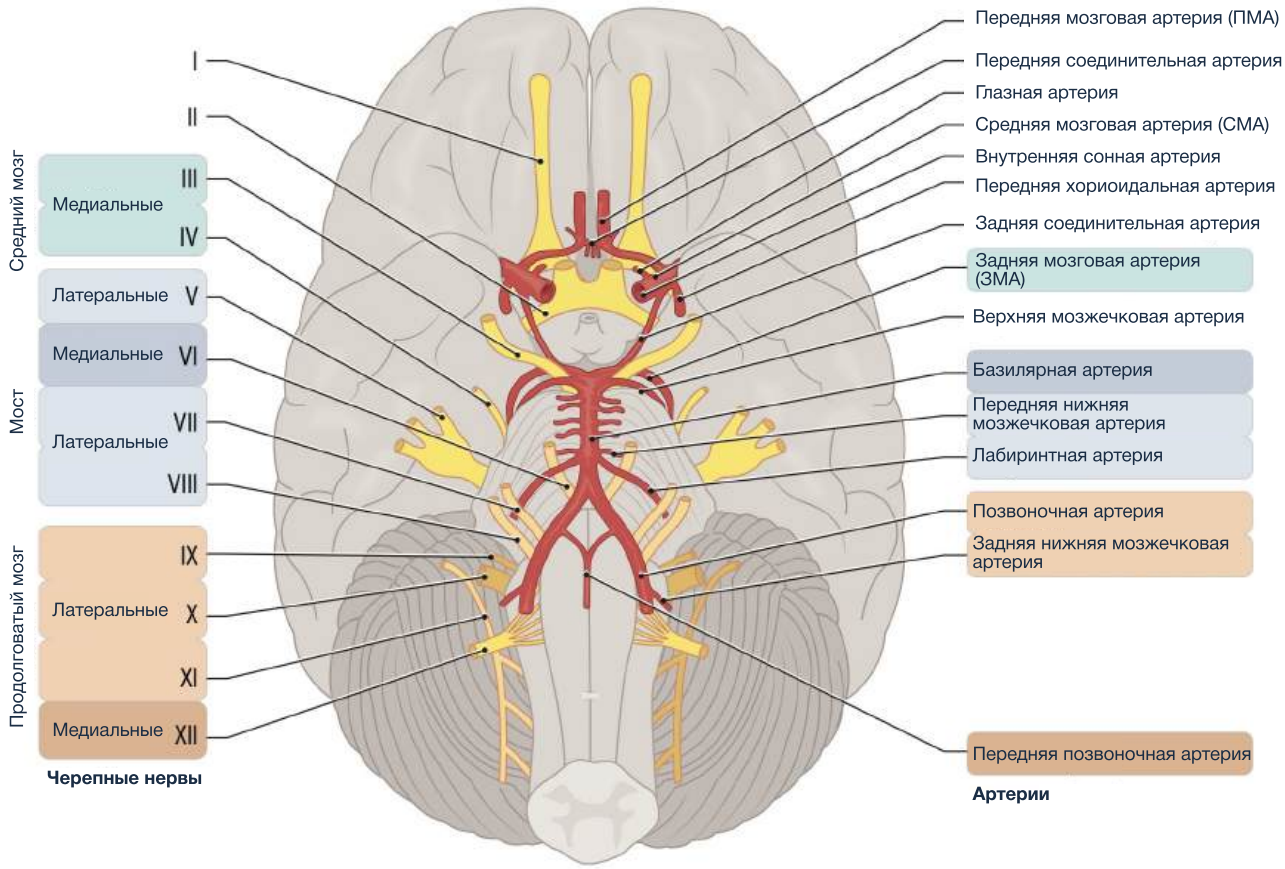

Черепные нервы

Черепной нерв	Функции	Тип ЧН
Обонятельный (I)	• Обоняние (единственный ЧН, который не имеет таламической связи с корой)	Сенсорный
Зрительный (II)	• Зрение	Сенсорный
Глазодвигательный (III)	• Движение глаз (верхняя прямая, нижняя прямая, медиальная прямая, нижняя косая мышцы) • Сужение зрачков (сфинктер зрачка) • Аккомодация (ресничная мышца) • Открытие века (мышца, поднимающая веко)	Моторный
Блоковый (IV)	• Движение глаз (верхняя косая мышца) • Пересекает среднюю линию → единственный ЧН с контралатеральной функцией.	Моторный

Черепной нерв	Функции	Тип ЧН
Тройничный (V)	• Жевание • Лицевая чувствительность (глазничная, верхнечелюстная, нижнечелюстная ветви) • Соматосенсорика от передних 2/3 языка • Приглушение громких звуков (мышца, напрягающая барабанную перепонку)	Сенсорный и моторный
Отводящий (VI)	• Движение глаз (латеральная прямая мышца)	Моторный
Лицевой (VII)	• Движение мышц лица • Закрывание глаз (круговая мышца глаза) • Модуляция громкости звука (стременная мышца) • Вкус от передних 2/3 языка (барабанная струна) • Слезотечение • Слюнотечение (подчелюстные и подъязычные железы иннервируются седьмым ЧН)	Сенсорный и моторный
Вестибулокохлеарный (VIII)	• Слух • Равновесие	Сенсорный
Языкоглоточный (IX)	• Вкус и чувствительность от задней трети языка • Глотание • Слюноотделение (околоушная железа) • Мониторинг каротидного тельца и хемо- и барорецепторов синуса • Подъем глотки/гортани (шилоглоточная мышца)	Сенсорный и моторный
Блуждающий (X)	• Вкусовая чувствительность надгортанной области • Глотание, подъем мягкого неба, средняя линия язычка, разговор, кашлевой рефлекс • Парасимпатические волокна к торакоабдоминальным органам • Мониторинг хемо- и барорецепторов дуги аорты	Сенсорный и моторный
Добавочный (XI)	• Поворот головы, пожимание плечами (грудино-ключично-сосцевидная, трапециевидная мышцы)	Моторный
Подъязычный (XII)	• Движение языка	Моторный

Рефлексы черепных нервов

Рефлекс	Афферентный компонент	Эфферентный компонент
Аккомодация	II ЧН	III ЧН
Роговичный рефлекс	Первая ветвь V ЧН (носоресничная ветвь)	Двусторонняя иннервация VII ЧН (височная и скуловая ветви — круговая мышца глаза)
Кашлевой рефлекс	X ЧН	X ЧН (также диафрагмальные и спинномозговые нервы)
Рефлекс челюсти (или жевательный рефлекс)	3 ветвь V ЧН (сенсорный — мышечное веретено от жевательной мышцы)	3 ветвь V (моторный — жевательная мышца)
Слезотечение	1 ветвь V ЧН (потеря рефлекса не исключает эмоциональных слез)	VII ЧН
Зрачковый рефлекс	II ЧН	III ЧН

Жевательные мышцы

Три мышцы смыкают челюсть: жевательная, височная и медиальная крыловидная (при жевании).

Латеральные крыловидные мышцы опускают (открывают) и выдвигают челюсть.

Все они иннервируются нижнечелюстной ветвью тройничного нерва (ЧН V3).

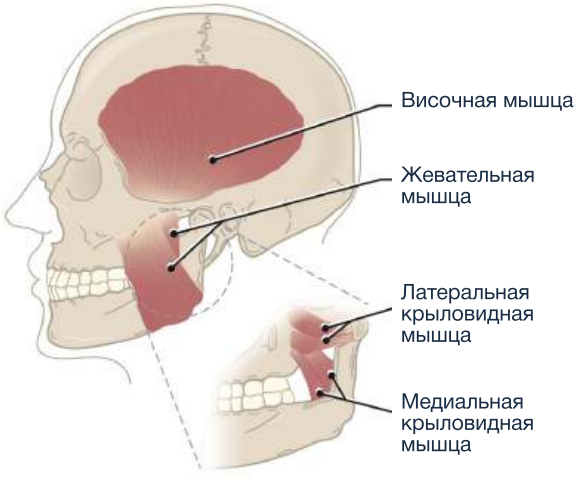

Спинномозговые нервы

Существует 31 пара спинномозговых нервов: 8 шейных, 12 грудных, 5 поясничных, 5 крестцовых и 1 копчиковый.

- Нервы C1–C7 выходят выше соответствующих позвонков (например, C3 выходит выше 3-го шейного позвонка).
- Спинномозговой нерв C8 выходит ниже C7 и выше T1.
- Все остальные нервы выходят ниже (например, L2 выходит ниже 2-го поясничного позвонка).

Спинной мозг — нижняя часть

У взрослых спинной мозг заканчивается на уровне нижнего края позвонков L1–L2.

Субарахноидальное пространство (содержащее цереброспинальную жидкость) простирается до нижнего края позвонка S2. Люмбальная пункция (ЛП) обычно выполняется между позвонками L3–L4 или L4–L5 (на уровне конского хвоста) для получения образца цереброспинальной жидкости, избегая повреждения спинного мозга. Чтобы сохранить спинной мозг живым, иглу для спинномозговой пункции следует держать между позвонками L3 и L5.

Игла проходит через:

1. Кожу
2. Фасцию и жировую клетчатку
3. Надостную связку
4. Межостистую связку
5. Желтую связку
6. Эпидуральное пространство (игла для эпидуральной анестезии останавливается здесь)
7. Твёрдую мозговую оболочку
8. Паутинную оболочку
9. Субарахноидальное пространство (здесь происходит сбор цереброспинальной жидкости)

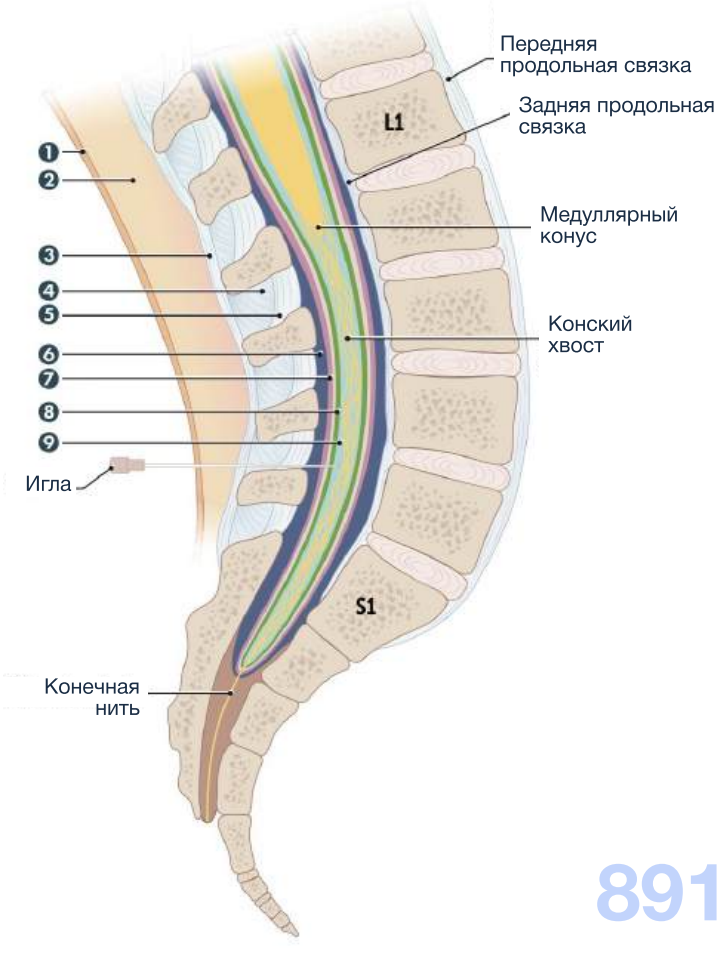

Синдром мозгового конуса и конского хвоста

Редкие нейрохирургические неотложные состояния, вызванные компрессией (например, грыжей межпозвоночного диска, опухолями, травмой) терминального отдела спинного мозга (мозгового конуса) или корешков пояснично-крестцового отдела спинного мозга (конского хвоста).

Проявляется корешковой болью в пояснице, анестезией седалищной/перианальной области, дисфункцией мочевого пузыря и кишечника, слабостью нижних конечностей, симметричной с симптомами поражения верхнего мотонейрона (ВМН) (например, спастической) при синдроме мозгового конуса, асимметричной с симптомами поражения ВМН (например, вялой) при синдроме конского хвоста.

Уровни спинного мозга и связанные с ними пути

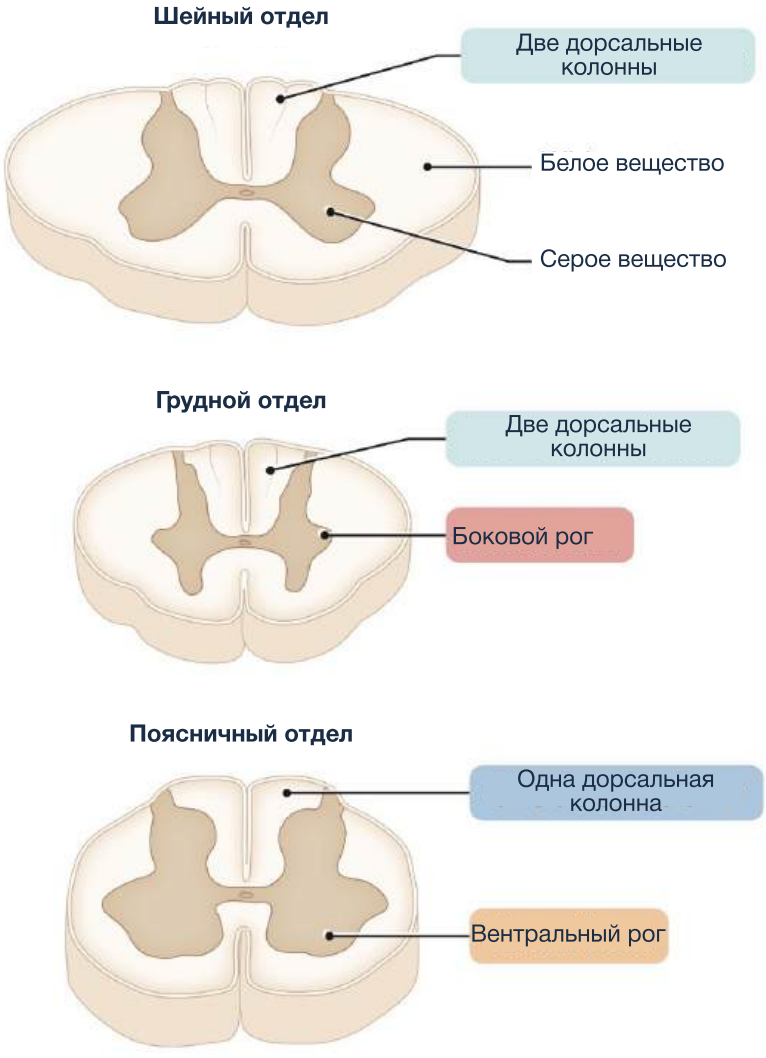

Анатомия и функции спинномозгового тракта

Спиноталамический тракт и задние столбы **(восходящие тракты)** образуют синапсы, а затем перекрещиваются.
Кортикоспинальный тракт **(нисходящий тракт)** образует синапсы, а затем перекрещивается.

	Спиноталамический тракт	Задний столб (Dorsal column)	Кортикоспинальный тракт
Функции	Боль, температура	Давление, вибрация, тонкое прикосновение, проприоцепция (сознательная)	Сознательное движение
Нейрон 1-го порядка	Чувствительное нервное окончание (волокна Aδ и C) псевдоуниполярного нейрона в ганглии заднего корешка → входит в спинной мозг	Чувствительное нервное окончание псевдоуниполярного нейрона в ганглии задних корешков → входит в спинной мозг → поднимается ипсилатерально в задних столбах	Верхний мотонейрон: 1° двигательная кора → спускается ипсилатерально (через заднюю ножку внутренней капсулы и ножки мозга), перекрест в каудальной части продолговатого мозга (пирамидальный перекрест) → спускается контралатерально
1-й синапс	Задний рог (спинной мозг)	Тонкое ядро (nucleus gracilis; медиальное, нижние конечности, ниже T6) и клиновидное ядро (nucleus cuneatus; латеральное, верхние конечности, выше T6) в ипсилатеральном продолговатом мозге	Передний рог (спинной мозг)
Нейрон 2-го порядка	Перекрещивается в спинном мозге, когда передняя белая спайка → поднимается контралатерально	Перекрещивается в продолговатом мозге → поднимается контралатерально как медиальная петля	Нижний мотонейрон: покидает спинной мозг
2-й синапс	Вентральное постеролатеральное ядро (таламус)	Вентральное постеролатеральное ядро (таламус)	Нервно-мышечное соединение (НМС) (скелетные мышцы)
Нейрон 3-го порядка	Проекции на 1° соматосенсорную кору	Проекции на 1° соматосенсорную кору	

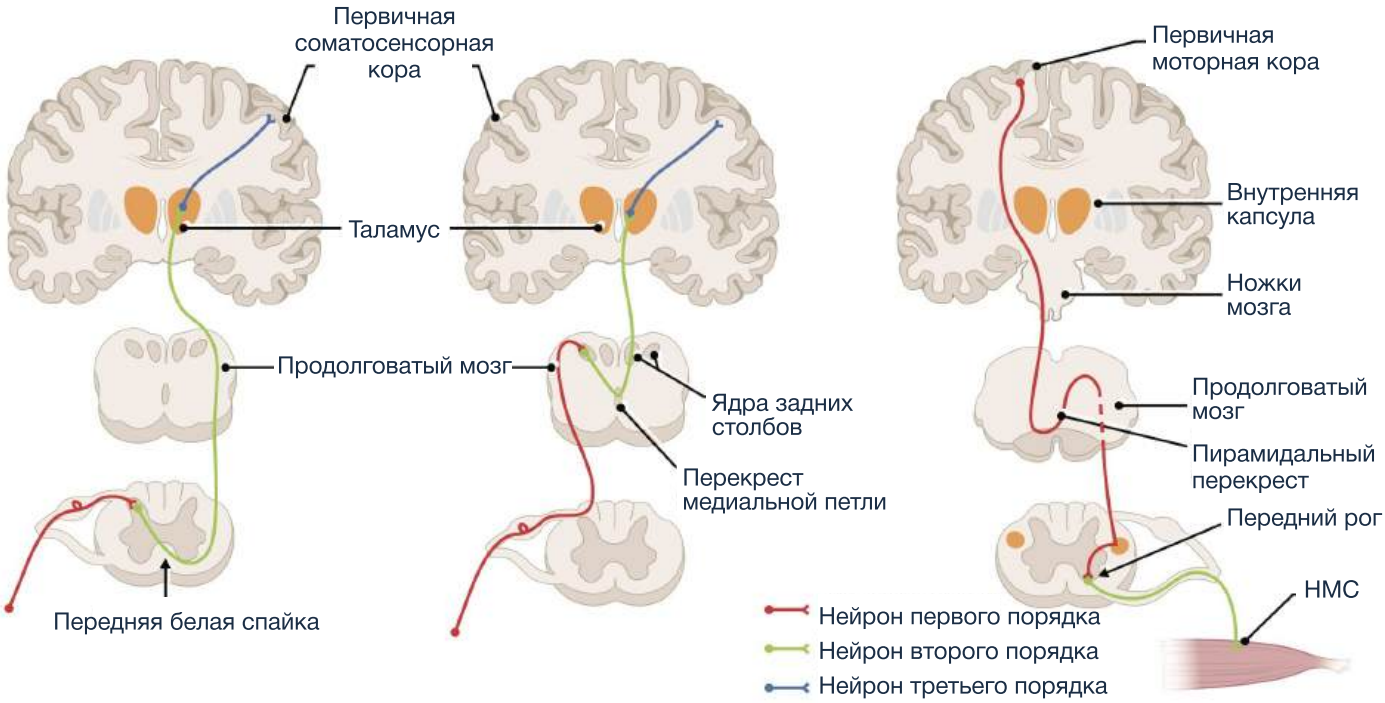

Клинические рефлексы

Рефлексы перечислены по порядку (основной нервный корешок выделен жирным шрифтом):

- **Ахиллов рефлекс** = **S1**, S2
- **Пателлярный рефлекс** = L2–**L4**
- **Бицепсовый и плечелучевой рефлексы** = **C5**, C6
- **Трёхглавый рефлекс** = C6, **C7**, C8

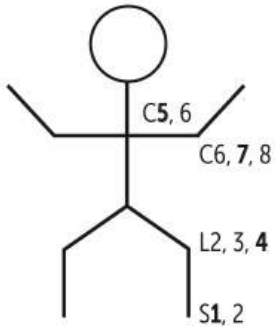

Дополнительные рефлексы:

- **Кремастерный рефлекс** = L1, L2
- **Рефлекс анального подмигивания** = S3, S4

Степень рефлекса:
0: отсутствует
1+: гипоактивен
2+: норма
3+: гиперактивен
4+: клонус

Примитивные рефлексы

Примитивные рефлексы ЦНС, присутствующие у здоровых младенцев, исчезают в течение первого года жизни из-за торможения, вызванного развитием лобных долей. Они отсутствуют у неврологически здоровых взрослых. Могут вновь появиться у взрослых с поражениями лобных долей → потеря торможения.

Рефлекс Моро	Рефлекс «держаться изо всех сил» — развести/вытянуть руки при испуге, а затем свести их вместе.
Поисковый рефлекс	Движение головы в сторону при поглаживании щеки или рта (поиск соска).
Сосательный рефлекс	Сосательная реакция при прикосновении к нёбу.
Ладонный рефлекс	Сгибание пальцев при поглаживании ладони.
Подошвенный рефлекс	Тыльная флексия большого пальца стопы и разведение остальных пальцев веером при стимуляции подошвы. **Симптом Бабинского** — наличие этого рефлекса у взрослого человека, которое может указывать на поражение ВДН.
Рефлекс Галанта	Поглаживание вдоль одной стороны позвоночника, когда новорожденный находится в вентральном положении (лицом вниз), вызывает боковое сгибание нижней части тела в сторону стимулируемой стороны.

Дерматомы

Дерматомы	Характеристики
C2	Задняя половина черепа
C3	• “Водолазка с высоким воротом” • Боль в диафрагме и желчном пузыре, отдающая в правое плечо через диафрагмальный нерв **Мнемоника:** C3, 4, 5 keeps the diaphragm alive
C4	“Рубашка с низким воротником”
C6	Включает большие пальцы **Мнемоника:** знак с поднятым большим пальцем на левой руке похож на цифру 6.
T4	Около соска

Дерматомы	Характеристики
T7	У мечевидного отростка
T10	• В области пупка • Точка отраженной боли при раннем аппендиците
L1	В паховой связке
L4	Колени
S2, S3, S4	Гениталии и анальная зона

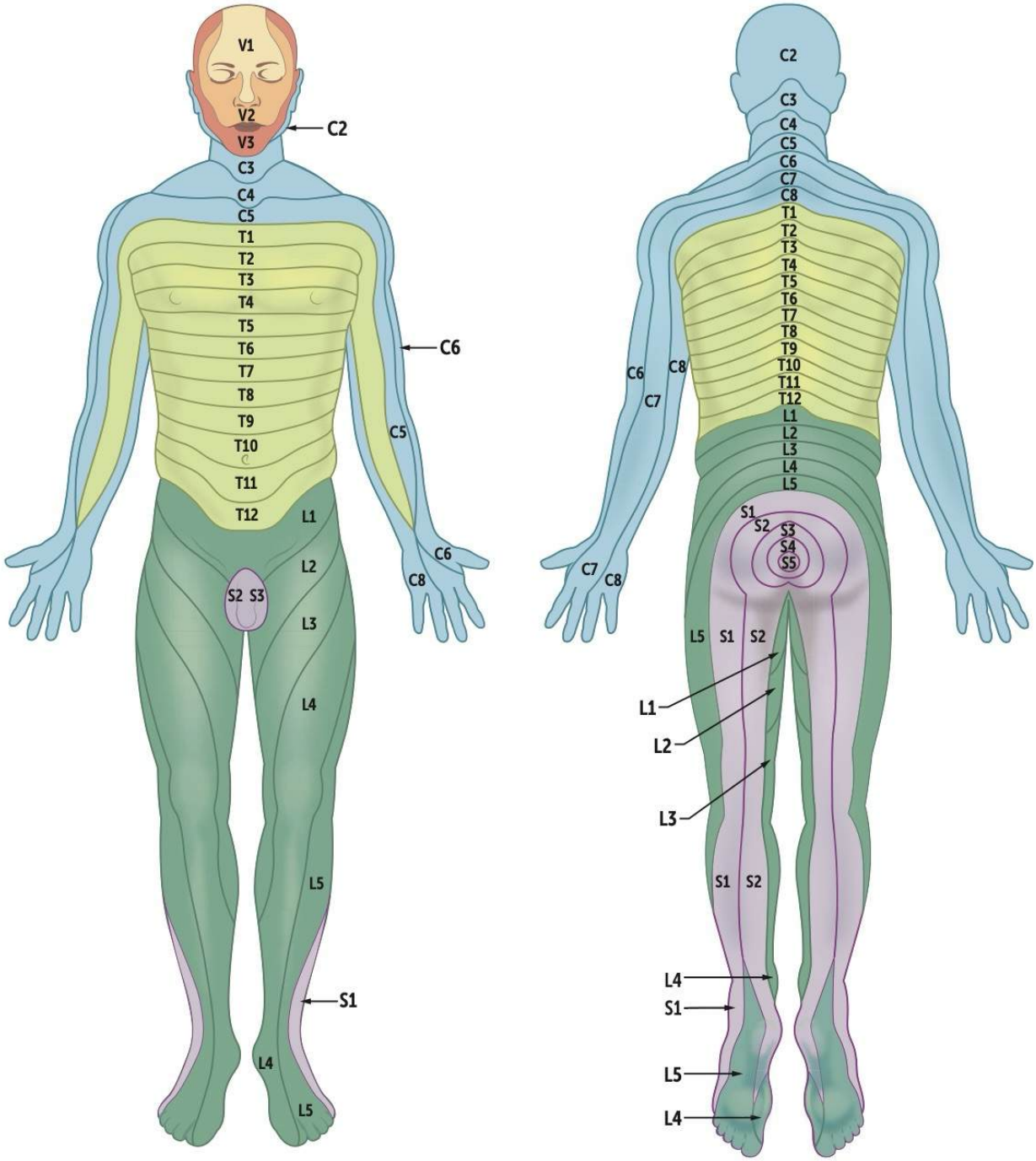

ПАТОЛОГИИ

Распространенные поражения головного мозга

Область поражения	Характеристики поражений
Префронтальная кора	**Синдром лобной доли** — расторможенность, гиперфагия, импульсивность, потеря эмпатии, нарушение исполнительных функций, акинетический мутизм. Наблюдается при лобно-височной деменции.
Фронтальные поля глаз	Глаза смотрят в сторону поражения мозга (т.е. в сторону от гемиплегической стороны). Наблюдается при инсульте средней мозговой артерии.
Парамедианная мостовая ретикулярная формация	Глаза смотрят в сторону от поражения мозга (т.е. в сторону гемиплегии).
Доминирующая теменная кора	**Синдром Герстмана** — аграфия, акалькулия, агнозия пальцев, дезориентация лево-право.
Недоминантная теменная кора	**Синдром одностороннего пространственного игнорирования** — агнозия контралатеральной стороны мира.
Базальные ганглии	Тремор покоя, хорея, атетоз. Наблюдается при болезни Паркинсона и болезни Гентингтона.
Субталамическое ядро	Контралатеральный гемибаллизм.
Сосцевидные тела	Двусторонние поражения → **синдром Вернике-Корсакова** (из-за дефицита тиамина).
Миндалевидное тело	Двусторонние поражения → **синдром Клювера-Бьюси** — расторможенность (например, гиперфагия, гиперсексуальность, гипероральное поведение). Наблюдается при энцефалите, вызванном вирусом простого герпеса 1 типа.
Гиппокамп	Двусторонние поражения → антероградная амнезия (без формирования новой памяти). Наблюдается при болезни Альцгеймера.
Дорсальный средний мозг	**Синдром Парино** (часто из-за опухолей эпифиза).
Ретикулярная активирующая система	Снижение уровня возбуждения и бодрствования, кома.

Область поражения	Характеристики поражений
Медиальный продольный пучок	Межъядерная офтальмоплегия (нарушение приведения ипсилатерального глаза; нистагм контралатерального глаза с отведением). Наблюдается при рассеянном склерозе.
Полушарие мозжечка	Интенционный тремор, атаксия конечностей, потеря равновесия; поражение мозжечка → ипсилатеральные нарушения; падение в сторону поражения. **Мнемоника:** полушария мозжечка расположены латерально — поражают латеральные конечности.
Червь мозжечка	Туловищная атаксия (походка с широкой базой, походка «пьяного матроса»), нистагм, дизартрия. Дегенерация, связанная с хроническим злоупотреблением алкоголем. **Мнемоника:** червь расположен в центре — поражает центральную часть тела.

Аномальные двигательные позы

	Декортикационная поза (сгибательная)	Децеребрационная поза (разгибательная)
Уровень поражения	Над красным ядром (часто кора головного мозга).	Между красными и вестибулярными ядрами (ствол мозга).
Гиперактивные тракты	Руброспинальные и вестибулоспинальные тракты.	Вестибулоспинальный тракт.
Клиника	Сгибание верхней конечности, разгибание нижней конечности.	Разгибание верхних и нижних конечностей. Прогноз хуже.

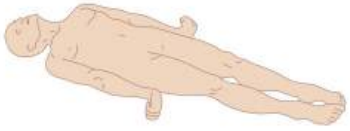

Ишемическая болезнь головного мозга/инсульт

Необратимое повреждение нейронов начинается через 5 минут после начала гипоксии. Наиболее уязвимы: гиппокамп (регион CA1), неокортекс, мозжечок (клетки Пуркинье), водораздельные зоны.

Визуализация инсульта: КТ без контраста для исключения кровоизлияния (до введения тромболизиса). КТ выявляет ишемические изменения через 6–24 часа. Диффузионно-взвешенная МРТ позволяет выявить ишемию в течение 3–30 минут.

Время с момента возникновения ишемического события	12–24 часов	24-72 часов	3-5 дней	1-2 недели	> 2 недель
Гистологические особенности	Эозинофильная цитоплазма + пикнотические ядра (красные нейроны)	Некроз + нейтрофилы	Макрофаги (микроглия)	Реактивный глиоз (астроциты) + сосудистая пролиферация	Глиальный рубец

Ишемический инсульт

Общий патогенез: ишемия → инфаркт → колликвационный некроз.

3 типа:

- **Тромботический** — вследствие образования сгустка непосредственно в месте инфаркта (обычно в средней мозговой артерии), обычно над разорвавшейся атеросклеротической бляшкой.
- **Эмболический** — вследствие попадания эмбола из другой части тела. Может поражать несколько сосудистых бассейнов. Примеры: фибрилляция предсердий, стеноз сонной артерии, тромбоз глубоких вен с открытым овальным окном (парадоксальная эмболия), инфекционный эндокардит.
- **Гипоксический** — вследствие системной гипоперфузии или гипоксемии. Часто встречается при сердечно-сосудистых операциях, обычно поражает зоны водораздела.

Лечение: тромболизис (при отсутствии кровотечения/риска кровотечения в течение 3–4,5 часов после начала заболевания) и/или тромбэктомия (при окклюзии крупной артерии). Снижение риска с помощью медикаментозной терапии (например, аспирина, клопидогреля); оптимальный контроль артериального давления, уровня сахара в крови, липидов; отказ от курения; и лечение состояний, представляющих риск (например, фибрилляции предсердий, стеноза сонной артерии).

Транзиторная ишемическая атака

Кратковременный, обратимый эпизод очаговой неврологической дисфункции без острого инфаркта (⊖ МРТ), в большинстве случаев разрешающийся менее чем за 15 минут; ишемия (например, эмболия, стеноз мелких сосудов). Может проявляться преходящим амаврозом (преходящей потерей зрения) вследствие эмболии ретинальных артерий из-за поражения сонных артерий.

Отек мозга

Накопление жидкости в паренхиме мозга → ↑ ВЧД.

Типы:

- **Цитотоксический отёк** — накопление внутриклеточной жидкости вследствие осмотического сдвига (например, дисфункция Na^+/K^+-АТФазы → ↑ внутриклеточного Na^+). Вызван ишемией (ранняя стадия), гипераммониемией, синдромом дефицита АДГ.
- **Вазогенный отёк** — накопление внеклеточной жидкости вследствие нарушения ГЭБ (↑ проницаемости). Вызван ишемией (поздняя стадия), травмой, кровотечением, воспалением, опухолями (стрелки на рисунке А показывают область вокруг вазогенного отёка).

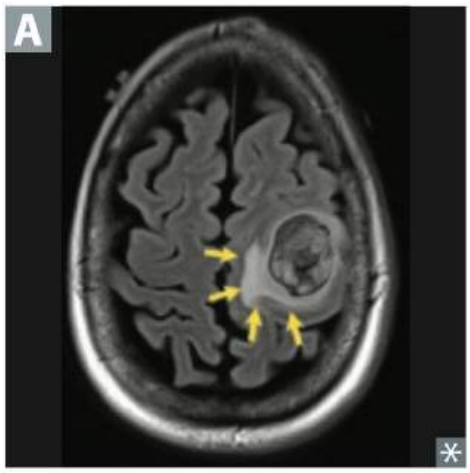

Последствия инсультов

Артерия	Область поражения	Симптомы	Заметки
Передняя циркуляция			
Передняя мозговая артерия	• Двигательная и сенсорная кора — нижние конечности.	• Контралатеральный паралич и потеря чувствительности нижних конечностей • Недержание мочи.	
Средняя мозговая артерия	• Моторная и сенсорная кора (рис. A) — верхние конечности и лицо. • Височная доля (зона Вернике) • Лобная доля (зона Брока).	• Контралатеральный паралич и потеря чувствительности нижней части лица и верхней конечности. • Афазия, если поражение в доминантном (обычно левом) полушарии. • Геминеглект, если поражение затрагивает недоминантное (обычно правое) полушарие.	Афазия Вернике связана с дефектом поля зрения в правом верхнем квадранте из-за поражения височной доли.
Лентикулостриарная артерия	• Полосатое тело, внутренняя капсула.	• Контралатеральный паралич. • Отсутствие корковых симптомов (например, неглекта, афазии, выпадения полей зрения).	Чисто моторный инсульт. Частая локализация лакунарных инфарктов (рис. B), обусловленных микроатеромой и гиалиновым артериосклерозом (липогиалинозом). вторично при неконтролируемой гипертонии.
Задняя циркуляция			
Задняя мозговая артерия	• Затылочная доля (рис. C).	• Контралатеральная гемианопсия с сохранением макулярной области; • Алексия без аграфии (доминантное полушарие, распространяющаяся на мозолистое тело); прозопагнозия (неспособность узнавать знакомые лица; недоминантное полушарие).	**Синдром Вебера** — инсульт среднего мозга вследствие окклюзии парамедианных ветвей задней мозговой артерии → ипсилатеральный паралич III ЧН и контралатеральная гемиплегия (повреждение ипсилатеральной ножки мозга).

Артерия	Область поражения	Симптомы	Заметки
Задняя циркуляция			
Базилярная артерия	• Мост, продолговатый мозг, нижняя часть среднего мозга. • Кортикоспинальные и кортикобульбарные тракты. • Ядра глазных черепных нервов, парамедианная мостовая ретикулярная формация.	• Если RAS сохранена, сознание сохраняется. • Квадриплегия; потеря произвольных движений лица (кроме моргания), рта и языка • Потеря горизонтальных, но не вертикальных движений глаз.	**Locked-in syndrome (синдром «запертого внутри» или синдром изоляции)** — расстройство, при котором человек полностью парализован, но сохраняет сознание, когнитивные функции и способность к общению с помощью движений глаз или моргания.
Передняя нижняя мозжечковая артерия	• Ядра лицевого нерва. • Вестибулярные ядра. • Спиноталамический тракт, спинномозговое ядро тройничного нерва. • Симпатические волокна. • Средние и нижние мозжечковые ножки. • Внутреннее ухо.	• Паралич лица (поражение НДН в отличие от поражения ВДН при кортикальном инсульте), ↓ слезотечение, ↓ слюноотделение, ↓ вкус на передних 2/3 языка. • Рвота, головокружение, нистагм • ↓ болевой и температурной чувствительности с контралатеральной стороны тела, ипсилатеральной стороны лица. • Ипсилатеральный синдром Горнера. • Ипсилатеральная атаксия, дисметрия. • Ипсилатеральная сенсоневральная глухота, головокружение.	**Синдром латерального моста (синдром Фови́лля)** — поражение ядер лицевого нерва характерно для поражений ПНМА. Кровоснабжается лабиринтной артерией, ветвью ПНМА.

Артерия	Область поражения	Симптомы	Заметки
Задняя циркуляция			
Задняя нижняя мозжечковая артерия	• Nucleus ambiguus (ЧН IX, X). • Вестибулярные ядра. • Латеральный спиноталамический тракт, спинномозговое ядро тройничного нерва. • Симпатические волокна. • Нижние мозжечковые ножки.	• Дисфагия, охриплость голоса, рвотный рефлекс, икота. • Рвота, головокружение, нистагм • ↓ болевая и температурная чувствительность с контралатеральной стороны тела, ипсилатеральной стороны лица. • Ипсилатеральный синдром Горнера. • Ипсилатеральная атаксия, дисметрия.	**Латеральный медуллярный синдром (Валленберга).** Поражения Nucleus ambiguus специфичны для поражений ЗНМА (рис. D).
Передняя спинномозговая артерия	• Кортикоспинальный тракт. • Медиальная петля • Каудальный отдел продолговатого мозга — подъязычный нерв.	• Контралатеральный паралич верхних и нижних конечностей. • ↓ контралатеральная проприорецепция. • Ипсилатеральная дисфункция подъязычного нерва (язык отклоняется в ипсилатеральном направлении).	**Медиальный медуллярный синдром** — вызван инфарктом парамедианных ветвей передней спинномозговой артерии и/или позвоночных артерий.

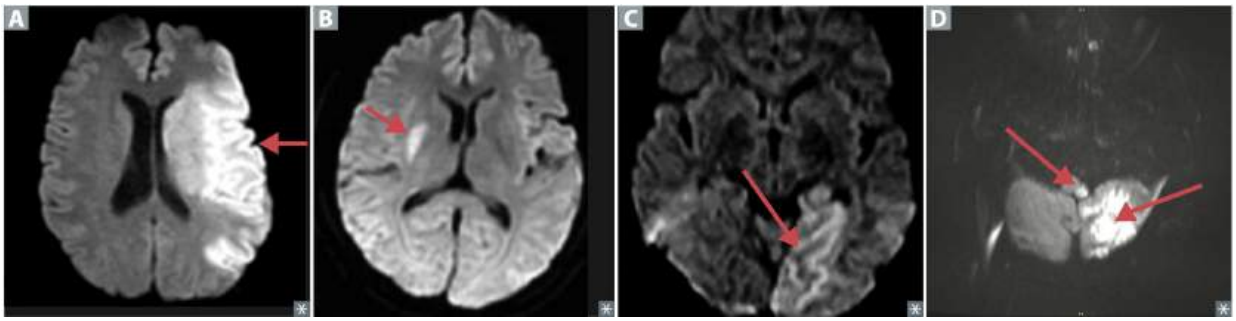

Неонатальное внутрижелудочковое кровоизлияние

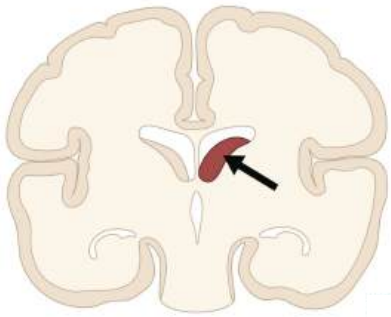

Кровотечение в желудочки (стрелка на иллюстрации указывает на кровь в межжелудочковом пространстве).

- ↑ риск у недоношенных и маловесных детей.
- Возникает в зародышевом матриксе, богато васкуляризированном слое в субвентрикулярной зоне.
- Обусловлено уменьшением поддержки глиальных волокон и нарушением ауторегуляции артериального давления у недоношенных детей.
- Может проявляться изменением уровня сознания, выбуханием родничка, гипотензией, судорогами, комой.

Внечерепные травмы

Возникают во время родов, приводя к скоплению крови в коже головы и черепа. Часто наблюдаются при использовании вакуум-экстрактора.

Расстройство	Клиническая картина
Caput succedaneum (родовая опухоль)	• Доброкачественная, самокупирующаяся отёчная припухлость над надкостницей, распространяющаяся за пределы швов. • Может быть вызвана длительным защемлением родового канала. • Исчезает спонтанно.
Подапоневротическое кровоизлияние	• Серьёзное, угрожающее жизни повреждение эмиссарных вен плода → скопление крови между надкостницей и апоневрозом. • Проявляется диффузным, флюктуирующим отёком кожи головы, распространяющимся кзади и латерально. • Может привести к анемии и гиповолемическому шоку.
Кефалогематома	• Скопление крови между черепом и надкостницей; не проникает через линии швов. • Может быть вызвано наложением щипцов. • Проявляется плотным локализованным отёком над теменной или затылочной долей. • Может привести к непрямой гипербилирубинемии.

Внутричерепное кровоизлияние

Эпидуральная гематома

Причина: разрыв средней менингеальной артерии (ветви верхнечелюстной артерии), часто вторично по отношению к перелому черепа (обведено кружком на рисунке A), захватывающий птерион (самую тонкую часть латеральной части черепа).

Может проявляться преходящей потерей сознания → «просветленный промежуток» → быстрое ухудшение состояния вследствие расширения гематомы.

Гематома кожи головы (стрелки на рисунке A) и быстрое расширение внутричерепных структур (стрелки на рисунке B) под действием системного артериального давления → **транстенториальное вклинение, паралич III ЧН.**

На КТ визуализируется двояковыпуклое (чечевицеобразное) гиперденсное скопление крови (рис. B), не пересекающее линии швов.

Субдуральная гематома

Причина: разрыв мостовых вен (bridging veins).

Может быть острым (травматическое воздействие, воздействие высокой энергии → более яркая или гиперденсивная на КТ) или хроническим (связанным с лёгкой травмой, церебральной атрофией, ↑ возрастом, хроническим злоупотреблением алкоголем → более тёмная или гиподенсивная на КТ). Также наблюдается у младенцев, подвергшихся тряске.

На КТ — “лунообразное” кровоизлияние (красные стрелки на рис. C и D), пересекающее линии швов. Может вызывать смещение средней линии, признаки острого (гиперденсивная граница) на фоне хронического (гиподенсивная серповидная) кровоизлияния (синие стрелки на рис. D).

Субарахноидальное кровоизлияние

Причина: кровотечение (рис. E, F) вследствие травмы, разрыва аневризмы (например, мешотчатой) или артериовенозной мальформации.

Быстрое течение. Пациенты жалуются на «**самую сильную головную боль в моей жизни».**

Вазоспазм может возникнуть из-за разрушения сосудов или повторного кровотечения через 3–10 дней после кровотечения → **ишемический инфаркт**; нимодипин используется для предотвращения/уменьшения вазоспазма. ↑ риск развития сообщающейся и/или несообщающейся гидроцефалии.

Интрапаренхиматозное кровоизлияние

Причина: чаще всего вызывается системной гипертензией. Также наблюдается при амилоидной ангиопатии (рецидивирующий лобарный геморрагический инсульт у пожилых людей), артериовенозных мальформациях, васкулите, новообразованиях. Может быть вторичным по отношению к реперфузионному повреждению при ишемическом инсульте.

Гипертензивные кровоизлияния (микроаневризма Шарко-Бушара) чаще всего возникают в скорлупе/бледном шаре базальных ганглиев (лентикулостриарные сосуды на рис. G), затем во внутренней капсуле, таламусе, мосту и мозжечке (рис. H).

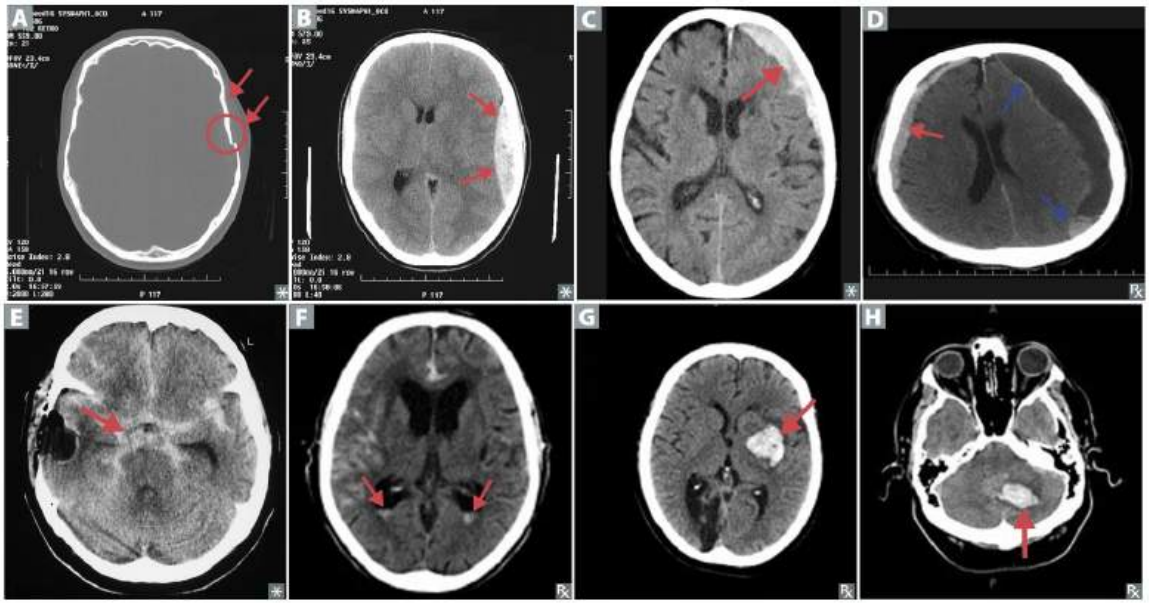

Таламический болевой синдром

Сильная, резистентная к терапии нейропатическая боль, возникающая вследствие поражения таламуса; может быть связана с окклюзией лентикулостриарной артерии.

Клиническая картина: начальные парестезии, за которыми через несколько недель или месяцев следуют аллодиния (обычно безболезненные стимулы вызывают боль), гипералгезия (повышенная чувствительность к боли) и дизестезия (изменение чувствительности) на противоположной стороне.

Фантомные боли в конечностях

Ощущение жжения, ноющей боли или боли, подобной удару током, в конечности, которой больше нет.

Часто встречается после ампутации. Связано с реорганизацией первичной соматосенсорной коры.

Диффузное аксональное повреждение

Травматическое смещение проводящих путей белого вещества при резком ускорении и/или замедлении (например, в результате автомобильной аварии). Обычно приводит к тяжёлому неврологическому повреждению, часто вызывающему кому или стойкое вегетативное состояние.

Диагностика: МРТ выявляет множественные поражения (точечные кровоизлияния) проводящих путей белого вещества (рис. А).

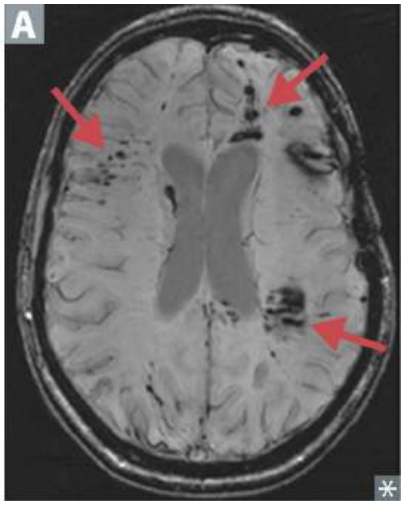

Афазия

Дефицит речи высшего порядка (неспособность понимать/воспроизводить/использовать речь должным образом); вызван патологией доминантного полушария головного мозга (обычно левого).

NB! Следует отличать от дизартрии — двигательной неспособности воспроизводить речь (дефицит движений).

Тип афазии	Характеристики
Афазия Брока (экспрессивная)	• Зона Брока находится в нижней лобной извилине. • Характеризуется трудностями в производстве беглой, грамматически правильной речи, в то время как понимание речи, чтение и письмо обычно остаются относительно сохранными.

Тип афазии	Характеристики
Афазия Вернике (рецептивная)	• Зона Вернике находится в верхней височной извилине. • Нарушение речи, при котором человек теряет способность понимать устную и письменную речь. • Люди с этим типом афазии могут говорить свободно, но их речь часто бессмысленна («салат из слов»), при этом они могут не осознавать свои ошибки и не понимать, что их не понимают.
Кондуктивная (проводниковая) афазия	• Может быть вызвано повреждением дугообразного пучка. • Нарушение речи, при котором человек испытывает трудности с повторением слов и фраз, несмотря на то, что понимает обращенную к нему речь и может говорить достаточно бегло.
Глобальная афазия	• Поражены зоны Брока и Вернике. • Самая тяжелая форма афазии, при которой происходит почти полная утрата языковых способностей, включая речь, понимание, чтение и письмо.

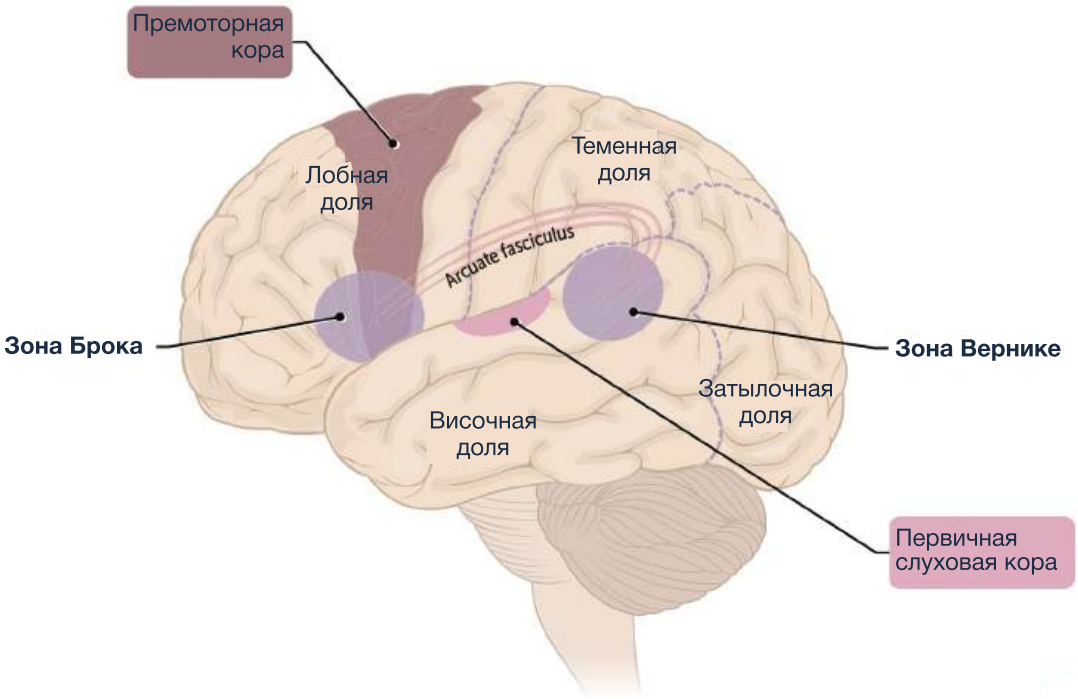

Аневризмы

Мешотчатая аневризма

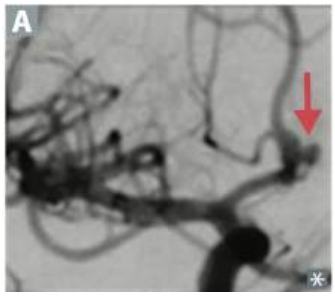

Также называется “ягодной аневризмой” (berry aneurysm) (рис. A). Возникает в области бифуркации виллизиева круга. Наиболее часто встречается в месте анастамоза передней соединительной и передней мозговой артерий (ПСА и ПМА).

Факторы риска

- Связана с аутосомно-доминантной поликистозной болезнью почек (АДПБП), синдромом Элерса-Данлоса.
- Другие факторы риска: пожилой возраст, артериальная гипертензия, курение.

Клиническая картина

Обычно клинически бессимптомна до разрыва (наиболее частое осложнение) → субарахноидальное кровоизлияние (пациенты описывают его как «самая сильная головная боль в моей жизни» или «головная боль, как от удара грома»), очаговые неврологические нарушения.

Также может вызывать симптомы вследствие прямого сдавления окружающих структур растущей аневризмой.

- **Аневризма ПСА** — компрессия → битемпоральная гемианопсия (сдавление зрительного перекреста); снижение остроты зрения; разрыв → ишемия в зоне кровоснабжения ПМА → контралатеральный гемипарез нижних конечностей, нарушения чувствительности.
- **Аневризма средней мозговой артерии (СМА)** — разрыв → ишемия в зоне распределения СМА → контралатеральный гемипарез верхней конечности и нижней части лица, нарушения чувствительности.
- **Аневризма задней соединительной артерии (ЗСА)** — компрессия → ипсилатеральный паралич III ЧН → мидриаз («расширенный зрачок»); может также наблюдаться птоз, «глаз вниз и наружу».

Виллизиев круг

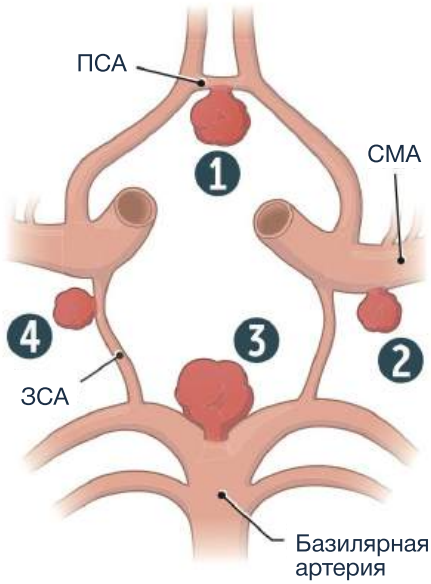

1. Аневризма передней соединительной артерии (ПСА)
2. Аневризма средней мозговой артерии (СМА)
3. Аневризма базилярной артерии
4. Аневризма задней соединительной артерии (ЗСА)

Микроаневризма Шарко-Бушара

Распространенное заболевание, связанное с хронической артериальной гипертензией; поражает мелкие сосуды (например, лентикулостриарные артерии базальных ганглиев, таламуса) и может вызывать геморрагические интрапаренхиматозные инсульты. Не визуализируется при ангиографии.

Лихорадка vs тепловой удар

Характеристики	Лихорадка	Тепловой удар
Патофизиология	Активация цитокинов при воспалении (например, инфекции)	Неспособность организма рассеивать тепло (например, при физической нагрузке)
Температура	Обычно < 40°C	Обычно > 40°C
Осложнения	Фебрильные судороги (доброкачественные, обычно проходящие самостоятельно)	Дисфункция ЦНС (например, спутанность сознания), рабдомиолиз, острое повреждение почек, ОРДС, ДВС-синдром
Тактика	Парацетамол или ибупрофен для облегчения симптомов (не предотвращает будущие фебрильные судороги), антибиотикотерапия по показаниям	Быстрое внешнее охлаждение, регидратация и коррекция электролитов

Судорожные расстройства

Судорожные расстройства (припадки) характеризуются синхронизированной высокочастотной активностью нейронов.

Состоят из 3 фаз:

- **Аура** — ранняя часть приступа, может включать ощущение странных запахов или вкусов.
- **Иктальная** — время от первых симптомов до окончания приступа.
- **Постиктальная** — период постепенного восстановления до исходного уровня функционирования/сознания, предшествующего приступу.

Фокальные припадки

Возникают в одной области мозга, чаще всего в медиальной части височной доли.

Типы:

- **Простые фокальные припадки (Focal aware)** — сознание сохранено; двигательные, сенсорные, вегетативные и психические симптомы
- **Сложные фокальные припадки (Focal impaired awareness)** — нарушение сознания, автоматизмы

Генерализованные припадки

Типы:

- **Абсансы (petit mal)** — пик-волновые разряды частотой 3 Гц на ЭЭГ; короткие (обычно 10 секунд), частые эпизоды пустого взгляда, возможны автоматизмы; без постиктальной спутанности сознания. Может быть спровоцированы гипервентиляцией.
- **Миоклонические** — быстрые, повторяющиеся подергивания; без потери сознания или постиктальной спутанности сознания.
- **Тонико-клонические (grand mal)** — чередование напряжения и движений, постиктальная спутанность сознания, недержание мочи, прикусывание языка.
- **Тонические** — с напряжением.
- **Атонические** — внезапная потеря мышечного тонуса, из-за чего человек падает на землю; часто ошибочно принимается за обморок.

Эпилепсия — расстройство, характеризующееся рецидивирующими, неспровоцированными судорогами (фебрильные судороги не являются эпилепсией).

Судорожный эпилептический статус — непрерывные (≥ 5 мин) или повторяющиеся судороги без межприступного восстановления сознания, которые могут привести к повреждению головного мозга.

Причины судорог по возрасту:

- **Дети < 18 лет** — генетические, инфекционные (фебрильные), травматические, врожденные, метаболические
- **Взрослые 18–65 лет** — опухоль, травма, инсульт, инфекция
- **Взрослые > 65 лет** — инсульт, опухоль, травма, метаболические, инфекция

Психогенные неэпилептические эпизоды — напоминают длительные (> 1 минуты) синкопальные или тонико-клонические эпизоды без постиктальной фазы, вегетативных нарушений или прикусывания языка.

- Часто наблюдаются с вокализациями и предшествующей аурой.
- Преобладает у женщин.
- Факторы риска: психические расстройства в анамнезе, употребление психоактивных веществ.
- Нормальная видео-ЭЭГ.

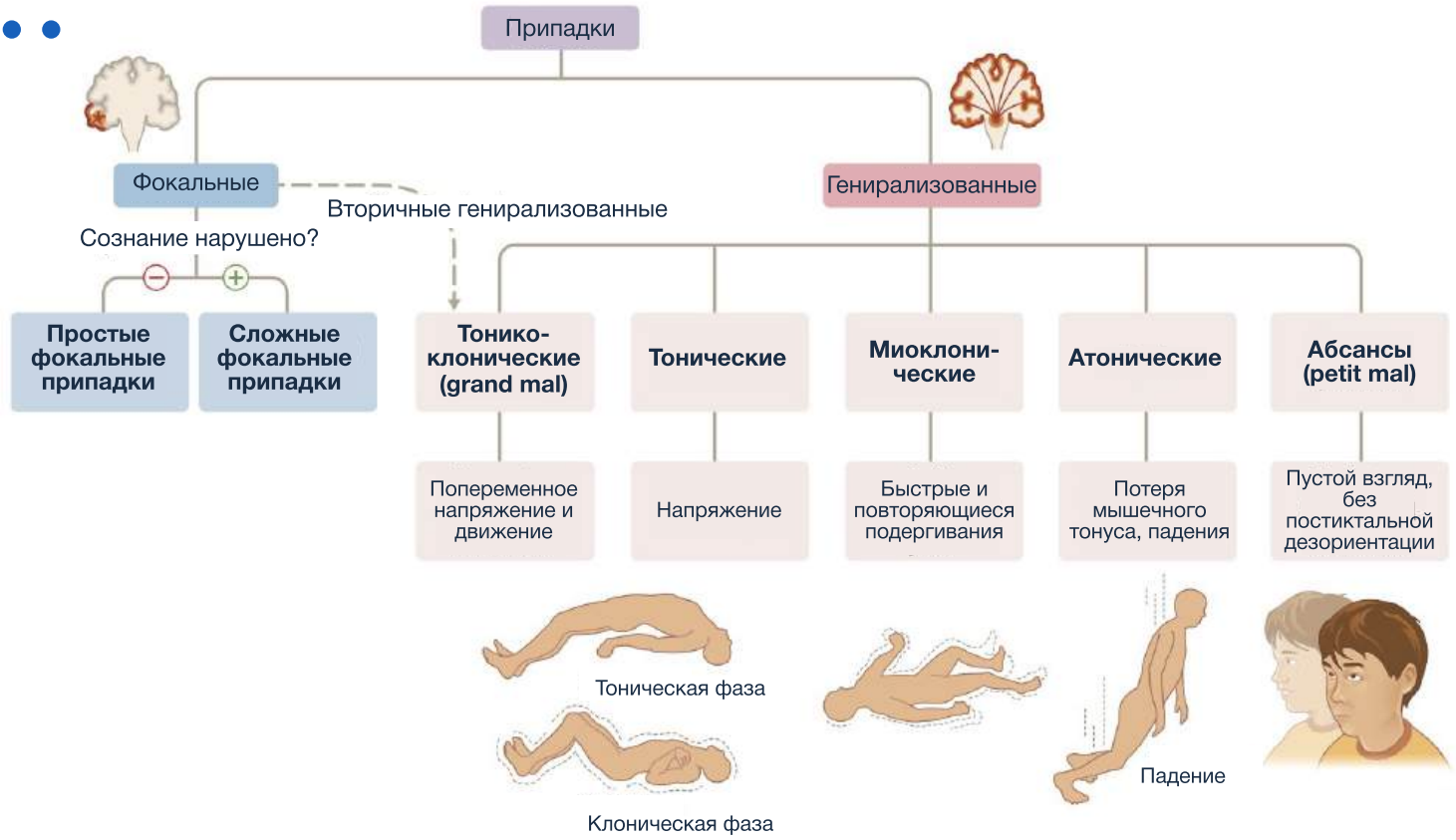

Головные боли

Боль, вызванная раздражением интра- или экстракраниальных структур (например, мозговых оболочек, кровеносных сосудов).

- **Первичные головные боли** включают головные боли напряжения, мигрень и кластерные головные боли.
- **Вторичные головные боли** возникают вследствие злоупотребления лекарственными препаратами, менингита, субарахноидального кровоизлияния, гидроцефалии, неоплазии и гигантоклеточного артериита.

Классификация	Локализация	Длительность	Описание	Лечение
Головная боль напряжения	Двусторонняя	> 30 мин (обычно 4–6 ч); постоянные	• Постоянная, ощущается как «обруч» вокруг головы. • Тошноты и рвоты нет. • Не более одного приступа светобоязни или фонофобии. • Ауры нет. • Наиболее частая первичная головная боль; чаще встречается у женщин.	• **Острая боль:** анальгетики, НПВП, парацетамол. • **Профилактика:** ТЦА (например, амитриптилин), поведенческая терапия.

Классификация	Локализация	Длительность	Описание	Лечение
Мигрень 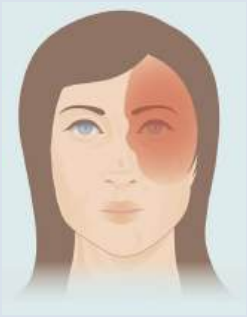	Односторонняя	4-72 часа	• Пульсирующая боль с тошнотой, светобоязнью и/или фонофобией. • Может иметь «ауру». • Вызвана раздражением ЧН V, мозговых оболочек или кровеносных сосудов (выделение вазоактивных нейропептидов [например, субстанции P, пептида, связанного с геном кальцитонина]). • Чаще встречается у женщин.	• **Острая боль:** НПВП, триптаны, дигидро-эрготамин, противорвотные средства (например, прохлорперазин, метоклопрамид). • **Профилактика:** изменение образа жизни (например, сон, физические упражнения, диета), β-блокаторы, амитриптилин, топирамат, вальпроат, ботулотоксин, моноклональные антитела к CGRP.
Кластерная головная боль 	Односторонняя	15 мин–3 ч; повторяющаяся	• Мучительная периорбитальная боль с вегетативными симптомами (например, слезотечение, ринорея, инъекция конъюнктивы). • Может наблюдаться при синдроме Горнера. • Чаще встречается у мужчин.	• **Острая боль:** суматриптан, 100% O_2. • **Профилактика:** верапамил.

Невралгия тройничного нерва

Повторяющиеся кратковременные эпизоды интенсивной односторонней боли в зоне распространения ЧН V (обычно вторая и/или третья ветви).

В большинстве случаев причиной является сдавление корешка ЧН V аберрантной сосудистой петлей.

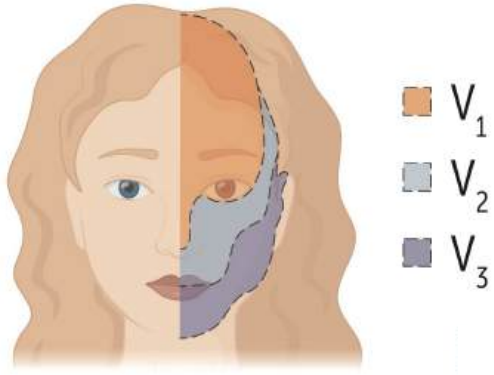

Клиническая картина
Пациенты описывают боль как “удар током” или колющую; обычно длится несколько секунд. Часто провоцируется лёгким прикосновением к лицу или его движениями (например, жеванием, разговором).

Лечение: карбамазепин, окскарбазепин.

Дискинезии

Расстройство	Характеристики	Примечания
Акатизия	Беспокойство и сильное желание двигаться	Может наблюдаться при применении нейролептиков или как побочный эффект лечения болезни Паркинсона.
Астериксис	«Хлопающее» движение при разгибании запястий	Связано с печеночной энцефалопатией, болезнью Вильсона и другими метаболическими нарушениями
Атетоз	Медленные, змеевидные, извивающиеся движения; особенно заметны в пальцах.	Вызван поражением базальных ганглиев. Наблюдается при болезни Гентингтона.
Хорея	Внезапные, резкие, бесцельные движения	Chorea (греч.) = танец Вызвана поражением базальных ганглиев. Наблюдается при болезни Гентингтона и остром ревматизме (хорея Сиденгама).
Дистония	Длительные непроизвольные сокращения мышц	Писчий спазм, блефароспазм, кривошея. **Лечение:** инъекция ботулотоксина.

Расстройство	Характеристики	Примечания
Эссенциальный тремор	Высокочастотный тремор при сохранении определенной позы (например, с вытянутыми вперед руками); усиливается при движении или тревоге	Часто семейный характер. Пациенты часто занимаются самолечением, употребляя алкоголь, что снижает амплитуду тремора. **Лечение:** неселективные β-блокаторы (например, пропранолол), барбитураты (примидон).
Интенционный тремор	Медленное зигзагообразное движение при наведении/вытягивании в сторону цели.	Вызван дисфункцией мозжечка
Тремор покоя	Неконтролируемое движение дистальных конечностей (наиболее заметно в руках); тремор, уменьшающийся при намеренном движении	Вызван поражением чёрной субстанции. Возникает в состоянии покоя; тремор «скатывание пилюль» (“pill-rolling tremor”) при болезни Паркинсона.
Гемибаллизм	Внезапное, дикое размахивание одной стороной тела	Вызван поражением контралатерального субталамического ядра (например, вследствие лакунарного инсульта)
Миоклонус	Внезапное, кратковременное, неконтролируемое сокращение мышц	Судороги; икота; часто встречается при метаболических нарушениях (например, при почечной и печеночной недостаточности), болезни Крейтцфельдта-Якоба

Синдром беспокойных ног

Дискомфортные ощущения в ногах, вызывающие непреодолимое желание двигать ими. Возникают в периоды бездеятельности; симптомы наиболее выражены вечером или ночью. Кратковременно облегчаются при движении (например, ходьбе). Обычно идиопатические (часто с генетической предрасположенностью), но могут быть связаны с дефицитом железа, хронической болезнью почек, сахарным диабетом (особенно с нейропатией).

Лечение: габапентиноиды, агонисты дофаминовых рецепторов.

Нейродегенеративные двигательные расстройства

Болезнь Паркинсона

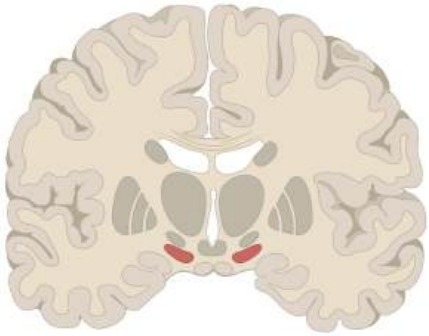

Потеря дофаминергических нейронов в компактной части чёрной субстанции (депигментация на рисунке А).

Симптомы обычно проявляются после 60 лет:

- Тремор (тремор покоя, напоминающий перекатывание таблеток)
- Ригидность (по типу «зубчатого колеса» или «свинцовой трубы»)
- Акинезия/брадикинезия: шаркающая походка, мелкий почерк (микрография)
- Нестабильность осанки (склонность к падениям)
- Деменция обычно проявляется поздно.

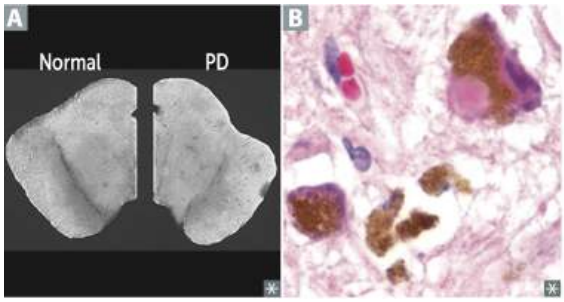

Мнемоника - TRAP:
Tremor, **R**igidity, **A**kinesia, **P**ostural instability

Поражённые нейроны содержат тельца Леви: внутриклеточные эозинофильные включения, состоящие из α-синуклеина (рис. В).

Прогрессирующий надъядерный паралич (ПНП), или синдром Стила-Ричардсона-Ольшевского — синдром Паркинсона-плюс. Клинические проявления: признаки синдрома Паркинсона, паралич вертикального взора и когнитивные нарушения. Сочетается с «симптомом колибри» на МРТ среднего мозга.

Болезнь Гентингтона

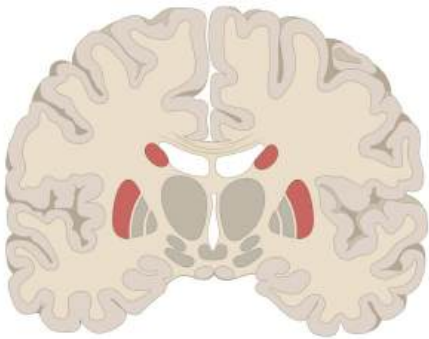

Гибель ГАМК-ергических нейронов в полосатом теле.
Экспансия аутосомно-доминантного тринуклеотидного (CAG)n-повтора в гене хантингтина (HTT) на хромосоме 4 → токсическое усиление функции.

Симптомы обычно проявляются в возрасте от 30 до 50 лет: хорея, атетоз, агрессия, депрессия, деменция (иногда первоначально ошибочно принимаемая за употребление психоактивных веществ).

- Атрофия хвостатого ядра и скорлупы с вентрикуломегалией ex vacuo.
- ↑ дофамин, ↓ ГАМК, ↓ АХ в головном мозге.
- Гибель нейронов вследствие связывания с NMDA-рецепторами и эксайтотоксичности глутамата.
- Антиципация возникает в результате расширения CAG-повторов.
- Хвостатое ядро теряет АХ и ГАМК.

Деменция

Снижение когнитивных способностей (например, памяти, исполнительных функций) при сохраненном сознании. К обратимым причинам деменции относятся депрессия (псевдодеменция), гипотиреоз, дефицит витамина B_{12}, нейросифилис и нормотензивная гидроцефалия.

НЕЙРОДЕГЕНЕРАТИВНЫЕ

Болезнь Альцгеймера

Самая частая причина деменции у пожилых людей.
Пожилой возраст является наиболее значимым фактором риска.
У пациентов с синдромом Дауна повышается риск раннего развития болезни Альцгеймера, поскольку белок-предшественник амилоида (APP) находится на 21-й хромосоме. Уменьшается уровень АХ в головном мозге.

Ассоциируется со следующими измененными белками:

- **ApoE-2:** ↓ риск спорадической формы
- **ApoE-4:** ↑ риск спорадической формы
- **APP, пресенилин-1, пресенилин-2:** семейные формы (10%) с более ранним началом

Изменения головного мозга:

- Обширная атрофия коры, особенно в гиппокампе.
- Сужение извилин и расширение борозд.

Сенильные бляшки (рис. А) в сером веществе: внеклеточное ядро амилоида-β (Aβ); может вызывать амилоидную ангиопатию → внутрипаренхиматозное кровоизлияние; Aβ образуется в результате расщепления APP.

Нейрофибриллярные клубки (рис. B): внутриклеточный гиперфосфорилированный тау-белок = нерастворимые элементы цитоскелета; количество клубков коррелирует со степенью деменции.

Тельца Хирано: внутриклеточные эозинофильные белковые палочки в гиппокампе.

Лобно-височная деменция

Ранее называлась болезнью Пика.

Клиническая картина

- Ранние изменения личности и поведения (поведенческий вариант) или афазия (первичная прогрессирующая афазия).
- Могут наблюдаться сопутствующие двигательные нарушения.

Изменения головного мозга

- Атрофия лобных и/или височных долей.
- Включения гиперфосфорилированного тау-белка (круглые тельца Пика - рис. C) или убиквитинированного TDP-43.

Деменция с тельцами Леви

Зрительные галлюцинации, деменция с нестабильным уровнем познавательной способности, расстройство поведения во время фазы быстрого сна и паркинсонизм.

Изменения головного мозга: внутриклеточные тельца Леви, преимущественно в коре головного мозга.

Диагноз подтверждается, если когнитивные и двигательные симптомы появляются с интервалом менее 1 года. В противном случае деменцию считают вторичной по отношению к болезни Паркинсона.

СОСУДИСТЫЕ

Сосудистая деменция

Вторая по частоте причина деменции у пожилых людей. Является следствием множественных артериальных инфарктов и/или хронической ишемии.

Клиническая картина: ступенчатое снижение когнитивных способностей с поздним началом нарушений памяти.

Изменения головного мозга: МРТ или КТ выявляют множественные корковые и/или подкорковые инфаркты (рис. D).

ИНФЕКЦИОННЫЕ

Болезнь Крейтцфельдта-Якоба

Вторая по частоте причина деменции у пожилых людей. Является следствием множественных артериальных инфарктов и/или хронической ишемии.

Клиническая картина: ступенчатое снижение когнитивных способностей с поздним началом нарушений памяти.

Изменения головного мозга: МРТ или КТ выявляют множественные корковые и/или подкорковые инфаркты (рис. D).

ВИЧ-ассоциированная деменция

Подкорковая дисфункция, связанная с прогрессирующей ВИЧ-инфекцией. Характеризуется когнитивными нарушениями, нарушением походки, раздражительностью и подавленным настроением.

Изменения головного мозга:

- Диффузная атрофия серого вещества и подкорковых структур.
- Микроглиальные узелки с многоядерными гигантскими клетками.

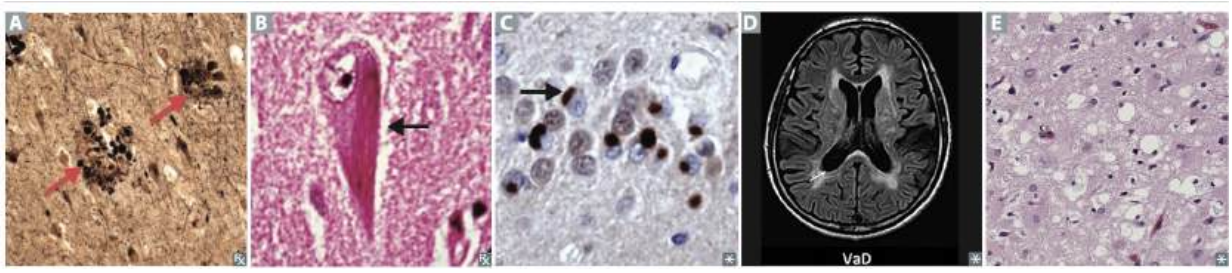

Идиопатическая внутричерепная гипертензия

Также называется псевдоопухолью головного мозга - ↑ внутричерепное давление (ВЧД) без очевидных структурных изменений при визуализации.

Факторы риска включают женский пол, прием тетрациклинов, ожирение, избыток витамина А, даназол (женский вариант TOAD). Сочетается со стенозом дурального венозного синуса.

Клинические признаки: головная боль (усиливается в положении лёжа), шум в ушах, диплопия (обычно вследствие паралича VI пары нервов), психическое состояние без изменений.

Нарушение аксоплазматического тока зрительного нерва → отёк диска зрительного нерва. Исследование поля зрения выявляет увеличение слепого пятна и периферическое сужение.

Люмбальная пункция (ЛП) выявляет ↑ давление открытия и обеспечивает временное облегчение головной боли.

Лечение: снижение веса, ацетазоламид, инвазивные процедуры в рефрактерных случаях (например, шунтирование спинномозговой жидкости, фенестрация оболочки зрительного нерва при потере зрения).

Гидроцефалия

↑ объем СМЖ → расширение желудочков +/– ↑ ВЧД.

ОТКРЫТЫЕ (СООБЩАЮЩИЕСЯ) ГИДРОЦЕФАЛИИ

Сообщающаяся гидроцефалия

↓ поглощение спинномозговой жидкости грануляциями паутинной оболочки (например, рубцевание паутинной оболочки после менингита) → ↑ внутричерепное давление, отёк диска зрительного нерва, грыжа. Все желудочки расширены.

Гидроцефалия нормального давления

Поражает пожилых людей; идиопатическое; давление цереброспинальной жидкости повышается только эпизодически; не приводит к увеличению объёма субарахноидального пространства.

Расширение желудочков (рис. A) деформирует волокна лучистого венца → триада: апраксия походки (магнитная походка), когнитивная дисфункция и недержание мочи.
Мнемоника: “Wobbly, wacky, and wet.”

Лечение: дренирование цереброспинальной жидкости через ЛП или шунтирование.

ЗАКРЫТЫЕ (ОККЛЮЗИОННЫЕ) ГИДРОЦЕФАЛИИ

Несообщающаяся гидроцефалия

Вызвана структурной блокадой циркуляции ликвора в желудочковой системе (например, стенозом сильвиева водопровода при гидроцефалии, коллоидной кистой, блокирующей отверстие Монро, опухолью (рис.B)). Желудочки выше места обструкции расширены.

ЛОЖНАЯ ГИДРОЦЕФАЛИЯ

Вентрикуломегалия ex vacuo

Появление ↑ СМЖ на снимке C, но на самом деле это связано с атрофией мозговой ткани и нейронов (например, болезнь Альцгеймера, ВИЧ, лобно-височная деменция, болезнь Гентингтона). ВЧД в норме; триада гидроцефалии нормального давления не визуализируется.

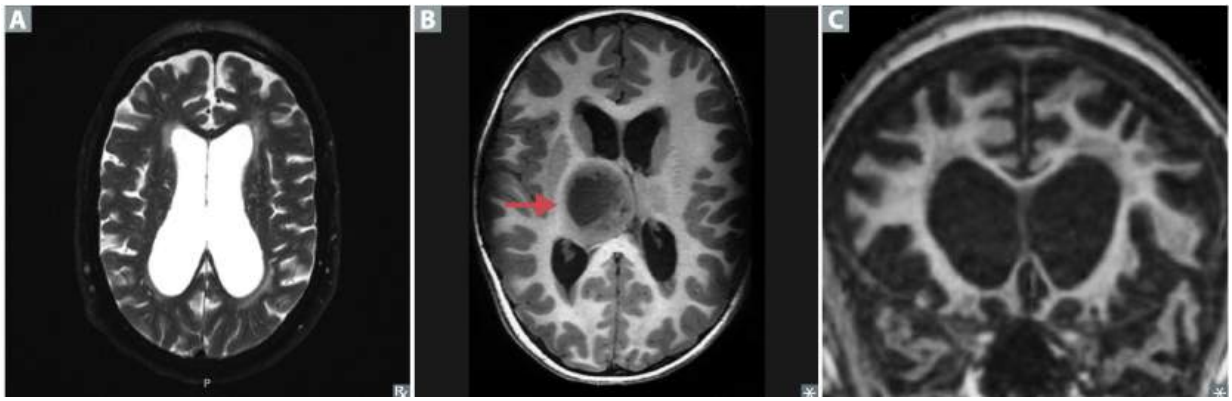

Рассеянный склероз

Аутоиммунное воспаление и демиелинизация ЦНС (головного и спинного мозга) с последующим повреждением аксонов. Чаще всего поражает женщин в возрасте 20–40 лет; более высокая распространённость наблюдается у людей, выросших дальше от экватора и имеющих повышенный уровень витамина D в сыворотке крови.

Клинические проявления

- Неврит зрительного нерва (острая болезненная монокулярная потеря зрения, связанная с относительным афферентным зрачковым дефектом).
- Синдромы поражения ствола мозга/мозжечка (например, диплопия, атаксия, головокружение, скандированная речь, дизартрия, интенционный тремор, нистагм/внутриядерная офтальмоплегия [INO] [двусторонняя > односторонняя]).
- Демиелинизация пирамидного тракта (например, слабость, спастичность).
- Синдромы поражения спинного мозга (например, ощущение, подобное удару током, возникающее при сгибании шеи и передающееся по спинному мозгу [симптом Лермитта], нейрогенный мочевой пузырь, парапарез, сенсорные нарушения, затрагивающие туловище или одну или несколько конечностей).

Симптомы могут усиливаться под воздействием стрессовых факторов (например, жары [феномен Утхоффа], физической нагрузки или инфекции).

Наиболее распространенным является рецидивирующее и ремиттирующее течение.

Диагностика

↑ уровень IgG и основного белка миелина в спинномозговой жидкости. Олигоклональные полосы в спинномозговой жидкости помогают в диагностике.

МРТ является золотым стандартом:

- Перивентрикулярные бляшки (рис. А) - области потери олигодендроцитов и реактивного глиоза.
- Множественные очаги поражения белого вещества, распределённые в пространстве и времени.

Лечение

- Предотвращение рецидивов и остановка/замедление прогрессирования заболевания с помощью терапии, модифицирующей течение заболевания (например, β-интерферон, глатирамер, натализумаб).
- Лечение обострений внутривенными стероидами.
- Симптоматическое лечение нейрогенного мочевого пузыря (антагонисты мускариновых рецепторов, инъекции ботулотоксина), спастичности (баклофен, агонисты ГАМК-рецепторов), боли (ТЦА, противосудорожные препараты).

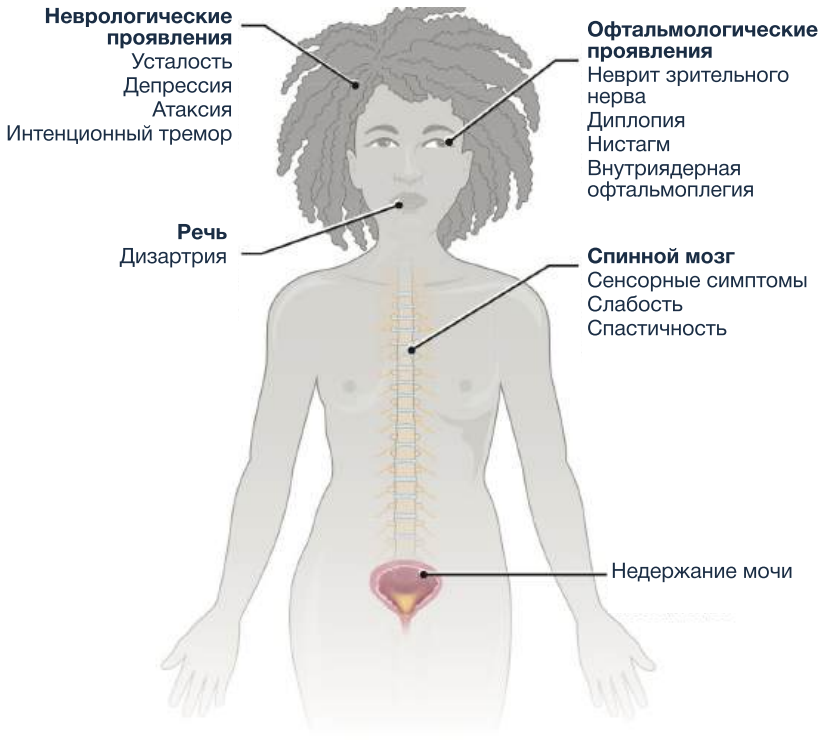

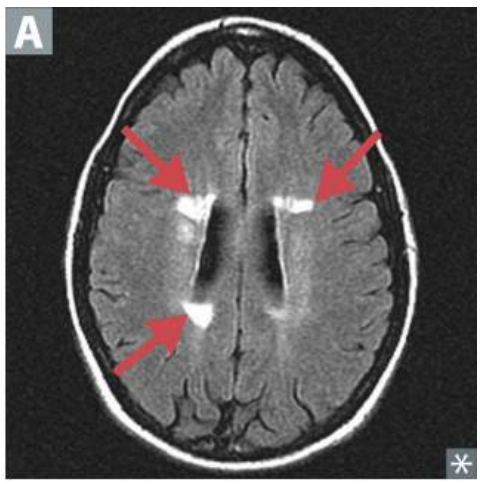

Другие демиелинизирующие и дисмиелинизирующие заболевания

Синдром осмотической демиелинизации

Также называется центральным миелинолизом моста.

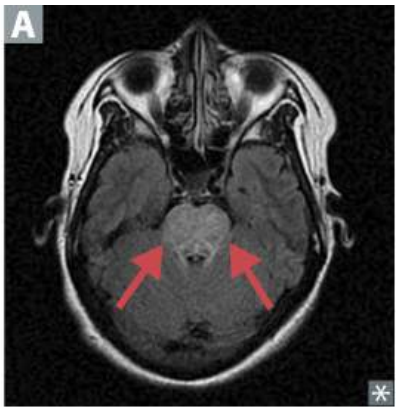

Массивная аксональная демиелинизация в белом веществе моста (рис. A) вторичная по отношению к быстрым осмотическим изменениям, чаще всего из-за ятрогенной коррекции гипонатриемии, но также и быстрых сдвигов других осмолитов (например, глюкозы).

Симптомы: острый паралич, дизартрия, дисфагия, диплопия, потеря сознания. Может вызывать изменение уровня сознания.

Мнемоника - слишком быстрая коррекция уровня Na^+ в сыворотке:

- “From low to high, your pons will die” (синдром осмотической демиелинизации)
- “From high to low, your brains will blow” (отёк мозга/грыжа)

Острая воспалительная демиелинизирующая полинейропатия

Самый распространенный подтип синдрома Гийена-Барре. Аутоиммунное заболевание, разрушающее шванновские клетки посредством воспаления и демиелинизации двигательных и чувствительных волокон, периферических нервов (включая III–XII пары черепных нервов). Вероятно, развивается вследствие молекулярной мимикрии и провоцируется вакцинацией или стрессом.

NB! Несмотря на ассоциацию с инфекциями (например, Campylobacter jejuni, вирусами [например, вирусом Зика]), четкая причинно-следственная связь с каким-либо патогеном не установлена.

Клиническая картина

- Приводит к симметричной восходящей мышечной слабости/параличу и снижению/отсутствию прямых мышечных рефлексов, начиная с нижних конечностей.
- Часто встречаются паралич лицевого нерва (обычно двусторонний) и дыхательная недостаточность.
- Может наблюдаться вегетативная дисрегуляция (например, нарушения сердечного ритма, гипертония, гипотония) или сенсорные нарушения.
- Большинство пациентов переживают период хорошего функционального восстановления.

Диагностика: ↑ белок СМЖ с нормальным количеством клеток (альбуминоцитарная диссоциация).

Тактика:

- Респираторная поддержка критически важна до выздоровления.
- Лечение, модифицирующее течение заболевания: плазмаферез или внутривенное введение иммуноглобулинов.
- Стероиды неэффективны.

Острый диссеминированный (постинфекционный) энцефаломиелит

Многоочаговое воспаление и демиелинизация после инфекции или вакцинации. Проявляется быстро прогрессирующей многоочаговой неврологической симптоматикой и изменением психического состояния.

Болезнь Шарко-Мари-Тута

Также называется наследственной моторно-сенсорной нейропатией. Группа прогрессирующих наследственных заболеваний нервов, связанных с нарушением синтеза белков, участвующих в структуре и функционировании периферических нервов или миелиновой оболочки.

Заболевание обычно наследуется по аутосомно-доминантному типу и сопровождается деформациями стоп (например, полой стопой, молоткообразным пальцем), слабостью нижних конечностей (например, свисающей стопой) и нарушениями чувствительности (например, снижением вибрационной чувствительности, проприоцепции).

Наиболее распространенный тип, ШМТ1А, обусловлен дупликацией гена PMP22 (невозможность пошевелить пальцами ног).

Прогрессирующая мультифокальная лейкоэнцефалопатия

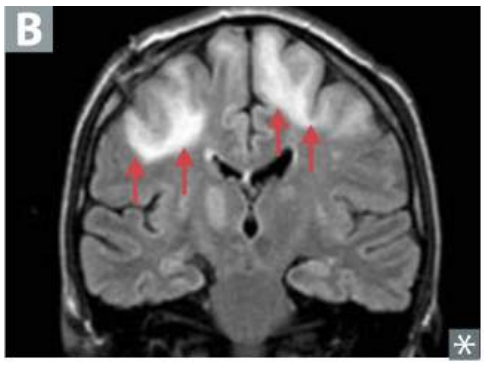

Демиелинизация ЦНС (рис. B) вследствие разрушения олигодендроцитов (вторично по отношению к реактивации латентной инфекции вируса Джона Каннингема (JC virus)).

Связана с тяжёлой иммуносупрессией (например, лимфомы и лейкемии, СПИД, трансплантация органов).

Быстро прогрессирует, обычно приводит к летальному исходу. Преимущественно поражает теменные и затылочные области; часто наблюдаются нарушения зрения.

↑ риск, связанный с трансплантацией органов, приёмом лекарственных препаратов (например, натализумаба).

Полинейропатия при критических состояниях

Аксональная дегенерация (вероятно, вследствие воздействия воспалительных медиаторов и нарушения микроциркуляции), ↓ возбудимость нервов вторичная к инактивации Na^+-каналов → симметричная слабость (проксимальная > дистальная), ↓ глубокие сухожильные рефлексы; слабость диафрагмы может привести к затруднению отлучения от искусственной вентиляции легких.

Другие расстройства

Болезнь Краббе, метахроматическая лейкодистрофия, адренолейкодистрофия.

Нейрокутанные расстройства

Расстройство	Генетические особенности	Клиническая картина	Заметки
Синдром Стерджа-Вебера	• Врожденная ненаследственная аномалия развития производных нервного гребня. • Соматический мозаицизм активирующей мутации в одной копии гена GNAQ.	• Капиллярная сосудистая мальформация → портвейно-винное пятно (рис. A) (пламенеющий невус или неопухолевое родимое пятно) в зоне распределения первой или второй ветвей ЧН V • Ипсилатеральная лептоменингеальная ангиома с кальцификациями (рис. B) → судороги/эпилепсия; умственная отсталость; эписклеральная гемангиома → ↑ ВГД → ранняя глаукома.	Также называется энцефалотригеминальным ангиоматозом.
Комплекс туберозного склероза (КТС)	• Аутосомно-доминантный (АД) тип наследования, вариабельная экспрессия. • Мутация в генах-супрессорах опухолей TSC1 на 9-й хромосоме (гамартин), TSC2 на 16-й хромосоме (туберин).	• Гамартомы в ЦНС и на коже, ангиофибромы (C), митральная регургитация, пятна в виде листьев (рис. D), сердечная рабдомиома, умственная отсталость, почечная ангиомиолипома (рис. E), судороги, шагреневые пятна.	↑ частота возникновения субэпендимальных гигантоклеточных астроцитом и ногтевых фибром.

Расстройство	Генетические особенности	Клиническая картина	Заметки
Нейрофиброматоз I типа	• АД, 100% пенетрантность. • Мутация в гене-супрессоре опухоли NF1 на 17-й хромосоме (кодирует нейрофибромин, негативный регулятор PAAC).	• Пятна цвета кофе с молоком (рис. F), умственная отсталость, кожные нейрофибромы (рис. G), узелки Лиша (пигментированные гамартомы радужной оболочки (рис. H)), глиомы зрительного нерва, феохромоцитомы, судороги/очаговые неврологические симптомы (часто из-за менингиомы), поражения костей (например, дисплазия клиновидной кости).	Также называется болезнью Реклингхаузена.
Нейрофиброматоз II типа	• АД • Мутация в гене-супрессоре опухолей NF2 (мерлине) на 22-й хромосоме.	• Двусторонние вестибулярные шванномы, ювенильная катаракта, менингиомы, эпендимомы.	**Мнемоника:** НФ2 поражает 2 уха и 2 глаза.
Болезнь фон Гиппеля-Линдау	• AD. • Делеция гена VHL на хромосоме 3p. • pVHL убиквитинирует фактор 1a, индуцируемый гипоксией.	• Гемангиобластомы (высокая васкуляризация с гиперхромными ядрами (рис. I)) в сетчатке, стволе мозга, мозжечке, позвоночнике (рис. J); • Ангиоматоз; двусторонние почечноклеточные карциномы; феохромоцитома.	Многочисленные опухоли, доброкачественные и злокачественные.

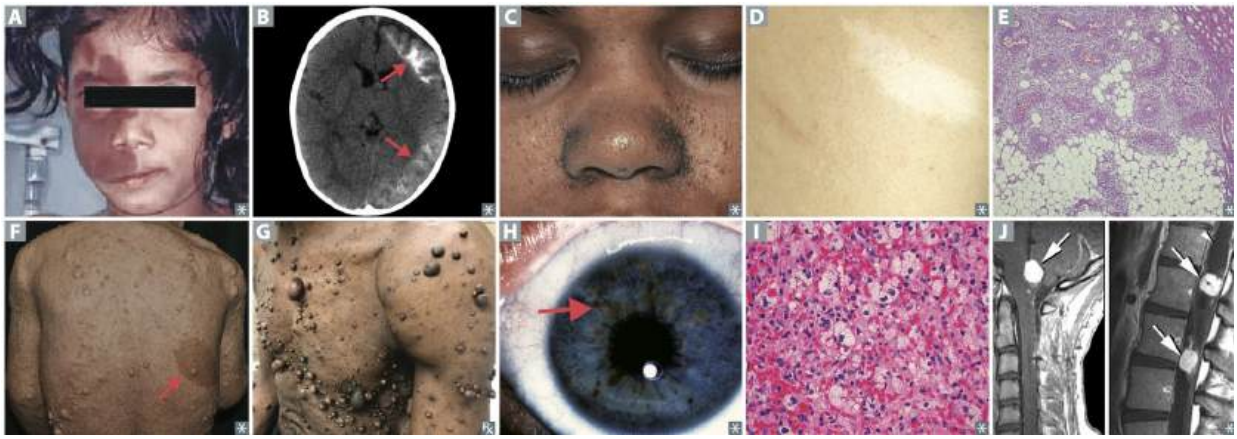

Первичные опухоли головного мозга у взрослых

Опухоль	Характеристики	Гистология
Глиобластома	• Распространенная, высокозлокачественная опухоль головного мозга с медианой выживаемости около 1 года. • Встречается в больших полушариях головного мозга. • Может проникать через мозолистое тело («глиома-бабочка» (рис. A)). • Связана с амплификацией EGFR.	Астроцитарное происхождение, GFAP ⊕. «Псевдопалисадные» плеоморфные опухолевые клетки (рис. B) граничат с центральными областями некроза, кровоизлия-ния и/или микрососудистой пролиферации.
Олигодендроглиома	• Встречается относительно редко, растёт медленно. • Чаще всего в лобных долях (C). • Часто кальцинируется.	Олигодендроцитарного происхождения. Клетки типа «Fried egg» — круглые ядра с прозрачной цитоплазмой (рис. D). Капиллярный рисунок типа «Chicken-wire».
Менингиома	• Распространенное, обычно доброкачественное заболевание. • Женщины страдают чаще мужчин. • Располагается вдоль поверхности головного или спинного мозга. • Располагается экстрааксиально (кнаружи от паренхимы мозга) и может иметь прикрепление к твердой мозговой оболочке («хвост» на рис. E). • Четко очерченное, сферической или дольчатой формы. • Часто протекает бессимптомно; может проявляться судорогами или очаговыми неврологическими симптомами. • Лечение: резекция и/или радиохирургия.	Происхождение - клетки паутинной оболочки. Веретеновидные клетки концентрически расположены в завитках; псаммомные тельца (слоистые кальцификаты, стрелка на рис. F).
Гемангиобластома	• Чаще всего в мозжечке (рис. G) • Связан с синдромом фон Гиппеля-Линдау при наличии ангиом сетчатки. • Может вызывать эритропоэтин → 2° полицитемия.	Происхождение - кровеносные сосуды. Плотно расположенные, тонкостенные капилляры с минимальной промежуточной паренхимой (рис. H).

Опухоль	Характеристики	Гистология
Аденома гипофиза	• Может быть нефункционирующей или гиперфункционирующей (гормонпродуцирующей). • Нефункционирующие опухоли характеризуются масс-эффектом (например, битемпоральной гемианопсией [из-за давления на зрительный перекрест (рис. I)]). Апоплексия гипофиза → гипопитуитаризм. • Пролактинома классически проявляется галактореей, аменореей, снижением плотности костной ткани вследствие подавления эстрогенов у женщин и снижением либидо, бесплодием у мужчин. • Лечение: агонисты дофамина (например, бромокриптин, каберголин), транссфеноидальная резекция.	Гиперплазия только одного типа эндокринных клеток, обнаруженная в гипофизе. Чаще всего из лактотрофов (пролактин) (рис. J) → гиперпролактинемия. Реже из соматотрофов (ГР) → акромегалия, гигантизм; из кортикотрофов (АКТГ) → болезнь Кушинга. Редко из тиреотрофов (ТТГ), гонадотрофов (ФСГ, ЛГ).
Шваннома	• Классически локализуется в мостомозжечковом углу (рис. K), доброкачественная опухоль, поражает V, VII и VIII ЧН, но может располагаться вдоль любого периферического нерва. • Часто локализуется в VIII ЧН во внутреннем слуховом проходе → вестибулярная шваннома (может проявляться потерей слуха, шумом в ушах и неустойчивостью походки). • Двусторонние вестибулярные шванномы, встречающиеся при нейрофиброматозе 2-го типа. • Лечение: резекция или стереотаксическая радиохирургия.	• Происхождение из шванновских клеток, S-100 ⊕. • Двухфазные, плотные, гиперклеточные области, содержащие веретенообразные клетки, чередующиеся с гипоклеточными, миксоидными областями (рис. L).

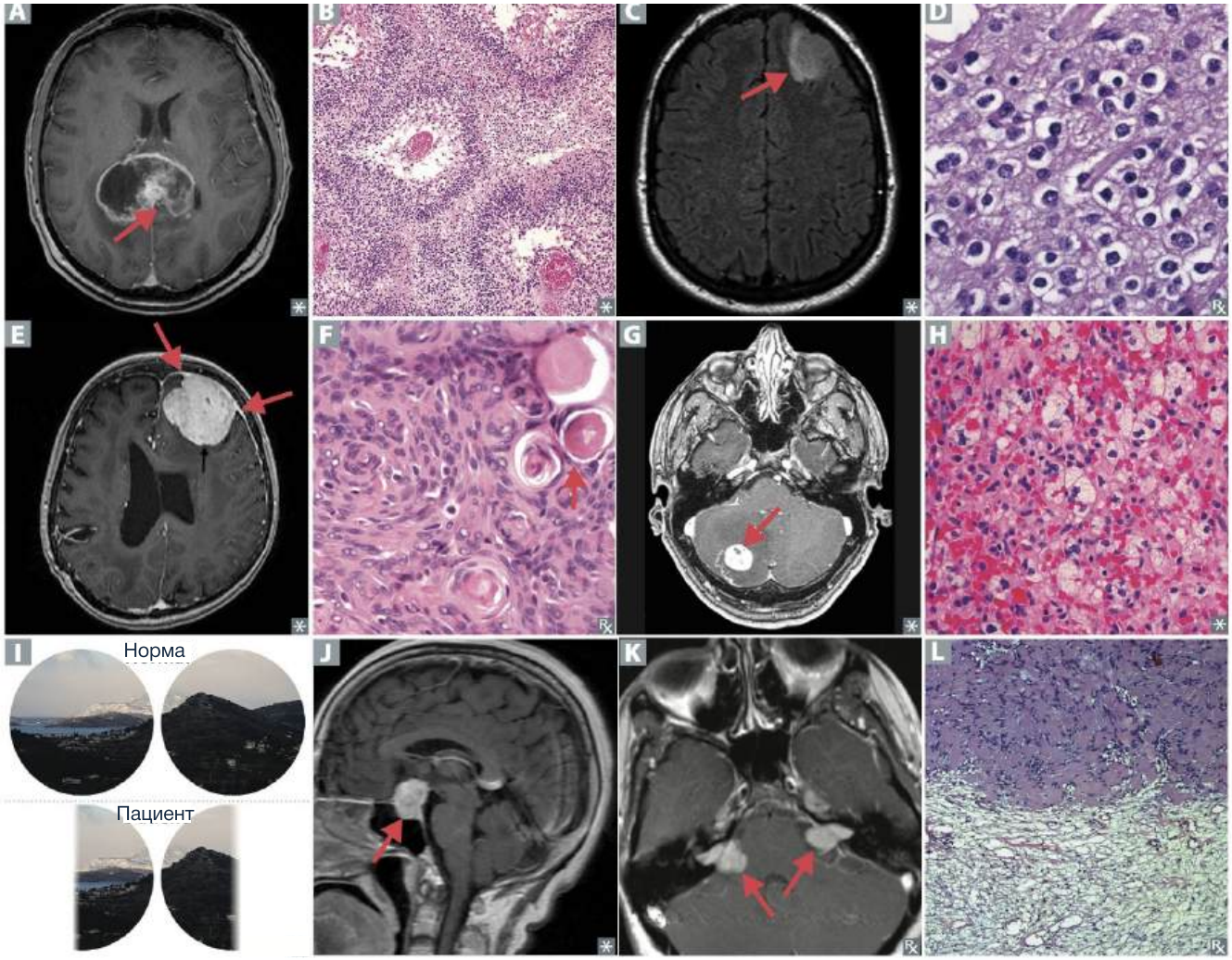
A
B
C
D
E
F
G
H
I
Норма
Пациент
J
K
L

Первичные опухоли головного мозга у детей

Опухоль	Характеристики	Гистология
Пилоцитарная астроцитома	• Самая частая первичная опухоль головного мозга в детском возрасте. • Обычно хорошо отграничена. • У детей чаще всего располагается в задней черепной ямке (например, в мозжечке). • Может располагаться супратенториально. • Кистозная форма с пристеночным узлом (рис. A). • Доброкачественная; благоприятный прогноз.	Астроцитарного происхождения, GFAP ⊕. Биполярные неопластические клетки с волосовидными выступами. Ассоциируются с микрокистами и волокнами Розенталя (эозинофильными, штопорообразными волокнами (рис. B)).
Медуллобластома	• Самая распространённая злокачественная опухоль головного мозга в детском возрасте. • Обычно поражает мозжечок (рис. C). • Может поражать червь мозжечка → атаксия ствола мозга. • Может сдавливать четвёртый желудочек → окклюзионная гидроцефалия → головные боли, отёк диска зрительного нерва. • Может давать «капельные метастазы» в спинной мозг.	Форма примитивной нейроэктодермальной опухоли (ПНЭО). Розетки Хомера-Райта (мелкие круглые синие клетки, окружающие центральную область нейропиля (рис. D)). Синаптофизин ⊕.
Эпендимома	• Чаще всего встречается в 4-м желудочке (рис. E) → окклюзионная гидроцефалия. • Прогноз неблагоприятный.	Эпендимальное происхождение. Характерные периваскулярные псевдорозетки (рис. F). Палочковидные блефаропласты (базальные цилиарные тела), расположенные вблизи ядра.
Краниофарингиома	• Самая распространённая супратенториальная опухоль у детей. • Кальцификация встречается часто. • Обычно развивается вдоль ножки гипофиза → компрессия зрительного перекреста → битемпоральная гемианопсия (можно спутать с аденомой гипофиза). • Характеризуется высокой частотой рецидивов.	Образован из остатков кармана Ратке (эктодермы). Безъядерные клетки плоского эпителия («клетки-призраки») образуют ороговевшие узелки с дистрофическими кальцификатами (рис. H). Кристаллы холестерина обнаружены в жидкости, похожей на «моторное масло», внутри опухоли.

Опухоль	Характеристики	Гистология
Опухоли шишковидной железы	• Чаще всего встречаются экстрагонадные герминогенные опухоли. • ↑ заболеваемость у мужчин. • Проявляется несообщающейся гидроцефалией (сдавлением водопровода мозга), синдромом Парино (сдавлением дорсальной части среднего мозга) — триадой: параличом взора вверх, конвергенционно-ретракционным нистагмом и диссоциацией ближнего света.	Аналогично семиномам яичек.

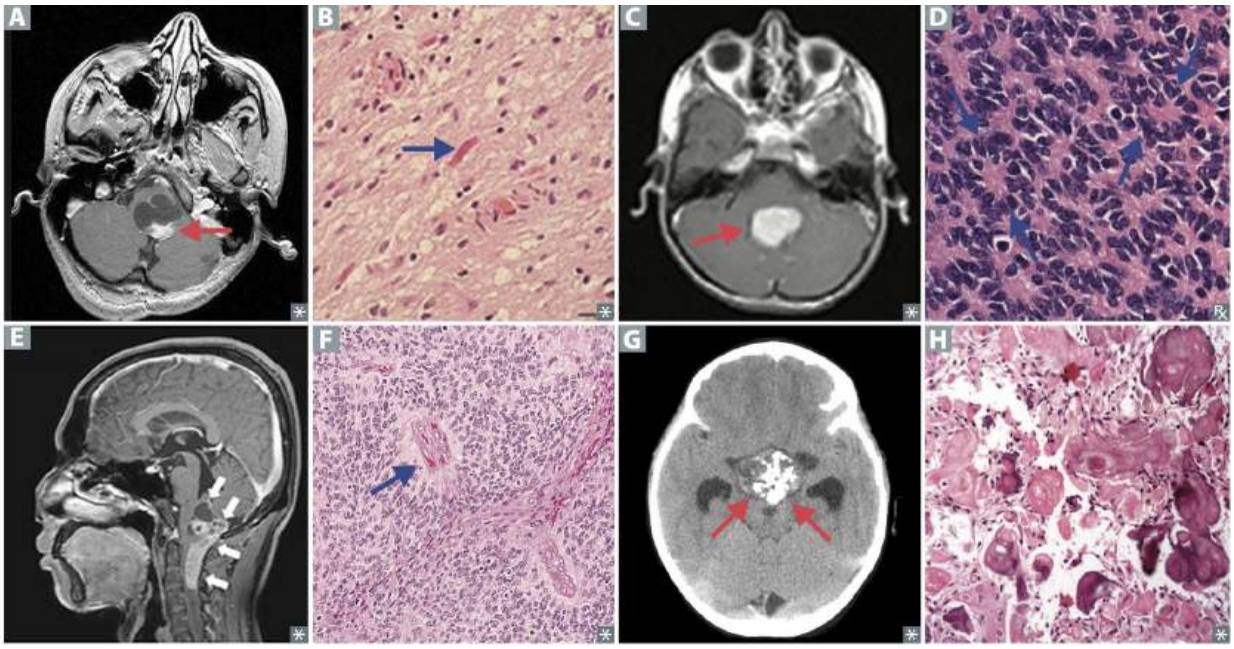

Синдромы грыжеобразования

1. **Поясная (подсерпная) грыжа под серпом большого мозга**
   - Может вызвать компрессию передней мозговой артерии → слабость в контралатеральной нижней конечности.
   - При поражении доминантного полушария может вызвать компрессию дугообразного пучка → афазию.

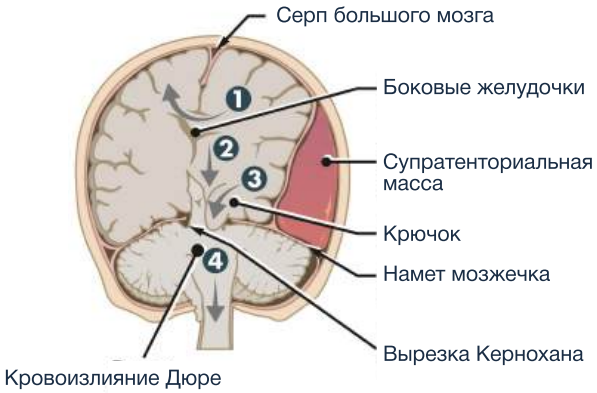

2. **Центральное/нисходящее транстенториальное грыжеобразование**
   - Каудальное смещение ствола мозга → разрыв парамедианных ветвей базилярной артерии → кровоизлияния Дюре.
   - Обычно со смертельным исходом.

3. **Ункальное транстенториальное вклинение**
   - Uncus (крючок) = медиальная часть височной доли.
   - Раннее вклинение → ипсилатеральный расширенный зрачок (односторонняя компрессия III ЧН), контралатеральный гемипарез.
   - Позднее вклинение → кома, феномен Кернохана (ложный ипсилатеральный гемипарез +/–контралатеральный расширенный зрачок из-за контралатеральной ножки мозга +/– компрессия III ЧН вырезкой Кернохана).

4. **Вклинение миндалин мозжечка в большое затылочное отверстие.**
   - Кома и смерть наступают, когда эти вклинения сдавливают ствол мозга.

Признаки поражения двигательных нейронов

Признаки	Поражение верхнего мотонейрона	Поражение верхнего мотонейрона	Комментарии
Слабость	+	+	**Нижний двигательный нейрон** = все снижено (мышечная масса, тонус, рефлексы, пальцы ног) **Верхний мотонейрон** = всё повышено (тонус, рефлексы, пальцы ног)
Атрофия	-	+	
Фасцикуляции	-	+	
Рефлексы	↑	↓	
Тонус	↑	↓	
Рефлекс Бабинского	+	-	
Спастический парез	+	-	
Вялый паралич	-	+	
Феномен складного нож	+	-	

Фасцикуляции = мышечные подергивания
Положительный результат реакции Бабинского – нормальное явление у младенцев.

Поражения спинного мозга

Полиомиелит

Разрушение передних рогов спинного мозга полиовирусом.

Фекально-оральный путь передачи → репликация в лимфоидной ткани ротоглотки и тонкого кишечника → распространение в ЦНС через кровоток.

Клиническая картина

Острые признаки поражения нижних мотонервов (асимметричная слабость) и симптомы вирусного менингита (например, лихорадка, головная боль, скованность шеи). Поражение дыхательных мышц приводит к дыхательной недостаточности.
В СМЖ обнаруживается ↑ лейкоцитов (лимфоцитарный плеоцитоз) и небольшое ↑ белка (без изменения уровня глюкозы в СМЖ). Полиовирус можно выделить из кала или секрета горла.

Спинальная мышечная атрофия

Врожденная дегенерация передних роговспинного мозга.

Аутосомно-рецессивная мутация SMN1 (кодирует белок выживания мотонейронов) → дефект сборки мяРНП → апоптоз нижних мотонейронов.

Спинальная мышечная атрофия 1-го типа (наиболее распространенная), также известная как **болезнь Верднига-Гоффмана.**

Клинические проявления

- Только признаки поражения нижнего мотонейрона (симметричная слабость).
- «Вялый ребенок» с выраженной гипотонией (вялым параличом) и фасцикуляциями языка.

Боковой амиотрофический склероз

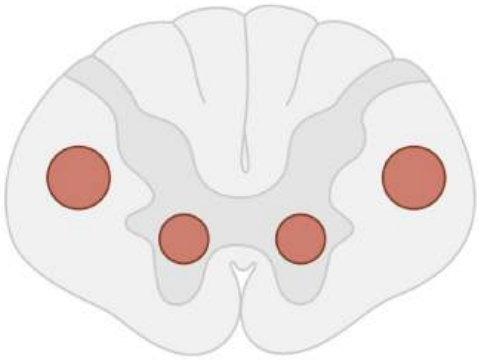

Комбинированная дегенерация верхнего (кортикоспинальной/кортикобульбарной) и нижнего (ствола головного мозга/спинного мозга) мотонейронов.

Обычно идиопатическая. Семейная форма (реже) может быть связана с мутациями гена SOD1 (кодирует супероксиддисмутазу 1).

БАС также называют **болезнью Лу Герига.**

Признаки поражения нижнего мотонейрона: вялая слабость конечностей, фасцикуляции, атрофия, бульбарный паралич (дизартрия, дисфагия, атрофия языка).

Признаки поражения верхнего мотонейрона: спастическая слабость конечностей, гиперрефлексия, клонус, псевдобульбарный паралич (дизартрия, дисфагия, эмоциональная лабильность).

Сенсорных нарушений и нарушений функции кишечника/мочевого пузыря нет. Смертельный исход (чаще всего от дыхательной недостаточности).

Лечение: рилузол, эдаравон→ медленное снижение функций.

Сухотка спинного мозга (Tabes dorsalis)

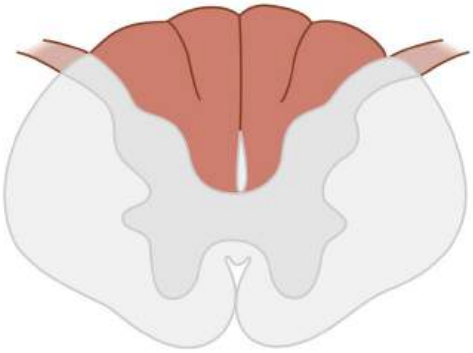

Дегенерация/демиелинизация задних столбов и корешков, вызванная T. pallidum (третичный сифилис).

Вызывает прогрессирующую сенсорную атаксию (нарушение проприоцепции → нарушение координации).

⊕ Симптом Ромберга. Сочетается со стреляющей болью, зрачками Аргайла-Робертсона, суставами Шарко.

Подострая комбинированная дегенерация

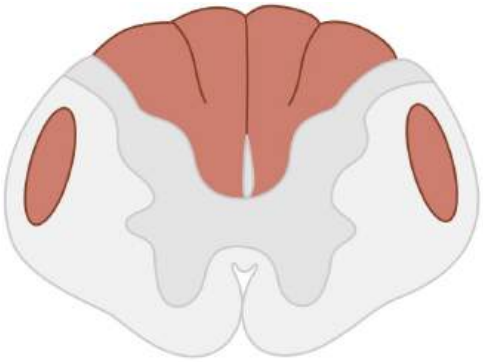

Демиелинизация спинно-мозжечковых, латеральных кортикоспинальных и задних столбов вследствие дефицита витамина B12.

Атактическая походка, парестезии, нарушение позиционной/вибрационной чувствительности (⊕ симптом Ромберга), признаки поражения верхнего мотонейрона.

Окклюзия передней спинномозговой артерии

Инфаркт спинного мозга, не затрагивающий задние рога и столбы. Зона водораздела находится в среднегрудном отделе передней спинномозговой артерии, поскольку артерия Адамкевича кровоснабжает переднюю спинномозговую артерию ниже уровня T8. Может быть вызвано коррекцией аневризмы аорты.

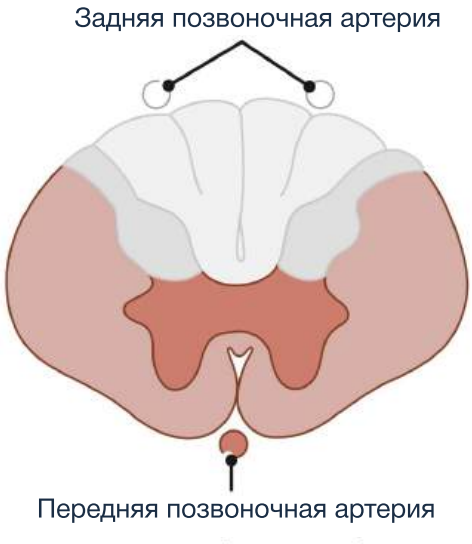

Проявляется признаками поражения верхних мотонейронов ниже места поражения (кортикоспинальный тракт), признаками поражения нижних мотонейронов на уровне места поражения (передний рог) и потерей болевой и температурной чувствительности ниже места поражения (спиноталамический тракт).

Синдром Броун-Секара

Гемисекция спинного мозга.

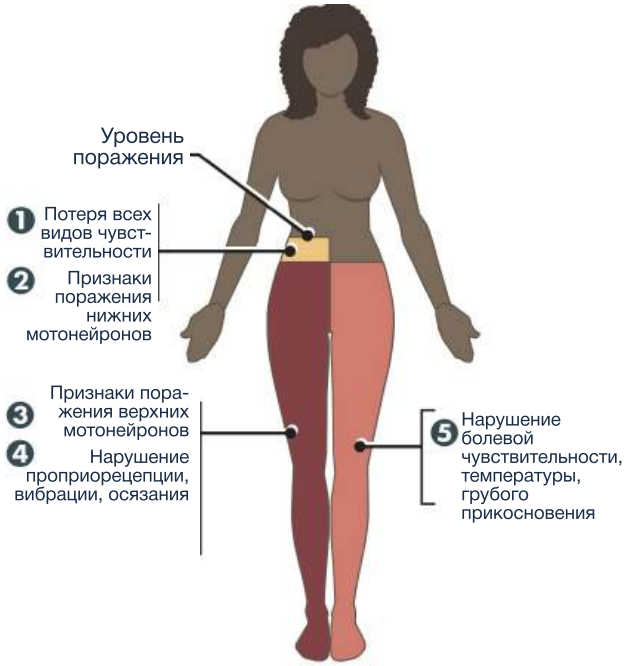

Нарушения, обусловленные дефицитами:

1. **Всех сенсорных путей** — ипсилатеральная потеря всех видов чувствительности на уровне поражения.
2. **Кортикоспинального тракта** — ипсилатеральные симптомы поражения нижних мотонейронов (например, вялый паралич) на уровне поражения.
3. **Кортикоспинальный тракт** — ипсилатеральные симптомы поражения верхних мотонейронов ниже уровня поражения.
4. **Задние столбы** — ипсилатеральная потеря проприоцепции, вибрации и тонкойтактильной чувствительности ниже уровня поражения.
5. **Синоталамический тракт** — контралатеральная потеря болевой, температурной и грубой (недискриминационной) тактильной чувствительности ниже уровня поражения.

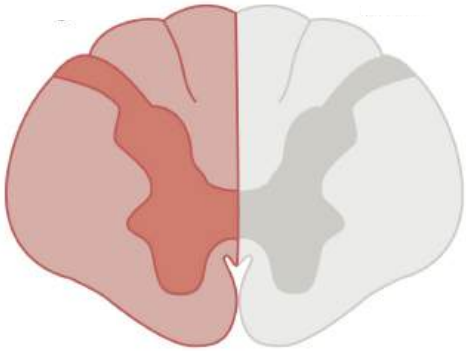

Окулосимпатический путь (при поражении выше T1) — ипсилатеральный **синдром Горнера.**

Атаксия Фридрейха

Аутосомно-рецессивное заболевание, вызванное тринуклеотидным повторением $(GAA)_n$ на 9-й хромосоме в гене, кодирующем фратаксин (железосвязывающий белок).
Приводит к нарушению работы митохондрий.

Дегенерация латерального кортикоспинального тракта (спастический паралич), спиноцеребеллярного тракта (атаксия), задних столбов (↓ вибрационная чувствительность, проприоцепция) и ганглиев задних корешков (потеря DTR).

Клинические симптомы:

- Шаткая походка, частые падения, нистагм, дизартрия, полая стопа, молоткообразные пальцы, сахарный диабет, гипертрофическая кардиомиопатия (причина смерти).
- Проявляется в детстве кифосколиозом (рис. А).

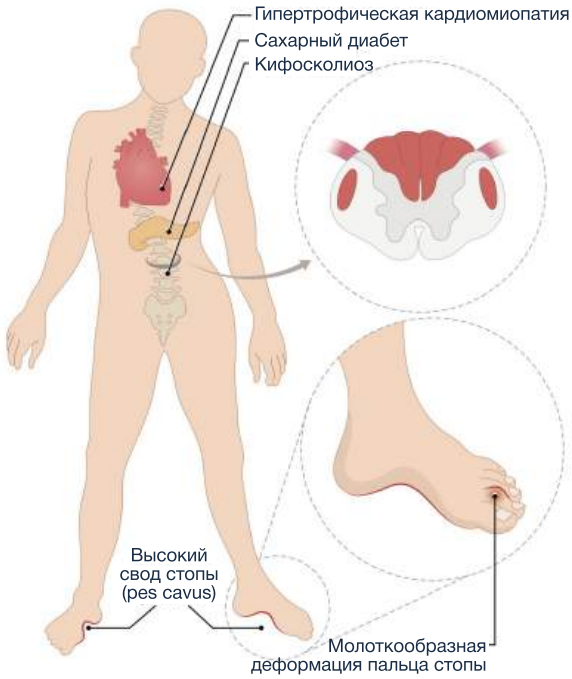

Детский церебральный паралич

Стойкая двигательная дисфункция, возникающая в результате непрогрессирующего повреждения развивающегося мозга плода/ребенка. Наиболее распространенное двигательное расстройство у детей.

Многофакторная этиология: недоношенность и низкая масса тела при рождении являются наиболее значимыми факторами риска. Связано с развитием перивентрикулярной лейкомаляции (очагового некроза трактов белого вещества).

Проявляется признаками поражения верхних мотонейронов (например, спастичностью, гиперрефлексией), затрагивающими ≥ 1 конечности, сохранением примитивных рефлексов, нарушением осанки, задержкой развития двигательных навыков, нейроповеденческими нарушениями (чрезмерной покладистостью, раздражительностью).

Лечение: миорелаксанты (например, баклофен), инъекции ботулотоксина, селективная дорсальная ризотомия.

Профилактика: пренатальное применение сульфата магния при беременностях высокого риска ↓ частота и тяжесть.

Распространенные поражения черепных нервов

Поражение двигательной части ЧН V	Челюсть отклоняется в сторону поражения из-за не встречающей сопротивления силы со стороны противоположной крыловидной мышцы.
Поражение ЧН X	Язычок отклоняется в сторону от пораженной стороны. Слабая сторона спадается, и язычок отклоняется в сторону.
Поражение ЧН XI	Слабость при повороте головы в сторону от поражения (грудино-ключично-сосцевидная мышца). Опущение плеча на стороне поражения (трапециевидная мышца).
Поражение ЧН XII	Поражение нижних мотонейронов. Язык отклоняется в сторону поражения из-за ослабления мышц языка на пораженной стороне.

Поражения лицевого нерва

Паралич Белла — наиболее частая причина периферического паралича лицевого нерва (рис. А). Обычно развивается после реактивации вируса простого герпеса (ВПГ).

Лечение: глюкокортикоиды ± ацикловир. У большинства пациентов функция постепенно восстанавливается, но может наблюдаться аномальная регенерация.

К другим причинам периферического паралича лицевого нерва относятся болезнь Лайма, опоясывающий лишай (синдром Рамсея-Ханта — триада: ипсилатеральный паралич лицевого нерва, отталгия и везикулы в области слухового прохода), саркоидоз, опухоли (например, околоушной слюнной железы), сахарный диабет.

Признаки	Поражение верхнего мотонейрона	Поражение верхнего мотонейрона
Локализация поражения	Двигательная кора, соединение двигательной коры с лицевым ядром в мосту	Ядро лицевого нерва, в любой точке вдоль VII ЧН
Пораженная сторона	Контрлатеральная	Ипсилатеральная
Задействованные мышцы	Нижние мимические мышцы лица	Верхние и нижние мимические мышцы лица

Признаки	Поражение верхнего мотонейрона	Поражение верхнего мотонейрона
Движения лба	Сохранены, благодаря двусторонней иннервации верхнего мотонейрона	Не сохранены
Другие симптомы	Вариабельные; зависят от размера поражения	Неполное смыкание глаз (сухость глаз, язва роговицы), гиперакузия, потеря вкусовой чувствительности на передней части языка

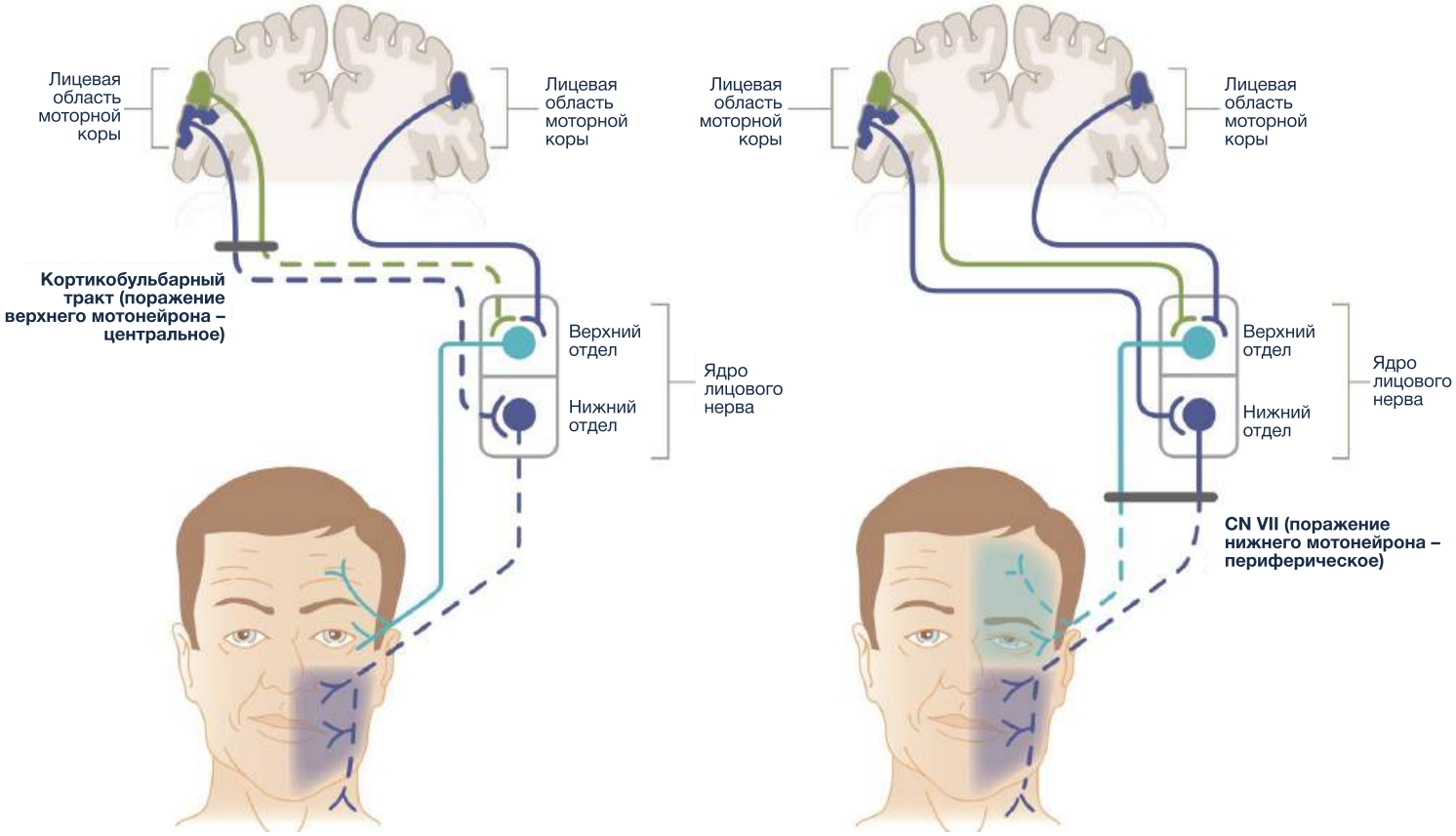

ОТОЛОГИЯ

Анатомия и физиология органа слуха

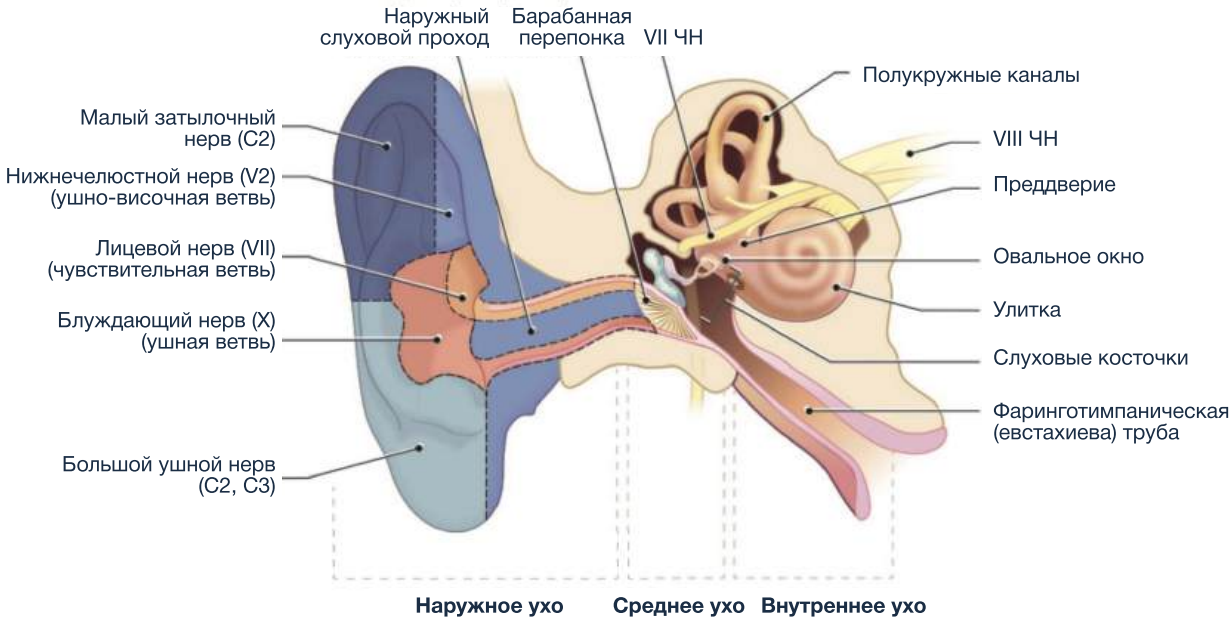

Наружное ухо

Видимая часть уха (ушная раковина), включает слуховой проход и барабанную перепонку. Передаёт звуковые волны посредством вибрации барабанной перепонки.

Среднее ухо

Воздуховое пространство с тремя слуховыми косточками (молоточек, наковальня, стремечко). Косточки проводят и усиливают звук от барабанной перепонки к внутреннему уху.

Внутреннее ухо

Улитка имеет форму улитки и заполнена жидкостью. Содержит базилярную мембрану, которая совершает колебания вторично к звуковым волнам.

Вибрация передается через специализированные волосковые клетки → сигналы слухового нерва → ствол мозга.

Каждая частота вызывает вибрацию в определенном месте базилярной мембраны (тонотопия):

- Низкие частоты слышны на верхушке уха, вблизи геликотремы (широкой и гибкой).
- Высокие частоты лучше всего слышны у основания улитки (тонкой и жесткой).

Наружный отит

Воспаление наружного слухового прохода. Чаще всего вызывается синегнойной палочкой (Pseudomonas). Связано с воздействием воды (“ухо пловца”), травмой/окклюзией слухового прохода (например, слуховыми аппаратами).

Проявляется оталгией, которая усиливается при прикосновении к уху, зудом, потерей слуха, выделениями (рис. А).

Злокачественный (некротизирующий) наружный отит — инвазивная инфекция, вызывающая остеомиелит. Осложнение наружного отита, чаще всего встречающееся у пожилых пациентов с диабетом. Проявляется сильной оталгией и отореей. Может приводить к параличу черепных нервов. При физикальном осмотре в слуховом проходе обнаруживается грануляционная ткань.

Средний отит

Воспаление среднего уха.
Чаще всего вызывается нетипируемыми Streptococcus pneumoniae, Haemophilus influenzae, Moraxella catarrhalis. Связано с дисфункцией евстахиевой трубы, что способствует чрезмерному росту бактерий, колонизирующих верхние дыхательные пути.

Обычно встречается у детей младше 2 лет. Проявляется лихорадкой, оталгией, потерей слуха. При физикальном осмотре выявляется выбухающая, эритематозная барабанная перепонка (рис. А), которая может разорваться.

Мастоидит — инфекция сосцевидного отростка височной кости. Осложнение острого среднего отита, обусловленное соединением полости среднего уха с сосцевидными воздухоносными ячейками. Проявляется болью за ушной раковиной, эритемой, отеком. Может привести к абсцессу мозга.

Распространенные причины потери слуха

Потеря слуха, вызванная шумом

Повреждение стереоцилированных клеток кортиева органа.

- В первую очередь, происходит потеря слуха на высоких частотах.
- Внезапные очень громкие звуки могут вызвать потерю слуха из-за разрыва барабанной перепонки.

Пресбиакузис

Возрастная прогрессирующая двусторонняя/симметричная сенсоневральная тугоухость (часто на более высокие частоты) вследствие разрушения волосковых клеток в основании улитки (сохранение низкочастотного слуха на верхушке).

Диагностика потери слуха

	Норма	Кондуктивная тугоухость	Сенсоневральная тугоухость
Тест Вебера Камертон на темени	 Нет локализации	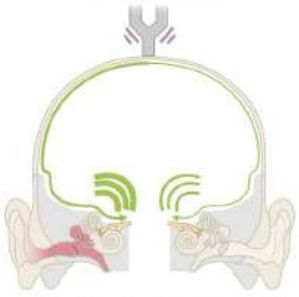 Локализуется в пораженном ухе ↓ передача фонового шума	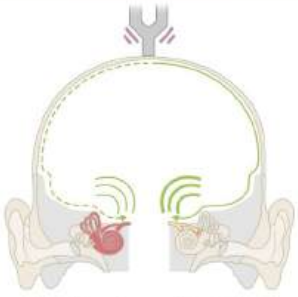 Локализуется в непоражённом ухе ↓ передача всех звуков
Тест Ринне • Камертон перед ухом (воздушная проводимость, ВП), • Камертон на сосцевидном отростке (костная проводимость, КП)	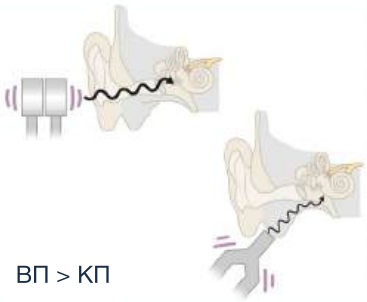 ВП > КП	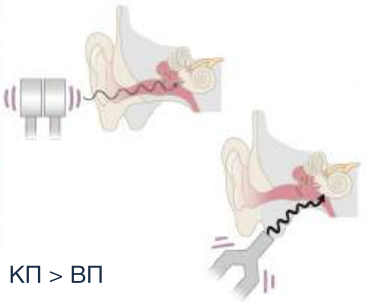 КП > ВП	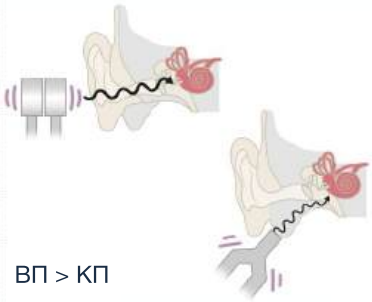 ВП > КП

Холестеатома

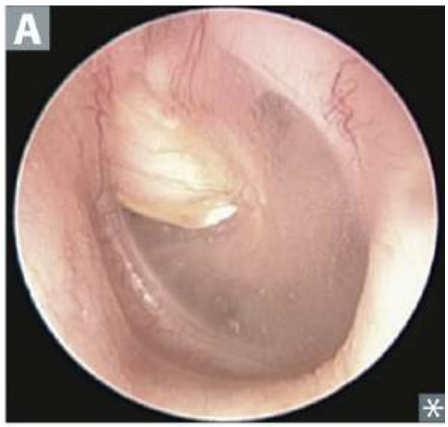

Аномальный рост ороговевшего плоского эпителия в среднем ухе (рис. A) («кожа в неправильном месте»).

Обычно приобретенный, но может быть врожденным.

- **Первичный приобретенный** – возникает из-за карманов ретракции барабанной перепонки, образующихся вследствие дисфункции евстахиевой трубы.
- **Вторичный приобретенный** – возникает из-за перфорации барабанной перепонки (например, вследствие среднего отита), что приводит к миграции плоского эпителия в среднее ухо.

Классически проявляется безболезненной отореей. Может вызывать эрозию слуховых косточек → кондуктивная тугоухость.

Вертиго

Ощущение вращения в неподвижном состоянии. Подтип головокружения, но отличается от «обморока». Периферическое вертиго встречается чаще центрального.

Периферическое вертиго

Вызвано патологиями внутреннего уха, такими как вестибулярный неврит; **доброкачественное пароксизмальное позиционное головокружение** — обломки полукружных каналов → эпизодическое головокружение продолжительностью ≤ 1 минуты, провоцируемое определенными движениями головы (диагностируется с помощью маневра Дикса-Холлпайка, лечится с помощью маневра Эпли); и **болезнь Меньера** — эндолимфатическая водянка (↑ эндолимфы во внутреннем ухе) → триада головокружения, сенсоневральная тугоухость, шум в ушах.

Признаки: смешанный горизонтально-торсионный нистагм (никогда чисто торсионный или вертикальный), не меняющий направления и подавляемый фиксацией взгляда.

Центральное вертиго

Вызвано поражением ствола мозга или мозжечка (например, инсультом, поражающим вестибулярные ядра, демиелинизирующим заболеванием или опухолью задней черепной ямки).

Данные обследования: нистагм любого направления, не подавляемый фиксацией взгляда, неврологические нарушения (например, диплопия, атаксия, дисметрия).

ОФТАЛЬМОЛОГИЯ

Нормальная анатомия глаза

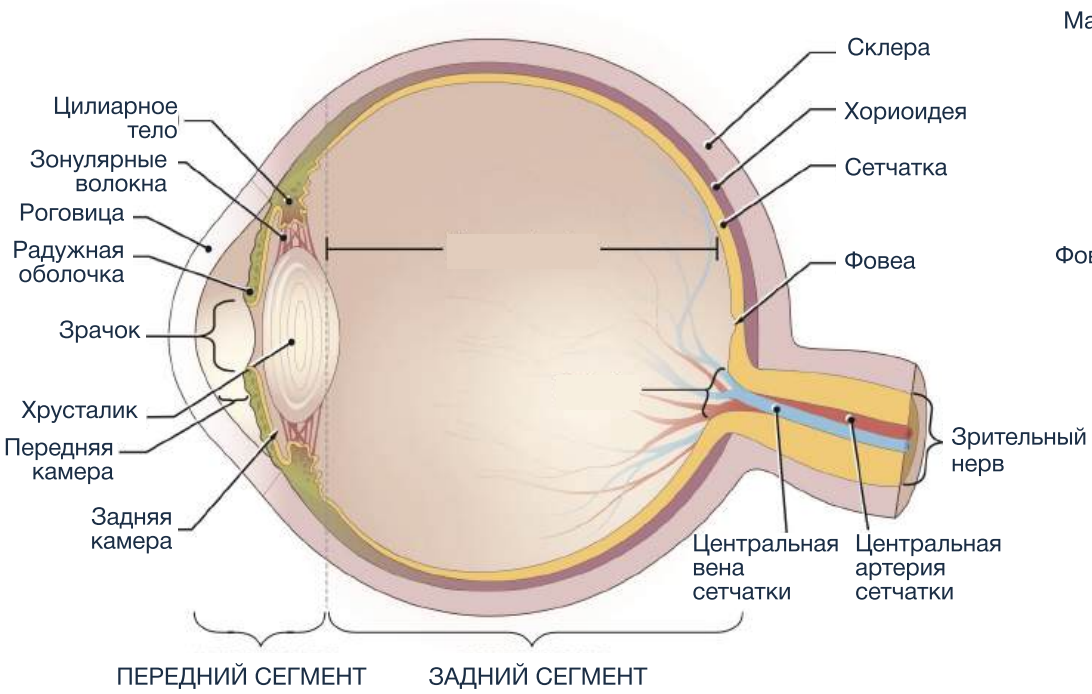

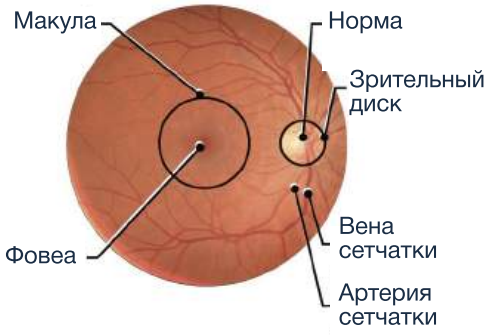

Конъюнктивит

Воспаление конъюнктивы → покраснение глаз (рис. А).

Виды:

- **Аллергический** — зуд в глазах, двусторонний.
- **Бактериальный** — гнойные выделения; лечение антибиотиками.
- **Вирусный** — наиболее распространенный, часто аденовирусный; скудные слизистые выделения, увеличение преаурикулярного лимфатического узла, ↑ слезотечение; проходит самостоятельно.

Неонатальный конъюнктивит — отек века, экссудативные выделения после вагинальных родов. Бактериальная этиология выявляется с помощью МАНК. Пренатальный скрининг и лечение матери ↓ заболеваемости.

- **Серотипы C. trachomatis D-K (наиболее распространенные)** — начало через 5–14 дней после рождения; лечение эритромицином или азитромицином.
- **N. gonorrhoeae** — начало через 2–5 дней после рождения; профилактика: глазные капли с эритромицином; лечение цефтриаксоном для предотвращения слепоты.
- **Другие возбудители** — ВПГ, аденовирус.

Ошибки рефракции глаза

Распространенная причина нарушения зрения, корректируемого с помощью линз.

Миопия — наиболее распространённое заболевание. Также называется «близорукостью». Глаз слишком длинный для преломляющей силы роговицы и хрусталика → свет фокусируется перед сетчаткой. Коррекция вогнутой (рассеивающей) линзой.

Гиперметропия (также называется «дальнозоркостью»). Глаз слишком короткий для преломляющей силы роговицы и хрусталика → свет фокусируется за сетчаткой. Коррекция с помощью собирающей линзы.

Астигматизм. Неправильная или асимметричная кривизна роговицы или хрусталика → разная преломляющая сила по разным осям. Корректируется цилиндрической линзой.

Заболевания хрусталика

Пресбиопия

Возрастное нарушение аккомодации (фокусировки на близких объектах). Патофизиология до конца не изучена, но, вероятно, включает ↓ эластичности хрусталика. Пациентам часто требуются очки для чтения или лупы.

Катаракта

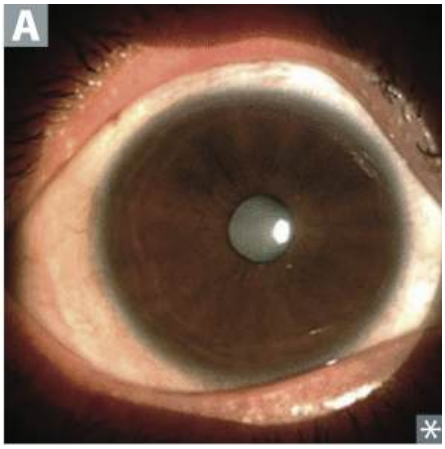

Безболезненное, часто двустороннее, помутнение хрусталика (рис. A). Может привести к появлению бликов, потере красного рефлекса и ухудшению зрения, особенно ночью.

Приобретенные факторы риска: ↑ возраст, курение табака, злоупотребление алкоголем, чрезмерный солнечный свет, длительный прием глюкокортикоидов, сахарный диабет, травма, инфекция.

Врожденные факторы риска: классическая галактоземия, дефицит галактокиназы, трисомии (13, 18, 21), TORCH-инфекции (например, краснуха), синдром Марфана, синдром Альпорта, миотоническая дистрофия, нейрофиброматоз 2-го типа.

Лечение: хирургическая замена искусственного хрусталика.

Вывих хрусталика (эктопия)

Смещение или неправильное положение хрусталика. Обычно возникает вследствие травмы, но может быть связано с системными заболеваниями (например, синдромом Марфана, гомоцистинурией).

Путь образования и оттока водянистой влаги

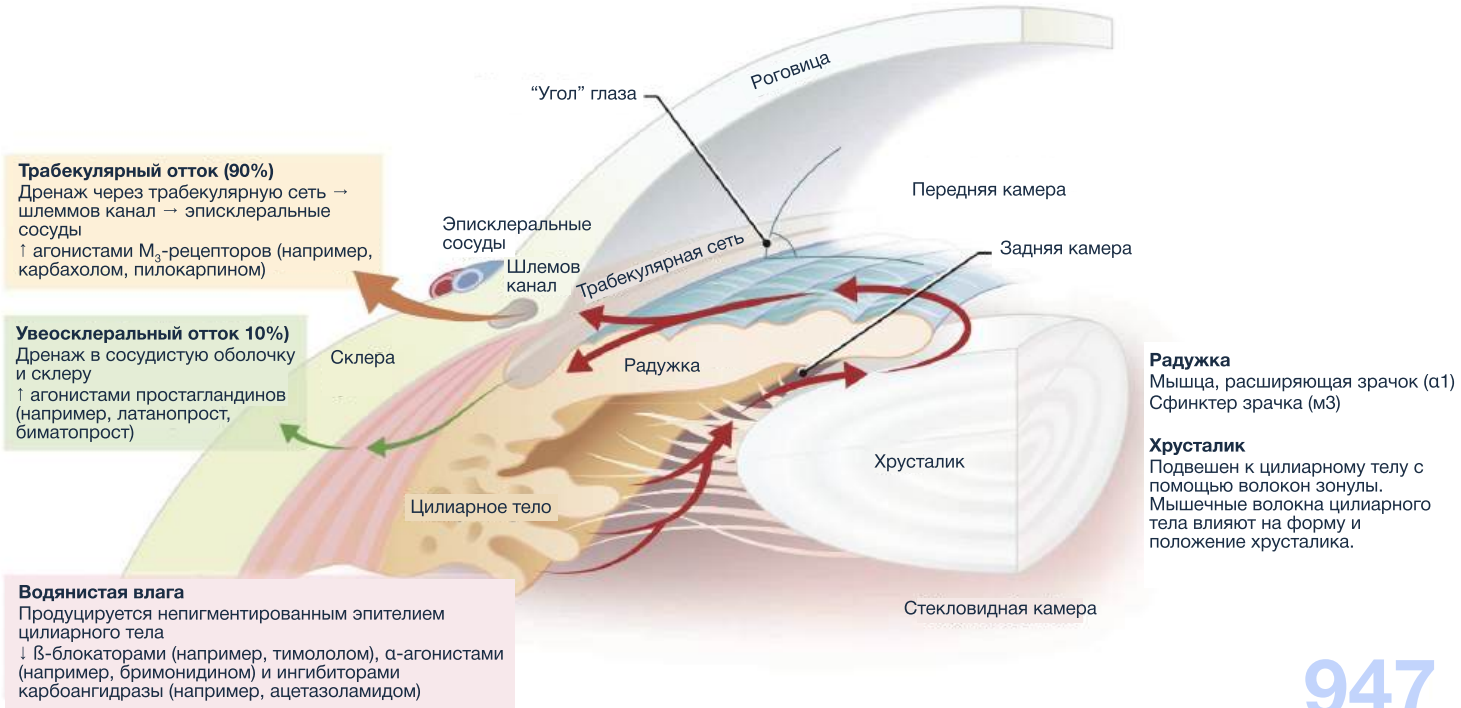

Глаукома

Оптическая нейропатия, вызывающая прогрессирующую потерю зрения (периферическая → центральная). Обычно, но не всегда, сопровождается повышением внутриглазного давления (ВГД).

Этиология чаще всего определяется первичная, но может быть и вторичной, если существует определённая причина (например, увеит, приём глюкокортикоидов).

Фундусоскопия: экскавация диска зрительного нерва (нормальный (рис. A) или с истончением наружного края (рис. B)).

Лечение: снижение ВГД медикаментозным или хирургическим путём.

Открытоугольная глаукома

Угол передней камеры открыт (нормальный). Глаукома связана с ↑ резистентностью к оттоку водянистой влаги через трабекулярную сеть.

Факторы риска: ↑ возраст, раса (↑ заболеваемость среди чернокожего населения), семейный анамнез, сахарный диабет.

Клиническая картина: обычно протекает бессимптомно и обнаруживается случайно.

Лечение простагландинами или β-блокаторами.

Закрытоугольная глаукома

Угол передней камеры сужен или закрыт. Глайкома связана с анатомическими аномалиями (например, смещением хрусталика вперед относительно центральной радужки) → ↓ отток водянистой влаги через зрачок (зрачковый блок) → повышение давления в задней камере → прижатие периферической радужки к роговице → обструкция дренажных путей радужкой. Обычно протекает хронически и бессимптомно, но может развиться остро.

Острая закрытоугольная глаукома — полный зрачковый блок, вызывающий резкое закрытие угла и быстрое повышение ВГД.

Проявляется сильной болью в глазах, конъюнктивальной эритемой (рис. C), внезапной потерей зрения, ореолами вокруг источников света, головной болью, фиксированным и среднерасширенным зрачком, тошнотой и рвотой. Боль возникает быстро, сопровождается «полурасширенным» зрачком.

Острая закрытоугольная глаукома - истинная офтальмологическая неотложная ситуация, требующая немедленного вмешательства для предотвращения слепоты.

Лечение β-блокаторами, α2-агонистами, пилокарпином, ацетазоламидом, маннитолом. Мидриатические препараты противопоказаны.

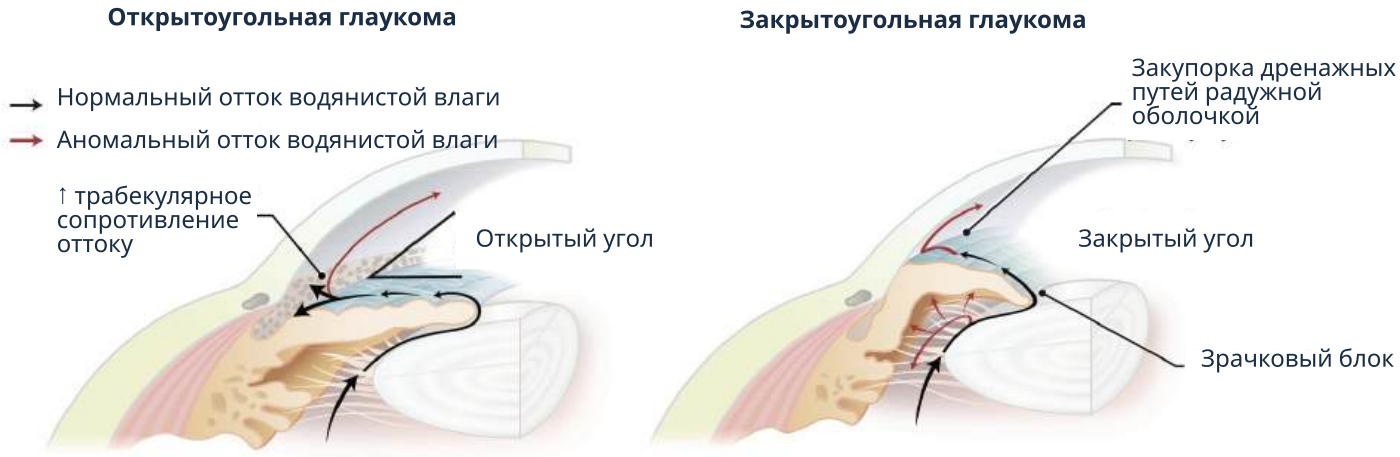

Заболевания сетчатки

Возрастная макулярная дегенерация

Дегенерация макулы (центральной области сетчатки) → потеря центрального зрения (скотомы).

Два типа:

- **Сухая** (наиболее распространенная) — постепенное ухудшение зрения с субретинальными отложениями (друзы, стрелки на (рис. A)).
- **Влажная** — быстрое ухудшение зрения вследствие кровотечения вторичного к хориоидальной неоваскуляризации. Ранним симптомом является искажение прямых линий (метаморфопсия).

Диабетическая ретинопатия

Хроническая гипергликемия → ↑ проницаемость и окклюзия сосудов сетчатки.

Два типа:

- **Непролиферативная** (наиболее распространенный) — микроаневризмы, кровоизлияния (стрелки на рис. B), ватообразные пятна, твердые экссудаты. Потеря зрения, главным образом, из-за макулярного отека.
- **Пролиферативная** — неоваскуляризация сетчатки вследствие хронической гипоксии. Аномальные новые сосуды могут вызывать кровоизлияние в стекловидное тело и тракционную отслойку сетчатки.

Гипертоническая ретинопатия

Хроническая гипертензия → спазм, склероз и фибриноидный некроз сосудов сетчатки.

Осмотр глазного дна: артериовенозные складки, микроаневризмы, кровоизлияния, ватообразные включения (синяя стрелка на рис. C), твёрдые экссудаты (могут образовывать макулярную «звёздочку», красная стрелка на рис. C). Наличие отёка диска зрительного нерва свидетельствует о гипертоническом кризе и требует немедленного снижения артериального давления.

Окклюзия артерии сетчатки

Закупорка центральной артерии сетчатки или её ветвей, обычно вследствие эмболии (атеросклероз сонной артерии > кардиогенный); реже — вследствие гигантоклеточного артериита. Проявляется острой, безболезненной монокулярной потерей зрения.

Осмотр глазного дна: помутнение сетчатки с «вишнево-красным» пятном в центральной ямке (рис. D), различимые эмболы сетчатки (например, кристаллы холестерина выглядят как небольшие жёлтые преломляющие отложения в артериолах).

Окклюзия центральной вены сетчатки

Окклюзия центральной вены сетчатки обусловлена первичным тромбозом вены; окклюзия ветвей центральной вены сетчатки — вторичный тромбоз в месте артериовенозного пересечения (склеротическая артериола сдавливает соседнюю венулу, вызывая турбулентный кровоток).

Осмотр глазного дна: кровоизлияние в сетчатку и венозный застой (стрелки на (рис. E)), отёк сетчатки в поражённых областях.

Отслойка сетчатки

Отслоение нейросенсорной сетчатки от подлежащего пигментного эпителия сетчатки → потеря кровоснабжения хориоидеи → гипоксия и дегенерация фоторецепторов.

Два типа:

- **Регматогенная** (наиболее распространенный тип) — вследствие разрывов сетчатки; часто связан с задней отслойкой стекловидного тела (риск увеличивается в пожилом возрасте, при высокой миопии), реже — травматический.
- **Нерегматогенная** — тракционный или экссудативный (скопление жидкости). Обычно проявляется симптомами задней отслойки стекловидного тела (например, плавающими помутнениями, вспышками света) с последующей безболезненной монокулярной потерей зрения («темная завеса»).

Фундусоскопия: помутнение и сморщивание отслоенной сетчатки (рис. F), изменение направления сосудов.

NB! Состояние требует неотложной хирургической помощи.

Пигментный ретинит

Группа наследственных дистрофий, вызывающих прогрессирующую дегенерацию фоторецепторов и пигментного эпителия сетчатки. Может быть связан с абеталипопротеинемией.

Ранние симптомы: ночная слепота (никталопия) и потеря периферического зрения.

Фундоскопия: триада: бледность диска зрительного нерва, истончение сосудов сетчатки и пигментация сетчатки с отложениями в форме костных шипиков (рис. G).

Ретинопатия недоношенных

Преждевременные роды → потеря нормальной гипоксической среды внутриутробно → относительная гипероксия (↑ с дополнительным O_2 при респираторном дистресс-синдроме новорождённых) → ↓ VEGF → остановка нормальной васкуляризации сетчатки. По мере роста глаз → гипоксия аваскулярной сетчатки → ↑ VEGF → неоваскуляризация сетчатки (может вызвать тракционную отслойку сетчатки).

NB! Частая причина детской слепоты.

Ретинобластома

Наиболее распространенное внутриглазное злокачественное новообразование у детей. Возникает из незрелых клеток сетчатки (рис. H). Вызвано мутациями в обоих генах-супрессорах опухолей RB1 на 13-й хромосоме, которые обычно препятствуют переходу из фазы G1 в S. Может быть спорадическим или семейным (потеря гетерозиготности). Проявляется лейкокорией, косоглазием, нистагмом и покраснением глаз.

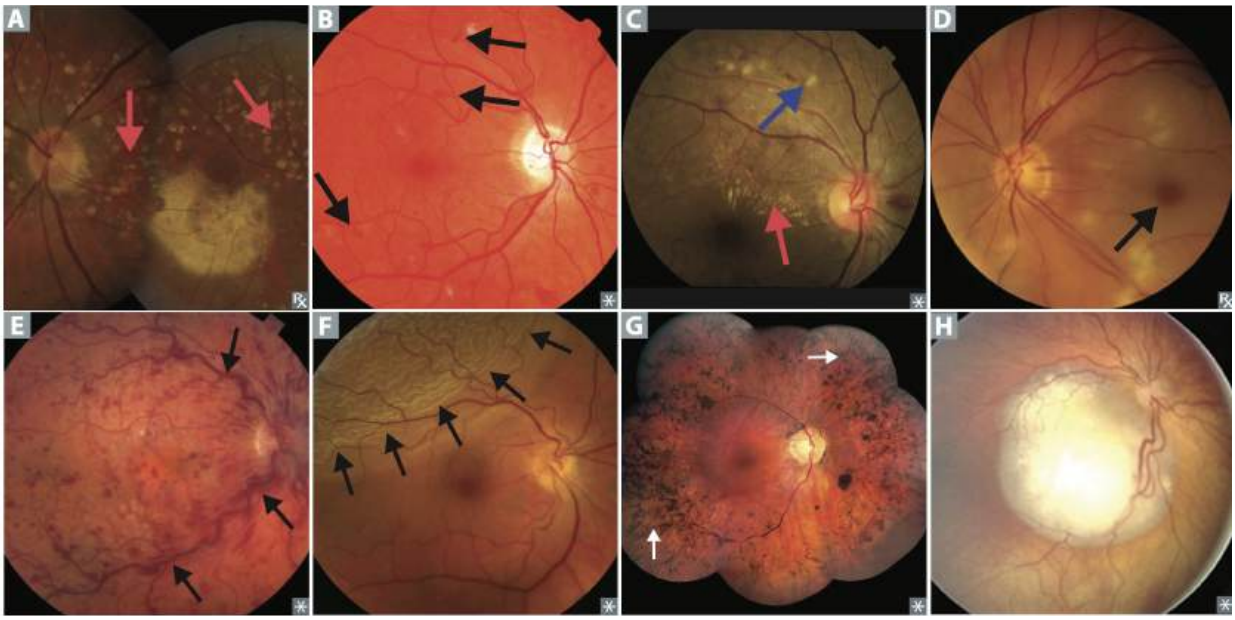

Отек диска зрительного нерва

Отёк диска зрительного нерва (обычно двусторонний) вследствие ↑ ВЧД (например, вторично к масс-эффекту). Возникает вследствие нарушения аксоплазматического тока в зрительном нерве.

Фундоскопия: приподнятый диск зрительного нерва с размытыми краями (рис. A).

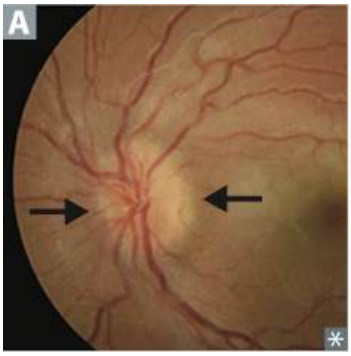

Лейкокория

Потеря (побеление) красного рефлекса.
К основным причинам у детей относятся ретинобластома (рис. A) и врожденная катаракта.

Увеит

Воспаление сосудистой оболочки глаза; специфическое название основано на локализации поражения в глазу.

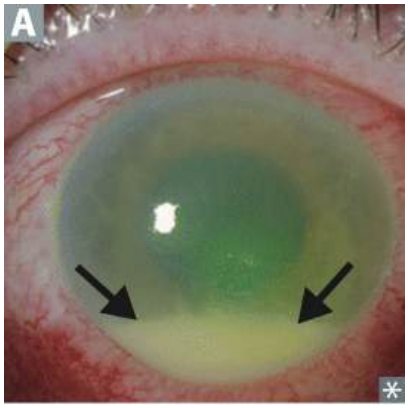

Передний увеит: ирит; **задний увеит:** хориоидит и/или ретинит.

Может сопровождаться гипопионом (скоплением гноя в передней камере (рис. A)) или покраснением конъюнктивы.

Связан с системными воспалительными заболеваниями (например, саркоидозом, синдромом Бехчета, ювенильным идиопатическим артритом, заболеваниями, ассоциированными с HLA-B27).

Контроль зрачков

Миоз

Сужение зрачков, парасимпатическое:

- **1-й нейрон:** ядро Эдингера-Вестфаля к цилиарному ганглию через ЧН III
- **2-й нейрон:** короткие цилиарные нервы к мышцам, суживающим зрачок

Короткие цилиарные нервы укорачивают диаметр зрачка.

Зрачковый рефлекс на свет

Свет в сетчатке любого глаза посылает сигнал через ЧН II в претектальные ядра среднего мозга, которые активируют двусторонние ядра Эдингера-Вестфаля; зрачки сужаются с обеих сторон (прямой и содружественный рефлекс).

Результат: освещение одного глаза приводит к двустороннему сужению зрачков.

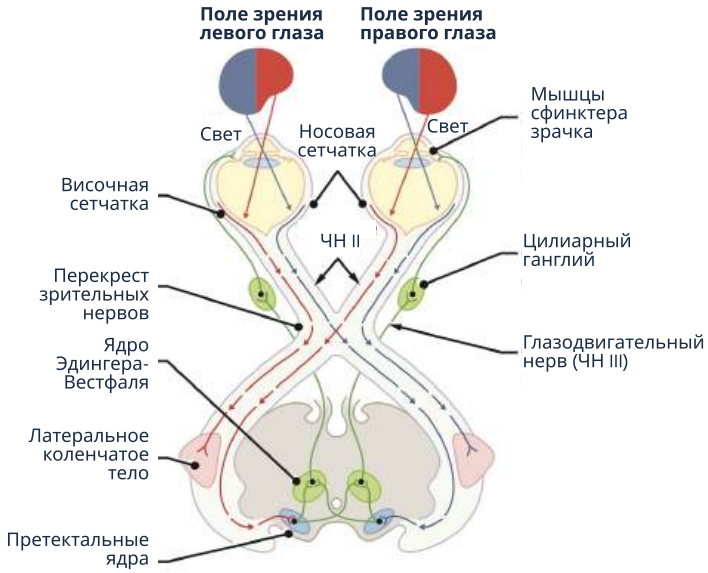

Мидриаз

Расширение зрачка, симпатическая иннервация:

- **1-й нейрон:** гипоталамус к цилиоспинальному центру Будге (C8–T2)
- **2-й нейрон:** выход в точке T1 к верхнему шейному ганглию (проходит по шейному симпатическому цепочке вблизи верхушки лёгкого, подключичных сосудов)
- **3-й нейрон:** сплетение вдоль внутренней сонной артерии, через пещеристый синус; входит в глазницу в составе длинного ресничного нерва к мышцам, расширяющим зрачок. Симпатические волокна также иннервируют гладкие мышцы век (малые ретракторы) и потовые железы лба и лица.

Относительный афферентный зрачковый дефект

Также называется зрачком Маркуса-Гунна. Степень сужения зрачков различается при освещении одного глаза одновременно из-за одностороннего или асимметричного поражения афферентного звена зрачкового рефлекса (например, сетчатки, зрительного нерва).

При освещении здорового глаза наблюдается сужение ипсилатерального глаза (прямой рефлекс) и контралатерального глаза (содружественный рефлекс). При перемещении света с здорового глаза на пораженный глаз оба зрачка расширяются, а не сужаются.

Синдром Горнера

Симпатическая денервация лица:

- Птоз (небольшое опущение века: верхняя тарзальная мышца)
- Миоз (сужение зрачка)
- Ангидроз (отсутствие потоотделения) и отсутствие приливов крови к пораженной стороне лица

Связано с поражениями симпатической цепочки:

- **1-й нейрон:** кровоизлияние в мост, латеральный синдром продолговатого мозга, поражение спинного мозга выше уровня T1 (например, синдром Броун-Секара, поздняя стадия сирингомиелии)
- **2-й нейрон:** сдавление звёздчатого ганглия опухолью Панкоста
- **3-й нейрон**: расслоение сонной артерии (болезненное); ангидроз обычно отсутствует

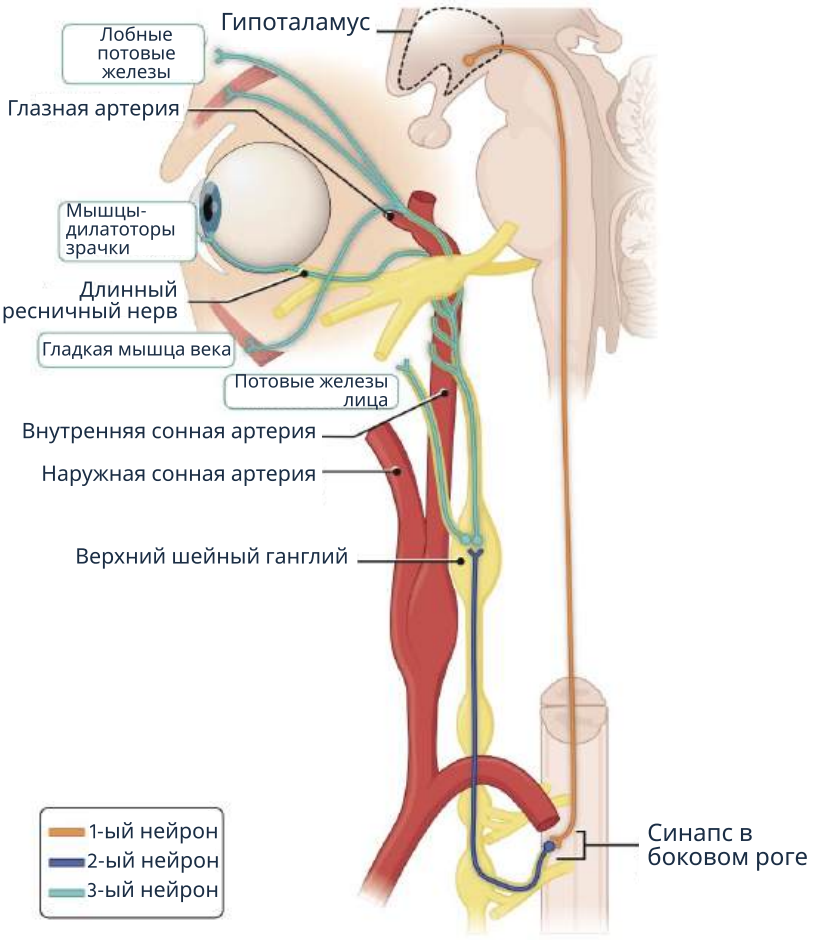

Подвижность глаз

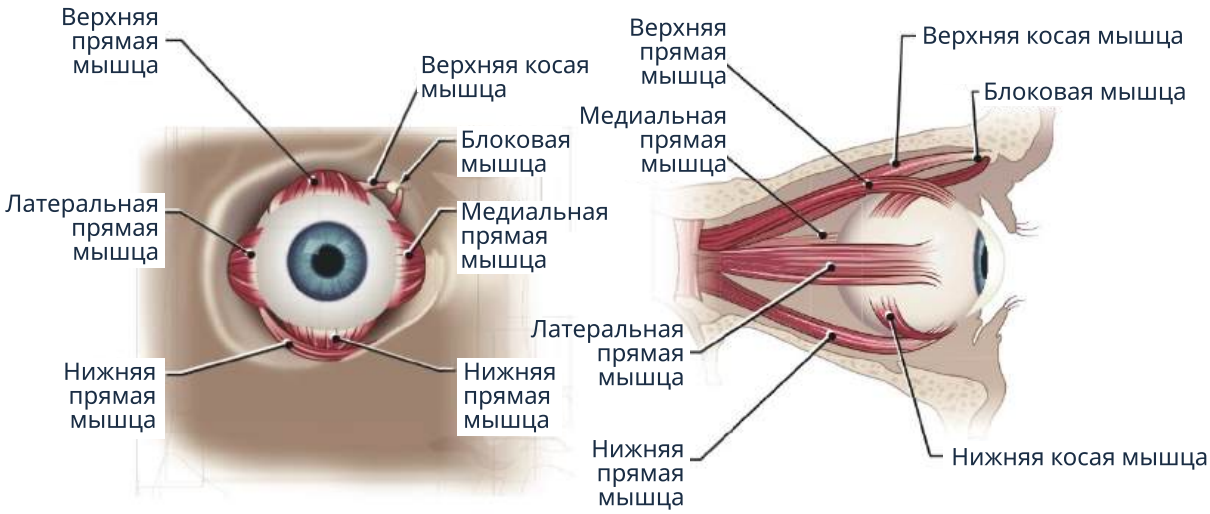

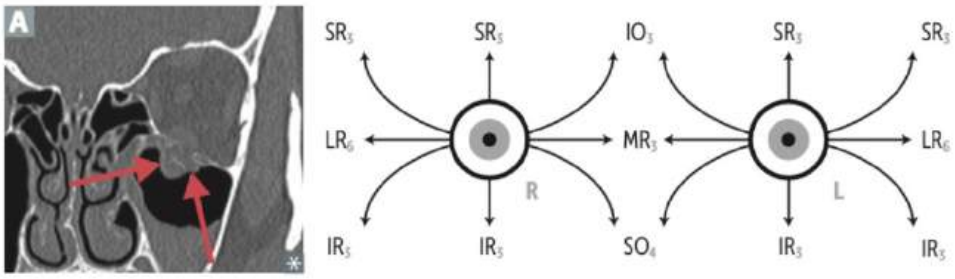

VI ЧН иннервирует латеральную прямую мышцу.
IV ЧН иннервирует верхнюю косую мышцу.
III ЧН иннервирует остальные мышцы.
«Химическая формула» $LR_6SO_4R_3$.

Стрелки на иллюстрации выше показывают направление взгляда для тестирования каждой мышцы.

Косые мышцы направлены в противоположные стороны (левая верхняя и нижняя косые тестируются, пациент смотрит вправо).

Взрывной перелом — перелом нижней стенки глазницы; обычно возникает вследствие травмы глазного яблока или подглазничного края. ↑ риск ущемления подглазничной мышцы (рис. А) и/или орбитальной жировой клетчатки. Может привести к повреждению подглазничного нерва.

Страбизм (косоглазие)

Отклонение глаза к носу (эзотропия) — наиболее распространённый вид косоглазия у детей.

Осложнения включают амблиопию, диплопию и неблагоприятные психосоциальные последствия.

Амблиопия («ленивый глаз») — острота зрения, обусловленная недоразвитием зрительной коры. Вызвана патологическим зрительным опытом в раннем возрасте (например, косоглазием). Как правило, односторонняя.

Параличи III, IV, VI черепных нервов

Повреждение ЧН III

ЧН III имеет как двигательный (центральный), так и парасимпатический (периферический) компоненты.

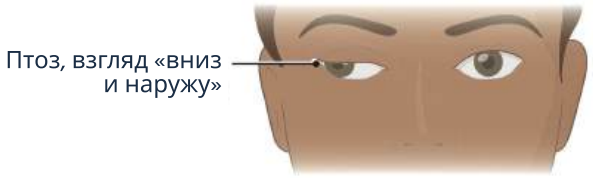

Паралич III ЧН (глазодвигательный), двигательный

Частые причины включают:

- Ишемия → сохранение зрачка (двигательные волокна поражены сильнее, чем парасимпатические)
- Вклинение крючковидного отростка → кома
- Аневризма задней соединительной артерии → внезапно возникшая головная боль
- Тромбоз кавернозного синуса → проптоз, поражение ЧН IV, V1/V2, VI
- Инсульт среднего мозга → контралатеральная гемиплегия

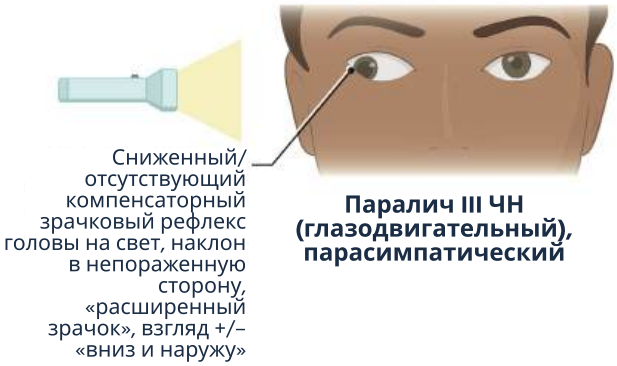

Паралич III ЧН (глазодвигательный), парасимпатический

Двигательная активность экстраокулярных мышц — нарушается в первую очередь сосудистыми заболеваниями (например, сахарным диабетом: глюкоза → сорбитол) из-за диффузии кислорода и питательных веществ к внутренним (средним) волокнам из пораженной сосудистой сети, которая расположена снаружи нерва. Признаки: птоз, взгляд «вниз-вниз».

Парасимпатическая активность — волокна на периферии в первую очередь страдают от компрессии (например, аневризмы ЗСА, грыжи крючковидного отростка). Признаки: снижение или отсутствие зрачковой реакции на свет, расширенный зрачок, наклон в непораженную сторону, часто со взглядом «down-and-out».

Повреждение IV ЧН

Зрачок пораженного глаза расположен выше. Характерный наклон головы в противоположную/непораженную сторону для компенсации отсутствия инторсии в пораженном глазу. Невозможность видеть пол при повреждении IV ЧН (например, двигательные затруднения при спуске по лестнице, чтении).

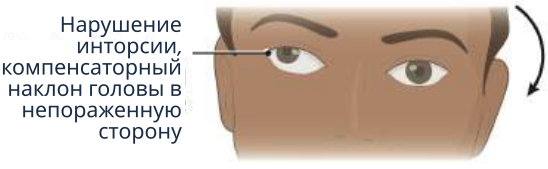

Паралич IV ЧН (блоковый)

Повреждение VI ЧН

Поражённый глаз не может отводиться и смещен медиально в исходном положении взора.

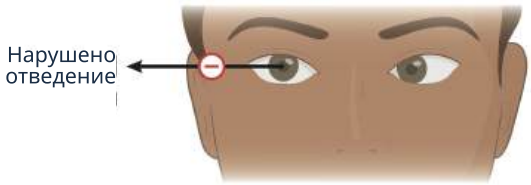

Паралич VI ЧН (отводящего нерва)

Дефекты поля зрения

Вентральная зрительная лучистость (петля Мейера) — нижняя часть сетчатки; проходит через височную долю; огибает нижний рог бокового желудочка.

Дорсальная зрительная лучистость — верхняя часть сетчатки; проходит через теменную долю.

Дефект поля зрения:

1. **Макула**
   Центральная скотома (макулярная дегенерация)
2. **Зрительный нерв**
   Левосторонняя анопсия
3. **Зрительный перекрест**
   Битемпальная гемианопсия
4. **Зрительный тракт**
   Правосторонняя гомонимная гемианопсия
5. **Петля Мейера**
   Правосторонняя верхнеквадрантная танопсия (поражение левой височной доли)
6. **Дорсальная зрительная лучистость**
   Правосторонняя нижнеквадрантная танопсия (поражение левой теменной доли)
7. **Зрительная кора**
   Правосторонняя гомонимная гемианопсия с сохранением макулы (инфаркт ЗМА)

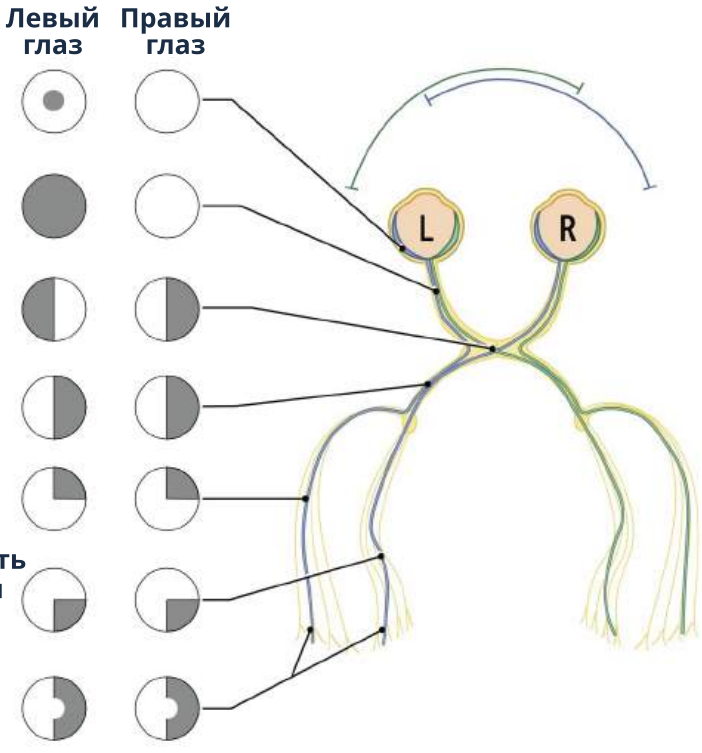

Примечание: когда изображение достигает первичной зрительной коры, оно перевернуто и лево-право поменяны местами.

Пещеристый синус

Скопление венозных синусов по обе стороны гипофиза.

Отток кровь из глаза и поверхностной коры головного мозга → пещеристый синус → внутренняя яремная вена.

Через пещеристый синус проходят III, IV, V1, V2 и VI ЧН, а также постганглионарные симпатические зрачковые волокна, направляющиеся в глазницу. Здесь же проходит пещеристая часть внутренней сонной артерии.

Мнемоника - I, TOMATO: Internal carotid artery, Trigeminal nerve (Ophthalmic and Maxillary divisions), Abducens nerve, Trochlear nerve, Oculomotor nerve.

Синдром пещеристого синуса — проявляется офтальмоплегией различной степени выраженности (например, при поражении III и VI ЧН), чувствительностью роговицы, синдромом Горнера и эпизодической чувствительностью верхней челюсти. Является вторичной патологией к масс-эффекту опухоли гипофиза, каротидно-кавернозному свищу или тромбозу пещеристого синуса, связанному с инфекцией (распространенной из-за отсутствия клапанов в дуральных венозных синусах).

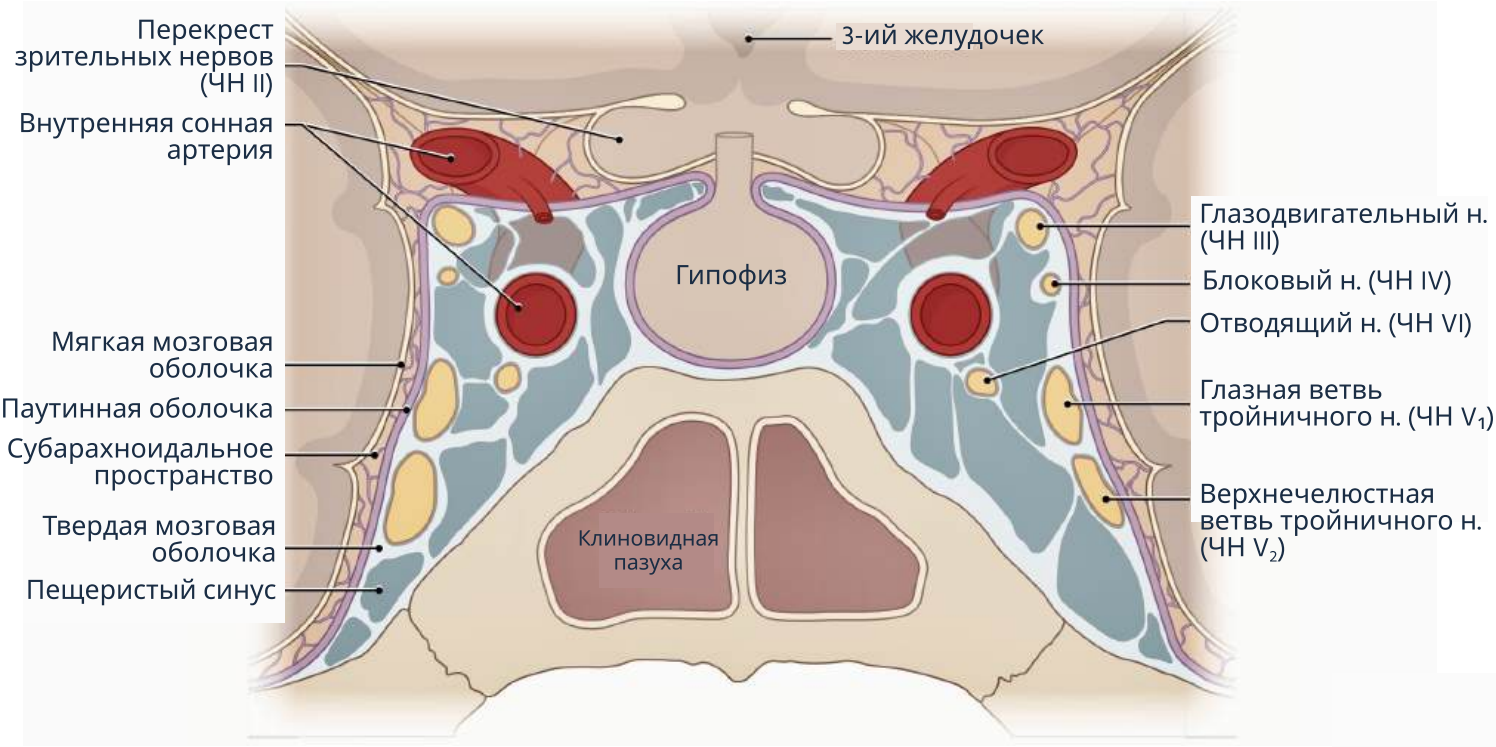

Межъядерная офтальмоплегия

Медиальный продольный пучок (МПП): пара трактов, соединяющих ядра ЧН VI и ЧН III.

- Координирует движение обоих глаз в одном горизонтальном направлении.
- Обладает высокой миелинизированной структурой (должен быстро взаимодействовать, чтобы глаза двигались одновременно).
- Повреждения могут быть односторонними или двусторонними (последнее обычно наблюдается при рассеянном склерозе, инсульте).

При взгляде влево активируется левое ядро ЧН VI, которое сокращает левую латеральную прямую мышцу и стимулирует контралатеральное (правое) ядро ЧН III через правый МПП, что приводит к сокращению правой медиальной прямой мышцы.

Поражение в области МПП = межъядерная офтальмоплегия (МОП), сопряженный горизонтальный паралич взора.

- Отсутствие связи, при котором, когда ядро ЧН VI активирует ипсилатеральную латеральную прямую мышцу, контралатеральное ядро ЧН III не стимулирует сокращение медиальной прямой мышцы.
- При отведении глаза наблюдается нистагм (перегрузка VI ЧН для стимуляции III ЧН).
- Конвергенция нормальная.

Термин «направление» (например, правая МОП, левая МОП) относится к глазу, который не может двигаться в аддукции.

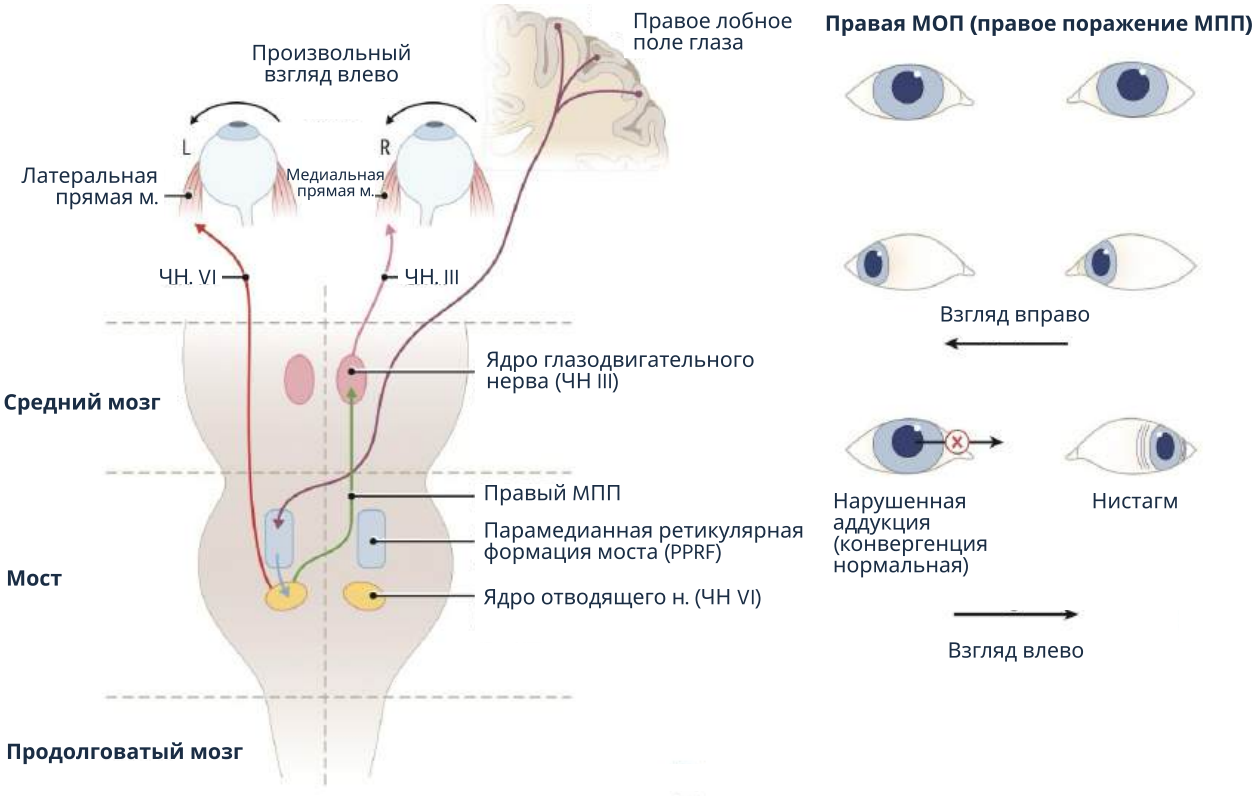

Заболевания век

Пресептальный целлюлит
Инфекция передних мягких тканей века. Легкая форма с односторонней болью в глазу, отеком и эритемой в состоянии покоя.

Орбитальный целлюлит
Инфекция заднего века, поражающая содержимое глазницы (жировую клетчатку и мышцы).
Инфекция, поражающая содержимое глазницы (жировую клетчатку и мышцы), обычно является следствием бактериального синусита. Боль и двоение в глазах (диплопия) при движении глаз. Риск потери зрения, тромбоза кавернозного синуса и внутричерепного распространения. Чаще всего возбудителями являются золотистый стафилококк и стрептококки.

Блефарит
Воспаление, раздражение и образование корок на краях век.

Гордеолум (ячмень)
Острая инфекция сальных или потовых желез века. Болезненный, эритематозный узелок.

Халязион
Неинфекционное гранулематозное воспаление, вызванное обструкцией мейбомиевой (видоизменённой сальной) или сальной железы Цейса.

Ксантелазма
Желтоватое пятно на медиальной поверхности века. Может быть связано с генетическими факторами и образом жизни, например, высоким уровнем холестерина.

Противосудорожные препараты

Препарат	Механизм действия	Наиболее частые побочные эффекты	Редкие, но серьезные побочные эффекты
Препараты узкого спектра действия (фокальные припадки)			
Фенитоин	Блокатор Na^+-каналов	Седация, головокружение, диплопия, гипертрофия десен (можно предотвратить с помощью приема фолиевой кислоты), сыпь, гирсутизм, лекарственные взаимодействия (индукция CYP450)	Синдром Стивенса–Джонсона, DRESS-синдром, гепатотоксичность, нейропатия, остеопороз, дефицит фолиевой кислоты, тератогенность
Карбамазепин	Блокатор Na^+-каналов	Седация, головокружение, диплопия, рвота, диарея, синдром неадекватной секреции АДГ, сыпь, лекарственные взаимодействия (индукция CYP450)	Синдром Стивенса–Джонсона, DRESS-синдром, гепатотоксичность, агранулоцитоз, апластическая анемия, дефицит фолиевой кислоты, тератогенность
Габапентиноиды Габапентин, прегабалин	Блокатор Ca^{2+}-каналов	Седация, головокружение, атаксия, увеличение веса	
Препараты узкого спектра действия (только абсансы)			
Этосуксимид	Блокатор Ca^{2+}-каналов	Седация, головокружение, рвота	
Препараты широкого спектра действия (фокальные и генерализованные припадки)			
Вальпроат	Блокатор Na^+-каналов Блокатор Ca^{2+}-каналов Блокатор ГАМК-трансаминазы	Седативный эффект, головокружение, рвота, увеличение веса, выпадение волос, легкое образование синяков, лекарственные взаимодействия (ингибирование CYP450)	Гепатотоксичность, панкреатит, тератогенность (наивысший риск среди всех противосудорожных препаратов)
Ламотриджин	Блокатор Na^+-каналов	Седативный эффект, головокружение, сыпь	Синдром Стивенса–Джонсона, DRESS-синдром

Препарат	Механизм действия	Наиболее частые побочные эффекты	Редкие, но серьезные побочные эффекты
Препараты широкого спектра действия (фокальные и генерализованные припадки)			
Леветирацетам	Блокирует белок синаптических везикул 2A (SV2A)	Седация, головокружение, усталость	Нейропсихиатрические (например, психоз)
Топирамат	Блокатор Na^+-каналов Потенцирует $ГАМК_A$-рецептор	Седативный эффект, головокружение, нарушение настроения (например, депрессия), потеря веса, парестезия	Камни в почках, закрытоугольная глаукома

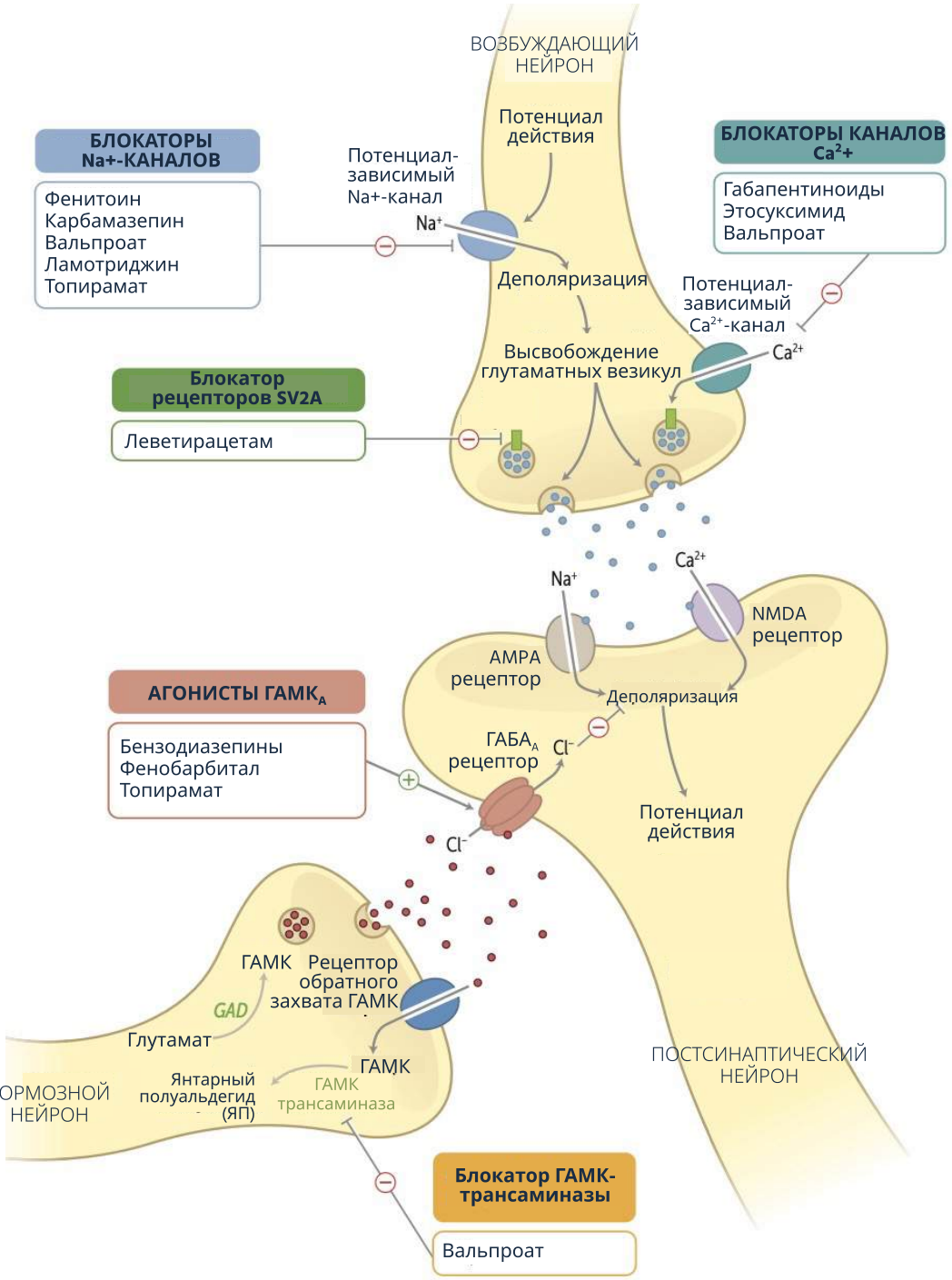

Барбитураты

Фенобарбитал, пентобарбитал.

Механизм действия

Облегчает действие $ГАМК_А$ за счет ↑ **продолжительности** открытия Cl^-–каналов, тем самым ↓ активацию нейронов.

Клиническое применение

Седативное средство при тревоге, судорогах, бессоннице; синдроме отмены алкоголя или других седативных препаратов.

Побочные эффекты

Угнетение дыхания и сердечно-сосудистой системы (может быть фатальным); угнетение ЦНС (усугубляется употреблением алкоголя); зависимость; лекарственное взаимодействие (индуцирует CYP-450). Противопоказан при порфирии.

Лечение передозировки – поддерживающее (поддержка дыхания и АД).

Бензодиазепины

Диазепам, лоразепам, триазолам, темазепам, оксазепам, мидазолам, хлордиазепоксид, алпразолам.

Механизм действия

Облегчают действие $ГАМК_А$ за счет ↑ **частоты** открытия Cl^-–каналов, ↓ REM-фазу сна. Большинство из них имеют длительный период полураспада и активные метаболиты (исключения [**АТОМ**]: алпразолам, триазолам, оксазепам и мидазолам — препараты короткого действия → более высокий потенциал привыкания).

Клиническое применение

Тревожность, паническое расстройство, спастичность, эпилептический статус (лоразепам, диазепам, мидазолам), эклампсия, абстинентный синдром (предпочтительны хлордиазепоксид и диазепам длительного действия), ночные страхи/лунатизм (↓ N3 и REM-фазы сна), общая анестезия (амнезия, миорелаксация), снотворные (бессонница). Лоразепам, оксазепам и темазепам можно применять пациентам с заболеваниями печени, которые злоупотребляют алкоголем, из-за низкого уровня пресистемного метаболизма.

Побочные эффекты

Зависимость, аддитивное угнетение ЦНС при применении алкоголя и барбитуратов (все связываются с ГАМК-рецепторами). Риск угнетения дыхания и комы ниже, чем при применении барбитуратов.

Передозировку следует лечить флумазенилом (конкурентным антагонистом ГАМК-бензодиазепиновых рецепторов). Может провоцировать судороги, вызывая острую абстиненцию бензодиазепинов.

Терапия бессонницы

Препарат	Механизм действия	Побочные эффекты	Примечания
Небензодиазепиновые снотворные	**Примеры:** • Золпидем, • Залеплон, • Эсзопиклон Действуют через ГАМК-рецепторы подтипа BZ1.	Атаксия, головные боли, спутанность сознания. Вызывают лишь умеренную психомоторную депрессию на следующий день и незначительный амнестический эффект (по сравнению со старыми седативно-снотворными препаратами)	• Кратковременность действия обусловлена быстрым метаболизмом печеночными ферментами; • Эффекты, обратимые флумазенилом, • ↓ риск развития зависимости и ↓ нарушение цикла сна (по сравнению с бензодиазепиновыми снотворными)
Суворексант	Антагонист рецепторов орексина (гипокретина)	Угнетение ЦНС (сонливость), головная боль, нарушения сна	• Противопоказания: нарколепсия, сочетание с мощными ингибиторами CYP3A4. • Не рекомендуется пациентам с заболеваниями печени. • Ограниченный риск развития зависимости.
Рамелтеон	Агонист мелатониновых рецепторов: связывает MT1 и MT2 в супрахиазматическом ядре	Головокружение, тошнота, усталость, головная боль	• Риск зависимости неизвестен.

Триптаны

Суматриптан.

Механизм действия
Агонисты 5-$HT_{1B/1D}$. Ингибируют активацию тройничного нерва, предотвращают высвобождение вазоактивного пептида, вызывают вазоконстрикцию.

Клиническое применение
Острая мигрень, приступы головной боли.

Побочные эффекты
Коронарный вазоспазм (противопоказан пациентам с ИБС или вазоспастической стенокардией), легкая парестезия, серотониновый синдром (в сочетании с другими агонистами 5-HT).

Терапия болезни Паркинсона

Наиболее эффективными методами лечения являются агонисты дофамина, не содержащие спорыньи (для молодых пациентов), и леводопа/карбидопа (для пожилых пациентов). Глубокая стимуляция головного мозга в области STN или GPi помогает при запущенном заболевании.

Агонисты дофамина
- **Неспорыньи (предпочтительно) — прамипексол, ропинирол**; токсичность включает тошноту, нарушение контроля над импульсами (например, склонность к азартным играм), постуральную гипотензию, галлюцинации, спутанность сознания, сонливость, отёки.
- **Спорыньи — бромокриптин**; применяется редко из-за токсичности.

↑ доступность дофамина
Амантадин (↑ высвобождение дофамина и ↓ обратный захват дофамина); в основном используется для уменьшения дискинезий, вызванных леводопой; токсичность = периферические отеки, сетчатое ливедо, атаксия.

↑ доступность L-ДОФА

Препараты предотвращают периферическую (до ГЭБ) деградацию L-ДОФА → ↑ L-ДОФА, поступающий в ЦНС → центральный L-ДОФА, доступный для преобразования в дофамин.

- **Леводопа (L-ДОФА)/карбидопа** — карбидопа блокирует периферическое превращение L-ДОФА в дофамин, ингибируя ДОФА-декарбоксилазу. Также снижает побочные эффекты периферического превращения L-ДОФА в дофамин (например, тошноту, рвоту).
- **Энтакапон и толкапон** предотвращают периферическое разрушение L-ДОФА до 3-О-метилдопы (3-ОМД) путем ингибирования КОМТ. Применяется в сочетании с леводопой.

Предотвращение разрушение дофамина

Препараты действуют центрально (через ГЭБ), ингибируя распад дофамина.

- **Селегилин, разагилин** — блокируют превращение дофамина в 3,4-дигидроксифенилуксусную кислоту (ДОФУК) посредством селективного ингибирования МАО-В, которая чаще встречается в головном мозге, чем на периферии. Облегчают симптомы у пациентов с циклическими колебаниями эффективности леводопы (феномен «включения/выключения»).
- **Толкапон** — проникает через ГЭБ и блокирует превращение дофамина в 3-метокситирамин (3-МТ) в головном мозге, ингибируя центральную КОМТ. Толкапон оказывает положительное влияние и может проникать через ГЭБ.

Сдерживание избыточной холинергической активности

Бензтропин, тригексифенидил (антимускариновые средства; уменьшают тремор и ригидность, но мало влияют на брадикинезию при болезни Паркинсона).

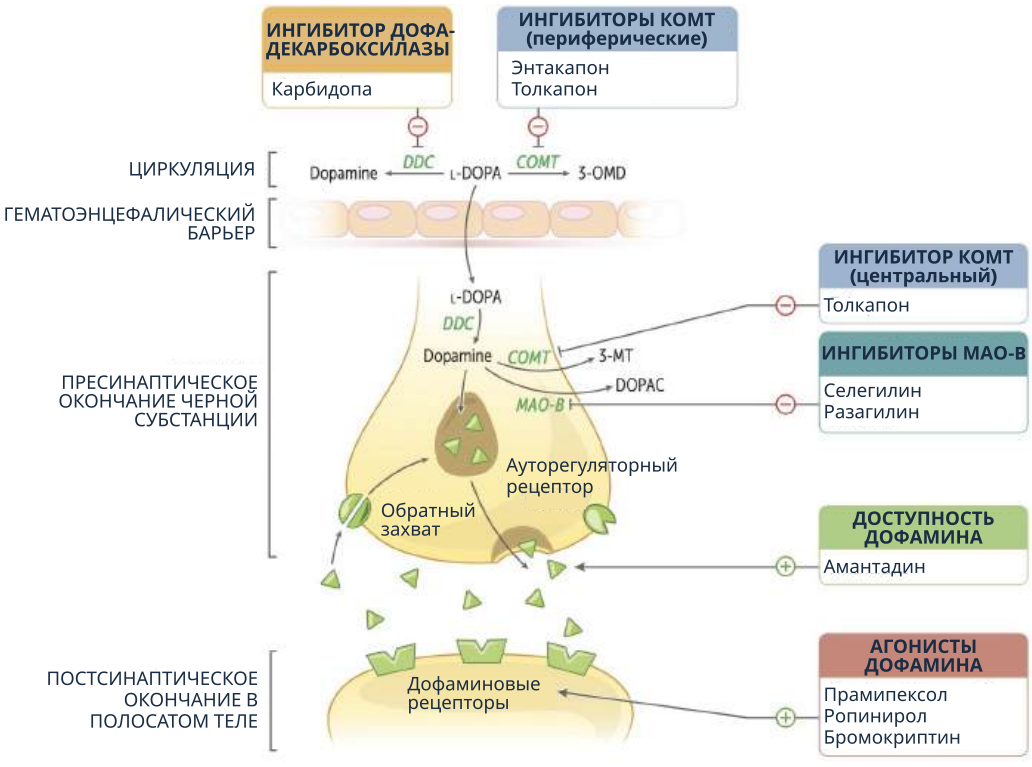

Карбидопа/леводопа

Механизм действия

↑ дофамина в головном мозге.

- В отличие от дофамина, L-ДОФА может проникать через гематоэнцефалический барьер (ГЭБ) и превращается в дофамин под действием ДОФА-декарбоксилазы в ЦНС.
- Карбидопа, периферический ингибитор ДОФА-декарбоксилазы, не проникающий через ГЭБ, назначается вместе с L-ДОФА для повышения биодоступности L-ДОФА в головном мозге и ограничения периферических побочных эффектов.

Клиническое применение

Болезнь Паркинсона.

Побочные эффекты

Тошнота, галлюцинации, постуральная гипотензия. При прогрессировании заболевания L-ДОФА может привести к феномену «включения-выключения» с улучшением подвижности в периоды «включения» и последующим нарушением двигательной функции в периоды «выключения», когда пациент плохо реагирует на L-ДОФА или действие препарата прекращается.

Терапия нейродегенеративных заболеваний

Заболевание	Препараты	Механизм действия	Примечания
Болезнь Альцгеймера	Донепезил, ривастигмин, галантамин	Ингибиторы АХЭ	• Терапия первой линии • **Побочные эффекты:** тошнота, головокружение, бессонница; противопоказаны пациентам с нарушениями сердечной проводимости.
	Мемантин	Антагонист рецепторов NMDA; помогает предотвратить эксайтотоксичность (опосредованную Ca^{2+})	• Применяется при умеренной и тяжелой деменции. • **Побочные эффекты:** головокружение, спутанность сознания, галлюцинации.

Заболевание	Препараты	Механизм действия	Примечания
Боковой амиотрофический склероз	Рилузол	↓ нейронная эксайтотоксичность глутамата	↑ выживаемость
Болезнь Гентингтона	Дейтетрабеназин, тетрабеназин	Ингибирование везикулярного переносчика моноаминов (VMAT) → ↓ упаковка и высвобождение дофаминовых везикул	Может применяться при хорее Гентингтона и поздней дискинезии

Местные анестетики

- **Эфиры** — бензокаин, хлоропрокаин, кокаин, тетракаин.
- **Амиды** — бупивакаин, лидокаин, мепивакаин, прилокаин, ропивакаин (амиды имеют в названии две буквы «И»).

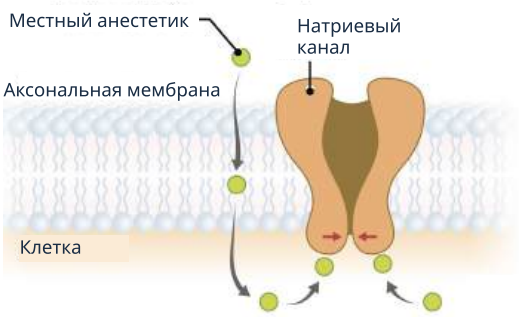

Механизм действия

Блокируют нейротрансмиссию, связываясь с потенциалзависимыми Na^+-каналами во внутренней части нервных волокон. Наиболее эффективны в отношении быстроактивных нейронов. Местные анестетики группы 3-аминов проникают через мембрану в незаряженной форме, а затем связываются с ионными каналами в заряженной форме.

Могут применяться совместно с вазоконстрикторами (обычно адреналином) для увеличения продолжительности действия блокады за счёт ↓ системной абсорбции.

В инфицированных (кислых) тканях щелочные анестетики заряжены и не могут эффективно проникать через мембрану → требуется больше анестетика.

Последовательность потери чувствительности: (1) боль, (2) температура, (3) прикосновение, (4) давление.

Клиническое применение

Небольшие хирургические операции, спинальная анестезия. При аллергии на эфиры назначают амиды.

Побочные эффекты

Возбуждение ЦНС, тяжелая сердечно-сосудистая токсичность (бупивакаин), гипертония, гипотония, аритмии (кокаин), метгемоглобинемия (бензокаин, прилокаин).

Общие анестетики

Препараты для ЦНС должны быть жирорастворимыми (проникать через ГЭБ) или активно транспортироваться.

- Препараты с ↓ растворимостью в крови (например, закись азота [N_2O]) = быстрое время индукции и восстановления.
- Препараты с ↑ растворимостью в липидах (например, изофлуран) = ↑ эффективность.

MAK = минимальная альвеолярная концентрация (ингаляционного анестетика), необходимая для предотвращения движения 50% пациентов в ответ на болевой стимул (например, разрез кожи).

Эффективность (сила) анестетика = 1/MAK.

Анестетик	Механизм действия	Побочные эффекты/примечания
Ингаляционные анестетики		
Севофлуран **Десфлуран** **Изофлуран**	Механизм неизвестен	Угнетение дыхания, ↓ кашлевой рефлекс, депрессия миокарда, ↓ АД, ↑ церебральный кровоток (↑ ВЧД), ↓ скорость метаболизма, ↓ тонус скелетных и гладких мышц, послеоперационная тошнота и рвота, злокачественная гипертермия
N_2O		Диффузия в газонаполненные полости и их расширение (например, пневмоторакс); очень низкая активность
Внутривенные анестетики		
Пропофол	• Потенцирует действие $ГАМК_A$-рецепторов • Ингибирует действие NMDA-рецепторов	Угнетение дыхания, ↓ АД; наиболее часто используемый внутривенный препарат для индукции анестезии

Анестетик	Механизм действия	Побочные эффекты/примечания
Внутривенные анестетики		
Этомидат	Потенцирует действие $ГАМК_A$-рецепторов	Острая надпочечниковая недостаточность, послеоперационная тошнота и рвота; гемодинамически нейтральный
Кетамин	Ингибирует действие NMDA-рецепторов	**Симпатомиметические эффекты:** ↑ АД, ↑ ЧСС, ↑ мозгового кровотока (↑ ВЧД), бронходилатация. **Психотомиметические эффекты:** галлюцинации, яркие сновидения.

Препараты, блокирующие нервно-мышечную проводимость

Паралич мышц при хирургических вмешательствах или искусственной вентиляции лёгких. Селективно воздействует на никотиновые рецепторы N_m в нервно-мышечном синапсе, но не на вегетативные N_n-рецепторы.

Деполяризующие миорелаксанты

Сукцинилхолин — сильный агонист никотиновых рецепторов N_m; вызывает длительную деполяризацию и предотвращает сокращение мышц.

Снятие блокады:

- **Фаза I** (длительная деполяризация) — антидота нет. Блокада усиливается ингибиторами холинэстеразы.
- **Фаза II** (реполяризована, но заблокирована; никотиновые рецепторы N_m доступны, но десенсибилизированы) — может быть снята ингибиторами холинэстеразы.

Осложнения включают гиперкальциемию, гиперкалиемию, злокачественную гипертермию. ↑ риск длительного мышечного паралича у пациентов с дефицитом псевдохолинэстеразы.

Недеполяризующие миорелаксанты

Атракурий, цисатракурий, панкуроний, рокуроний, векуроний — конкурентные антагонисты никотиновых рецепторов N_m.

Снятие блокады — сугаммадекс или ингибиторы холинэстеразы (например, неостигмин). Антихолинергические препараты (например, атропин, гликопирролат) назначают совместно с ингибиторами холинэстеразы для предотвращения мускариновых эффектов (например, брадикардии).

Злокачественная гипертермия

Редкое, опасное для жизни гиперметаболическое состояние, вызванное применением мощных ингаляционных анестетиков (севофлурана, десфлурана, изофлурана) или сукцинилхолина у предрасположенных лиц.

Восприимчивость к злокачественной гипертермии обусловлена de novo или наследственными (аутосомно-доминантными) мутациями рианодиновых (RYR1) или дигидропиридиновых рецепторов (DHPR).

Патогенез: ↑↑ Высвобождение Ca^{2+} из саркоплазматического ретикулума → устойчивое сокращение мышц → гиперкапния, тахикардия, ригидность жевательных мышц/генерализованная мышечная ригидность, рабдомиолиз, гипертермия.

Лечение: дантролен (антагонист рианодиновых рецепторов).

Релаксанты скелетных мышц

Препарат	Механизм действия	Клиническое применение	Примечания
Баклофен	Агонист $ГАМК_B$-рецепторов в спинном мозге	Мышечная спастичность, дистония, рассеянный склероз	Может вызывать седативный эффект.
Циклобензаприн	Действует в ЦНС, в основном в стволе мозга	Мышечные спазмы	• Структурно близок к ТЦА • Может вызывать антихолинергические побочные эффекты, седативный эффект
Дантролен	Предотвращает высвобождение Ca^{2+} из саркоплазматического ретикулума скелетных мышц путем ингибирования рианодинового рецептора.	Злокачественная гипертермия (токсичность ингаляционных анестетиков и сукцинилхолина) и злокачественный нейролептический синдром (токсичность антипсихотиков)	Действует непосредственно на мышцы
Тизанидин	Агонист α_2-рецепторов, действует центрально	Мышечная спастичность, рассеянный склероз, БАС, ДЦП	

Опиоидные анальгетики

Механизм действия

Действуют как агонисты опиоидных рецепторов (μ = β-эндорфин, δ = энкефалин, κ = динорфин), модулируя синаптическую передачу — закрывают пресинаптические Ca^{2+}-каналы, открывают постсинаптические K^{+}-каналы → ↓ синаптическая передача. Ингибируют высвобождение ацетилхолина, норадреналина, 5-НТ, глутамата и субстанции Р.

- **Полные агонисты:** морфин, меперидин (длительного действия), метадон, кодеин (пролекарство; активируется CYP2D6), фентанил.
- **Частичные агонисты:** бупренорфин.
- **Смешанные агонисты/антагонисты:** буторфанол, налбуфин.
- **Антагонисты:** налоксон, налтрексон, метилналтрексон.

Клиническое применение

Боль от умеренной до сильной или рефрактерной, диарея (лоперамид, дифеноксилат), острый отек легких, поддерживающие программы при расстройствах, связанных с употреблением опиатов (метадон, бупренорфин + налоксон), абстинентный синдром у новорожденных (метадон, морфин).

Побочные эффекты

Тошнота, рвота, зуд (выброс гистамина), расстройства, связанные с употреблением опиатов, угнетение дыхания, запор, спазм сфинктера Одди, миоз (кроме меперидина → мидриаз), интоксикация ЦНС другими препаратами. Толерантность не приводит к развитию миоза и запора.

Для лечения интоксикации используйте налоксон, а для профилактики рецидивов – налтрексон после детоксикации.

Трамадол

Механизм действия

Очень слабый агонист опиоидных рецепторов; также ингибирует обратный захват норадреналина и серотонина.

Клиническое применение

Хроническая боль.

Побочные эффекты

Подобно опиоидам; снижает порог судорожной готовности; серотониновый синдром.

Буторфанол, налбуфин

Механизм действия
Частичные агонисты μ-опиоидных рецепторов и полные агонисты κ-опиоидных рецепторов.

Клиническое применение
Обезболивание при сильной боли (например, при родах).

Побочные эффекты
Смешанные опиоидные агонисты/антагонисты вызывают меньшее угнетение дыхания, чем полные опиоидные агонисты. Могут вызывать симптомы отмены опиоидов, если пациент также принимает полные опиоидные агонисты (из-за конкуренции за опиоидные рецепторы). Нелегко купируется налоксоном.

Капсаицин

В природе содержится в остром перце.

Механизм действия
Чрезмерная стимуляция и десенсибилизация ноцицептивных волокон → ↓ высвобождение вещества P → ↓ боль.

Клиническое применение
Мышечно-скелетная и нейропатическая боль.

Лечение глаукомы

↓ ВГД через ↓ количество водянистой влаги (подавляет синтез/секрецию или ↑ дренаж).

Класс препаратов	Примеры	Клиническое применение	Побочные эффекты
β-блокаторы	Тимолол, бетаксолол, картеолол	↓ синтез водянистой влаги	Никаких изменений зрачков или зрения.
α-агонисты	Адреналин (α1), апраклонидин, бримонидин (α2)	• ↓ синтез водянистой влаги посредством вазоконстрикции (адреналин) • ↓ синтез водянистой влаги (апраклонидин, бримонидин) • ↑ отток водянистой влаги по увеосклеральному пути	Мидриаз (α1); не применять при закрытоугольной глаукоме. Нечеткое зрение, гиперемия глаз, ощущение инородного тела, аллергические реакции глаз, зуд глаз.
Диуретики	Ацетазоламид	↓ синтез водянистой влаги путем ингибирования карбоангидразы	Никаких изменений зрачков или зрения.
Простагландины	Биматопрост, латанопрост (PGF2α)	↑ отток водянистой влаги через ↓ сопротивления потоку через увеосклеральный путь	Потемнение радужной оболочки глаза (пожелтение), рост ресниц
Холиномиметики (M3)	**Прямое действие** пилокарпин, карбахол **Непрямое действие:** физостигмин, эхотиофат	↑ отток водянистой влаги за счёт сокращения цилиарной мышцы и раскрытия трабекулярной сети Применяется при острой закрытоугольной глаукоме — он очень эффективен для раскрытия трабекулярной сети в шлеммовом канале.	Миоз (сокращение мышц зрачкового сфинктера) и циклоспазм (сокращение цилиарной мышцы)

SYNAPSE

НЕВРОЛОГИЯ

Внутренние болезни

Высшая Школа Терапии

Самый полный и продолжительный курс по терапии, за 12 месяцев которого вы изучите все направления этой обширной специальности. Дважды в неделю вас ждут 2 часа живого общения с практикующими врачами, экспертами мирового уровня, и возможность перенять их клинический опыт из первых рук

0% сухой теории, 100% клинического мышления и логики

Станьте мастером дифференциальной диагностики благодаря междисциплинарному подходу

получить бесплатную консультацию

узнать подробнее

ПСИХИАТРИЯ

Психиатрия — это раздел, где проверяется ваше клиническое чутьё и умение распознавать паттерны поведения. Здесь диагноз не выстраивается по анализам и мазкам — он строится из симптомов, динамики и контекста.

В этом разделе First Aid:

- выстраивает психиатрические расстройства в логические группы и паттерны, а не в списки;
- учит отличать депрессию от биполярного расстройства, шизофрению от шизоаффективного расстройства, тревожные и стрессовые состояния по ключевым признакам;
- связывает клинику, фармакологию и этиологию в единую систему.

Психиатрия — это не «заучивание DSM». Это понимание, как проявляется болезнь в поведении и мышлении пациента.

ПСИХОЛОГИЯ

Классическое обусловливание

Обучение, при котором естественная реакция (слюноотделение) вызывается условным, или усвоенным, стимулом (звонком), который ранее предъявлялся вместе с безусловным стимулом (пищей). Обычно вызывает непроизвольные реакции.

Классические эксперименты Павлова с собаками: звонок в колокольчик вызывал слюноотделение.

Оперантное обусловливание

Обучение, при котором определённое действие выполняется, поскольку оно влечет за собой наказание или вознаграждение. Обычно вызывает произвольные реакции.

Подкрепление (Reinforcement)
Целевое поведение (реакция) сопровождается желаемым вознаграждением (положительное подкрепление) или устранением аверсивного стимула (отрицательное подкрепление).

Наказание (Punishment)
Многократное применение аверсивного стимула (позитивное наказание) или лишение желаемого вознаграждения (негативное наказание) для подавления нежелательного поведения.

Угасание (Extinction)
Прекращение подкрепления (положительного или отрицательного) в конечном итоге приводит к исчезновению поведения. Может происходить при оперантном или классическом обусловливании.

Квадранты оперантного обусловливания Скиннера:

	увеличивает поведение	уменьшает поведение
добавление стимула	позитивное подкрепление	позитивное наказание
удаление стимула	негативное подкрепление	негативное наказание

Перенос и контрперенос

Перенос (transference)
Пациент проецирует чувства к формирующим или другим значимым для него личностям на врача (например, психиатр воспринимается как родитель).

Контрперенос (countertransference)
Врач проецирует на пациента чувства, связанные с формирующими или другими значимыми для него людьми (например, пациент напоминает врачу о младшем брате или сестре).

Механизмы защиты эго (психологические защиты)

Мысли и поведение (произвольные или непроизвольные), используемые для разрешения конфликта и предотвращения нежелательных чувств (например, тревоги, депрессии).

НЕЗРЕЛЫЕ МЕХАНИЗМЫ ЗАЩИТЫ

1. Отыгрывание (Acting out)
Подсознательное преодоление стрессовых факторов или эмоциональных конфликтов посредством действий, а не размышлений или чувств.

Пример: пациент пропускает сеансы терапии из-за сильного дискомфорта, вызванного его прошлым.

2. Отрицание (Denial)
Избегание осознания болезненной реальности.

Пример: больной раком планирует работать полный рабочий день, несмотря на предупреждение о значительной усталости во время химиотерапии.

3. Смещение (Displacement)
Перенаправление эмоций или импульсов на нейтрального человека или объект (против проекции).

Пример: получив выговор от директора, расстроенный учитель возвращается домой и критикует кулинарные способности своей жены вместо того, чтобы поговорить с директором напрямую.

4. Диссоциация (Dissociation)
Временное, резкое изменение личности, памяти, сознания или двигательного поведения с целью избегания эмоционального стресса. Пациент не полностью помнит травмирующее событие или не может его полностью восстановить.

Пример: человек, переживший сексуальное насилие, видит обидчика и внезапно становится безразличным и отстраненным.

5. Фиксация (Fixation)
Частичное сохранение на более детском уровне развития (против регрессии).

Пример: студентка колледжа продолжает сосать большой палец, готовясь к стрессовым экзаменам.

6. Идеализация (Idealization)
Выражение исключительно позитивных мыслей о себе и других при игнорировании негативных мыслей.

Пример: пациент хвастается своим врачом и его достижениями, игнорируя при этом какие-либо недостатки.

7. Идентификация (Identification)
В значительной степени бессознательное перенятие характеристик, качеств или черт другого человека или группы.

Пример: врач-ординатор начинает класть стетоскоп в карман, как ее любимый лечащий врач, вместо того, чтобы носить его на шее, как раньше.

8. Интеллектуализация (Intellectualization)
Использование фактов и логики для эмоционального дистанцирования от стрессовой ситуации.

Пример: пациент, у которого диагностирован рак, обсуждает патофизиологию заболевания.

9. Изоляция (аффекта) (Isolation (of affect))
Отделение чувств от идей и событий.

Пример: описание убийства в мельчайших подробностях без какого-либо эмоционального отклика.

10. Пассивная агрессия (Passive aggression)
Демонстрация враждебных чувств без конфронтации; косвенное выражение сопротивления.

Пример: недовольный сотрудник постоянно опаздывает на работу, но не признается, что это способ отомстить руководителю.

11. Проекция (Projection)
Приписывание неприемлемого внутреннего импульса внешнему источнику (в отличие от смещения).

Пример: мужчина, который хочет изменить своей жене, обвиняет ее в неверности.

12. Рационализация (Rationalization)
Представление правдоподобных объяснений событий, которые на самом деле произошли по другим причинам, обычно с целью избежать самообвинения.

Пример: недавно уволенный сотрудник утверждает, что работа в любом случае не была важной.

13. Формирование реакции (Reaction formation)
Замена отвергнутой идеи или чувства акцентом на ее противоположности (в отличие от сублимации).

Пример: отчим относится к ребенку, который ему не нравится, с чрезмерной заботой и опекой.

14. Регрессия (Regression)
Непроизвольный возврат часов созревания к поведению, которое ранее демонстрировалось в условиях стресса (в отличие от фиксации).

Пример: ребенок, ранее приученный к туалету, снова начинает недержание мочиться в постель после рождения брата или сестры..

15. Репрессия (Repression)
Непроизвольное утаивание идеи или чувства от сознания (в отличие от подавления).

Пример: 20-летний парень не помнит, что 10 лет назад ходил на консультацию к психологу во время развода родителей.

16. Разделение (Splitting)

Убеждённость в том, что люди в разное время либо все хороши, либо все плохи, из-за нетерпимости к неопределённости. Распространено при пограничном расстройстве личности.

Пример: пациент говорит, что все медсестры холодные и бесчувственные, но врачи теплые и дружелюбные.

ЗРЕЛЫЕ МЕХАНИЗМЫ ЗАЩИТЫ

1. Сублимация (Sublimation)

Замена неприемлемого желания действием, аналогичным желанию, но социально приемлемым.

Пример: агрессия подростка по отношению к родителям из-за их завышенных ожиданий находит свое отражение в достижении успехов в спорте.

2. Альтруизм (Altruism)

Смягчение негативных чувств посредством непрошенной щедрости, которая приносит удовлетворение.

Пример: босс мафии делает крупное пожертвование на благотворительность.

3. Подавление (Suppression)

Намеренное сокрытие идеи или чувства от сознания (в отличие от репрессии); временное.

Пример: спортсмен сосредотачивается на других задачах, чтобы не беспокоиться о важном предстоящем матче.

4. Юмор (Humor)

Игривое выражение неприятных чувств, чтобы отвлечь внимание от переживаний.

Пример: нервный студент-медик шутит по поводу не сданного экзамена.

Горе / Скорбь

Естественное чувство, возникающее в ответ на смерть близкого человека. Симптомы и динамика развития различаются у каждого человека, специфичны для каждой утраты и не следуют фиксированной последовательности стадий. Помимо чувства вины, грусти и тоски, пациенты могут испытывать соматические симптомы, галлюцинации, связанные с умершим, и/или преходящие эпизоды желания умереть вместе с любимым человеком или вместо него.

Типичное острое горе ограничено по времени (адаптация происходит в течение 6 месяцев) и не является расстройством.

Длительное горе — диагностируется, если горе остается интенсивным, постоянным и продолжительным (не менее 6–12 месяцев), значительно ухудшает функционирование, не соответствует культурным или религиозным нормам пациента и не отвечает критериям другого расстройства (например, большого депрессивного расстройства [БДР]).

Нормальное развитие младенцев и детей

Даты достижения вех развития являются приблизительными и различаются в зависимости от источника. Детям, не достигшим вех развития, может потребоваться обследование на предмет возможной задержки развития.

Возраст	Двигательные навыки	Социальные навыки	Верабальные/ когнитивные навыки
Младенец 0-12 мес.	• Исчезновение примитивных рефлексов: Моро, поисковый, ладонный, Бабинского. • Поднимает голову лёжа (1 мес.), перево-рачивается и садится (6 мес.), ползает (8 мес.), стоит (10 мес.), ходит (12–18 мес.). • Передаёт игрушки из рук в руки (6–9 мес.), пинцетный захват (10 мес.). • Указывает на предметы (12 мес.).	• Социальная улыбка (к 2 мес.) • Тревожность к незнакомцам (к 6 мес.) • Тревожность разлуки (к 9 мес.)	• Ориентируется — сначала на голос (к 4 мес.), затем на имя и жесты (к 9 мес.) • Постоянство объектов (к 9 мес.) • Говорит «мама» и «папа» (к 10 мес.)
Тоддлер (Toddler) 12–36 мес.	• Ходит, делает первые шаги (к 12 мес.) • Поднимается по лестнице (к 18 мес.) • Количество кубиков, сложенных друг на друга = возраст (лет) × 3 • Ест самостоятельно вилкой и ложкой (к 20 мес.) • Пинает мяч (к 24 мес.)	• Параллельная игра (к 24–36 мес.) • Отдаляется от родителя и возвращается к нему (к 24 мес.) • Формирование основной гендер-ной идентичности (к 36 мес.)	• Использует 50–200 слов (к 2 годам) • Использует 300+ слов (к 3 годам)
Дошкольный возраст 3–5 лет	• Вождение на трёхко-лёсном велосипеде (3 колеса в 3 года). • Рисунки — копиро-вание линий или кругов, контурных фигур (к 4 годам). • Ловкость — прыгает на одной ноге к 4 годам, использует пуговицы и молнии, ухаживает за собой (к 5 годам).	• Свобода — комфортно проводит часть дня отдельно от родителей (к 3 годам). • Друзья — совместные игры, имеет воображае-мых друзей (к 4 годам).	• Язык — понимает 1000 слов (с тремя нулями) (к 3 годам), использует полные предложения и предлоги (к 4 годам). • Может рассказывать подробные истории (к 4 годам).

ПАТОЛОГИИ

Жестокое обращение с детьми (Child abuse)

NB! Обо всех случаях предполагаемого жестокого обращения с детьми необходимо сообщать в местные службы защиты детей.

1. Пренебрежение

Плохая гигиена, недоедание, замкнутость, нарушение социального/эмоционального развития, задержка физического развития из-за отсутствия у ребёнка достаточного питания, жилья, присмотра, образования и/или ласки.

NB! Наиболее распространенная форма жестокого обращения с детьми.

2. Физическое насилие

Неслучайные травмы (например, переломы, ушибы, ожоги). Травмы, часто находящиеся на разных стадиях заживления или имеющие характер, напоминающий возможные орудия травмы. Включает в себя травму головы, полученную в результате жестокого обращения (синдром детского сотрясения), характеризующуюся субдуральными гематомами или кровоизлияниями в сетчатку.

Опекуны могут откладывать обращение за медицинской помощью для ребёнка или давать объяснения, не соответствующие стадии развития ребёнка или характеру травмы.

NB! 40% смертей, связанных с жестоким обращением с детьми или отсутствием заботы, происходят среди детей в возрасте до 1 года.

3. Сексуальное насилие

ИППП, инфекции мочевыводящих путей, а также травмы половых органов, ануса или полости рта. Чаще всего физические признаки отсутствуют; сексуальное насилие не следует исключать из дифференциальной диагностики при отсутствии физической травмы.

Дети часто демонстрируют сексуальные знания или поведение, не соответствующие их возрасту.

Пик случаев сексуального насилия приходится на возраст 9–12 лет.

4. Эмоциональное насилие

У младенцев и маленьких детей может отсутствовать связь с воспитателем, но они чрезмерно ласковы с менее знакомыми взрослыми. Они могут быть агрессивны по отношению к детям и животным или испытывать необычную тревожность.

Дети старшего возраста часто эмоционально нестабильны и склонны к вспышкам гнева. Они могут дистанцироваться от воспитателей и других детей. У них могут проявляться неопределённые соматические симптомы, для которых невозможно установить медицинскую причину.

~ 80% молодых людей, ставших жертвами эмоционального насилия в детстве, к 21 году имеют ≥ 1 психического заболевания.

Синдром уязвимого ребенка

Родители ошибочно воспринимают ребёнка как особенно подверженного болезням или травмам (в отличие от искусственного расстройства, навязанного другому). Обычно это происходит после серьёзной болезни ребёнка или опасного для жизни события. Может привести к пропуску занятий в школе или чрезмерному использованию медицинских услуг.

Детские и ранние расстройства

Синдром дефицита внимания и гиперактивности (СДВГ)

Начинается в возрасте до 12 лет, но диагноз может быть установлен только после 4 лет. Характеризуется гиперактивностью, импульсивностью и/или невнимательностью в ≥ 2 ситуациях (например, в школе, дома и др.).

Нормальный уровень интеллекта, но часто сочетается с трудностями в школе. Часто сохраняется и во взрослом возрасте. Часто сочетается с другими поведенческими, когнитивными расстройствами или расстройствами развития.

Лечение: стимуляторы (например, метилфенидат) +/– поведенческая терапия; альтернативные методы включают атомоксетин и α_2-агонисты (например, клонидин, гуанфацин).

Расстройство аутистического спектра

Начало в раннем детстве. Нарушения социального взаимодействия и коммуникации, повторяющееся/ритуализированное поведение, ограниченные интересы. Может сопровождаться умственной отсталостью и/или более высокими, чем средний, способностями к определённым навыкам (например, музыке). Чаще встречается у мужчин. Сочетается с увеличением размера головы и/или мозга.

Расстройство поведения (Conduct disorder)

Повторяющееся, устойчивое поведение, нарушающее общественные нормы или основные права других людей (например, агрессия по отношению к людям и животным, уничтожение имущества, воровство). После 18 лет часто переклассифицируется как антисоциальное расстройство личности.

Лечение: психотерапия (например, когнитивно-поведенческая терапия [КПТ]).

Деструктивное расстройство регуляции настроения

Начало в возрасте до 10 лет, диагноз устанавливается после 6 лет. Тяжелые, повторяющиеся вспышки гнева, несоразмерные ситуации. В промежутках между вспышками ребёнок постоянно злится и раздражителен.

Лечение: КПТ, стимуляторы, антипсихотики.

Интеллектуальная недостаточность (или умственная отсталость)

Глобальный когнитивный дефицит (в отличие от специфического расстройства обучения), который затрагивает рассуждение, память, абстрактное мышление, суждение, язык и обучение. Адаптивное функционирование нарушается, что приводит к серьёзным трудностям в обучении, трудоустройстве, общении, социализации и самостоятельности.

Лечение: психотерапия, трудотерапия, коррекционное образование.

Интермиттирующее эксплозивное расстройство

Начинается после 6 лет. Повторяющиеся вербальные или физические вспышки, свидетельствующие о неспособности контролировать агрессивные импульсы. Вспышки длятся < 30 минут, несоразмерны провокациям и могут привести к юридическим, финансовым или социальным последствиям. Эпизоды не являются преднамеренными и могут вызывать немедленное чувство облегчения, за которым следует раскаяние.

Лечение: психотерапия, СИОЗС.

Оппозиционно-вызывающее расстройство (ОВР)
Паттерн гнева и раздражительности с агрессивным, мстительным и вызывающим поведением по отношению к авторитетным лицам, продолжающийся ≥ 6 месяцев.

Лечение: психотерапия (например, КПТ).

Селективный мутизм
Начинается в возрасте до 5 лет. Тревожное расстройство, длящееся ≥ 1 месяца, характеризуется воздержанием от речи в определённых ситуациях, несмотря на то, что ведёт себя говорливо в других, обычно более комфортных, ситуациях. Развитие (например, речь и язык) обычно не нарушено. Мешает выполнению социальных, академических и профессиональных задач. Часто сочетается с социальным тревожным расстройством.

Лечение: поведенческая, семейная и игровая терапия; СИОЗС.

Тревожное расстройство, связанное с разлукой
Непреодолимый страх разлуки с домом или объектом привязанности, длящийся ≥ 4 недель. Может быть нормальным поведением до 3–4 лет. Может приводить к имитируемым жалобам на физическое недомогание, чтобы избежать посещения школы.

Лечение: КПТ, игровая терапия, семейная терапия.

Специфическое расстройство обучения
Начало в школьном возрасте. Неспособность усваивать или использовать информацию по определённому предмету (например, математике, чтению, письму) на уровне, близком к ожидаемому для данного возраста, в течение ≥ 6 месяцев, несмотря на целенаправленное обучение. Общее функционирование и уровень интеллекта в пределах нормы (в отличие от интеллектуальной недостаточности).

Лечение: академическая поддержка, консультирование, внеклассные занятия.

Синдром Туретта
Начало в возрасте до 18 лет. Внезапные, рецидивирующие, неритмичные, стереотипные двигательные (например, гримасы, пожимание плечами) и вокальные (например, хрюканье, прочищение горла) тики, сохраняющиеся более 1 года. У некоторых пациентов наблюдается копролалия (непроизвольная непристойная речь). Связан с обсессивно-компульсивным расстройством (ОКР) и СДВГ.

Лечение: психообразование, поведенческая терапия. При стойких и мучительных тиках: тетрабеназин, антипсихотики, α_2-агонисты.

Ориентация

Способность пациентов помнить дату и время, своё местонахождение и свою личность (**порядок потери:** время → место → личность).

Частые причины потери ориентации: алкоголь, наркотики, водно-электролитный дисбаланс, черепно-мозговая травма, гипогликемия, инфекция, дефицит питательных веществ, гипоксия.

Амнезия

Ретроградная амнезия

Неспособность вспомнить события, предшествовавшие поражению ЦНС.

Антероградная амнезия

Неспособность вспомнить события, произошедшие после инсульта ЦНС (↓ приобретение новой памяти).

Синдром Корсакова

Амнезия (антеградная > ретроградная) и дезориентация, вызванные дефицитом витамина B1. Связан с нарушением и деструкцией лимбической системы, особенно мамиллярных тел и переднего таламуса. Наблюдается при хроническом употреблении алкоголя как позднее нейропсихическое проявление энцефалопатии Вернике. Характерны конфабуляции.

Диссоциативные расстройства

Расстройство деперсонализации/дереализации

Стойкое чувство отчуждённости или отчуждения от собственного тела, мыслей, восприятий и действий (деперсонализация) или от окружающего мира (дереализация). Тестирование на целостную реальность (в отличие от психоза).

Диссоциативная амнезия

Неспособность вспомнить важную личную информацию, обычно после тяжёлой травмы или стресса.
Может сопровождаться диссоциативной фугой (резким, неожиданным отъездом из дома).

Диссоциативное расстройство личности

Ранее называлось множественным расстройством личности.
Наличие ≥ 2 отдельных личностных идентичностей или состояний личности, как правило, с различными воспоминаниями и моделями поведения. Чаще встречается у женщин.
Связано с анамнезом сексуального насилия, ПТСР, депрессией, употреблением психоактивных веществ, пограничным расстройством личности, соматическими симптомами.

Делирий

Уровень сознания «то поднимается, то опускается» с острым началом, ↓ объема внимания, ↓ уровня возбуждения. Характеризуется дезорганизованным мышлением, галлюцинациями (часто зрительными), искаженным восприятием (например, иллюзиями), нарушением цикла сон-бодрствование, когнитивной дисфункцией, возбуждением. Обратимо.

Обычно вторичное расстройство на фоне других диагностируемых заболеваний (например, заболевания ЦНС, инфекции, травмы, употребления/абстиненции психоактивных веществ, метаболических/электролитных нарушений, кровотечения, задержек мочи/кала) или приема лекарств (например, антихолинергических препаратов), особенно у пожилых людей.

Наиболее частое проявление измененного психического состояния в стационарных условиях, особенно в отделении интенсивной терапии или во время длительного пребывания в больнице.

На ЭЭГ может отмечаться диффузное замедление фонового ритма.

Лечение: выявление и коррекция основного заболевания. Методы ориентации в пространстве (например, постоянное наличие часов или календаря), коррекция нарушений сна и повышение когнитивной стимуляции для купирования симптомов. Антипсихотики (например, галоперидол) по мере необходимости.

Необходимо избегать ненужного ограничения движений и приема препаратов, которые могут усугубить делирий (например, антихолинергических препаратов, бензодиазепинов, опиоидов).

Психоз

Искаженное восприятие реальности, характеризующееся бредом, галлюцинациями и/или дезорганизацией мышления и речи. Может возникать у пациентов с психическими или другими заболеваниями, а также вследствие употребления психоактивных веществ или лекарств.

Бред (Delusions)

Ложные, фиксированные, идиосинкразические убеждения, которые сохраняются, несмотря на доказательства обратного, и нетипичны для культуры или религии пациента (например, пациент считает, что другие читают его мысли).

Варианты включают эротоманический, бред величия, ревнивый, персекуторный, соматический, смешанный и неуточненный.

Дезорганизованное мышление

Речь может быть бессвязной («словесная мешанина»), отвлеченной или спутанной («свободные ассоциации»).

Галлюцинации

Восприятие в отсутствие внешних стимулов (например, видение света, которого на самом деле нет).

Виды включают:

- **Слуховые** — чаще возникают при психических заболеваниях (например, шизофрении), чем при неврологических.
- **Зрительные** — чаще возникают при неврологических заболеваниях (например, деменции), делирии или наркотической интоксикации, чем при психических.

- **Тактильные** — часто встречаются при алкогольной абстиненции и употреблении стимуляторов (например, «ползающие кокаиновые мурашки», разновидность паразитарного бреда).
- **Обонятельные** — часто возникают в виде ауры при височной эпилепсии (например, запах жженой резины) и при опухолях головного мозга.
- **Вкусовые** — встречаются редко, но наблюдаются при эпилепсии.
- **Гипнагогические** — возникают при засыпании. Иногда наблюдаются при нарколепсии.
- **Гипнопомпические** — возникает при пробуждении ото сна. Иногда наблюдается при нарколепсии.

Нужно отличать от **иллюзий**, которые представляют собой неправильное восприятие реальных внешних стимулов (например, человек принимает тень за чёрную кошку).

Расстройство настроения

Характеризуется ненормальным диапазоном настроений или внутренних эмоциональных состояний и потерей контроля над ними. Тяжесть настроения вызывает стресс и нарушения социальной и профессиональной деятельности.

Включает в себя большое депрессивное, биполярное, дистимическое и циклотимическое расстройства. Эпизодические наложенные психотические признаки (бред, галлюцинации, дезорганизованная речь/поведение) могут присутствовать в любой момент во время эпизодов настроения (за исключением гипомании).

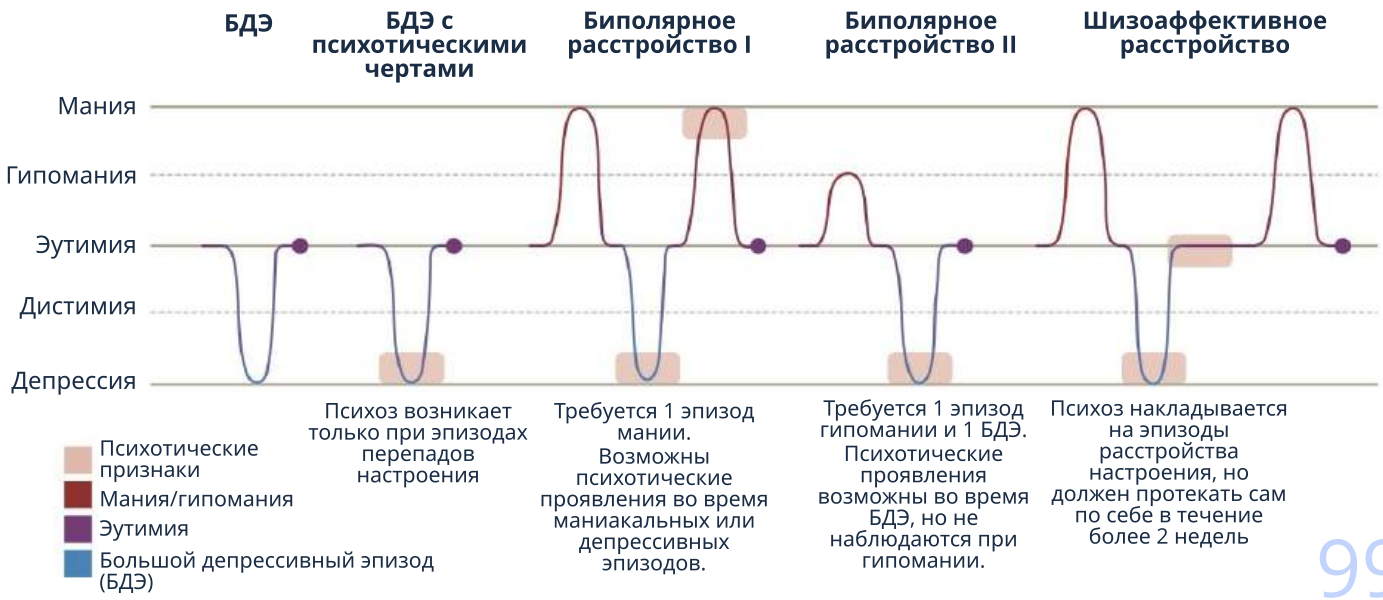

Расстройства шизофренического спектра

Шизофрения

Хроническое заболевание, вызывающее выраженные функциональные нарушения.

Категории симптомов включают:

- **Позитивные** — избыточное или искажённое функционирование (например, галлюцинации, бред, необычные мыслительные процессы, дезорганизованная речь, странное поведение).
- **Отрицательные** — сниженное функционирование (например, притуплённый аффект, апатия, ангедония, алогия, асоциальное поведение).
- **Когнитивные** — снижение способности понимать или планировать, снижение рабочей памяти, невнимательность.

Диагноз ставится при наличии ≥ 2 из следующих активных симптомов, включая ≥ 1 из симптомов № 1–3:

1. Бред.
2. Галлюцинации, часто слуховые.
3. Дезорганизованная речь.
4. Дезорганизованное или кататоническое поведение.
5. Негативные симптомы.

Связано с измененной дофаминергической активностью, ↑ серотонинергической активностью и ↓ дендритным ветвлением. Вентрикуломегалия при нейровизуализации.

Распространенность в течение жизни — 1,5% (мужчины > женщины). У мужчин проявляется раньше (в конце подросткового возраста — начале 20-х годов), чем у женщин (в конце 20-х — начале 30-х годов). ↑ риск самоубийства.

Чрезмерное употребление каннабиса в подростковом возрасте связано с ↑ частотой возникновения и ухудшением течения психотических, аффективных и тревожных расстройств.

Лечение: атипичные антипсихотики (например, рисперидон) являются препаратами первой линии.

Негативные симптомы часто сохраняются после лечения, несмотря на исчезновение позитивных симптомов.

Диагноз устанавливается при появлении симптомов ≥ за 6 месяцев до постановки диагноза; требуется ≥ 1 месяца активных симптомов в течение последних 6 месяцев.

Кратковременное психотическое расстройство — ≥ 1 позитивного симптома, длящегося от 1 дня до 1 месяца, обычно связанного со стрессом.

Шизофреноформное расстройство — ≥ 2 симптомов, длящихся от 1 до 6 месяцев.

Шизоаффективное расстройство

Симптомы схожи как с шизофренией, так и с расстройствами настроения (большим депрессивным расстройством или биполярным расстройством). Для дифференциальной диагностики с расстройством настроения с психотическими проявлениями у пациента должны наблюдаться психотические симптомы в течение ≥ 2 недель без маниакального или депрессивного эпизода.

Бредовое расстройство: ≥ 1 бредового момента длительностью более 1 месяца, но без расстройства настроения или других психотических симптомов. Ежедневно не влияет на самочувствие. Может передаваться близкими людьми, включая социализацию, может находиться под влиянием патологического, навязчивого убеждения, но в остальном не нарушает отношения (folie à deux).

Шизотипическое расстройство личности

Кластерное расстройство личности, также относящееся к спектру шизофрении. Может включать кратковременные психотические эпизоды (например, бред), которые встречаются реже и протекают тяжелее, чем при шизофрении.

Маниакальный эпизод

Отчетливый период ненормально и постоянно приподнятого, экспансивного или раздражительного настроения и ↑ активности или энергии.

Диагноз ставится при наличии выраженного функционального нарушения с ≥ 3 из следующих симптомов в течение ≥ 1 недели или любой продолжительности, если требуется госпитализация:

- Отвлекаемость
- Импульсивность/Нескромность — стремление к удовольствию без оглядки на последствия (гедонизм)
- Грандиозность — завышенная самооценка
- Поток идей — скачка мыслей
- ↑ целенаправленная активность/психомоторное возбуждение
- ↓ потребность во сне
- Разговорчивость или скованная речь

Гипоманиакальный эпизод (гипомания)

Аналогично маниакальному эпизоду, за исключением того, что расстройство настроения не настолько сильное, чтобы вызвать выраженное нарушение социальной и/или профессиональной деятельности или потребовать госпитализации.

Обычно наблюдается ненормальное ↑ повышение активности или энергии. Психотических признаков нет. Длится ≥ 4 дней подряд.

Биполярное расстройство

Биполярное расстройство I типа (требуется 1 тип эпизода) — ≥ 1 маниакальный эпизод +/– гипоманиакальный или депрессивный эпизод (могут быть разделены любым промежутком времени).

Биполярное расстройство II типа (требуется 2 типа эпизодов) — гипоманиакальный и депрессивный эпизод (без истории маниакальных эпизодов).

Настроение и функционирование пациента обычно нормализуются между эпизодами. Приём антидепрессантов может дестабилизировать настроение. Высокий риск суицида.

Лечение: атипичные антипсихотики, стабилизаторы настроения (например, литий, ламотриджин, вальпроат, карбамазепин).

Циклотимическое расстройство — более лёгкая форма биполярного расстройства, проявляющаяся в виде колебаний между лёгкими депрессивными и гипоманиакальными симптомами. Продолжительность заболевания должна составлять ≥ 2 лет, при этом симптомы должны присутствовать не менее половины времени, а любая ремиссия должна длиться ≤ 2 месяцев.

Большое депрессивное расстройство

Рецидивирующие эпизоды длительностью ≥ 2 недель, характеризующиеся наличием ≥ 5 из 9 диагностических симптомов, включая подавленное настроение или ангедонию (или раздражительность у детей):

1. Нарушения сна
2. ↓ интерес к приятным занятиям (ангедония)
3. Чувство вины или чувство собственной никчемности
4. ↓ энергичность
5. ↓ концентрация внимания
6. Изменение аппетита/веса
7. Психомоторная заторможенность или ажитация
8. Суицидальные мысли

Требуется обследование на наличие предыдущих маниакальных или гипоманиакальных эпизодов для исключения биполярного расстройства.

Лечение: КПТ и СИОЗС являются препаратами первой линии; альтернативы включают СИОЗСН, миртазапин, бупропион, электросудорожную терапию (ЭСТ), кетамин.

Реакция на значимую утрату (например, тяжелую утрату, стихийное бедствие, инвалидность) может напоминать депрессивный эпизод. Диагноз БДР ставится при наличии соответствующих критериев.

БДР с психотическими чертами

БДР + галлюцинации или бред. Психотические проявления обычно соответствуют настроению (например, депрессивные темы неадекватности, вины, наказания, нигилизма, болезни или смерти) и возникают только в контексте большого депрессивного эпизода (в отличие от шизоаффективного расстройства).

Лечение: антидепрессанты с атипичными антипсихотиками, электросудорожная терапия.

Стойкое депрессивное расстройство

Также называется дистимией. Часто протекает мягче, чем БДР; ≥ 2 депрессивных симптомов, длящихся ≥ 2 лет (≥ 1 года у детей), с любой ремиссией продолжительностью ≤ 2 месяцев.

БДР с сезонным характером

Ранее называлось сезонным аффективным расстройством. Большие депрессивные эпизоды, возникающие только в определённый сезон (обычно зимой) в течение ≥ 2 лет подряд и в течение большинства лет в течение жизни. Часто встречаются атипичные симптомы.

Лечение: стандартная терапия БДР + светотерапия.

Депрессия с атипичными признаками

Характеризуется реактивностью настроения (кратковременным улучшением в ответ на позитивное событие), гиперсомнией, гиперфагией, свинцовым параличом (ощущением тяжести в руках и ногах), длительной чувствительностью к межличностному отторжению. Наиболее распространённый подтип депрессии.

Лечение: КПТ и СИОЗС являются препаратами первой линии. Ингибиторы МАО эффективны, но не являются препаратами первой линии из-за их профиля риска.

Расстройства настроения в послеродовой период

Начало во время беременности или в течение 4 недель после родов. ↑ риск при наличии в анамнезе расстройств настроения.

Послеродовая хандра (бэби-блюз)

Частота возникновения: 50–85%. Характеризуется подавленным настроением, плаксивостью и усталостью, возникающими через 2–3 дня после родов. Обычно проходит в течение 2 недель.

Лечение: поддерживающее. Последующее наблюдение для оценки возможного большого депрессивного расстройства с началом в перинатальном периоде.

БДР с началом в перинатальном периоде

Частота возникновения составляет 10–15%. Ранее называлось послеродовой депрессией. Соответствует критериям БДР с началом либо во время беременности, либо в течение 4 недель после родов.

Лечение: КПТ и СИОЗС являются препаратами первой линии.

Послеродовой психоз

Частота возникновения: 0,1–0,2%. Характеризуется бредом, соответствующим настроению, галлюцинациями и мыслями о причинении вреда ребёнку или себе.

Факторы риска: первая беременность, семейный анамнез, биполярное расстройство, психотическое расстройство, недавняя смена лекарственной терапии.

Лечение: госпитализация и начало терапии атипичными антипсихотиками; при недостаточности эффекта возможно применение электросудорожной терапии.

Электросудорожная терапия

Быстродействующий метод лечения рефрактерной депрессии, депрессии с психотическими симптомами, кататонии и острой суицидальной активности. Вызывает тонико-клонические судороги под наркозом и нейромышечной блокадой.

Побочные эффекты включают дезориентацию, головную боль, частичную антероградную/ретроградную амнезию, обычно исчезающую в течение 6 месяцев. Абсолютных противопоказаний нет. Безопасен для беременных и пожилых людей.

Факторы риска самоубийства

Мнемоника: SAD PERSONS

- **S**ex - Пол (мужской)
- **A**ge - Возраст (молодой или пожилой)
- **D**epression - Депрессия
- **P**revious attempt - Предыдущая попытка (наивысший фактор риска)
- **E**thanol or drug use - Употребление этанола или наркотиков
- **R**ational thinking loss - Потеря рационального мышления (психоз)
- **S**ickness - заболевание
- **O**rganized plan - Организованный план
- **N**o spouse - Отсутствие супруга(и) или другой социальной поддержки
- **S**tated future intent - Выраженные намерения на будущее

Наиболее распространённый способ самоубийства в США — огнестрельное оружие; доступ к оружию ↑ риск смерти от самоубийства.

Женщины чаще пытаются совершить самоубийство; мужчины чаще умирают.

Другие факторы риска включают недавнюю госпитализацию в психиатрическую больницу и случаи самоубийства в семейном анамнезе.

К защитным факторам относятся эффективное лечение сопутствующих заболеваний; наличие медицинских, семейных или общественных связей; культурные/религиозные убеждения, поощряющие чувство самосохранения; и развитые навыки решения проблем.

Тревожные расстройства

Неадекватные переживания страха/тревоги и их физические проявления, не соответствующие силе воздействия стрессоров.

Симптомы не связаны с другими заболеваниями (например, психическим расстройством, гипертиреозом) или употреблением психоактивных веществ. Включает паническое расстройство, фобии, генерализованное тревожное расстройство, селективный мутизм, тревожное расстройство, связанное с болезнью, обсессивно-компульсивное расстройство (ОКР), посттравматическое стрессовое расстройство (ПТСР).

Паническое расстройство

Повторяющиеся панические атаки, сопровождающиеся сильным страхом и дискомфортом ± известный триггер.

Приступы обычно достигают пика через 10 минут при наличии ≥ 4 из следующих симптомов: учащенное сердцебиение, парестезии, деперсонализация или дереализация, боли в животе или тошнота, сильный страх смерти, сильный страх потери контроля, головокружение, боль в груди, озноб, удушье, потливость, дрожь, одышка. Сильная генетическая предрасположенность. ↑ риск суицида.

Диагноз ставится при наличии приступа, за которым в течение ≥ 1 месяца следует ≥ 1 из следующих признаков:

- Постоянная обеспокоенность возможными новыми приступами
- Беспокойство о последствиях приступа
- Изменение поведения, связанное с приступами
- Симптомы представляют собой системные проявления страха.

Лечение: КПТ, СИОЗС и венлафаксин являются препаратами первой линии. В острых случаях иногда применяются бензодиазепины.

Фобии

Сильный, постоянный (≥ 6 месяцев) страх или тревога, вызванные присутствием или ожиданием определённого объекта или ситуации. Пациент часто осознаёт, что страх чрезмерен.

Лечение: КПТ с экспозиционной терапией.

Социальное тревожное расстройство — преувеличенный страх смущения в социальных ситуациях (например, публичные выступления, пользование общественными туалетами).

Лечение: КПТ, СИОЗС, СИОЗСН. При тревожном расстройстве, связанном с выступлениями (например, тревога, связанная с публичными выступлениями), при необходимости используйте β-блокаторы или бензодиазепины.

Агорафобия — иррациональный страх, тревога и/или избегание при столкновении или ожидании ≥ 2 определённых ситуаций (например, общественный транспорт, открытые/закрытые пространства, очереди/толпа, нахождение вне дома в одиночестве). Симптомы обусловлены опасением, что помощь или возможность побега могут быть недоступны. Связано с паническим расстройством.

Лечение: КПТ, СИОЗС.

Генерализованное тревожное расстройство

Чрезмерная тревожность и беспокойство по поводу различных аспектов повседневной жизни (например, работы, школы, детей) в течение большинства дней в течение ≥ 6 месяцев. Сочетается с ≥ 3 из следующих симптомов у взрослых (≥ 1 у детей): трудности с концентрацией внимания, беспокойство, раздражительность, мышечное напряжение, усталость (упадок сил), нарушение сна.

Лечение: КПТ, СИОЗС, СИОЗСН – препараты первой линии. Буспирон, ТЦА, бензодиазепины – препараты второй линии.

Обсессивно-компульсивные расстройства

Обсессии (повторяющиеся навязчивые мысли или ощущения, которые могут вызывать сильный дискомфорт) и/или компульсии (повторяющиеся, часто требующие много времени действия, которые могут облегчить дискомфорт). Связаны с тикозными расстройствами. Недостаточное понимание убеждений/действий связано с худшими последствиями.

Лечение: КПТ и СИОЗС; кломипрамин и венлафаксин являются препаратами второй линии.

Дисморфическое расстройство тела — зацикленность на незначительных или воображаемых недостатках внешности. Вызывает значительный эмоциональный стресс и повторяющиеся действия, связанные с внешностью (например, взгляд в зеркало, чрезмерный уход за собой). Часто встречается при расстройствах пищевого поведения.

Лечение: когнитивно-поведенческая терапия (КПТ).

Трихотилломания — компульсивное выдергивание волос. Причиняет значительный дискомфорт и сохраняется, несмотря на попытки прекратить. Проявляется участками истончения волос или облысения на любом участке тела, чаще всего на волосистой части головы (рис. А). Оставшиеся волосяные стержни имеют разную длину (в отличие от алопеции). Заболеваемость наиболее высока в детском возрасте, но встречается во всех возрастных группах.

Лечение: когнитивно-поведенческая терапия и СИОЗС.

Расстройства, связанные с травмами и стрессом

Расстройство адаптации

Эмоциональные или поведенческие симптомы (например, тревога, вспышки гнева), возникающие в течение 3 месяцев после идентифицируемого психосоциального стрессора (например, развода, болезни) и длящиеся менее 6 месяцев после прекращения действия стрессора. Симптомы не соответствуют критериям другого психического заболевания. Если симптомы сохраняются более 6 месяцев после прекращения действия стрессора, необходимо провести повторную оценку для выявления других причин (например, большого депрессивного расстройства, генерализованного тревожного расстройства).

Лечение: когнитивно-поведенческая терапия (КПТ) является терапией первой линии; могут быть рассмотрены антидепрессанты и анксиолитики.

Посттравматическое стрессовое расстройство

Переживание, наблюдение или обнаружение того, что близкий человек пережил опасную для жизни ситуацию (например, серьёзную травму, сексуальное насилие) → постоянное перевозбуждение, избегание сопутствующих стимулов, навязчивое повторное переживание события (например, кошмары, флешбэки), изменения в когнитивных функциях или настроении (например, страх, ужас, дистресс).
Расстройство длится более 1 месяца, сопровождаясь значительным дистрессом или нарушениями функционирования.

Лечение: КПТ, СИОЗС и венлафаксин — препараты первой линии. Празозин может уменьшить ночные кошмары.

Острое стрессовое расстройство — длится от 3 дней до 1 месяца. Лечение: КПТ; фармакотерапия обычно не показана.

Диагностические критерии по продолжительности симптомов

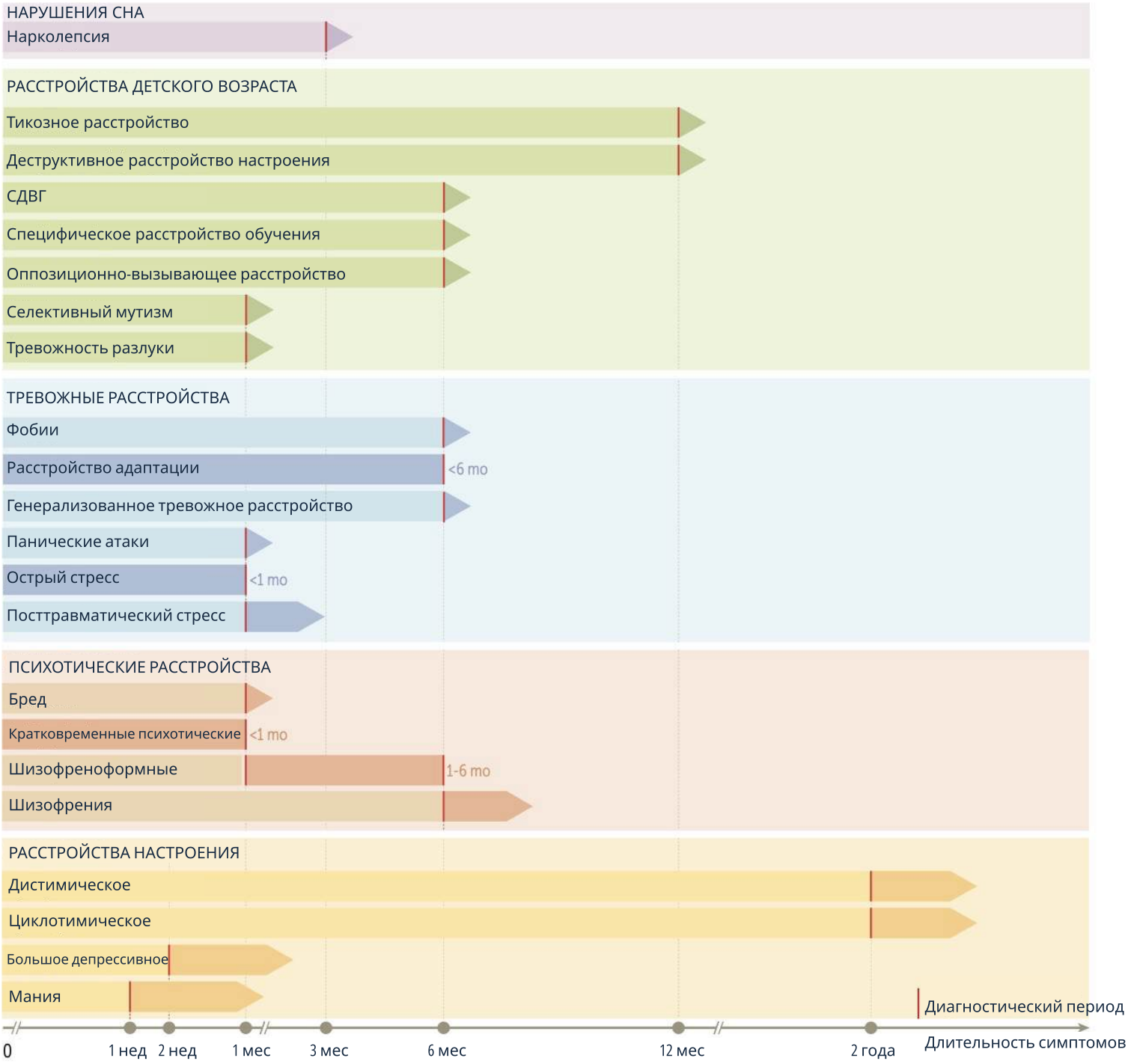

Расстройства личности

Негибкие, дезадаптивные и ригидные, глубоко укоренившиеся модели поведения, вызывающие субъективный дистресс и/или нарушения функционирования; человек обычно не осознаёт наличие проблемы (эгосинтонность). Обычно проявляется в раннем взрослом возрасте. Противопоставляется личностным чертам — непатологическим устойчивым моделям восприятия и поведения.

Три кластера:

- **Кластер A (запоминается как «странный»)** — странный или эксцентричный; неспособность развивать значимые социальные отношения. Психоза нет; генетическая связь с шизофренией.
- **Кластер B (запоминается как «дикий»)** — драматичный, эмоциональный или неустойчивый; генетическая связь с расстройствами настроения и употреблением психоактивных веществ.
- **Кластер C (запоминается как «тревожный»)** — тревожный или пугающий; генетическая связь с тревожными расстройствами.

КЛАСТЕР A

Параноидальное расстройство

Всеобъемлющее недоверие (обвинительное), подозрительность, повышенная бдительность и глубоко циничный взгляд на мир.

Шизоидное расстройство

Предпочитает социальную изоляцию и уединенную деятельность (в отличие от избегающего), ограниченное выражение эмоций, безразличен к мнению окружающих (отчужденный).

Шизотипическое расстройство

Эксцентричная внешность, странные убеждения или магическое мышление, неловкость в межличностном общении. Входит в спектр шизофрении.

КЛАСТЕР B

Антисоциальное расстройство

Пренебрежение правами других без чувства раскаяния. Включает в себя преступность, импульсивность, враждебность и манипулятивность (социопатию). Мужчины > женщины. Пациент должен быть старше 18 лет с признаками начала расстройства поведения до 15 лет. Если пациенту меньше 18 лет, диагноз — расстройство поведения.

Пограничное расстройство

Нестабильное настроение и межличностные отношения, страх быть покинутым, импульсивность, самоповреждение, суицидальные наклонности, чувство эмоциональной опустошенности. Женщины страдают чаще мужчин. Splitting — основной защитный механизм.
Лечение: диалектическая поведенческая терапия.

Театральное расстройство

Привлечение внимания, драматичная речь и эмоциональное выражение, поверхностные и нестабильные эмоции, сексуально провокационный. Может использовать свою внешность для привлечения внимания.

Нарциссическое расстройство

Грандиозность, чувство собственной исключительности; отсутствие эмпатии и потребность в чрезмерном восхищении; часто требует «лучшего» и реагирует на критику с яростью и/или защитной реакцией. Хрупкая самооценка. Часто завидует другим.

КЛАСТЕР С

Избегающее расстройство

Гиперчувствительность к отвержению и критике, социально заторможенный, робкий (трусливый), чувство неполноценности, стремление к отношениям с другими (в отличие от шизоидного типа).

Обсессивно-компульсивное расстройство

Одержимость порядком, перфекционизмом и контролем (обсессивно-компульсивное расстройство); эгосинтонное: поведение, соответствующее собственным убеждениям и установкам (в отличие от ОКР).

Зависимое расстройство

Чрезмерная потребность в поддержке (навязчивость), покорность, низкая уверенность в себе. Пациенты часто застревают в абьюзивных отношениях.

Симуляция

Симптомы являются преднамеренными, мотивация также преднамеренна. Пациент сознательно симулирует, сильно преувеличивает или заявляет о наличии у него расстройства, чтобы получить определённую (внешнюю) выгоду (например, уклонение от работы, получение компенсации). Несоблюдение режима лечения или последующих диагностических тестов. Жалобы исчезают после улучшения (в отличие от симулятивного расстройства).

Симулятивные расстройства

Симптомы являются намеренными, мотивация неосознанна. Пациент сознательно создает физические и/или психологические симптомы, чтобы принять «роль больного» и получить медицинскую помощь и сочувствие (внутренняя выгода).

Симулятивное расстройство, навязанное самому себе

Ранее называлось синдромом Мюнхгаузена. Хроническое симулятивное расстройство с преимущественно физическими признаками и симптомами. Характеризуется анамнезом многочисленных госпитализаций и готовностью к инвазивным процедурам. Чаще встречается у женщин и работников здравоохранения.

Симулятивное расстройство, навязанное другому человеку.

Ранее называлось синдромом Мюнхгаузена по доверенности. Болезнь человека, за которым ухаживают (чаще всего ребёнка, но также встречается у людей с ограниченными возможностями или пожилых людей), вызвана непосредственно лицом, осуществляющим уход (например, причинение физического вреда ребёнку), или сфабрикована (например, ложь о симптомах ребёнка).
Форма жестокого обращения с детьми/пожилыми людьми.

Соматические симптомы и связанные с ними расстройства

Симптомы неосознаваемы, мотивация неосознаваема. Категория расстройств, характеризующаяся физическими симптомами, вызывающими значительные страдания и нарушения. Симптомы не вызываются намеренно и не симулируются.

Соматическое симптоматическое расстройство

≥ 1 жалобы на физическое состояние (например, боль в животе, усталость), длящиеся от нескольких месяцев до нескольких лет. Сопровождается чрезмерными, навязчивыми мыслями и тревогой по поводу симптомов. Может сочетаться с другими заболеваниями.

Лечение: регулярные визиты к одному и тому же врачу с целью устранения активных симптомов, успокоения пациента и избегания ненужных исследований или приема лекарств.

Конверсионное расстройство

Также называется расстройством с функциональными неврологическими симптомами. Необъяснимая потеря сенсорных или двигательных функций (например, психогенные неэпилептические припадки, паралич, слепота, мутизм), часто после острого стрессора; пациент может осознавать симптомы, но быть к ним безразличным («la belle indifférence»); чаще встречается у женщин, подростков и молодых людей.

Тревожное расстройство, связанное с болезнью

Озабоченность мыслями о приобретении или наличии серьезной болезни, часто несмотря на медицинское обследование и заверения; минимальные или отсутствующие соматические симптомы.

Симуляция vs. симулятивное расстройство vs. расстройства с соматическими симптомами

	Симуляция	Симулятивное расстройство	Расстройство с соматическими симптомами
Симптомы	Намеренные	Намеренные	Бессознательные
Мотивация	Намеренная	Бессознательная	Бессознательная

Расстройства пищевого поведения

Чаще всего встречается у молодых женщин.

Нервная анорексия

Сильный страх перед набором веса, переоценка своей худобы и искажение образа тела приводят к ограничению калорийности рациона и резкой потере веса, что приводит к неадекватно низкой массе тела (ИМТ < 18,5 кг/м² для взрослых).

Физиологические нарушения могут проявляться брадикардией, гипотензией, гипотермией, гипотиреозом, остеопорозом, лануго, аменореей (низкое потребление калорий → ↓ лептин → ↓ ГнРГ → ↓ ЛГ, ФСГ → ↓ эстроген → ↓аменорея).

Компульсивно-очистительный тип — повторяющиеся попытки очищения организма (например, злоупотребление слабительными или мочегонными средствами, самопроизвольный вызов рвоты) или переедание в течение последних 3 месяцев. Связано с гипокалиемией.

Ограничительный тип — первичные нарушения поведения включают соблюдение диеты, голодание и/или чрезмерные физические нагрузки. Повторных попыток очищения организма или переедания в течение последних 3 месяцев не наблюдается.

Синдром возобновления питания — часто встречается у пациентов со значительным истощением с внезапным ↑ потреблением калорий → ↑ инсулина → нарушение электролитного баланса (↓ PO_4^{3-}, ↓ K^+, ↓ Mg^{2+}) → сердечнык осложнения, рабдомиолиз, судороги.

Лечение: нутритивная реабилитация, психотерапия, оланзапин.

Нервная булимия

Повторяющиеся эпизоды переедания с компенсаторным очищением организма как минимум еженедельно в течение последних 3 месяцев. ИМТ часто нормальный или слегка избыточный (по сравнению с анорексией). Связано с гипертрофией околоушной слюнной железы (может наблюдаться ↑ сывороточной амилазы), эрозией эмали, синдромом Маллори-Вейсса, электролитными нарушениями (например, ↓ K^+, ↓Cl^-), метаболическим алкалозом, мозолями на тыльной стороне кистей рук вследствие провоцируемой рвоты (симптом Рассела).

Лечение: психотерапия, нутритивная реабилитация, СИОЗС (например, флуоксетин). Бупропион противопоказан из-за риска судорог.

Компульсивное переедание

Повторяющиеся эпизоды компульсивного переедания без очищения организма как минимум еженедельно в течение последних 3 месяцев. ↑ риск развития диабета. Наиболее распространенное расстройство пищевого поведения у взрослых.

Лечение: психотерапия (первая линия); СИОЗС; лиздексамфетамин.

Пикацизм

Повторяющиеся эпизоды употребления в пищу несъедобных веществ (например, льда, грязи, волос, крошек краски) в течение ≥ 1 месяца, которые не воспринимаются как нормальные с точки зрения культуры или развития. Может принести временное эмоциональное облегчение. Часто встречается у детей и во время беременности. Связано с недоеданием, железодефицитной анемией, нарушениями развития, эмоциональной травмой.

Лечение: психотерапия и нутритивная реабилитация (первая линия); СИОЗС (вторая линия).

Гендерная дисфория

Значительное несоответствие между гендерной идентичностью и полом, присвоенным при рождении, длящееся более 6 месяцев и приводящее к стойкому стрессу. Люди испытывают выраженный дискомфорт из-за присвоенного им пола, что мешает их социальной, академической и другим сферам жизни. Люди могут стремиться к гендерному самоутверждению в различных областях, включая социальную, юридическую и медицинскую.

Трансгендер — любой человек, который временно или постоянно испытывает несоответствие между своей гендерной идентичностью и полом, присвоенным при рождении. Некоторые трансгендерные люди испытывают гендерную дисфорию. Несоответствие присвоенному им полу само по себе не является психическим расстройством.

Ночные ужасы, или ночные страхи (Sleep terror disorder)

Периоды безутешного ужаса с криками посреди ночи. Чаще всего встречаются у детей. Возникают во время медленноволновой/глубокой (стадия N3) фазы сна без воспоминаний об эпизоде пробуждения, в отличие от кошмаров, которые случаются во время фазы быстрого сна (с воспоминаниями о страшном сне). Триггерами являются эмоциональный стресс, лихорадка и недостаток сна. Обычно проходят самостоятельно.

Расстройства выделения

Недержание мочи (энурез) и/или дефекация (энкопрез). Обычно диагностируется в детском или подростковом возрасте.

Энурез — возникает ≥ 2 раз в неделю в течение ≥ 3 месяцев у лиц ≥ 5 лет, чаще всего во время сна (ночной энурез).

Терапия первой линии: коррекция поведения (например, запланированное мочеиспускание, ограничение потребления жидкости в ночное время) и положительное подкрепление.

В случаях, когда лечение неэффективно: ночной энурез, будильник, пероральный десмопрессин (аналог АДГ; предпочтительнее имипрамина из-за меньшего количества побочных эффектов).

Энкопрез — возникает ≥ 1 раза в месяц в течение ≥ 3 месяцев у лиц ≥ 4 лет. Возможны варианты с запором и переполнением мочевого пузыря или без них.

Лечение: поведенческая терапия, приучение к туалету, слабительные или клизмы (при запоре).

Нарколепсия

Чрезмерная дневная сонливость (несмотря на хорошее самочувствие после пробуждения) с повторяющимися эпизодами быстро наступающей, невыносимой сонливости ≥ 3 раз в неделю в течение последних 3 месяцев. Обусловлено ↓ выработкой орексина (гипокретина) в латеральном гипоталамусе и нарушением регуляции циклов сна и бодрствования.

Связано с:

- **Гипнагогическими** (непосредственно перед засыпанием) или **гипнопомпическими** (непосредственно перед пробуждением; ощущение взвинченности утром) галлюцинациями.
- **Ночными и нарколептическими эпизодами сна**, начинающимися с фазы быстрого сна (сонный паралич).
- **Катаплексией** (потерей мышечного тонуса после сильного эмоционального стимула, например, смеха).

Лечение: соблюдение гигиены сна (дневной сон по расписанию, регулярный режим сна), дневные стимуляторы (например, модафинил, солриамфетол, питолизант, амфетамины) и/или ночной оксибат натрия (ГОМК).

Расстройство, вызванное употреблением психоактивных веществ

Неадаптивный характер употребления психоактивных веществ, включающий ≥ 2 из следующих симптомов за последний год:

- Толерантность
- Синдром отмены
- Сильная, отвлекающая тяга
- Употребление большего количества или более продолжительное время, чем предполагалось
- Постоянное желание, но невозможность сократить потребление
- Требование времени на приобретение, употребление или восстановление после употребления психоактивных веществ
- Нарушение функционирования на работе, в школе или дома
- Социальные или межличностные конфликты
- Ограничение возможностей для отдыха
- > 1 эпизода употребления, связанного с опасностью (например, небезопасный секс, вождение в нетрезвом виде)

- Продолжение употребления, несмотря на осознание вреда

В случае надлежащего лечения назначенными лекарственными средствами (например, опиоидными анальгетиками, седативными средствами, стимуляторами) симптомы толерантности и отмены не указывают на расстройство, связанное с употреблением психоактивных веществ.

Игровое расстройство (Gambling disorder)

Постоянная, рецидивирующая, проблемная игровая зависимость, которую невозможно лучше описать как маниакальный эпизод.

Диагноз ставится, если пациент соответствует ≥ 4 из следующих критериев:

- Одержим игрой
- Требует большего количества игр для достижения желаемого уровня возбуждения
- Неудачные попытки ограничить, сократить или прекратить играть
- Становится беспокойным или раздражительным при ограничении или попытке прекратить играть
- Играет в азартные игры, чтобы уйти от чувства беспомощности, вины, тревоги или депрессии или облегчить его
- После проигрыша денег в азартных играх продолжает играть, пытаясь отыграться
- Лжет, чтобы скрыть масштабы азартных игр
- Подвергает риску или теряет важные отношения, карьеру или учебу из-за азартных игр
- Ожидает денег от других, чтобы решить финансовый кризис, вызванный азартными играми

Лечение: психотерапия.

Транстеоретическая модель изменений

Концепция, описывающая, как люди меняют вредные привычки или формируют новые здоровые модели поведения, проходя через пять (или шесть, включая рецидив) универсальных стадий:

- Предсозерцание (неосознание проблемы),
- Созерцание (осознание и взвешивание «за»/«против»),
- Подготовка (планирование),
- Действие (активное изменение),
- Поддержание (закрепление результата),
- Рецидив (возврат к старому).

Этап	Особенности	Мотивационные стратегии
Предсозерцание	Отрицает проблему и ее последствия.	Поощряйте самоанализ. Объясняя риски, учитывайте личные приоритеты пациента. Подтвердите свою готовность помочь пациенту.
Созерцание	Признает наличие проблемы, но относится к ней неодно-значно или не желает меняться.	Обсудите плюсы и минусы изменения текущего поведения. Предложите способы поддержки изменений поведения.
Подготовка	Приверженность и планирование изменения поведения.	Используйте мотивационное интервьюирование. Поощряйте первоначальные изменения, формируйте ожидания положительных результатов, предоставляйте ресурсы для помощи в планировании.
Действие	Выполняет план и демонстрирует изменение поведения.	Помощь в разработке стратегий повышения самоэффективности, управления непредвиденными обстоятельствами и преодоления ситуаций, которые вызывают старые модели поведения.
Поддержание	Новые модели поведения закрепляются, интегрируются в личную идентичность и образ жизни.	Подкрепляйте развивающиеся привычки. Оценивайте и снижайте риск рецидива. Хвалите за прогресс.
Рецидив	Регрессия к предыдущему поведению (происходит не всегда).	Зависит от степени регресса. Поощряйте возвращение к изменениям. Убедите, что изменения возможны.

Психиатрические неотложные состояния

Состояние	Причины	Манифестация	Лечение
Серотониновый синдром	Любой препарат, который ↑ 5-HT. • Психиатрические препараты: ингибиторы МАО, СИОЗС, СИОЗСН, ТЦА, вилазодон, вортиоксетин, буспирон • Непсихиатрические препараты: трамадол, ондансетрон, триптаны, линезолид, МДМА декстрометорфан, меперидин, зверобой	↑ активность (нервно-мышечная; например, клонус, гиперрефлексия, гипертония, тремор, судороги), вегетативная нестабильность (например, гипертермия, потливость, диарея), изменение психического состояния	• Бензодиазепины и поддерживающая терапия; ципрогептадин (антагонист 5-HT2-рецепторов) при отсутствии улучшения. • Профилактика: избегать одновременного приема нескольких серотонинергических препаратов и соблюдать период вымывания между ними.
Гипертонический криз	Употребление продуктов, богатых тирамином (выдержанных сыров, вяленого мяса, вина, шоколада), во время приема ингибиторов МАО, недостаточный период выведения при переходе с антидепрессантов на ингибиторы МАО или обратно	Гипертонический криз (тирамин вытесняет другие нейротрансмиттеры [например, NE] в синаптической щели → ↑ симпатическая стимуляция)	Фентоламин
Злокачественный нейролептический синдром	Антипсихотики (типичные > атипичные) + генетическая предрасположенность	Миоглобинурия, лихорадка, энцефалопатия, нестабильность жизненно важных функций, ↑ферменты (например, КФК), ригидность мышц («свинцовая труба»)	Дантролен, дофаминергические препараты (например, бромокриптин, амантадин), бензодиазепины; прекратить применение препарата.

Состояние	Причины	Манифестация	Лечение
Белая горячка (Delirium tremens)	Алкогольная абстиненция; возникает через 2–4 дня после последнего употребления алкоголя. Классически наблюдается в условиях стационара, когда пациент не может пить.	Изменение психического состояния, галлюцинации, вегетативная гиперактивность, тревожность, судороги, тремор, психомоторное возбуждение, бессонница, тошнота	Бензодиазепины длительного действия
Острая дистония	Антипсихотики (типичные > атипичные), противосудорожные препараты (например, карбамазепин), метоклопрамид	Внезапное возникновение мышечных спазмов, скованности и/или окулогирного криза, возникающее через несколько часов или дней после приема препарата; может привести к ларингоспазму, требующему интубации	Бензтропин или дифенгидрамин
Токсичность лития	↑ дозировка лития, ↓выведение почками (например, острая почечная недостаточность), препараты, влияющие на клиренс (например, ингибиторы АПФ, тиазидные диуретики, НПВП) Узкое терапевтическое окно	Тошнота, рвота, невнятная речь, гиперрефлексия, судороги, атаксия, нефрогенный несахарный диабет	Прекратить прием лития, интенсивно увлажнить изотоническим раствором хлорида натрия, рассмотреть возможность проведения гемодиализа.
Токсичность трициклических антидепрессантов	Передозировка ТЦА	Седативный эффект, антихолинергические эффекты, удлинение интервала QT и интервала QRS Трициклические антидепрессанты: судороги, кома, кардиотоксичность (аритмия вследствие ингибирования Na^+-каналов)	Поддерживающее лечение, мониторинг ЭКГ, $NaHCO_3$ (предотвращает аритмию), активированный уголь

Интоксикация и абстиненция от психоактивных препаратов

Препарат	Механизм	Интоксикация	Симптомы отмены
ДЕПРЕССАНТЫ			
		Неспецифические: подъем настроения, ↓ тревожность, седация, поведенческая расторможенность, угнетение дыхания.	Неспецифические: тревога, тремор, судороги, бессонница.
Алкоголь	Положительный аллостерический модулятор ГАМК-А-рецепторов. Подавляет возбуждение NMDA-рецепторов, вызванное глутаматом.	Эмоциональная лабильность, невнятная речь, атаксия, кома, обмороки. Значение АСТ в 2 раза превышает значение АЛТ. **Лечение:** поддерживающее (например, инфузионная терапия, противорвотные средства).	Адаптация вызывает ↑ глутаматных рецепторов; симптомы возникают в результате нерегулируемого избыточного возбуждения. **Лечение:** бензодиазепины длительного действия. 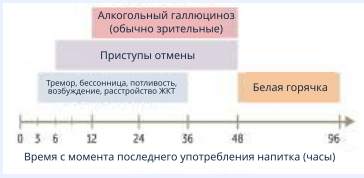
Барбитураты	Положительный аллостерический модулятор рецептора ГАМК-А.	Низкий порог безопасности, выраженное угнетение дыхания. **Лечение:** симптоматическая терапия (например, вспомогательная ИВЛ, ↑ АД).	Делирий, опасный для жизни сердечно-сосудистый коллапс.
Бензодиазепины	Положительный аллостерический модулятор рецептора ГАМК-А.	Высокий порог безопасности. Атаксия, лёгкое угнетение дыхания. **Лечение:** флумазенил (антагонист бензодиазепиновых рецепторов).	Судороги, нарушение сна, депрессия.

Препарат	Механизм	Интоксикация	Симптомы отмены
ДЕПРЕССАНТЫ			
Опиоиды	Модулятор опиоидных рецепторов.	Активация μ-рецепторов вызывает прототипический эффект миоза (сужение зрачков), ↓ моторики ЖКТ, угнетение дыхания и ЦНС, эйфорию, ↓ рвотного рефлекса, судороги. Наиболее частая причина смерти от передозировки наркотиков. **Лечение передозировки:** налоксон.	Мидриаз, диарея, гриппоподобные симптомы, ринорея, зевота, тошнота, потливость, пилоэрекция («резкая отмена»), слезотечение. **Лечение:** симптоматическая терапия, метадон, бупренорфин.
Ингалянты	Усиление ГАМК-сигнализации.	Расторможенность, эйфория, невнятная речь, атаксия, дезориентация, сонливость, периорфистическая сыпь. Быстрое начало и быстрое разрешение.	Раздражительность, дисфория, нарушение сна, головная боль.
СТИМУЛЯНТЫ			
		Повышение настроения, ↓ аппетита, психомоторное возбуждение, бессонница, нарушения сердечного ритма, ↑ЧСС, тревожность.	Последующий «сбой», включающий депрессию, летаргию, ↑ аппетит, нарушение сна, яркие кошмары.
Амфетамины	Вызывает реверсию транспортеров моноаминов (VMAT, DAT, SERT, NET), ↑ высвобождение нейромедиатора.	Эйфория, грандиозность, мидриаз, длительное бодрствование, гипернасторожженность, гипертония, паранойя, лихорадка. Раздражение кожи при употреблении метамфетамина. Тяжелые проявления: остановка сердца, судороги. **Лечение:** бензодиазепины при возбуждении и судорогах.	Тактильные галлюцинации

Препарат	Механизм	Интоксикация	Симптомы отмены
СТИМУЛЯНТЫ			
Кофеин	Антагонист аденозиновых рецепторов.	Сердцебиение, возбуждение, тремор, бессонница.	Головная боль, трудности с концентрацией внимания, симптомы, похожие на грипп.
Кокаин	Блокирует обратный захват транспортерами дофамина (DAT), серотонина (SERT) и норадреналина (NET).	Нарушение суждений, мидриаз, потливость, галлюцинации (включая ощущение ползания мурашек), паранойя, стенокардия, внезапная сердечная смерть. Хроническое применение может привести к перфорации носовой перегородки из-за вазоконстрикции и, как следствие, ишемическому некрозу. **Лечение:** бензодиазепины.	Беспокойство, голод, сильная депрессия, нарушение сна.
Никотин	Стимулирует центральные никотиновые ацетилхолиновые рецепторы.	Беспокойство.	Раздражительность, тревожность, беспокойство, снижение концентрации, увеличение аппетита/веса. **Лечение:** никотинзаместительная терапия (например, пластырь, жевательная резинка, леденцы); бупропион/варениклин.
ГАЛЛЮЦИНОГЕНЫ			
Диэтиламид лизергиновой кислоты	Агонист рецепторов 5-HT_{2A}.	Искажение восприятия (зрительное, слуховое), деперсонализация, тревожность, паранойя, психоз, флешбэки, мидриаз.	

Препарат	Механизм	Интоксикация	Симптомы отмены
ГАЛЛЮЦИНОГЕНЫ			
Каннабис/ каннабиноиды	Агонист рецептора CB1.	Эйфория, тревожность, параноидальный бред, ощущение замедленного времени, нарушение суждений, социальная изоляция, ↑ аппетита, сухость во рту, конъюнктивальная инъекция, галлюцинации.	Раздражительность, тревожность, депрессия, бессонница, беспокойство, ↓ аппетит.
МДМА (экстази)	Вызывает реверсию транспортеров моноаминов (SERT > DAT, NET), → ↑ высвобождение нейромедиатора.	Эйфория, галлюцинации, расторможенность, гиперактивность, жажда, бруксизм, искаженное восприятие, мидриаз. К опасным для жизни эффектам относятся: гипертония, тахикардия, гипертермия, гипонатриемия, серотониновый синдром.	Депрессия, усталость, изменение аппетита, трудности с концентрацией внимания, тревожность.
Фенциклидин	Антагонист рецепторов NMDA.	Насилие, нистагм, импульсивность, психомоторное возбуждение, тахикардия, гипертония, анальгезия, психоз, делирий, судороги.	

Расстройство, связанное с употреблением алкоголя

Диагностика проводится на основании критериев расстройства, связанного с употреблением психоактивных веществ.

Осложнения: дефицит витамина B1 (тиамина), алкогольный цирроз печени, гепатит, панкреатит, периферическая нейропатия, атрофия яичек.

Лечение: налтрексон (снижает тягу к алкоголю; избегать при печеночной недостаточности), акампросат (противопоказан при почечной недостаточности), дисульфирам (для подготовки пациента к воздержанию от употребления алкоголя). Группы поддержки, такие как «Анонимные Алкоголики», помогают поддерживать воздержание и оказывать поддержку пациенту и его семье.

Синдром Вернике-Корсакова

Возникает вследствие дефицита витамина B1. Симптомы могут быть спровоцированы введением декстрозы до приема витамина B1.

Триада: спутанность сознания, офтальмоплегия, атаксия (энцефалопатия Вернике). Может прогрессировать до необратимой потери памяти, конфабуляций, изменения личности (синдром Корсакова).

Лечение: внутривенное введение витамина B1 (до приема декстрозы).

ФАРМАКОЛОГИЯ

Психотерапия

Поведенческая терапия
Обучает пациентов выявлять и корректировать дезадаптивное поведение или реакции на стимулы (например, систематическая десенсибилизация при определённой фобии).

Когнитивно-поведенческая терапия
Обучает пациентов распознавать искажения в своих мыслительных процессах, развивать конструктивные навыки совладания со стрессом и ↓ неадаптивное совладание → более высокий эмоциональный контроль и толерантность к стрессу (например, распознавание триггеров употребления алкоголя).

Диалектическая поведенческая терапия
Разработана для применения при пограничном расстройстве личности, но может применяться и при других психических заболеваниях (например, депрессии).

Межличностная терапия
Направлена на улучшение межличностных отношений и навыков общения.

Мотивационное консультирование
Укрепляет внутреннюю мотивацию к изменениям, исследуя и разрешая амбивалентность. Используется при расстройствах, связанных с употреблением психоактивных веществ, и потере веса.

Поддерживающая терапия
Использует эмпатию, чтобы помочь людям в трудные времена сохранять оптимизм и надежду.

Стимуляторы центральной нервной системы

Метилфенидат, декстроамфетамин, метамфетамин, лиздексамфетамин.

Механизм действия
↑ катехоламины в синаптической щели, особенно норадреналин и дофамин.

Клиническое применение
СДВГ, нарколепсия, компульсивное переедание.

Побочные эффекты
Нервозность, возбуждение, тревожность, бессонница, анорексия, тахикардия, гипертония, потеря веса, тики, бруксизм.

Антипсихотики

Типичные антипсихотики (1-го поколения) — галоперидол, пимозид, трифлуоперазин, флуфеназин, тиоридазин, хлорпромазин.
Атипичные антипсихотики (2-го поколения) — арипипразол, азенапин, клозапин, оланзапин, кветиапин, илоперидон, палиперидон, рисперидон, луразидон, зипрасидон.

Механизм действия
Блокирует дофаминовые D_2-рецепторы (↑ цАМФ). Атипичные антипсихотики также блокируют серотониновые 5-HT_2-рецепторы. Арипипразол является частичным агонистом D_2-рецепторов.

Клиническое применение
Шизофрения (типичные антипсихотики преимущественно лечат позитивные симптомы; атипичные антипсихотики лечат как позитивные, так и негативные симптомы), расстройства с сопутствующим психозом (например, биполярное расстройство), синдром Туретта, обсессивно-компульсивное расстройство, болезнь Гентингтона.

Клозапин применяется при терапевтически резистентных психотических расстройствах или расстройствах с устойчивой суицидальностью (близких к пограничным).

Побочные эффекты

- Антигистаминные эффекты (седативное), анти-α_1-адреноблокирующее (ортостатическая гипотензия), антимускариновое (сухость во рту, запор) (анти-ГАМ). С осторожностью применять при деменции.
- **Метаболические**: увеличение веса, гипергликемия, дислипидемия. ↑ риск при применении клозапина и оланзапина (ожирение).
- **Эндокринные:** гиперпролактинемия → галакторея, олигоменорея, гинекомастия (активность тубероинфундибулярного пути).
- **Сердечно-сосудистые:** удлинение интервала QT.
- **Неврологические:** злокачественный нейролептический синдром.
- **Офтальмологические:** хлорпромазин — отложения в роговице; тиоридазин — отложения в сетчатке.

Клозапин — агранулоцитоз (контроль лейкоцитов должен быть строгим), судороги (дозозависимые), миокардит, гиперсаливация.

Экстрапирамидные симптомы (↓ активности нигростриарного пути):

- От нескольких часов до нескольких дней: острая дистония (мышечный спазм, скованность, окулогирный криз). Лечение: бензтропин, дифенгидрамин.
- От нескольких дней до нескольких месяцев:

1. Акатизия (беспокойство). Лечение: β-блокаторы, бензтропин, бензодиазепины.
2. Паркинсонизм (брадикинезия). Лечение: бензтропин, амантадин.

- От нескольких месяцев до нескольких лет: поздняя дискинезия (хорея, особенно орофациальная). Лечение: бензодиазепины, инъекции ботулотоксина, валбеназин, дейтетрабеназин.

Особые примечания

Жирорастворимые → хранятся в жировых отложениях → медленно выводятся из организма.

Типичные антипсихотики обладают большим сродством к D_2-рецепторам, чем атипичные антипсихотики → ↑ риск гиперпролактинемии, экстрапирамидных симптомов, злокачественного нейролептического синдрома.

Высокоактивные типичные антипсихотики: галоперидол, трифлуоперазин, пимозид, флуфеназин — больше неврологических побочных эффектов (например, экстрапирамидных симптомов).

Низкоактивные типичные антипсихотики: хлорпромазин, тиоридазин — больше антигистаминных, анти-α_1-адренорецепторов, антимускариновых рецепторов.

Литий

Механизм действия
Влияет на нейротрансмиссию (↓ возбуждающую, ↑ тормозную) и системы вторичных посредников (например, G-белки).

Клиническое применение
Стабилизатор настроения при биполярном расстройстве; лечит острые маниакальные эпизоды и предотвращает рецидивы.

Побочные эффекты
Тремор, гипотиреоз, гипертиреоз, лёгкая гиперкальциемия, полиурия (вызывает нефрогенный несахарный диабет), тератогенез (вызывает аномалию Эбштейна).

Узкое терапевтическое окно требует тщательного мониторинга сывороточной концентрации.

Выводится практически исключительно почками; большая часть реабсорбируется на проксимальном конце цикла через Na^+-каналы.

Тиазиды, ингибиторы АПФ, НПВП и другие препараты, влияющие на клиренс, могут быть причиной интоксикации литием.

Мнемоника LiTHIUM:
Low **T**hyroid (гипотиреоз)
Heart (аномалия Эбштейна)
Insipidus (нефрогенный несахарный диабет)
Unwanted **M**ovements (тремор)

Буспирон

Механизм действия
Частичный агонист рецепторов $5\text{-}HT_{1A}$.

Клиническое применение
Генерализованное тревожное расстройство. Не вызывает седации, привыкания или толерантности. Начинает действовать через 1–2 недели. Не взаимодействует с алкоголем (в отличие от барбитуратов и бензодиазепинов).

Антидепрессанты

Обычно для проявления заметного эффекта антидепрессантам требуется 4–8 недель.

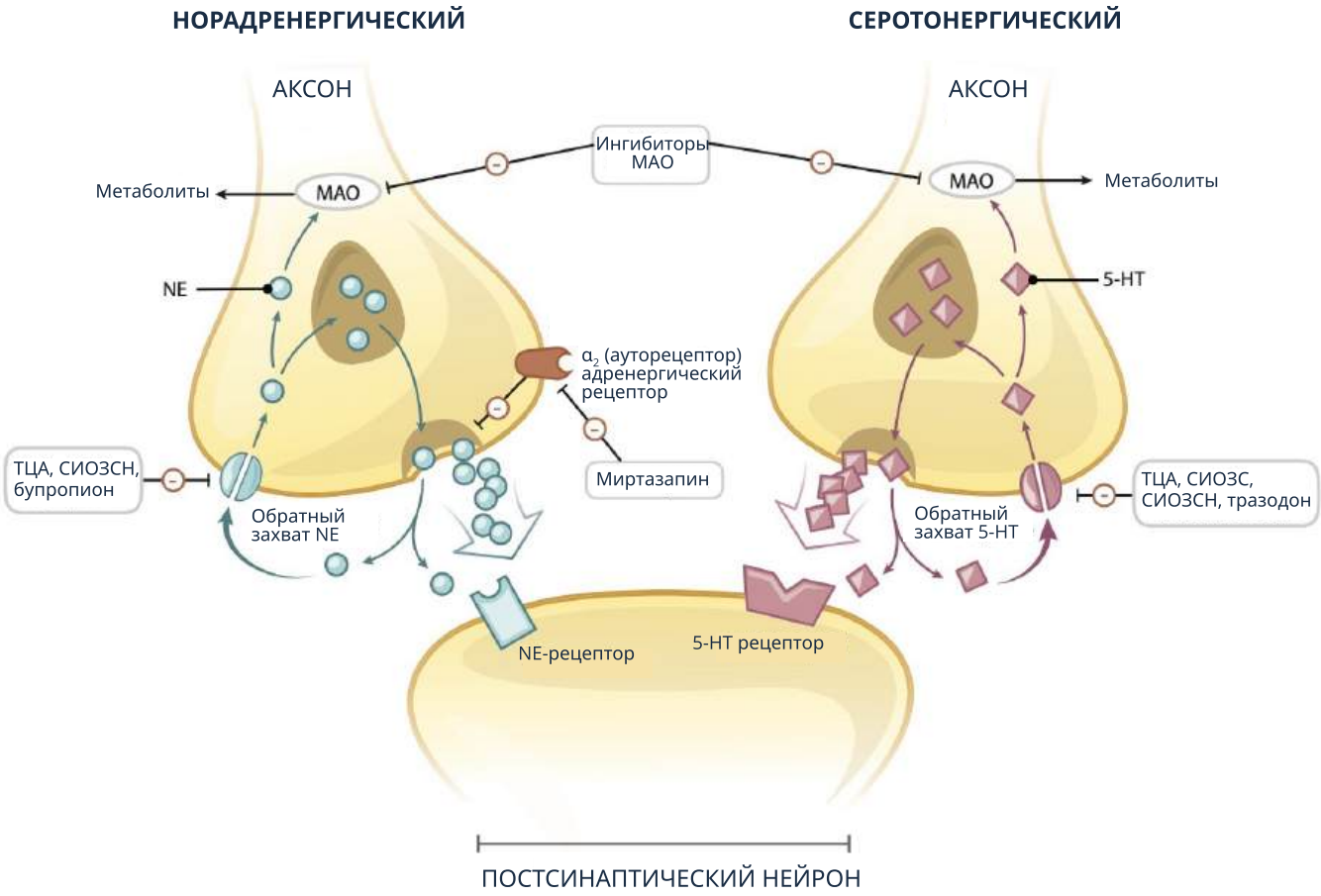

Селективные ингибиторы обратного захвата серотонина

Флуоксетин, флувоксамин, пароксетин, сертралин, эсциталопрам, циталопрам.

Механизм действия

Ингибируют обратный захват 5-HT.

Клиническое применение

Депрессия, генерализованное тревожное расстройство, паническое расстройство, обсессивно-компульсивное расстройство, булимия, компульсивное переедание, социальное тревожное расстройство, ПТСР, преждевременная эякуляция, предменструальное дисфорическое расстройство.

Побочные эффекты

Реже, чем у ТЦА. Серотониновый синдром, желудочно-кишечные расстройства, SIADH, сексуальная дисфункция (аноргазмия, эректильная дисфункция, снижение либидо), развитие маниакального синдрома при наличии биполярного расстройства.

Ингибиторы обратного захвата серотонина и норэпинефрина

Венлафаксин, десвенлафаксин, дулоксетин, левомилнаципран, милнаципран.

Механизм действия

Ингибируют обратный захват 5-HT и NE.

Клиническое применение

Депрессия, генерализованное тревожное расстройство, диабетическая нейропатия.

- **Венлафаксин** также показан при социальном тревожном расстройстве, паническом расстройстве, ПТСР, обсессивно-компульсивном расстройстве.
- **Дулоксетин и милнаципран** также показаны при фибромиалгии.

Побочные эффекты

↑ АД, стимулирующее действие, седативный эффект, сексуальная дисфункция, тошнота.

Трициклические антидепрессанты

Амитриптилин, нортриптилин, имипрамин, дезипрамин, кломипрамин, доксепин, амоксапин.

Механизм действия

ТЦА ингибируют обратный захват 5-HT и NE.

Клиническое применение

БДР, периферическая невропатия, хроническая невропатическая боль, профилактика мигрени, ОКР (кломипрамин), ночной энурез (имипрамин).

Побочные эффекты

Седация, α_1-блокирующие эффекты, включая постуральную гипотензию, и атропиноподобные (антихолинергические) побочные эффекты (тахикардия, задержка мочи, сухость во рту).

ТЦА 3-й группы (амитриптилин) обладают более выраженным антихолинергическим действием, чем ТЦА 2-й группы (нортриптилин). Могут удлинять интервал QT. Судороги, кома, кардиотоксичность (аритмия, обусловленная ингибированием Na^+-каналов); также угнетение дыхания, гиперпирексия.

Спутанность сознания и галлюцинации чаще встречаются у пожилых людей из-за антихолинергических побочных эффектов (амины 2-й группы [например, нортриптилин] переносятся лучше).

Лечение: $NaHCO_3$ для профилактики аритмии.

Ингибиторы обратного захвата серотонина и норэпинефрина

Транилципромин, фенелзин, изокарбоксазид, селегилин (селективный ингибитор МАО-В).

Механизм действия

Неселективное ингибирование МАО → ↑ уровней аминных нейротрансмиттеров (норэпинефрина, 5-НТ, дофамина).

Клиническое применение

Атипичная депрессия, тревожность. Болезнь Паркинсона (селегилин).

Побочные эффекты

Стимуляция ЦНС; гипертонический криз, особенно при приеме тирамина. Противопоказано одновременное применение с СИОЗС, ТЦА, зверобоем, меперидином, декстрометорфаном, псевдоэфедрином, линезолидом (во избежание развития серотонинового синдрома).

Подождите 2 недели после отмены ингибиторов МАО, прежде чем начинать прием серотонинергических препаратов (риск развития серотонинового синдрома) или прекращать диетические ограничения (риск развития гипертонического криза, вызванного тирамином).

Атипичные антидепрессанты

Бупропион

Ингибирует обратный захват норадреналина и дофамина. Также применяется для отказа от курения.

Побочные эффекты: стимулирующее действие (тахикардия, бессонница), головная боль, судороги у пациентов с булимией и нервной анорексией. ↓ риск побочных эффектов в сексуальной сфере и увеличения веса по сравнению с другими антидепрессантами.

Миртазапин

α_2-антагонист (↑ высвобождение норадреналина и 5-HT), мощный антагонист 5-HT_2 и 5-HT_3 рецепторов, а также антагонист H_1-гистаминовых рецепторов.

Побочные эффекты: седативный эффект (может быть желательным у пациентов с депрессией и бессонницей), ↑ аппетит, увеличение веса (может быть желательным у пациентов с дефицитом веса), сухость во рту.

Тразодон

Преимущественно блокирует 5-HT_2, α_1-адренорецепторы и H_1-рецепторы; также слабо ингибирует обратный захват 5-HT.

Применяется в основном при бессоннице, поскольку для достижения антидепрессивного эффекта требуются высокие дозы.

Побочные эффекты: седация, тошнота, приапизм, постуральная гипотензия.

Вилазодон

Ингибирует обратный захват 5-HT; частичный агонист 5-HT_{1A}-рецепторов.

Применяется при большом депрессивном расстройстве.

Побочные эффекты: головная боль, диарея, тошнота, антихолинергические эффекты. Может вызывать серотониновый синдром при одновременном применении с другими серотонинергическими препаратами.

Вортиоксетин

Ингибирует обратный захват 5-HT; агонист рецепторов 5-HT_{1A} и антагонист рецепторов 5-HT_3. Применяется при большом депрессивном расстройстве (БДР).

Побочные эффекты: тошнота, сексуальная дисфункция, нарушения сна, антихолинергические эффекты. Может вызывать серотониновый синдром при одновременном применении с другими серотонинергическими средствами.

Фармакотерапия для отказа от курения

Никотинозаместительная терапия

Связывается с никотиновыми ацетилхолиновыми рецепторами. Предназначен для облегчения симптомов отмены после прекращения курения.

Пластыри длительного действия и препараты короткого действия (например, жевательная резинка, леденцы) можно использовать совместно.

Побочные эффекты: головная боль, раздражение полости рта.

Варениклин

Частичный агонист никотиновых АХ-рецепторов. Ослабляет влияние на систему вознаграждения, но также уменьшает абстинентный синдром.

Побочные эффекты: дискомфорт в ЖКТ, нарушение сна.

Отмена опиоидов и профилактика рецидивов под медицинским наблюдением

Употребление инъекционных наркотиков ↑ риск заражения вирусом гепатита B, вирусом гепатита C, ВИЧ, инфекциями кожи и мягких тканей, бактериемией, правосторонним инфекционным эндокардитом.

Метадон

Пероральный опиоид длительного действия, применяемый для контролируемой врачом отмены опиоидов (например, героина) или для длительной поддерживающей терапии.

Бупренорфин

Частичный агонист опиоидных рецепторов. Сублингвальная форма (пленка) используется для подавления абстинентного синдрома и поддерживающей терапии. Частичные агонисты могут провоцировать развитие симптомов отмены у лиц с опиоидной зависимостью или при применении вскоре после применения полного агониста.

Налоксон

Короткодействующий опиоидный антагонист, вводимый внутримышечно, внутривенно или в виде назального спрея для лечения острой передозировки опиоидов, в частности, для устранения угнетения дыхания и центральной нервной системы.

Налтрексон

Длительно действующий пероральный антагонист опиоидных рецепторов, применяемый после детоксикации для предотвращения рецидивов. Может способствовать отказу от алкоголя и никотина, а также снижению веса.

SYNAPSE

Узнать подробнее о самых разных дисциплинах можно в нашей **БИБЛИОТЕКЕ МЕТОДИЧЕК**

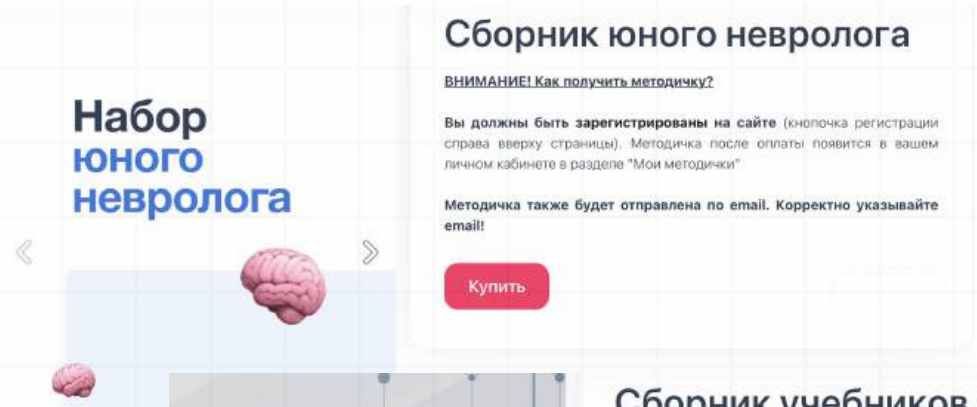

Сборник юного невролога

ВНИМАНИЕ! Как получить методичку?

Вы должны быть зарегистрированы на сайте (кнопочка регистрации справа вверху страницы). Методичка после оплаты появится в вашем личном кабинете в разделе "Мои методички"

Методичка также будет отправлена по email. Корректно указывайте email!

Купить



Сборник учебников по анализам

ВНИМАНИЕ! Как получить методичку?

Вы должны быть зарегистрированы на сайте (кнопочка регистрации справа вверху страницы). Методичка после оплаты появится в вашем личном кабинете в разделе "Мои методички"

Методичка также будет отправлена по email. Корректно указывайте email!

Купить

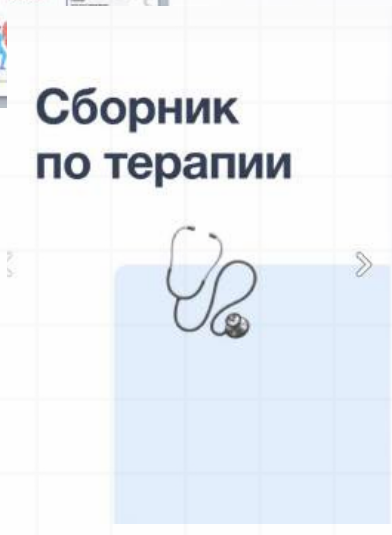

Сборник методичек по терапии

ВНИМАНИЕ! Как получить методичку?

Вы должны быть зарегистрированы на сайте (кнопочка регистрации справа вверху страницы). Методичка после оплаты появится в вашем личном кабинете в разделе "Мои методички"

Методичка также будет отправлена по email. Корректно указывайте email!

Купить

узнать подробнее

НЕФРОЛОГИЯ

Почки — это фильтр, регулятор и сигнализация организма. Любое нарушение — цепная реакция: давление, электролиты, кислотно-щелочной баланс, выведение продуктов метаболизма.

В этом разделе First Aid:

- превращает нефрологию в логическую систему: от патофизиологии до клиники и лаборатории;
- учит быстро локализовать нарушение: преренальное, ренальное или постренальное;
- показывает ключевые паттерны электролитных нарушений, кислотно-щелочных расстройств и гломерулопатий;
- связывает нефрологию с фармакологией, эндокринологией и патологией для целостного понимания.

ЭМБРИОЛОГИЯ

Пронефрос (pronephros, предпочка) — появляется на 4-й неделе эмбрионального развития, затем полностью регрессирует.

Мезонефрос (mesonephros, первичная почка) — формируется на 4-й неделе развития; функционирует как временная почка в течение I триместра у лиц обоего пола. Мезонефрические протоки сохраняются в мужской половой системе как **Вольфовы протоки (Wolffian duct),** формируя семявыносящий проток и придаток яичка. У женщин мезонефрические протоки редуцируются.

Метанефрос (metanephros, окончательная почка) — постоянная почка; возникает на 5-й неделе развития; нефрогенез в норме завершается к 36-й неделе гестации.

- **Уретеральный (мочеточниковый) зачаток (ureteric bud, метанефрический дивертикул)** — полностью канализируется к 10-й неделе развития; происходит из мезонефрического протока и даёт начало мочеточникам, почечным лоханкам, чашечкам и собирательным трубочкам.
- **Метанефрическая мезенхима (metanephric mesenchyme, метанефрическая бластема)** — с этой тканью взаимодействует уретеральный зачаток, что индуцирует дифференцировку и формирование нефрона от клубочка до **дистального извитого канальца (DCT, distal convoluted tubule).**
- Нарушенное взаимодействие между этими двумя тканями может приводить к ряду врождённых пороков развития почек (например, агенезия почки, мультикистозная диспластическая почка).

Лоханочно-мочеточниковый сегмент (ureteropelvic junction) — последний участок мочеточника, который подвергается канализации; при неполной канализации формируется врождённая обструкция. Обструкция может быть односторонней или двусторонней. Это наиболее частая патологическая причина пренатального гидронефроза, выявляемого при пренатальном ультразвуковом исследовании.

Последовательность Поттера (Potter sequence)

- **Олигогидрамнион (маловодие)** → сдавление развивающегося плода → деформации конечностей (например, врождённая косолапость), аномалии лица (например, низко расположенные ушные раковины, ретрогнатия, уплощённый нос), компрессия грудной клетки и отсутствие нормального поступления околоплодных вод в дыхательные пути плода → гипоплазия лёгких (основная причина смерти).
- Возникает вследствие хронической плацентарной недостаточности или снижения образования мочи плодом, в том числе при ARPKD (autosomal recessive polycystic kidney disease, аутосомно-рецессивная поликистозная болезнь почек), обструктивной уропатии (например, задние уретральные клапаны), двусторонней агенезии почек, преждевременном разрыве плодных оболочек, при приёме ингибиторов АПФ (ACE inhibitors) у матери.

Последовательность POTTER ассоциирована со следующими проявлениями:

- Pulmonary hypoplasia — гипоплазия лёгких
- Oligohydramnios — олигогидрамнион (пусковой фактор)
- Twisted face — «скрученное» (деформированное) лицо
- Twisted skin — складчатая, «скрученная» кожа
- Extremity defects — деформации конечностей
- Renal failure (in utero) — почечная недостаточность (in utero)

Подковообразная почка (horseshoe kidney)

- Нижние полюса обеих почек патологически сращены. По мере восхождения почек из полости таза в ходе внутриутробного развития подковообразная почка «застревает» под нижней брыжеечной артерией и остаётся низко расположенной в брюшной полости. Функция почек может оставаться нормальной, однако аномалия ассоциирована с гидронефрозом (например, при обструкции лоханочно-мочеточникового сегмента), мочекаменной болезнью, инфекциями мочевых путей и повышенным риском рака почки.
- Чаще встречается при хромосомных анеуплоидиях (например, синдром Шерешевского–Тёрнера, трисомии 13, 18, 21)

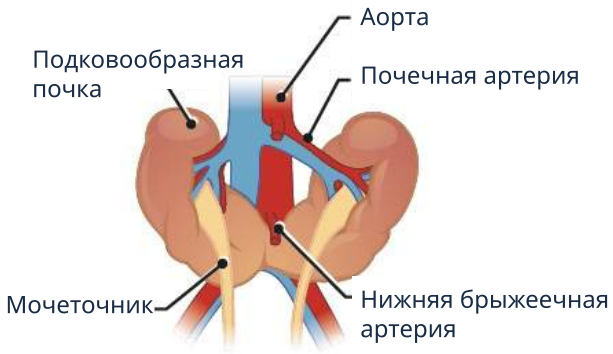

Врожденная единственная функционирующая почка

- Состояние, при котором ребёнок рождается только с одной функционирующей почкой. В большинстве случаев протекает бессимптомно с компенсаторной гипертрофией контралатеральной почки, однако врождённые аномалии контралатеральной почки встречаются часто. Часто диагностируется пренатально при ультразвуковом исследовании; двусторонняя агенезия или дисплазия почек приводит к последовательности Поттера.

Односторонняя агенезия почки

- Уретеральный зачаток не развивается и не индуцирует дифференцировку метанефрической мезенхимы, что приводит к полному отсутствию почки и мочеточника.

Мультикистозная дисплазия почки

- Уретеральный зачаток развивается, но не способен индуцировать дифференцировку метанефрической мезенхимы, в результате формируется нефункционирующая почка, представленная кистами и соединительной тканью. Заболевание не имеет чётко установленного генетического характера, однако нередко отмечается семейная предрасположенность; обычно поражение одностороннее.

Удвоенная собирательная система

- Раздвоение уретерального зачатка до его вхождения в метанефрическую бластему приводит к формированию Y-образного раздвоенного мочеточника. Удвоенная собирательная система может также формироваться при развитии двух уретеральных зачатков, которые достигают и взаимодействуют с метанефрической бластемой.
- Тесно ассоциирована с пузырно-мочеточниковым рефлюксом и/или обструкцией мочеточника, что повышает риск UTI (инфекции мочевых путей). Часто проявляется гидронефрозом.

Задние уретральные клапаны

- Мембранозный остаток в задней (простатической) уретре у мальчиков; его персистирование может приводить к обструкции уретры. Пренатально диагноз устанавливают по данным ультразвукового исследования: выявляют двусторонний гидронефроз и расширенный или утолщённый мочевой пузырь. Тяжёлая обструкция у плода ассоциирована с олигогидрамнионом. Наиболее частая причина обструкции выходного отдела мочевого пузыря у мальчиков

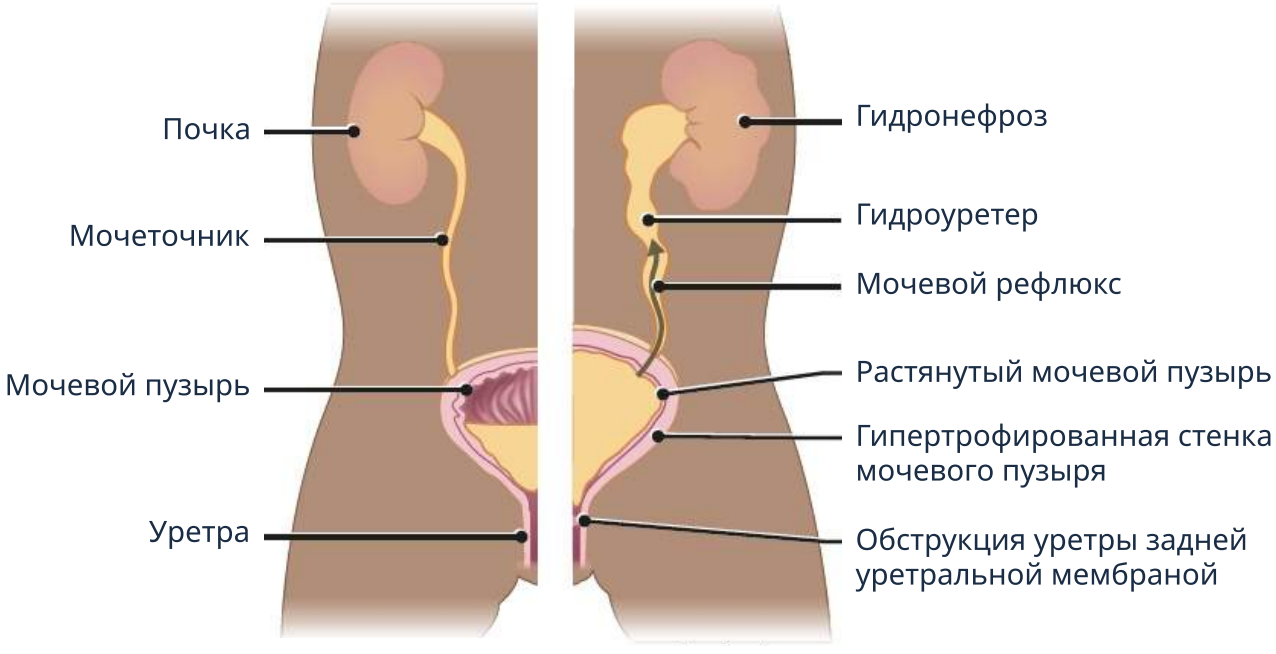

Пузырно-мочеточниковый рефлюкс

- Ретроградный ток мочи из мочевого пузыря в верхние отделы мочевых путей.
- Может быть первичным, обусловленным аномальным или недостаточным внутристеночным ходом мочеточника в стенке мочевого пузыря (уретеровезикальный сегмент, ureterovesical junction, UVJ), или вторичным, связанным с патологически повышенным давлением в мочевом пузыре, приводящим к ретроградному току мочи через UVJ.
- Повышает риск рецидивирующих инфекций мочевых путей.

АНАТОМИЯ

Почечный кровоток

- Левая почечная вена принимает две дополнительные вены — левую надпочечниковую и левую гонадную (яичковую/яичниковую) вены.
- Почечный мозговой слой получает значительно меньший кровоток, чем корковый слой. Это делает мозговое вещество почки крайне чувствительным к гипоксии и уязвимым к ишемическому повреждению (например, ATN (acute tubular necrosis, острый тубулярный некроз)).
- При трансплантации от живого донора чаще всего изымают левую почку, поскольку её почечная вена длиннее.

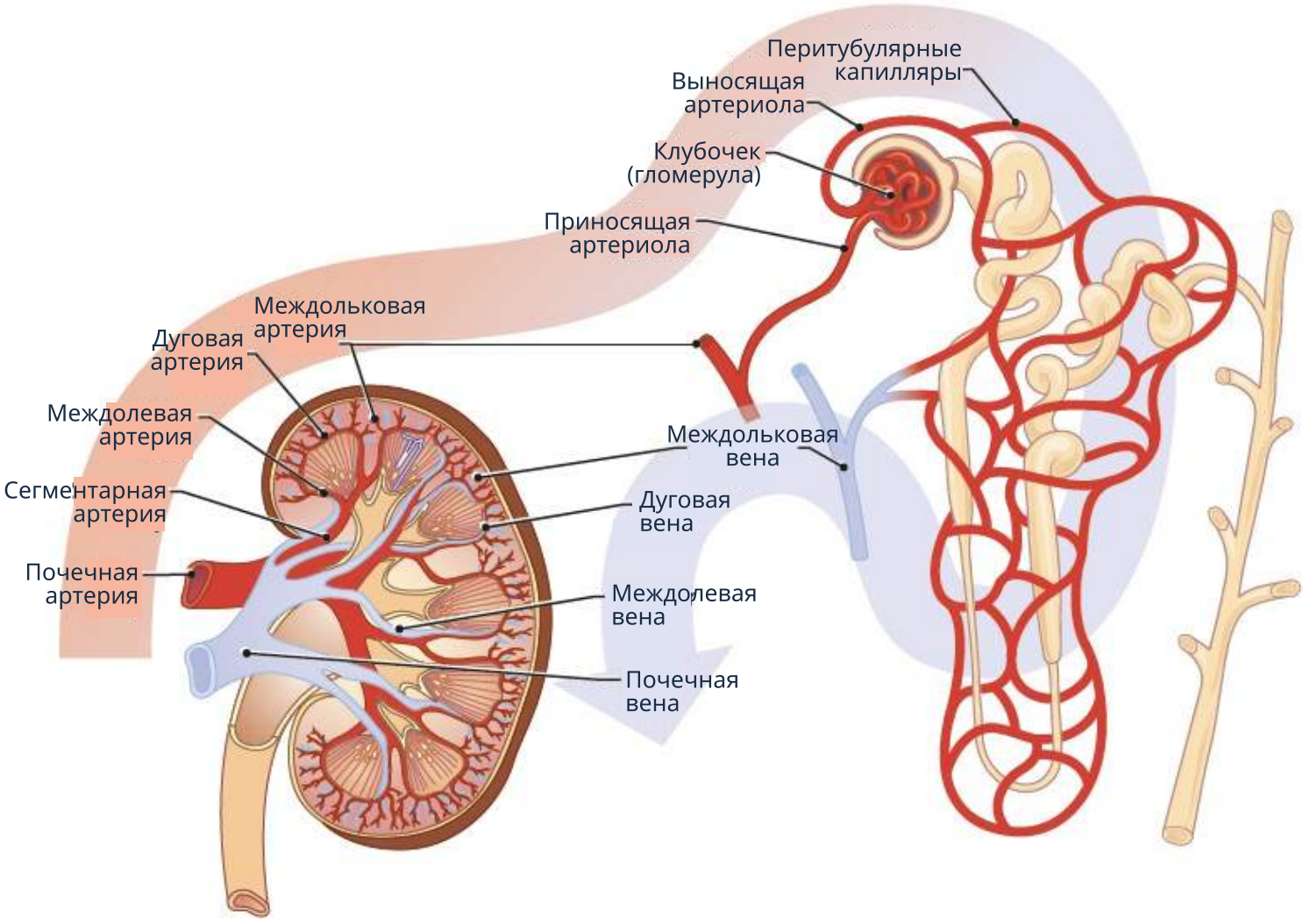

Анатомия клубочка

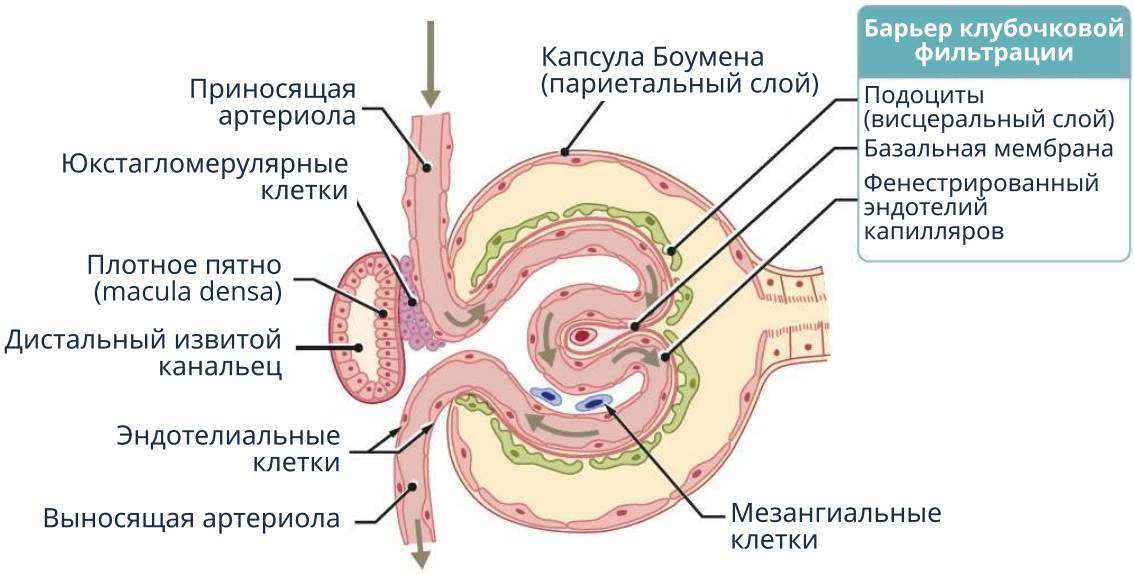

Ход мочеточников

- Ход мочеточника: начинается из почечной лоханки, проходит под гонадными артериями → поверх общей подвздошной артерии → под маточной артерией/семявыносящим протоком; располагается ретроперитонеально.
- Гинекологические вмешательства (например, перевязка маточных или яичниковых сосудов) могут повредить мочеточник, что приводит к его обструкции или подтеканию мочи.
- Сокращение мочевого пузыря сдавливает интрамуральный отдел мочеточника и препятствует рефлюксу мочи.

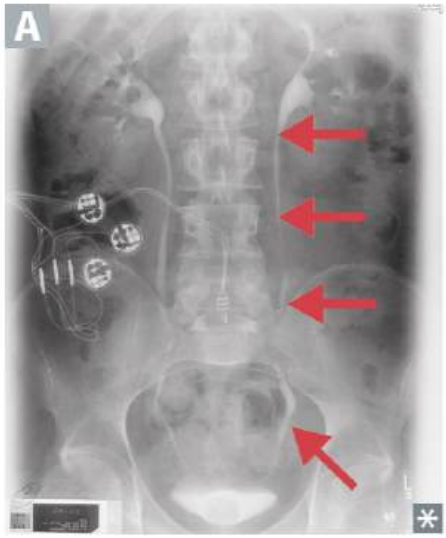

Три наиболее частые зоны обструкции мочеточника:

- Лоханочно-мочеточниковый сегмент;
- Уровень входа в малый таз;
- Пузырно-мочеточниковое соединение (уретеровезикальный сегмент).

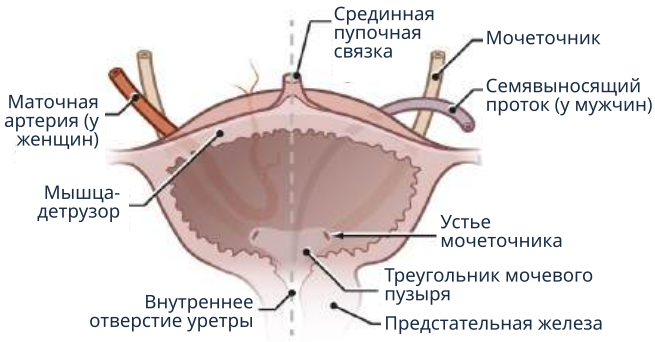

ФИЗИОЛОГИЯ

Жидкостные компартменты организма

Общая масса тела:
55–60% приходится на общую воду организма, 40–45% составляют «сухие» (безводные) ткани.

Из общей воды организма:
— 1/3 составляет внеклеточная жидкость;
— 2/3 — внутриклеточная жидкость.

Из объёма внеклеточной жидкости:
— 75% — интерстициальная жидкость;
— 25% — плазма крови.

Около 10% объёма крови приходится на эритроциты. При нормальном гематокрите (Hct) ≈ 37–50% объём крови (blood volume) составляет плазма + объём эритроцитов и в среднем равен ≈ 6 л.

Мнемоника: HIKIN': HI K^+ INtracellularly — «калий преимущественно внутриклеточный».

Правило 60–40–20 (проценты от массы тела среднего взрослого человека):

- 60% — общая вода организма (total body water);
- 40% — внутриклеточная жидкость (ICF, intracellular fluid), преимущественно содержащая K^+, Mg^{2+}, органические фосфаты (например, АТФ);
- 20% — внеклеточная жидкость (ECF, extracellular fluid), преимущественно содержащая Na^+, Cl^-, HCO_3^-, альбумин.

Объём плазмы можно измерить с помощью радиомеченного альбумина.

Объём внеклеточной жидкости можно измерить при помощи инулина или маннитола.

Сывороточная осмолярность в норме составляет 275–295 мОсм/кг H_2O.

Объём плазмы = TBV (total blood volume, общий объём крови) × (1 – Hct).

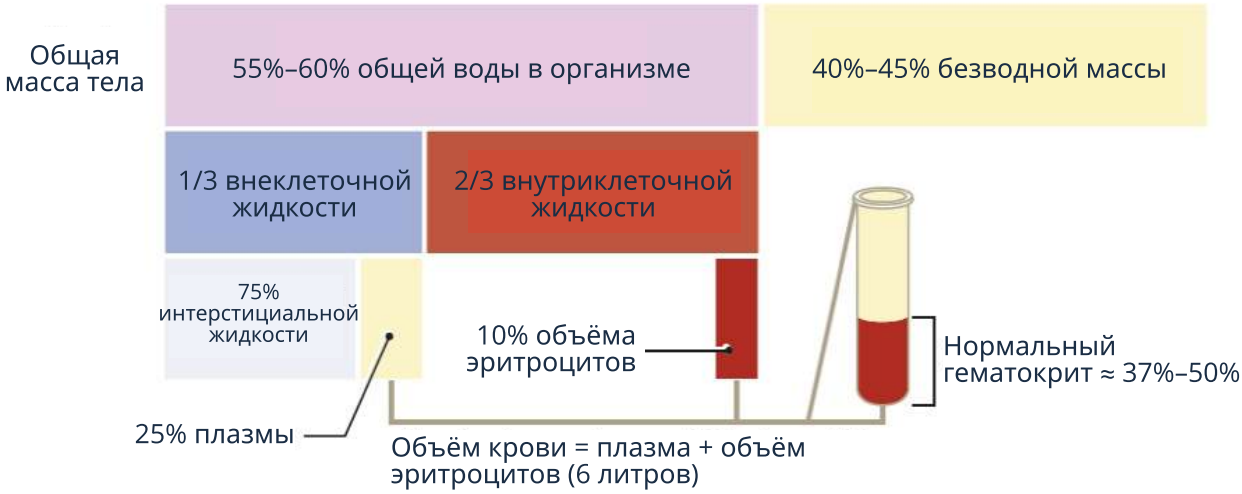

Гломерулярный фильтрационный барьер

Отвечает за фильтрацию плазмы крови в соответствии с размером и зарядом молекул (селективность по размеру и заряду).

Состоит из:

- Фенестрированного капиллярного эндотелия;
- Клубочковой базальной мембраны (GBM, glomerular basement membrane), содержащей цепи коллагена IV типа и гепарансульфат;
- Висцерального эпителиального слоя, образованного ножками подоцитов (foot processes, FPs).

Барьер по заряду — гломерулярный фильтрационный барьер содержит отрицательно заряженные гликопротеины, которые препятствуют прохождению отрицательно заряженных молекул (например, альбумина).

Барьер по размеру — фенестрированный капиллярный эндотелий (препятствует прохождению молекул/клеток крови диаметром > 100 нм); щелевая диафрагма (slit diaphragm) препятствует прохождению молекул > 40–50 нм.

Ножки подоцитов чередуются с клубочковой базальной мембраной, обеспечивая как зарядовый, так и размерный барьер.

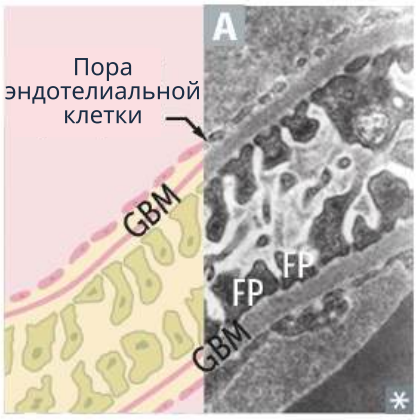

GBM (glomerular basement membrane) — гломерулярная базальная мембрана
FP (foot processes) — ножки подоцитов

Почечный клиренс

$C_x = (U_x V) / P_x$ — объём плазмы, который полностью очищается от данного вещества с мочой в единицу времени.

- **Если $C_x < GFR$** — имеется канальцевая реабсорбция и/или вещество фильтруется не свободно.
- **Если $C_x > GFR$** — имеется секреция вещества X в канальцах.
- **Если $C_x = GFR$** — нет ни секреции, ни реабсорбции.

Здесь:

- **C_x** — клиренс вещества X (мл/мин);
- **U_x** — концентрация вещества X в моче (например, мг/мл);
- **P_x** — концентрация вещества X в плазме (например, мг/мл);
- **V** — скорость образования мочи (мл/мин).

Скорость клубочковой фильтрации

Клиренс инулина можно использовать для расчёта **скорости клубочковой фильтрации (СКФ, GFR, glomerular filtration rate)**, поскольку инулин свободно фильтруется и не подвергается ни реабсорбции, ни секреции.

$C_{inulin} = GFR = (U_{inulin} \times V) / P_{inulin} = K_f (P_{GC} - P_{BS}) - (\pi_{GC} - \pi_{BS})$

- **P_{GC}** — гидростатическое давление в клубочковых капиллярах;
- **P_{BS}** — гидростатическое давление в пространстве (капсуле) Боумена;
- **π_{GC}** — онкотическое давление в клубочковых капиллярах;
- **π_{BS}** — онкотическое давление в пространстве Боумена (в норме $\pi_{BS} \approx 0$);
- **K_f** — коэффициент фильтрации.

Нормальная СКФ ≈ 100 мл/мин.

Клиренс креатинина является приближённой мерой СКФ. Он слегка завышает истинную СКФ, поскольку креатинин в умеренной степени секретируется проксимальными канальцами почек.

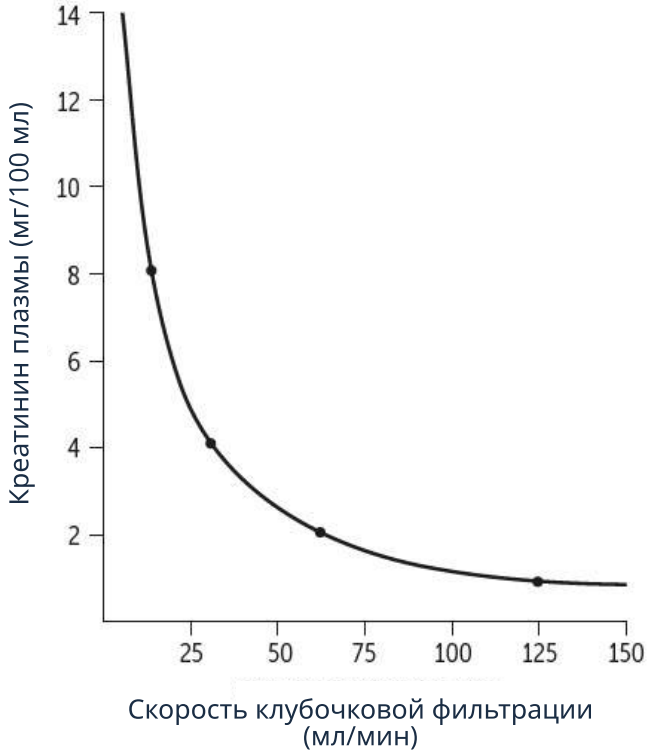

Авторегуляция почечного кровотока

Механизмы авторегуляции помогают поддерживать относительное постоянство почечного кровотока (RBF, renal blood flow) и скорости клубочковой фильтрации (GFR, glomerular filtration rate), защищая почку от быстрых колебаний перфузионного давления, которые могли бы вызвать повреждение почечной ткани и снижение клубочковой фильтрации.

Механизмы:

- **Миогенный механизм:** повышение артериального давления → растяжение приносящей артериолы → механическая активация гладкомышечных клеток сосудистой стенки → вазоконстрикция приносящей артериолы → снижение RBF.
- **Тубулогломерулярный механизм:** повышение концентрации NaCl в фильтрате, воспринимаемое клетками плотного пятна (macula densa) → паракринно опосредованная вазоконстрикция приносящей артериолы → снижение RBF. При снижении концентрации NaCl возможен противоположный эффект на RBF (вазодилатация и увеличение кровотока).

Эффективный почечный плазмоток

Эффективный почечный плазмоток (eRPF, effective renal plasma flow) можно оценить по клиренсу пара-аминогипуровой кислоты (PAH, para-aminohippuric acid). В результате сочетания клубочковой фильтрации и канальцевой секреции практически весь PAH, поступающий в почку, выводится с мочой.

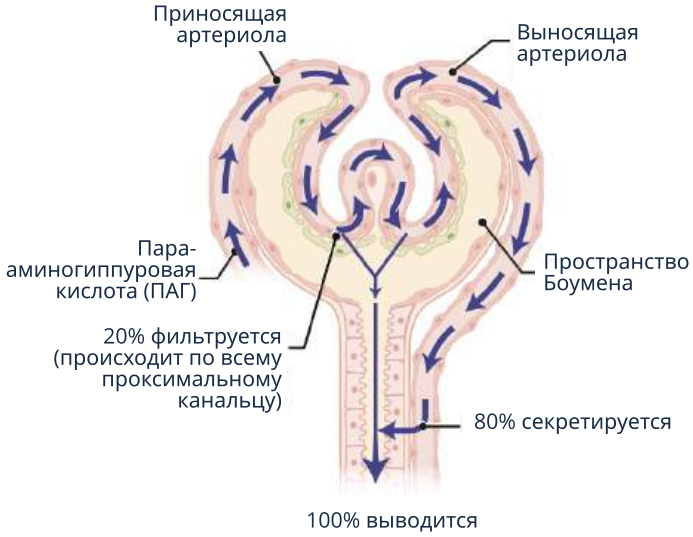

eRPF = UPAH × V / PPAH = CPAH

Истинный почечный плазмоток (RPF, renal plasma flow) связан с почечным кровотоком соотношением:

RBF = RPF / (1 – Hct).

Обычно почечный кровоток составляет 20–25% сердечного выброса.

- eRPF незначительно занижает величину истинного RPF.

Фильтрация

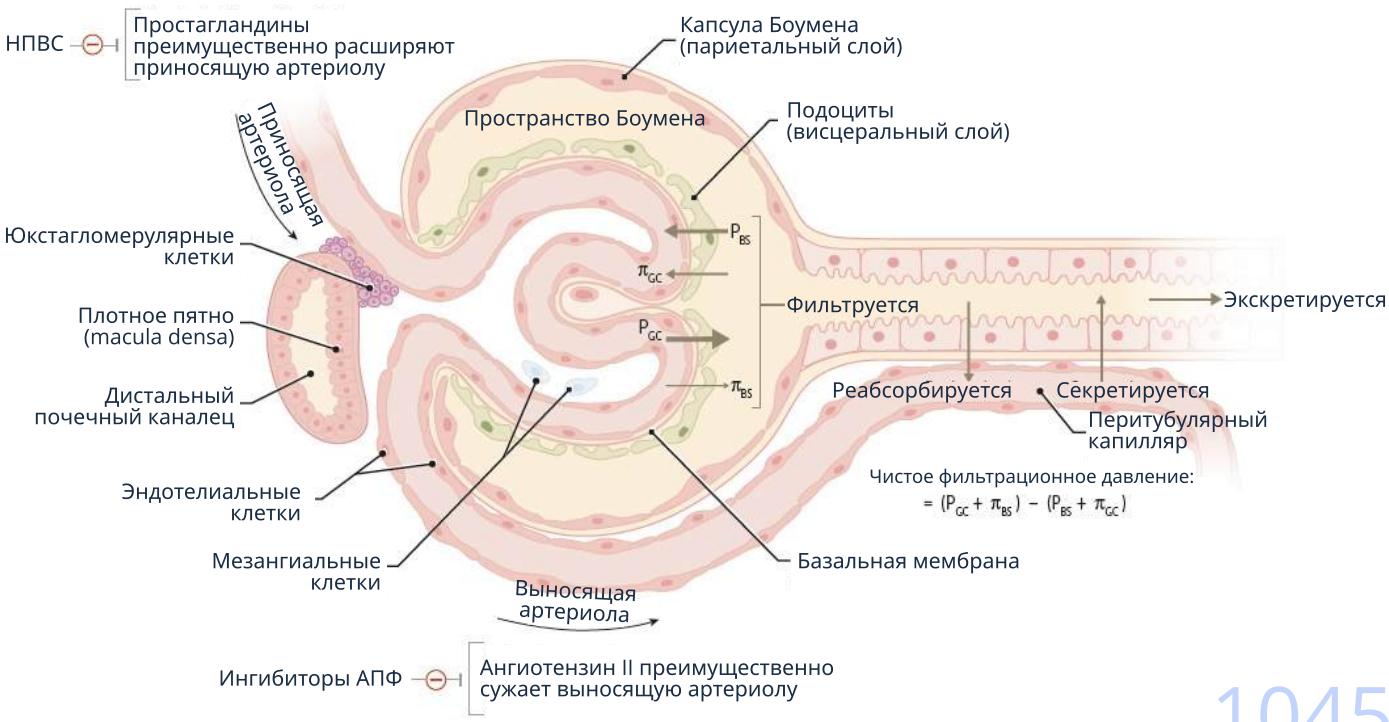

Фракция фильтрации (FF) = GFR / RPF.

- Нормальная FF ≈ 20%.

Фильтрационная нагрузка вещества (filtered load, мг/мин) = GFR (мл/мин) × концентрация вещества в плазме (мг/мл).

- СКФ (GFR) можно оценить по клиренсу креатинина.
- Простагландины преимущественно расширяют приносящую артериолу (**мнемоника:** PDA — Prostaglandins Dilate Afferent), ангиотензин II суживает выносящую артериолу (**мнемоника:** ACE — Angiotensin II Constricts Efferent).
- Почечный плазмоток (RPF) лучше всего оценивать по клиренсу PAH (para-aminohippuric acid).
- НПВС (NSAIDs) и ингибиторы АПФ (ACE inhibitors) не следует назначать одновременно, так как это приводит к сужению как приносящих, так и выносящих артериол.

Изменение клубочковой гемодинамики

Изменение клубочковой гемодинамики	GFR	RPF	FF (GFR/RPF)
Сужение приносящей артериолы	↓	↓	—
Сужение выносящей артериолы	↑	↓	↑
Повышение концентрации белка плазмы	↓	—	↓
Снижение концентрации белка плазмы	↑	—	↑
Сужение мочеточника	↓	—	↓
Обезвоживание	↓	↓↓	↑

У пациентов, перенёсших нефрэктомию, отмечается пропорциональное снижение функции почек (уменьшение числа нефронов), что приводит к снижению функции оставшейся почки примерно до ~50% от дооперационного уровня до тех пор, пока не разовьются долгосрочные компенсаторные механизмы, такие как гипертрофия.

Расчёт скорости реабсорбции и секреции

- **Filtered load (фильтрационная нагрузка)** = GFR × P_x
- **Excretion rate (скорость выведения)** = V × U_x
- **Reabsorption rate (скорость реабсорбции)** = filtered – excreted
- **Secretion rate (скорость секреции)** = excreted – filtered
- **FENa** = фракционная экскреция натрия.

$$\text{FENa} = \frac{\text{Na}^+, \text{экскретируемый}}{\text{Na}^+, \text{фильтруемый}} = \frac{V \times U_{\text{Na}}}{\text{GFR} \times P_{\text{Na}}} = \frac{P_{\text{Cr}} \times U_{\text{Na}}}{U_{\text{Cr}} \times P_{\text{Na}}},$$

где $\text{GFR} = \frac{U_{\text{Cr}} \times V}{P_{\text{Cr}}}$.

Клиренс глюкозы

- При нормальном уровне глюкозы в плазме (60–120 мг/дл) она полностью реабсорбируется в проксимальном извитом канальце (PCT, proximal convoluted tubule) посредством Na^+/глюкозного котранспорта.
- У взрослых при концентрации глюкозы в плазме ≈ 200 мг/дл начинается глюкозурия (порог реабсорбции). При скорости транспорта ≈ 375 мг/мин все переносчики полностью насыщены (T_m — транспортный максимум).
- Нормальная беременность сопровождается повышением GFR. В связи с увеличением фильтрации всех веществ, включая глюкозу, почечный порог глюкозы достигается при более низких концентрациях глюкозы в плазме, что приводит к глюкозурии уже при нормальном уровне гликемии.
- Ингибиторы натрий-глюкозного котранспортёра 2-го типа (SGLT2 inhibitors, например препараты группы «-флозинов») вызывают глюкозурию при концентрациях глюкозы в плазме < 200 мг/дл.
- Глюкозурия является важным клиническим признаком сахарного диабета.
- **Явление "splay"** — транспортный максимум (T_m) для глюкозы достигается постепенно, а не резко, вследствие гетерогенности нефронов (то есть различий в значениях T_m у отдельных нефронов). На графике это отражено участком титрационной кривой между порогом и T_m.

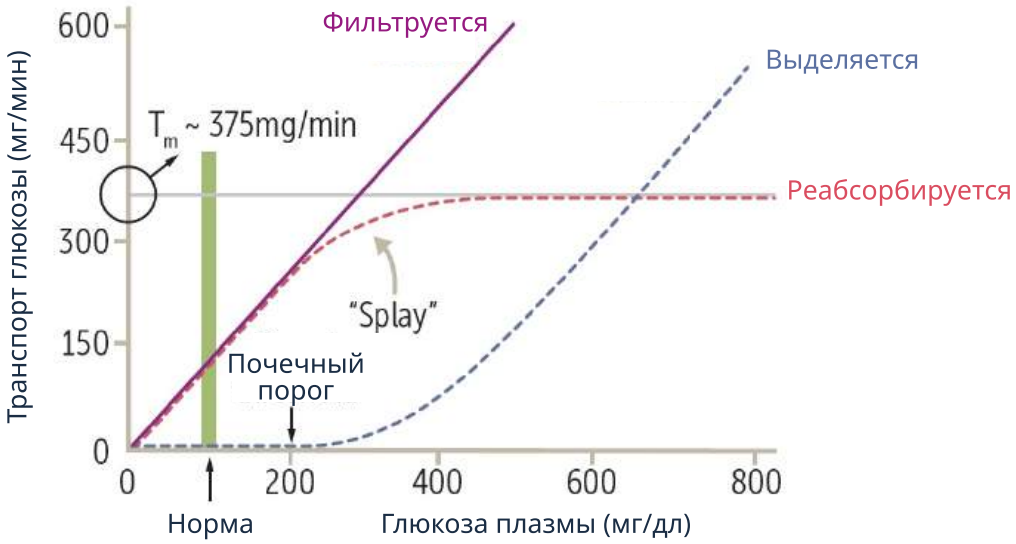

Физиология канального транспорта нефрона

Ранний проксимальный извитой каналец (early PCT) — содержит щеточную каёмку. Реабсорбирует всю глюкозу и аминокислоты и большую часть HCO_3^-, Na^+, Cl^-, PO_4^{3-}, K^+, $H2O$ и мочевой кислоты. Происходит изотоническая реабсорбция. Образует и секретирует NH_3, что позволяет почке секретировать и, соответственно, выводить больше H^+.

- Паратиреоидный гормон (PTH) — угнетает Na^+/PO_4^{3-}-котранспорт → ↑ выведение фосфата (PO_4^{3-}).
- Ангиотензин II (AT II) — стимулирует обмен Na^+/H^+ → ↑ реабсорбция Na^+, H_2O и HCO_3^- (что способствует развитию так называемого «contraction alkalosis»).
- В этом сегменте реабсорбируется 65–80% Na^+ и воды.

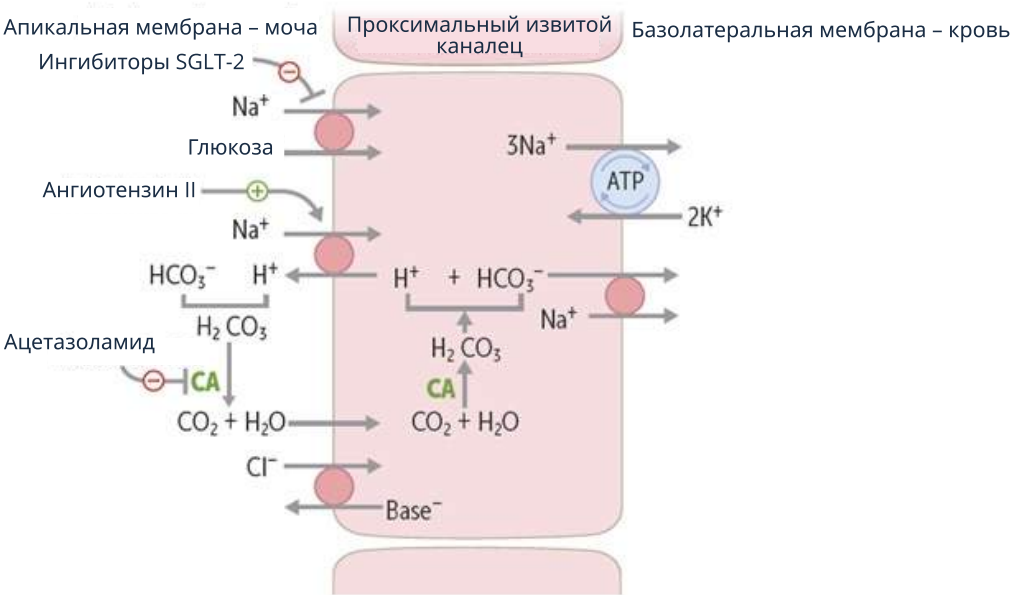

Тонкий нисходящий отдел петли Генле (thin descending loop of Henle) — пассивно реабсорбирует воду за счёт гипертоничности мозгового вещества почки (непроницаем для Na^+). Является концентрирующим сегментом. Делает мочу гипертонической.

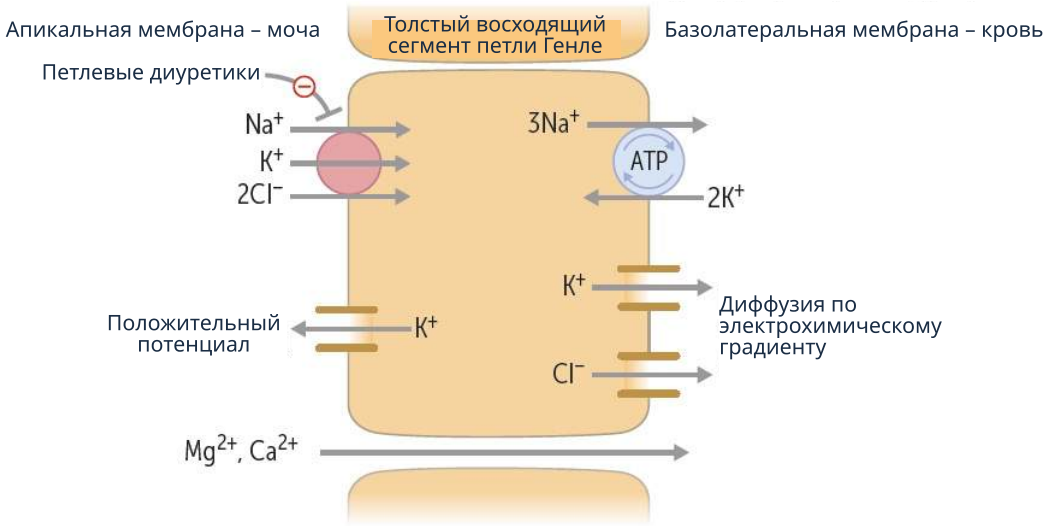

Толстый восходящий отдел петли Генле — реабсорбирует Na^+, K^+ и Cl^-.

- Косвенно приводит к парацеллюлярной реабсорбции Mg^{2+} и Ca^{2+} за счёт положительного потенциала в просвете, создаваемого обратным выходом K^+ (backleak). Непроницаем для воды. По мере восхождения делает мочу менее концентрированной. В этом сегменте реабсорбируется 10–20% Na^+.

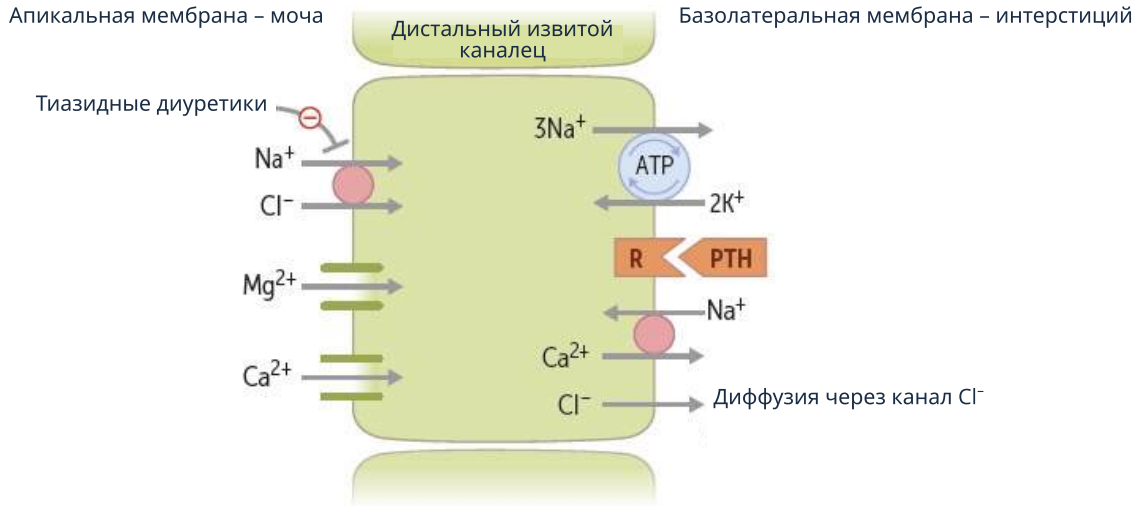

Ранний дистальный извитой каналец (early DCT) — реабсорбирует Na^+ и Cl^-. Непроницаем для воды.

- Делает мочу полностью разбавленной (гипотоничной).
- PTH — усиливает обмен Ca^{2+}/Na^+ → ↑ реабсорбция Ca^{2+}.
- В этом сегменте реабсорбируется 5–10% Na^+.

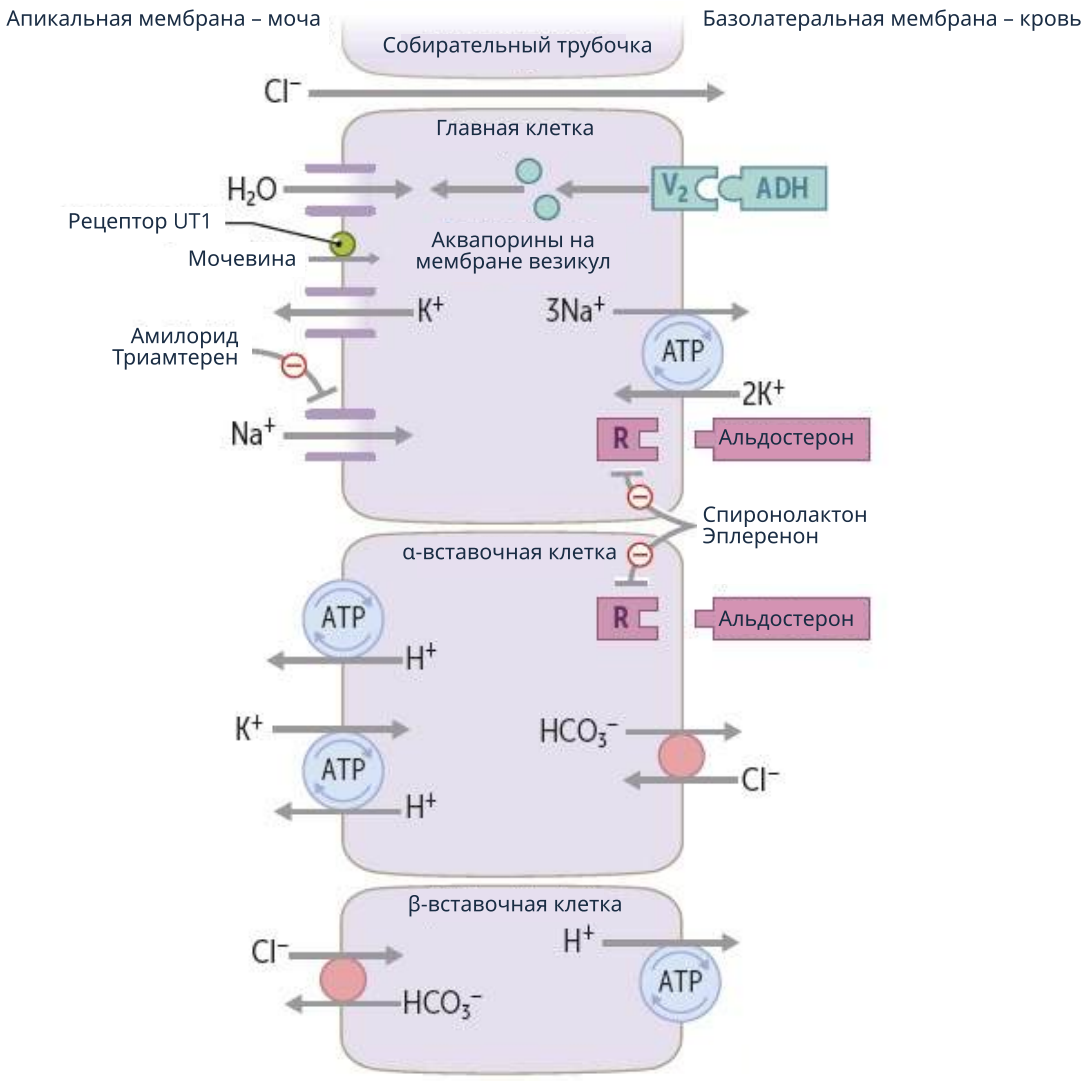

Собирательная трубочка — реабсорбирует Na^+ в обмен на секрецию K^+ и H^+ (процесс регулируется альдостероном).

- Альдостерон действует через минералокортикоидный рецептор → активация синтеза мРНК → синтез белков.
- В главных клетках: ↑ проводимость для K^+ на апикальной мембране, ↑ активность Na^+/K^+-АТФазы, ↑ активность эпителиального Na^+-канала (ENaC) → отрицательный заряд в просвете → усиленная секреция K^+.
- В α-интеркалицированных клетках: отрицательный заряд в просвете → ↑ активность H^+-АТФазы → ↑ секреция H^+ → ↑ активность обменника HCO_3^-/Cl^-.
- Антидиуретический гормон (ADH) действует через V_2-рецептор → встраивание аквапориновых водных каналов в апикальную мембрану.
- В данном сегменте реабсорбируется 3–5% Na^+. Происходит также реабсорбция мочевины (в мозговой, но не корковой части, только в собирательном протоке).

Почечные канальцевые дефекты

Мнемоника порядка запоминания: Fanconi's BaGeLS (по первым буквам: Fanconi, Bartter, Gitelman, Liddle, SAME).

Синдром / дефект	Нарушение (дефект)	Последствия	Причины	Примечания
Синдром Фанкони	Генерализованное нарушение реабсорбции в проксимальном извитом канальце (PCT)→ ↑ экскреция аминокислот, глюкозы, HCO_3^- и PO_4^{3-}, а также всех веществ, которые в норме реабсорбируются в PCT.	Метаболический ацидоз (проксимальный тубулярный ацидоз, гипофосфатемия, гипокалиемия.	Наследственные дефекты (например, болезнь Вильсона, тирозинемия, заболевания накопления гликогена), ишемия, множественная миелома, лекарственные препараты (например, ифосфамид, цисплатин, тенофовир), отравление свинцом.	Из-за гипофосфатемии часто отмечаются задержка роста и рахит/ остеопения. Также типична гиповолемия (снижение объёма циркулирующей жидкости).
Синдром Барттера	Нарушение реабсорбции в толстом восходящем колене петли Генле (поражается котранспортер $Na^+/K^+/2Cl^-$).	Метаболический алкалоз, гипохлоремия, гипокалиемия, гиперкальциурия.	Аутосомно-рецессивный тип наследования.	Клиническая картина сходна с длительным приёмом петлевых диуретиков.
Синдром Гительмана	Нарушение реабсорбции NaCl в дистальном извитом канальце (DCT)	Метаболический алкалоз, гипохлоремия, гипомагниемия, гипокалиемия.	Аутосомно-рецессивный тип наследования.	Клинически напоминает длительный приём тиазидных диуретиков. Течение менее тяжёлое, чем при синдроме Барттера.

Синдром / дефект	Нарушение (дефект)	Последствия	Причины	Примечания
Синдром Лиддла	Мутация с усилением функции → ↓ деградация эпителиального Na^+-канала → ↑ реабсорбция натрия в собирательных трубочках.	Метаболический алкалоз, гипокалиемия, артериальная гипертензия, ↓ концентрация альдостерона в сыворотке.	Аутосомно-доминантный тип наследования.	Клинически напоминает гиперальдостеронизм, однако уровень альдостерона практически не определяется. Лечение: амилорид.
Синдром кажущегося избытка минералокортикоидов (SAME, syndrome of apparent mineralocorticoid excess)	В норме кортизол активирует минералокортикоидные рецепторы; фермент 11β-HSD (11β-hydroxysteroid dehydrogenase) превращает кортизол в кортизон, не действующий на эти рецепторы. Наследственная недостаточность 11β-HSD → ↑ уровень кортизола → ↑ активность минералокортикоидных рецепторов.	Метаболический алкалоз, гипокалиемия, артериальная гипертензия, ↓ уровень альдостерона в сыворотке; кортизол ведёт себя «так же, как» альдостерон (отсюда аббревиатура SAME).	Аутосомно-рецессивный тип наследования. Состояние может быть приобретённым при воздействии глицирретиновой кислоты (содержится в лакрице), которая блокирует активность 11β-гидроксистероиддегидрогеназы.	Лечение: калийсберегающие диуретики (уменьшают эффекты минералокортикоидов) или глюкокортикостероиды (экзогенные ГКС подавляют эндогенную продукцию кортизола → ↓ активация минералокортикоидных рецепторов).

Характеристики почечных нарушений

Состояние	Кровяное давление	Плазменный ренин	Альдостерон	Mg^{2+} в сыворотке	Ca^{2+} в моче
Синдром неадекватной секреции АДГ (SIADH)	— / ↑	— / ↓	— / ↓	—	—
Синдром Барттера	—	↑	↑	—	↑*
Синдром Гительмана	—	↑	↑	↓	↓*
Ренин-секретирующая опухоль	↑	↑*	↑	—	—
Первичный гиперальдостеронизм	↑	↓	↑*	—	—
Синдром Лиддла, синдром кажущегося избытка минералокортикоидов	↑	↓	↓*	—	—

* обозначают важный дифференциально-диагностический признак.
«—» ≈ показатель в пределах нормы.

Относительные концентрации вдоль проксимального канальца

- **[TF/P] > 1**
  когда растворённое вещество реабсорбируется медленнее, чем вода, или когда это вещество секретируется
- **[TF/P] = 1**
  когда растворённое вещество и вода реабсорбируются с одинаковой скоростью
- **[TF/P] < 1**
  когда растворённое вещество реабсорбируется быстрее, чем вода

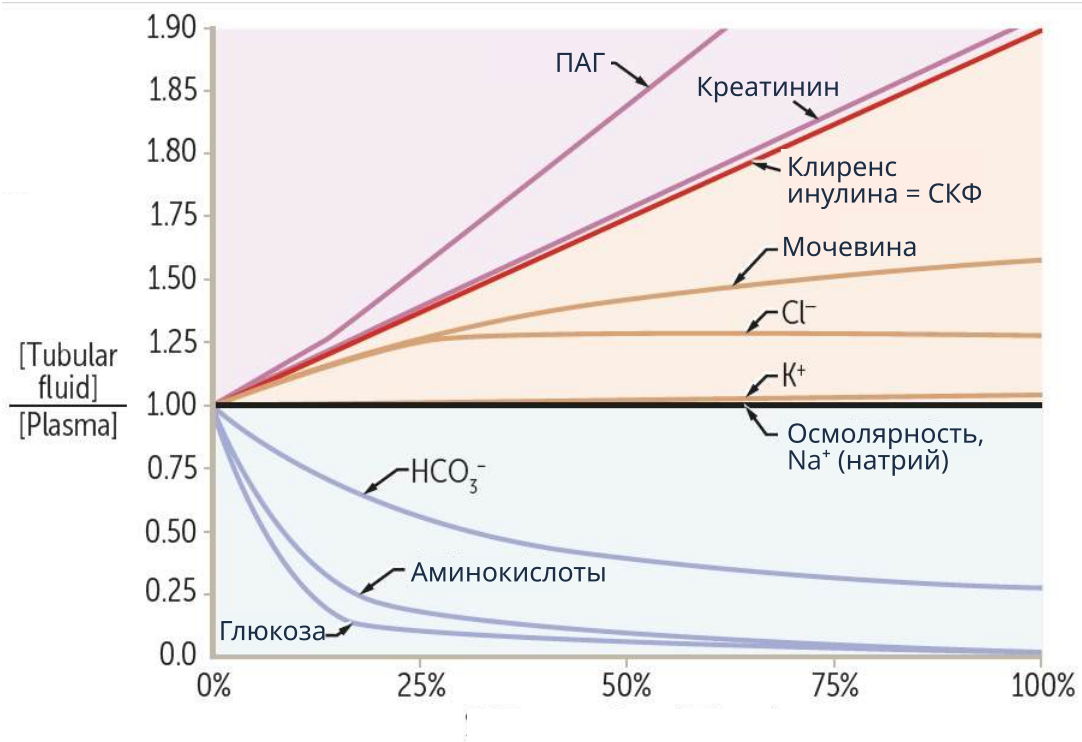

Концентрация инулина в просветной жидкости по мере продвижения вдоль PT возрастает (но его количество не меняется) в результате реабсорбции воды.

Реабсорбция Cl^- в раннем PCT (proximal convoluted tubule — проксимальный извитой каналец) происходит медленнее, чем реабсорбция Na^+, а затем более дистально становится равной скорости реабсорбции Na^+. Поэтому его относительная концентрация сначала повышается, а затем выходит на плато.

Ренин-ангиотензин-альдостероновая система

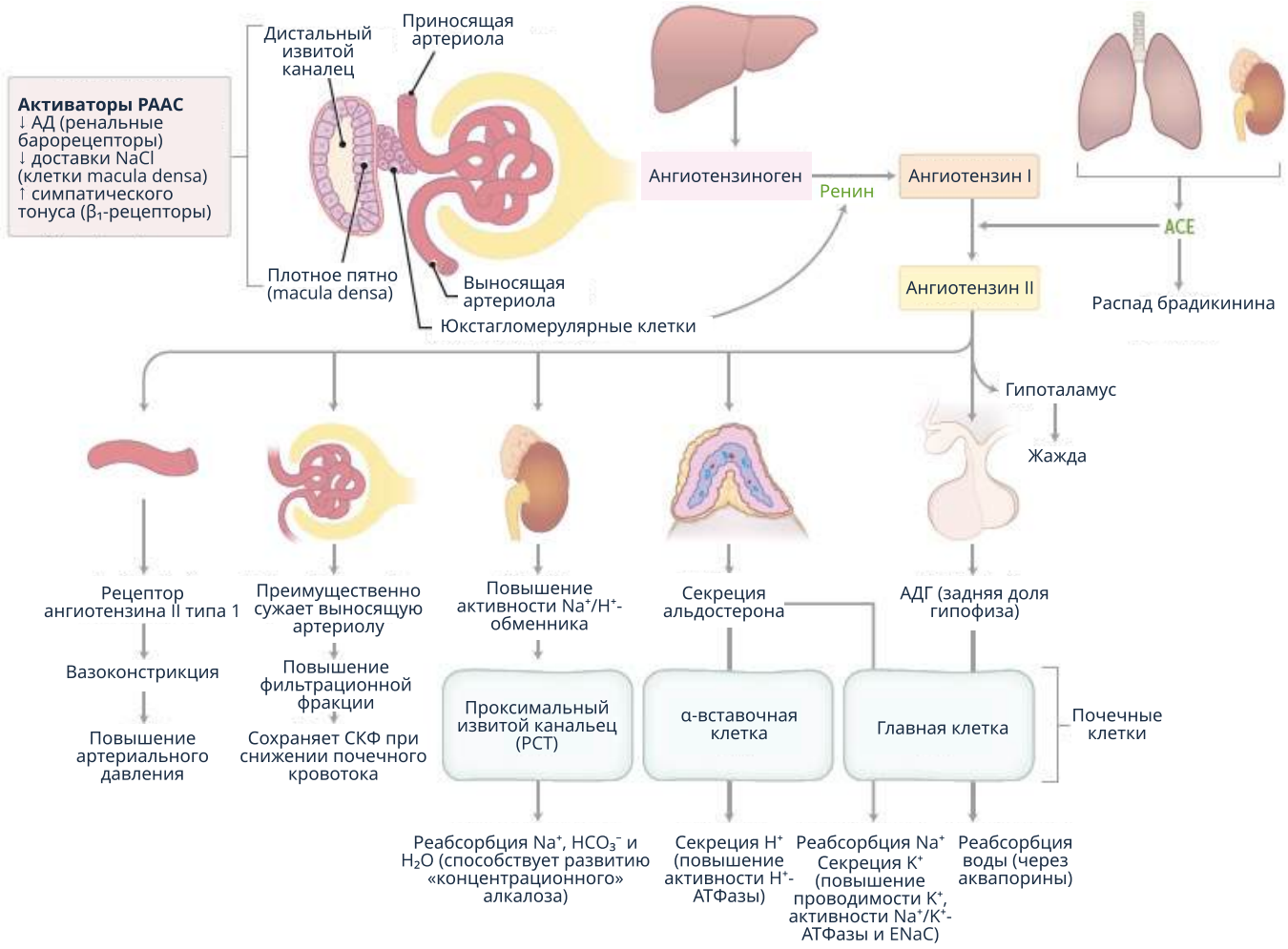

Фактор	Действие / регуляция
Ренин	Секретируется юкстагломерулярными (JG) клетками в ответ на ↓ перфузионного давления в почке (выявляется в приносящей артериоле), ↑ симпатической стимуляции почек (β_1-адренергический эффект) и ↓ доставки NaCl к клеткам плотного пятна.
ACE (ангиотензинпревращающий фермент)	Катализирует превращение ангиотензина I в ангиотензин II. Присутствует во многих тканях, однако основная конверсия происходит в лёгких. Синтезируется сосудистыми эндотелиальными клетками лёгких.
AT II (ангиотензин II)	Поддерживает объём циркулирующей крови и артериальное давление. Влияет на функцию барорецепторов; ограничивает рефлекторную брадикардию, которая обычно сопровождала бы его прессорное действие.

Фактор	Действие / регуляция
ANP, BNP (предсердный и мозговой натрийуретические пептиды)	Выделяются предсердиями (ANP) и желудочками (BNP) в ответ на ↑ объёма крови. Расслабляют сосудистую гладкую мускулатуру через cGMP → ↑ СКФ; ↓ секреции ренина → торможение системы ангиотензин-альдостерон. Расширяют приносящую артериолу, усиливают натрийурез.
ADH (вазопрессин, антидиуретический гормон)	В первую очередь регулирует осмолярность сыворотки; также реагирует на состояния ↓ объёма крови. Стимулирует реабсорбцию воды в собирательных трубочках. Дополнительно усиливает реабсорбцию мочевины в мозговых собирательных трубочках, максимизируя кортикомедуллярный (кортикопапиллярный) осмотический градиент.
Альдостерон	В основном регулирует объём внеклеточной жидкости и содержание Na^+; его секреция ↑ при гиповолемических состояниях. Реагирует на гиперкалиемию, усиливая выведение K^+.

Юкстагломерулярный аппарат

- Состоит из мезангиальных клеток, юкстагломерулярных (JG) клеток (модифицированные гладкомышечные клетки приносящей артериолы) и клеток плотного пятна, являющихся сенсором NaCl и расположенных в дистальном извитом канальце (DCT). JG-клетки секретируют ренин в ответ на ↓ перфузионного давления в почке и ↑ симпатического тонуса (β_1-адренергический эффект). Клетки плотного пятна реагируют на ↓ доставки NaCl в DCT → ↑ высвобождение ренина → вазоконстрикция выносящей артериолы → ↑ скорости клубочковой фильтрации (СКФ). Связь между JG-клетками и плотным пятном осуществляется через щелевые контакты (gap junctions).
- Юкстагломерулярный аппарат (juxtaglomerular apparatus, JGA) предотвращает кратковременные изменения СКФ за счёт ауторегуляции и поддерживает СКФ в отдалённой перспективе через регуляцию ренин-ангиотензин-альдостероновой системы.
- β-адреноблокаторы снижают артериальное давление (АД) за счёт ↓ сердечного выброса (CO) и ингибирования β_1-рецепторов JGA → ↓ высвобождения ренина.

Функция почек: эндокринные/ паракринные	Описание	Клиническое значение / дополнительные детали
Эритропоэтин	Выделяется интерстициальными клетками перитубулярного капиллярного русла в ответ на гипоксию.	Стимулирует пролиферацию эритроцитов в костном мозге. Применяется при анемии, вторичной по отношению к хронической болезни почек. Неблагоприятный эффект: ↑ риск артериальной гипертензии у части пациентов.
Кальциферол (витамин D)	Клетки проксимального извитого канальца (PCT) превращают 25-OH витамин D_3 в 1,25-$(OH)_2$ витамин D_3 (кальцитриол, активная форма). Повышает всасывание кальция в тонком кишечнике.	25-OH D_3 (кальцидиол) под действием фермента 1α-гидроксилазы превращается в 1,25-$(OH)_2$ D_3 (кальцитриол). Активность 1α-гидроксилазы стимулируется паратиреоидным гормоном (PTH).
Простагландины	Паракринная секреция вызывает вазодилатацию приносящих артериол, что приводит к ↑ почечного кровотока (RBF).	Нестероидные противовоспалительные препараты (НПВП) блокируют синтез простагландинов → сужение приносящей артериолы и ↓ скорости клубочковой фильтрации (СКФ), что может приводить к острому повреждению почек при состояниях с низким почечным кровотоком.
Дофамин	Секретируется клетками проксимального канальца, способствует натрийурезу. При низких дозах расширяет междольковые артерии, приносящие и выносящие артериолы → ↑ почечного кровотока; СКФ изменяется минимально или не меняется.	При более высоких дозах действует как вазоконстриктор.

Гормоны, действующие на почку

Предсердный натрийуретический пептид (ANP, atrial natriuretic peptide)
Секретируется в ответ на ↑ давления в предсердиях. Вызывает непрямую дилатацию приносящей артериолы (за счёт ингибирования высвобождения норадреналина). Приводит к ↑ скорости клубочковой фильтрации (СКФ) и ↑ фильтрации Na^+ без компенсаторной реабсорбции Na^+ в дистальных отделах нефрона. Итоговый эффект: потеря Na^+ и снижение объёма жидкости.

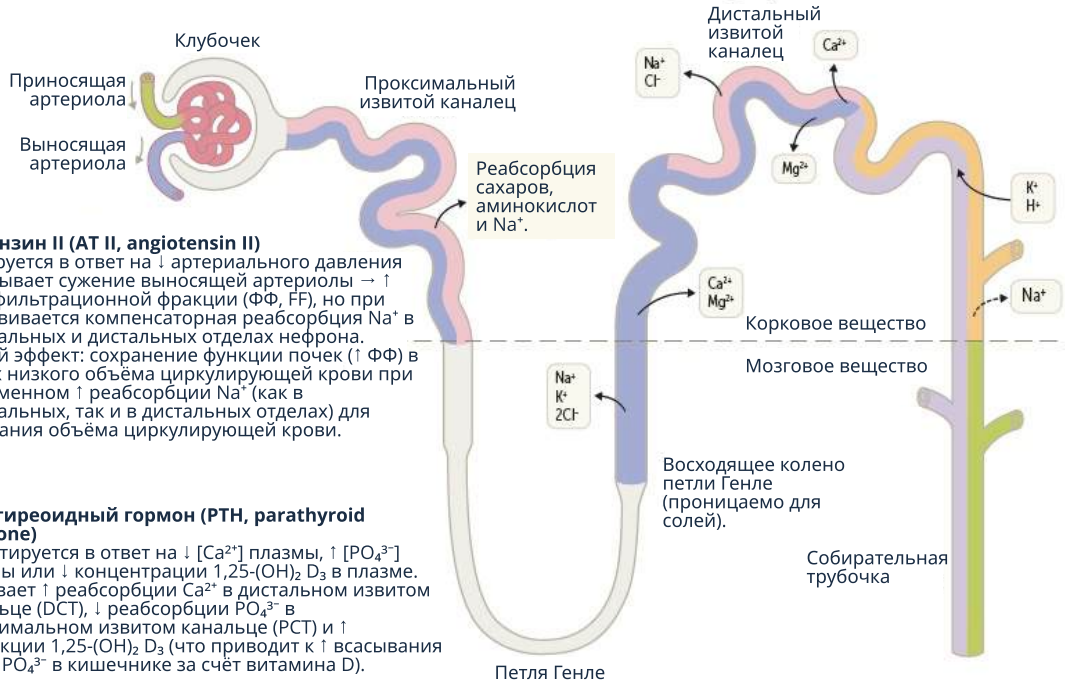

Ангиотензин II (AT II, angiotensin II)
Синтезируется в ответ на ↓ артериального давления (BP). Вызывает сужение выносящей артериолы → ↑ СКФ и ↑ фильтрационной фракции (ФФ, FF), но при этом развивается компенсаторная реабсорбция Na^+ в проксимальных и дистальных отделах нефрона. Итоговый эффект: сохранение функции почек (↑ ФФ) в условиях низкого объёма циркулирующей крови при одновременном ↑ реабсорбции Na^+ (как в проксимальных, так и в дистальных отделах) для поддержания объёма циркулирующей крови.

Альдостерон
Секретируется в ответ на ↓ объёма крови (через ангиотензин II) и ↑ $[K^+]$ плазмы; вызывает ↑ реабсорбции Na^+, ↑ секрецию K^+ и ↑ секрецию H^+.

ADH (антидиуретический гормон, вазопрессин)
Секретируется в ответ на ↑ осмолярности плазмы и ↓ объёма крови. Связывается с рецепторами на главных клетках собирательных трубочек, вызывая ↑ количества аквапоринов и ↑ реабсорбции H_2O. Усиливает реабсорбцию мочевины в мозговых отделах собирательных трубочек, максимально увеличивая кортико-папиллярный осмотический градиент.

Паратиреоидный гормон (PTH, parathyroid hormone)
Секретируется в ответ на ↓ $[Ca^{2+}]$ плазмы, ↑ $[PO_4^{3-}]$ плазмы или ↓ концентрации 1,25-$(OH)_2$ D_3 в плазме. Вызывает ↑ реабсорбции Ca^{2+} в дистальном извитом канальце (DCT), ↓ реабсорбции PO_4^{3-} в проксимальном извитом канальце (PCT) и ↑ продукции 1,25-$(OH)_2$ D_3 (что приводит к ↑ всасывания Ca^{2+} и PO_4^{3-} в кишечнике за счёт витамина D).

Сдвиги калия

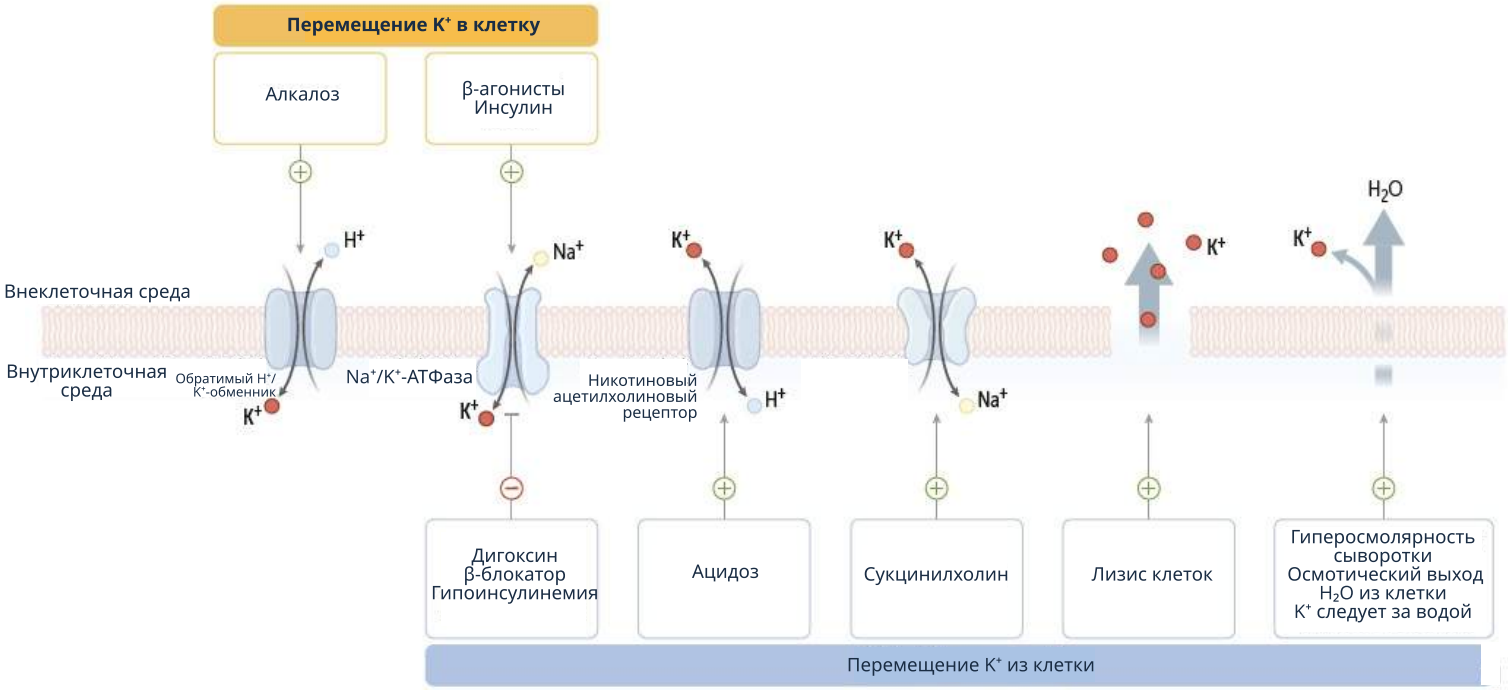

Нарушения электролитного баланса

Электролит	Низкая концентрация в сыворотке	Высокая концентрация в сыворотке
Натрий (Sodium)	Тошнота, недомогание, ступор, кома, судороги.	Раздражительность, ступор, кома.
Калий (Potassium)	Зубцы U и уплощённые зубцы T на ЭКГ, аритмии, мышечные судороги, спазмы, слабость.	Широкие комплексы QRS и высокие зубцы T на ЭКГ, аритмии, мышечная слабость.
Кальций (Calcium)	Тетания, судороги, удлинение интервала QT, подёргивания (например, симптом Хвостека), спазм (например, симптом Труссо).	Stones (почечнокаменная болезнь), bones (костные боли), groans (абдоминальная боль), thrones (↑ частоты мочеиспускания), psychiatric overtones (тревога, изменение психического статуса).
Магний (Magnesium)	Тетания, тахикардия типа «torsade de pointes», гипокалиемия, гипокальциемия (при $[Mg^{2+}] < 1{,}0$ мЭкв/л).	↓ сухожильных рефлексов, вялость, брадикардия, артериальная гипотензия, остановка сердца, гипокальциемия.
Фосфат (Phosphate)	Потеря костной массы, остеомаляция (у взрослых), рахит (у детей).	Почечные камни, метастатическое обызвествление, гипокальциемия.

Физиология кислотно-щелочного состояния

- Метаболические кислотно-щелочные нарушения приводят к изменениям концентрации HCO_3^-.
- Респираторные кислотно-щелочные нарушения приводят к изменениям PCO_2.

Состояние	pH	PCO_2	$[HCO_3^-]$	Компенсаторный ответ
Метаболический ацидоз (Metabolic acidosis)	↓	↓*	↓	Гипервентиляция (немедленная).
Метаболический алкалоз (Metabolic alkalosis)	↑	↑*	↑	Гиповентиляция (немедленная).
Респираторный ацидоз (Respiratory acidosis)	↓	↑	↑*	Усиление почечной реабсорбции HCO_3^- (замедленная реакция).
Метаболический алкалоз (Metabolic alkalosis)	↑	↓	↓*	Снижение почечной реабсорбции HCO_3^- (замедленная реакция).

Примечание: *обозначают компенсаторный ответ.

Уравнение Хендерсона–Хассельбаха:

$$\mathrm{pH} = 6{,}1 + \log \frac{[\mathrm{HCO_3^-}]}{0{,}03 \cdot P_{\mathrm{CO_2}}}$$

Ожидаемую респираторную компенсацию при простом метаболическом ацидозе можно рассчитать по **формуле Уинтерса (Winters formula).**

- Если измеренное PCO_2 > рассчитанного PCO_2 → имеется сопутствующий респираторный ацидоз.
- Если измеренное PCO_2 < рассчитанного PCO_2 → имеется сопутствующий респираторный алкалоз.

$$P_{\mathrm{CO_2}} = 1{,}5\,[\mathrm{HCO_3^-}] + 8 \pm 2$$

Ацидоз и алкалоз

Проверьте артериальный pH

pH < 7.35 — Ацидемия

Pco_2 > 44 mm Hg — Респираторный ацидоз

Гиповентиляция

- Обструкция дыхательных путей
- Острое заболевание лёгких
- Хроническое заболевание лёгких
- Опиоиды, седативные препараты
- Слабость дыхательной мускулатуры

HCO_3^- < 20 mEq/L — Метаболический ацидоз

Проверить анионный промежуток $Na^+ – (Cl^- + HCO_3^-)$

> 12 mEq/L — Повышенный анионный промежуток

Мнемоника GOLDMARK:

- Glycols – гликоли (этиленгликоль, пропиленгликоль)
- Oxoproline – оксопролин (хроническое применение ацетаминофена)
- L-lactate – L-лактат (лактатацидоз)
- D-lactate – D-лактат (экзогенная молочная кислота)
- Methanol – метанол (и другие спирты)
- Aspirin – аспирин (поздняя фаза интоксикации)
- Renal failure – почечная недостаточность
- Ketones – кетоны (диабетический, алкогольный, голодный кетоацидоз)

8–12 mEq/L — Нормальный анионный промежуток

Мнемоника SHARDS:

- Spironolactone – спиронолактон
- Hyperchloremia / hyperalimentation – гиперхлоремия / гипералиментация (например, при парентеральном питании)
- Addison disease, acetazolamide use – болезнь Аддисона, применение ацетазоламида
- Renal tubular acidosis – почечный канальцевый ацидоз (renal tubular acidosis)
- Diarrhea – диарея
- Saline infusion – инфузия изотонического раствора натрия хлорида

pH > 7.45 — Алкалемия

Pco_2 < 36 mm Hg — Респираторный алкалоз

Гипервентиляция

- Тревога / паническая атака
- Гипоксемия (например, на большой высоте)
- Салицилаты (ранняя фаза интоксикации)
- Опухоль
- Тромбоэмболия лёгочной артерии
- Беременность

HCO_3^- > 28 mEq/L — Метаболический алкалоз

Проверить концентрацию хлорида в моче

> 20 mEq/L — Солево-резистентный

- Гиперальдостеронизм
- Синдром Барттера
- Синдром Гительмана
- Продолжающийся приём петлевых / тиазидных диуретиков

< 20 mEq/L — Солево-чувствительный

- Рвота
- Недавний приём петлевых / тиазидных диуретиков
- Антациды

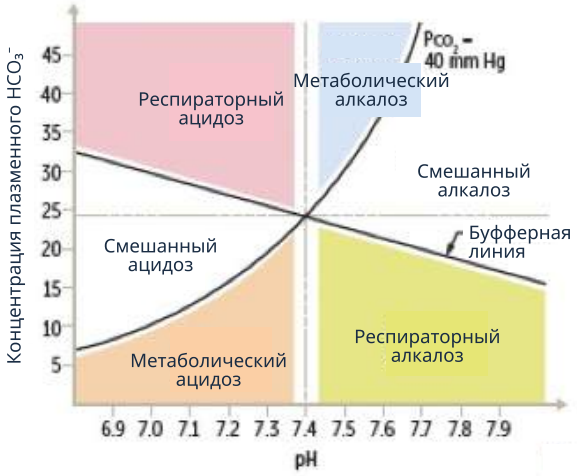

Почечный канальцевый ацидоз

	Дистальный почечный канальцевый ацидоз (distal renal tubular acidosis, RTA type 1)	Проксимальный почечный канальцевый ацидоз (proximal renal tubular acidosis, RTA type 2)	Гиперкалиемический почечный канальцевый ацидоз (hyperkalemic renal tubular acidosis, RTA type 4)
Дефект	Неспособность α-вставочных клеток секретировать H^+ → не образуется новый HCO_3^- → метаболический ацидоз.	Дефект реабсорбции бикарбоната (HCO_3^-) в проксимальном извитом канальце → ↑ экскреция HCO_3^- с мочой → метаболический ацидоз. Моча может подкисляться α-вставочными клетками собирательных трубочек, но этого недостаточно, чтобы компенсировать ↑ экскрецию HCO_3^-.	Гипоальдостеронизм или резистентность к альдостерону; гиперкалиемия → ↓ синтез NH_3 в PCT → ↓ экскреция NH_4^+.
pH мочи	> 5,5	< 5,5, когда концентрация плазменного HCO_3^- ниже порога сниженной реабсорбции; > 5,5, когда профильтрованный HCO_3^- превышает реабсорбционный порог.	Переменный.
K^+ в сыворотке	↓	↓	↑
Причины	Токсическое действие амфотерицина B, анальгетическая нефропатия, врождённые аномалии (обструктивные поражения) мочевых путей, аутоиммунные заболевания (например, SLE — systemic lupus erythematosus, системная красная волчанка).	Синдром Фанкони (Fanconi syndrome), множественная миелома, ингибиторы карбоангидразы.	↓ продукция альдостерона (например, при диабетическом гипоренинизме, приём ингибиторов АПФ; антагонистов рецепторов ангиотензина II; НПВС, гепарина, циклоспорина, при надпочечниковой недостаточности) или резистентность к альдостерону (например, калий-сберегающие диуретики, нефропатия вследствие обструкции, приём триметоприма-сульфаметоксазол).

	Дистальный почечный канальцевый ацидоз (distal renal tubular acidosis, RTA type 1)	Проксимальный почечный канальцевый ацидоз (proximal renal tubular acidosis, RTA type 2)	Гиперкалиемический почечный канальцевый ацидоз (hyperkalemic renal tubular acidosis, RTA type 4)
Ассоциации	↑ риск образования кальций-фосфатных конкрементов в почках (кальций-фосфатный нефролитиаз) вследствие ↑ pH мочи и ↑ костного ремоделирования, связанного с буферированием.	↑ риск гипофосфатемического рахита (при синдроме Фанкони).	—

Почечный канальцевый ацидоз типа 1

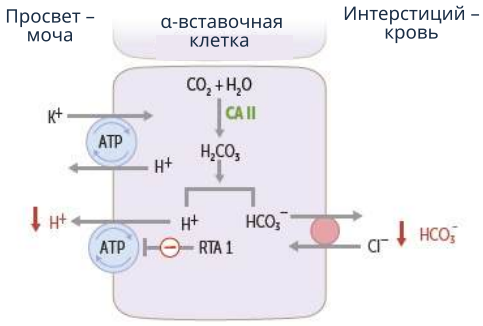

Почечный канальцевый ацидоз типа 2

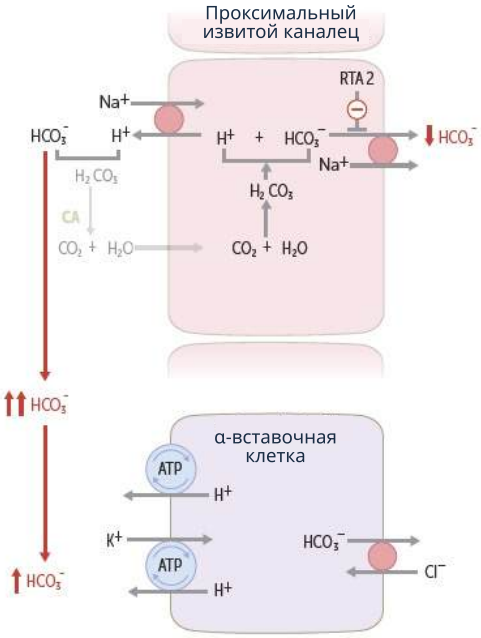

Почечный канальцевый ацидоз типа 4

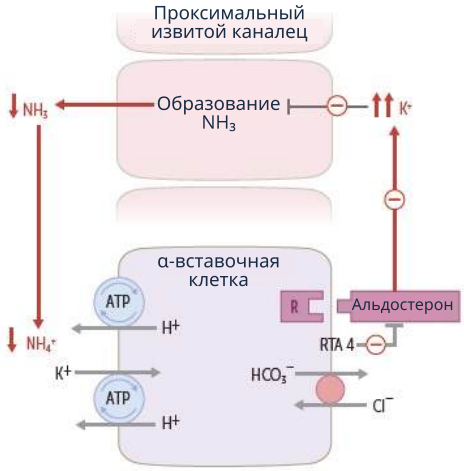

ПАТОЛОГИИ

Цилиндры в моче

Общие положения

- Наличие цилиндров свидетельствует о том, что гематурия/пиурия имеет гломерулярное или почечно-канальцевое происхождение.
- Рак мочевого пузыря, почечные камни → гематурия без цилиндров.
- Острый цистит → пиурия без цилиндров.
- Все цилиндры содержат матрикс, представленный главным образом белком Тамма–Хорсфалла - мукопротеином (уромодулином), секретируемым клетками почечных канальцев для профилактики инфекций мочевых путей.

Типы цилиндров

Тип цилиндров	Ассоциированные состояния
Эритроцитарные цилиндры (RBC casts, обозначены на рисунке как A)	Гломерулонефрит, гипертонический криз.
Лейкоцитарные цилиндры (WBC casts)	Тубулоинтерстициальное воспаление, острый пиелонефрит, отторжение почечного трансплантата.
Зернистые цилиндры (Granular casts, B)	Острый некроз канальцев (acute tubular necrosis, ATN). Могут иметь вид «грязно-коричневых» цилиндров.
Жировые цилиндры («овальные жировые тельца», Fatty casts, “oval fat bodies”, C)	Нефротический синдром. Ассоциированы с симптомом «мальтийского креста» (Maltese cross sign).
Восковидные цилиндры (Waxy casts)	Терминальная стадия почечной недостаточности / хроническая болезнь почек.
Гиалиновые цилиндры (Hyaline casts, D)	Неспецифичны; могут быть вариантом нормы при обезвоживании, физической нагрузке или при терапии диуретиками.

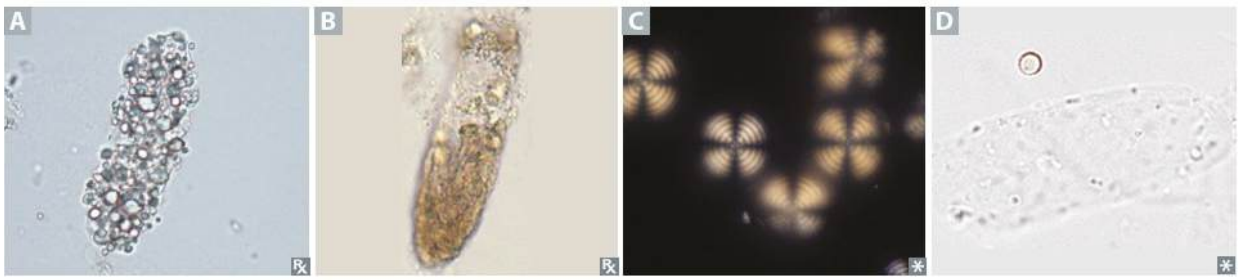

Номенклатура гломерулярных поражений

Тип	Характеристика	Пример
Focal (очаговый)	Поражено < 50 % клубочков	Очаговый сегментарный гломерулосклероз
Diffuse (диффузный)	Поражено > 50 % клубочков	Диффузный пролиферативный гломерулонефрит
Proliferative (пролиферативный)	Гиперцеллюлярные клубочки (увеличение числа клеток в клубочках)	Мембранозно-пролиферативный гломерулонефрит
Membranous (мембранозный)	Утолщение базальной мембраны клубочков (GBM – glomerular basement membrane)	Мембранозная нефропатия
Primary glomerular disease (первичное гломерулярное заболевание)	Первичное (1°) заболевание почек, избирательно поражающее клубочки	Болезнь минимальных изменений
Secondary glomerular disease (вторичное гломерулярное заболевание)	Системное заболевание или заболевание другой системы органов, при котором также поражаются клубочки	SLE (systemic lupus erythematosus — системная красная волчанка), диабетическая нефропатия

Поражения клубочков

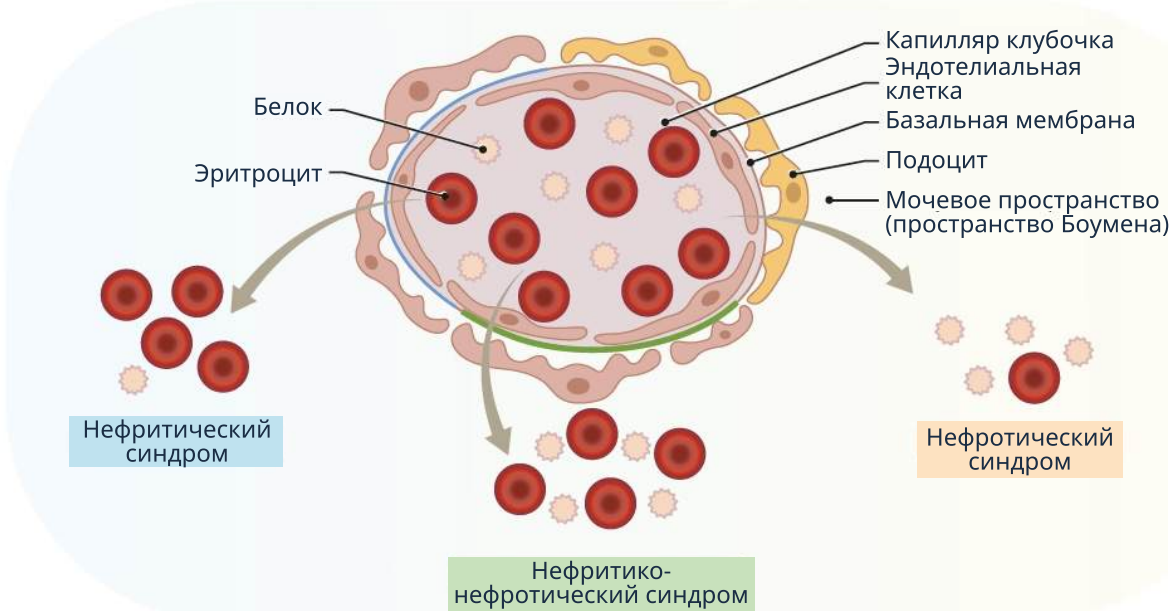

Типы нефрологических синдромов

Тип	Этиология	Клиническая картина	Примеры
Нефритический синдром	Воспаление клубочков → повреждение базальной мембраны клубочков → выход эритроцитов в мочу → дисморфные эритроциты, гематурия	Гематурия, эритроцитарные цилиндры в моче. Снижение СКФ (GFR) → олигурия, азотемия. Повышение выделения ренина, артериальная гипертензия. Протеинурия чаще в субнефротическом диапазоне (< 3,5 г/сут), но при тяжёлом течении может достигать нефротического диапазона.	• Инфекционно-ассоциированный гломерулонефрит • Синдром Гудпасчера • IgA-нефропатия (болезнь Берже) • Синдром Альпорта • Мембранозно-пролиферативный гломерулонефрит
Нефротический синдром	Повреждение подоцитов → нарушение зарядового барьера → протеинурия	Выраженная протеинурия (> 3,5 г/сут) с отёками, гипоальбуминемией → усиление липогенеза в печени → гиперхолестеринемия. Пенистая моча с жировыми цилиндрами. Ассоциирован с гиперкоагуляцией (например, тромбоз почечной вены) вследствие потери антитромбина с мочой, а также с повышенным риском инфекций (потеря IgG с мочой и нарушение защиты мягких тканей из-за отёка).	Может быть первичным (1°) — прямое повреждение подоцитов, или вторичным (2°) — повреждение подоцитов при системном процессе: • Очаговый сегментарный гломерулосклероз (1° или 2°) • Болезнь минимальных изменений (1° или 2°) • Мембранозная нефропатия (1° или 2°) • Амилоидоз (2°) • Диабетическая гломерулопатия (2°)

Тип	Этиология	Клиническая картина	Примеры
Нефритико-нефротический синдром	Тяжёлое повреждение базальной мембраны клубочков → выход эритроцитов в мочу + нарушение зарядового барьера → гематурия + протеинурия	Протеинурия в нефротическом диапазоне (> 3,5 г/сут) в сочетании с признаками нефритического синдрома.	Может развиваться при любой форме нефритического синдрома, но чаще всего встречается при: • Диффузном пролиферативном гломерулонефрите • Мембранозно-пролиферативном гломерулонефрите

Нефритический синдром

Тип	Механизм	Световая микроскопия	Иммунофлюоресценция	Электронная микроскопия
Инфекционно-ассоциированный гломерулонефрит	Реакция гиперчувствительности III типа с развитием консумптивной гипокомплементемии. У детей возникает примерно через 2–4 недели после фарингита или кожной инфекции, вызванной β-гемолитическим стрептококком группы А. У взрослых дополнительным этиологическим агентом является Staphylococcus.	Увеличенные и гиперцеллюлярные клубочки (рис. А).	Гранулярное («starry sky», «lumpy-bumpy») свечение за счёт отложения иммунных комплексов IgG, IgM и C3 по ходу GBM и в мезангии.	Субэпителиальные «горбики» иммунных комплексов (IC humps).

Тип	Механизм	Световая микроскопия	Иммунофлюоресценция	Электронная микроскопия
IgA-нефропатия, болезнь Берже	Возникает одновременно с инфекциями дыхательных путей или желудочно-кишечного тракта (IgA секретируется слизистыми оболочками). Почечный вариант IgA-васкулита.	Мезангиальная пролиферация.	Отложение иммунных комплексов на основе IgA в мезангии.	Мезангиальные отложения иммунных комплексов.
Быстро прогрессирующий гломерулонефрит)	Неблагоприятный прогноз. Множественные причины: реакция гиперчувствительности II типа при синдроме Гудпасчера.	Клубочки в форме «полулуний» (crescent moon). Полулуния образованы фибрином и плазменными белками (например, C3b), а также пристеночными эпителиальными клетками клубочка, моноцитами и макрофагами.	Линейное свечение (Linear IF) за счёт антител к GBM и альвео-лярной базальной мембране: синдром Гудпасчера — гематурия/ гемоптизис. Отрицательная IF/«pauci-immune» (отсутствие отложения IgG и C3): гранулематоз с полиангиитом — PR3-ANCA/c-ANCA; эозинофильный гранулематоз с полиангиитом или микроскопический полиангиит — MPO-ANCA/p-ANCA. Гранулярная IF — постстрептококковый гломерулонефрит (PSGN) или диффузный пролиферативный гломерулонефрит (DPGN).	Синдром Гудпасчера: разрывы GBM, некроз и образование полулуний без отложения иммунных комплексов. При pauci-immune-варианте отложения, как правило, отсутствуют. Электронно-микроскопические изменения зависят от основной причины.

Тип	Механизм	Световая микроскопия	Иммунофлюоресценция	Электронная микроскопия
Диффузный пролиферативный гломерулонефрит, DPGN	Часто обусловлен SLE (запомнить как «wire lupus»). DPGN и MPGN нередко проявляются одновременно признаками нефритического и нефротического синдромов.	wire-loop изменения капилляров.	Гранулярный тип свечения.	Субэндотелиальные, иногда субэпителиальные или интрамембранозные иммунные комплексы на основе IgG (immune complexes, IC), часто с отложением C3.
Синдром Альпорта	Мутация коллагена IV типа → изменения GBM; чаще X-сцепленное доминантное наследование. Глазные нарушения (например, ретинопатия, передний лентиконус), гломерулонефрит, нейросенсорная тугоухость (классическая мнемоника: (can't see, can't pee, can't hear a bee)	Нерегулярное истончение и утолщение, а также расщепление ГБМ.	Первоначально отрицательная; неспецифическое окрашивание (обычно остаётся отрицательной).	Вид «плетёной корзины» (basket-weave) за счёт неравномерного утолщения и продольного расщепления ГБМ.
Мембранопролиферативный гломерулонефрит	Тип I может быть вторичным по отношению к инфекции HBV или HCV. Тип II ассоциирован с C3-nephritic factor (аутоантитело класса IgG, стабилизирующее C3-конвертазу → стойкая активация комплемента → ↓ C3).	Мезангиальный рост с интерпозицией → расщепление ГБМ → картина «рельсовых путей» (tram-track) при окраске гематоксилином-эозином (H&E) и PAS-реакции.	Гранулярный тип свечения.	Тип I — субэндотелиальные отложения иммунных комплексов (ИК). Тип II — внутримембранные отложения, также называемые болезнью плотных отложений (dense deposit disease).

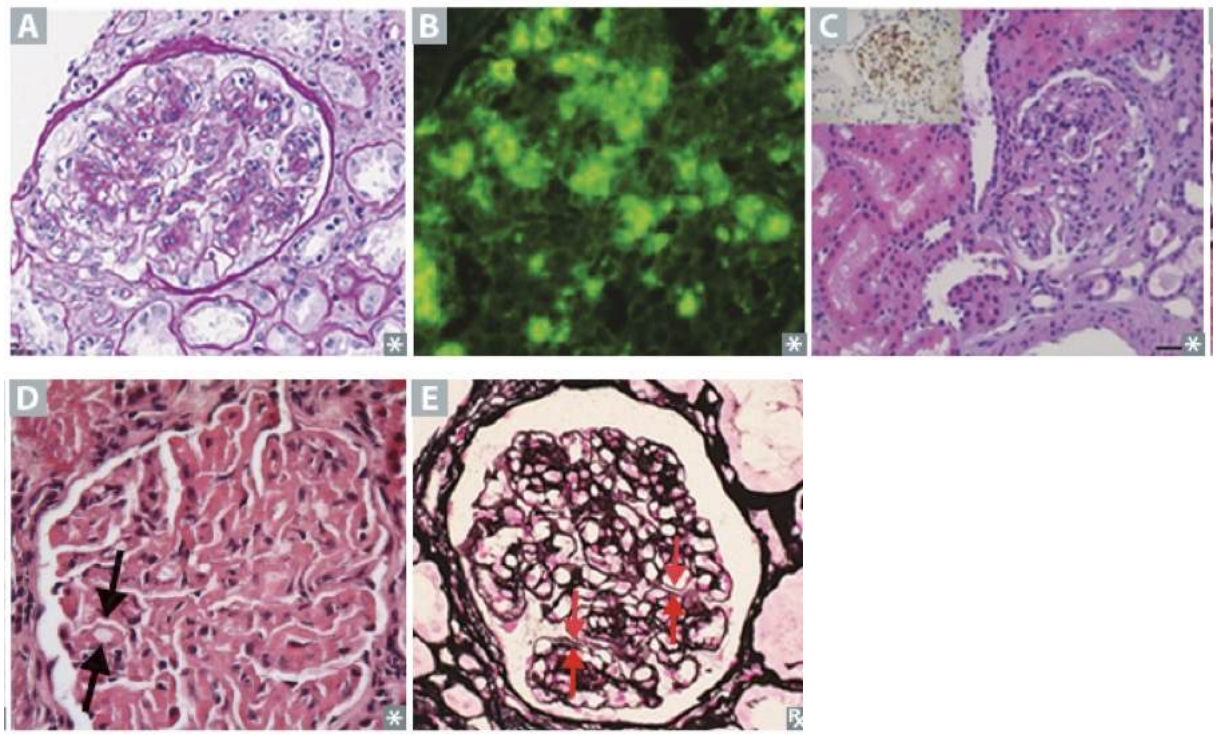
A
B
C
D
E

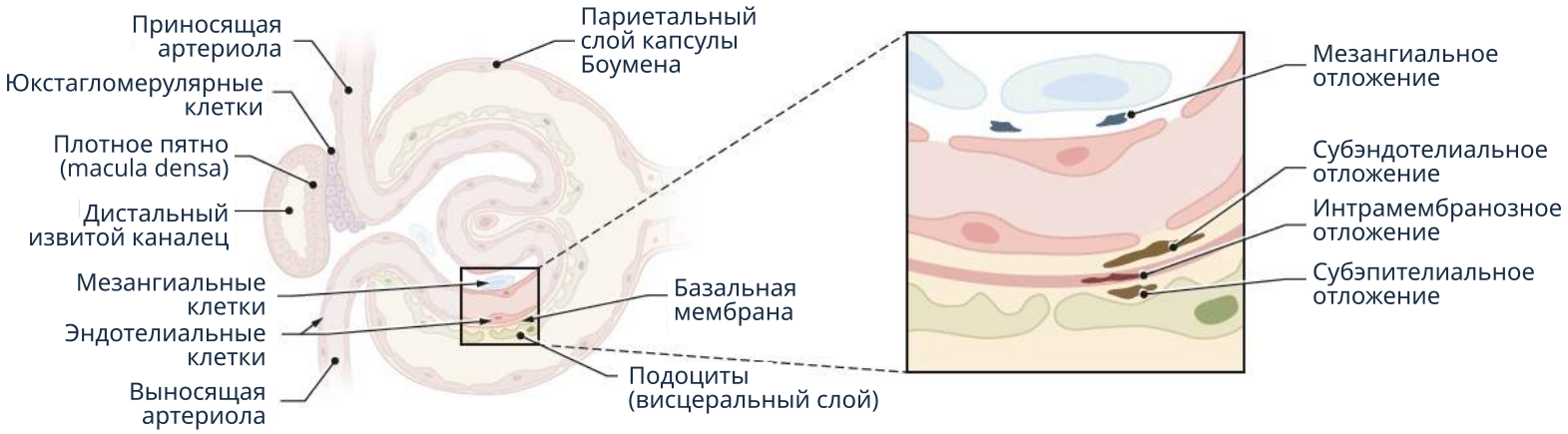
Приносящая артериола
Юкстагломерулярные клетки
Плотное пятно (macula densa)
Дистальный извитой каналец
Мезангиальные клетки
Эндотелиальные клетки
Выносящая артериола
Париетальный слой капсулы Боумена
Базальная мембрана
Подоциты (висцеральный слой)
Мезангиальное отложение
Субэндотелиальное отложение
Интрамембранозное отложение
Субэпителиальное отложение

Нефротический синдром

Тип	Механизм	Световая микроскопия	Иммунофлюоресценция	Электронная микроскопия
Болезнь минимальных изменений	Чаще первичная (1°, идиопатическая), запускается перенесённой инфекцией, иммунизацией, иммунной стимуляцией (например, IL-4); реже вторичная (2°) при лимфоме (например, цитокин-опосредованное повреждение). Чаще встречается у детей.	Нормальные клубочки (в клетках проксимальных канальцев могут выявляться липиды).	⊖ (отрицательная).	Слияние ножек подоцитов - A.
Фокальный сегментарный гломерулосклероз	Может быть первичным (1°, идиопатическим) или вторичным (2°; например, при инфекции ВИЧ, серповидноклеточной анемии, ожирении или врождённых пороках развития); может прогрессировать до хронической болезни почек. Чаще у лиц с чёрным цветом кожи.	Сегментарный склероз и гиалиноз - B.	Часто ⊖, но может быть ⊕ за счёт неспецифических фокальных отложений IgM, C3, C1.	Слияние ножек подоцитов.

Тип	Механизм	Световая микроскопия	Иммунофлюоресценция	Электронная микроскопия
Мембранозная нефропатия; также мембранозный гломерулонефрит	Может быть первичной (1°; например, антитела к рецептору фосфолипазы A_2) или вторичной (2°) к лекарственным препаратам (например, НПВС, пеницилламин, соли золота), инфекциям (например, HBV, HCV, сифилис), системной красной волчанке (SLE) или солидным опухолям. Повышен риск тромбоэмболий (например, тромбоз глубоких вен, тромбоз почечной вены).	Диффузное утолщение капиллярных стенок и ГБМ - С.	Гранулярный тип свечения вследствие отложения иммунных комплексов (IC).	Характерный вид «шипы и купола» за счёт субэпителиальных отложений.
Амилоидоз почек	Почка — наиболее часто поражаемый орган. Ассоциирован с хроническими состояниями, предрасполагающими к отложению амилоида (AL-амилоид, AA-амилоид, длительный диализ).	Окраска конго красным выявляет зелёное двулучепреломление (apple-green Birefringence) в поляризованном свете вследствие отложения амилоида в мезангии.	При AL-амилоидозе возможна положительная реакция на лёгкие цепи λ и к иммуноглобулинов (lambda and kappa light chains). При AA-амилоидозе — положительная реакция на белок AA.	Расширение мезангия за счёт амилоидных фибрилл.

Тип	Механизм	Световая микроскопия	Иммунофлюоресценция	Электронная микроскопия
Диабетическая гломерулонефропатия	Наиболее частая причина ESRD (end-stage renal disease, терминальная стадия почечной недостаточности) в США. Гипергликемия → неферментативное гликирование белков тканей → расширение мезангия → утолщение ГБМ ↑ её проницаемости. Гиперфильтрация (клубочковая HTN — артериальная гипертензия, и ↑ GFR) → гипертрофия клубочков и рубцевание клубочков (гломерулосклероз) → дальнейшее прогрессирование нефропатии. Следует искать альбуминурию с ↑ соотношением альбумина к креатинину в моче. Ингибиторы ACE и ARB обладают нефропротективным действием.	Расширение мезангия, утолщение ГБМ, эозинофильный узелковый гломерулосклероз (узелки Киммельстиля — Уилсона D).	Неспецифическое окрашивание. Обычно результат отрицательный.	Выраженное утолщение ГБМ с расширением мезангия, преимущественно за счёт увеличения мезангиального матрикса; сегментарное слияние ножек подоцитов.

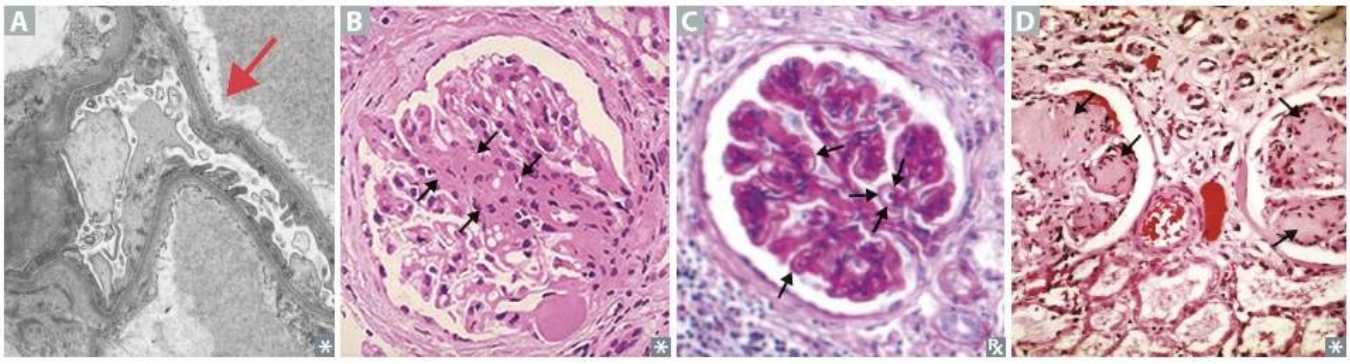

Камни почек

Могут приводить к тяжёлым осложнениям, таким как гидронефроз, пиелонефрит и острое повреждение почек. При обструкции камнем отмечаются односторонняя болезненность в поясничной области, коликообразная боль с иррадиацией в пах, гематурия. Лечение и профилактика: увеличение потребления жидкости.

Мнемоника: рентгенонегативные камни: I can't C (see) U (you) — cystine и uric acid (цистиновые и мочекислые камни).

КАЛЬЦИЕВЫЕ КАМНИ

1. Оксалат кальция; гипоцитратурия

Рентгенография: radiopaque (рентгенконтрастные)

КТ: hyperdense (высокой плотности)

Кристаллы в моче: форма «конверта» или «гантели»

Примечания: кальциевые камни — самые частые (≈ 80%); камни из оксалата кальция встречаются чаще, чем из фосфата кальция. Возможны при приёме этиленгликоля (антифриз), избытке витамина C, гипоцитратурии (обычно сочетается с ↓ pH мочи), нарушении всасывания (например, при болезни Крона).

Лечение: тиазидные диуретики, цитрат, диета с низким содержанием натрия.

2. Фосфат кальция; ↑ pH

Осаждается при: ↑ pH

Рентгенография: radiopaque (рентгенконтрастные)

КТ: hyperdense (высокой плотности)

Кристаллы в моче: клиньевидный призматический кристалл

Лечение: диета с низким содержанием натрия, тиазидные диуретики.

АММОНИЙ-МАГНИЙ-ФОСФАТНЫЕ КАМНИ, СТРУВИТЫ

Осаждается при: ↑ pH

Рентгенография: radiopaque (рентгенконтрастные)

КТ: hyperdense (высокой плотности)

Кристаллы в моче: в виде крышки гроба («sarcophagus»)

Примечания: составляют ≈ 15% камней. Возникают при инфекции мочевых путей уреазопродуцирующими микроорганизмами (например, Proteus mirabilis, Staphylococcus saprophyticus, Klebsiella), которые гидролизуют мочевину до аммиака → защелачивание мочи. Могут формировать коралловидные (staghorn) конкременты.

Лечение: эрадикация исходной инфекции, хирургическое удаление камня.

МОЧЕВАЯ КИСЛОТА

Осаждается при: ↓ pH

Рентгенография: radiolucent (рентгенонегативные)

КТ: visible (визуализируются)

Кристаллы в моче: ромбоидные кристаллы или розетки

Примечание: около 5% всех камней.

Факторы риска: сухой климат, кислая реакция мочи. Тесная связь с гиперурикемией (например, подагра). Часто встречаются при заболеваниях с ↑ распадом клеток (например, лейкоз).

Лечение: защелачивание мочи, аллопуринол.

ЦИСТИН

Осаждается при: ↓ pH

Рентгенография: слабо рентгенконтрастные

КТ: умеренно радиоплотные

Кристаллы в моче: шестиугольные

Примечание: наследственное аутосомно-рецессивное состояние, при котором транспортер проксимального извитого канальца, реабсорбирующий цистин, теряет функцию, что приводит к цистинурии. Дефект транспортера также приводит к недостаточной реабсорбции орнитина, лизина и аргинина (памятка COLA: Cystine, Ornithine, Lysine, Arginine). Цистин плохо растворим, поэтому в моче образуются камни. Обычно заболевание манифестирует в детском возрасте. Возможны коралловидные конкременты (staghorn calculi). Цианид-нитропруссидный тест с нитропруссидом натрия — положительный. «Sixtine»: цистиновые камни имеют шесть граней.

Лечение: диета с низким содержанием натрия, ощелачивание мочи, хелатирующие агенты (например, тиопронин, пеницилламин) при неэффективности лечения.

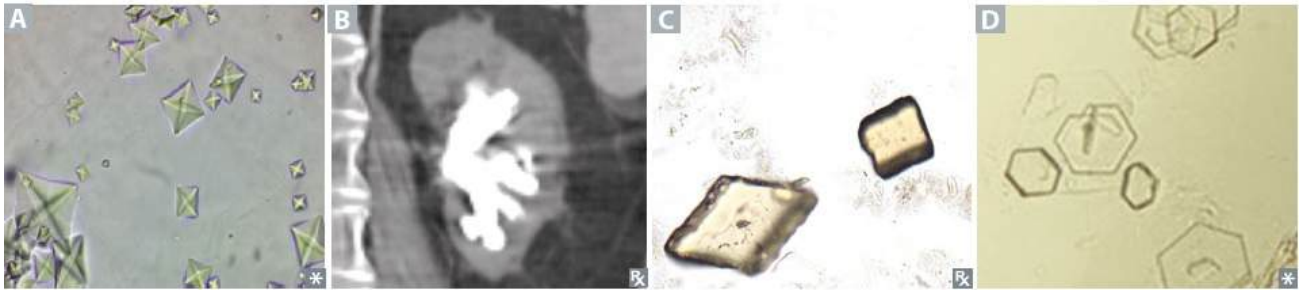

Гидронефроз

Дистензия/дилатация почечной лоханки и/или чашечек (A).

- Чаще всего обусловлена обструкцией мочевых путей (например, камни мочевых путей, выраженная доброкачественная гиперплазия предстательной железы, врождённые обструкции, местно-распространённый рак шейки матки, повреждение мочеточника); к другим причинам относятся ретроперитонеальный фиброз, пузырно-мочеточниковый рефлюкс.
- Дилатация развивается проксимальнее очага патологии.
- Уровень креатинина сыворотки повышается, если обструкция двусторонняя или если у пациента имеется единственная обтурированная почка.
- Приводит к сдавлению и возможной атрофии коркового и мозгового вещества почки.

Недержание мочи

Смешанное недержание сочетает признаки как стрессового, так и ургентного недержания.

Тип	Stress incontinence – стрессовое недержание мочи	Urgency incontinence – ургентное (императивное) недержание мочи	Overflow incontinence – недержание мочи при переполненном мочевом пузыре (парадоксальная ишурия)
Механизм действия	Несостоятельность выходного отдела (гипермобильность уретры или врождённая/ приобретённая недостаточность сфинктера) → подтекание мочи при повышении внутрибрюшного давления (напр., при чихании, кашле, подъёме тяжестей). Положительная «стресс-проба» мочевого пузыря (кашлевой тест: прямое наблюдение истечения мочи из уретры при кашле или пробе Вальсальвы).	Гиперактивность детрузора → внезапный императивный позыв к мочеиспусканию с немедленным подтеканием мочи.	Неполное опорожнение мочевого пузыря (гипоактивность детрузора или обструкция выходного отдела) → подтекание при переполнении; ↑ остаточного объёма мочи после мочеиспускания при катетеризации или по данным УЗИ.
Ассоциации	Ожирение, беременность, вагинальные роды, операции на предстательной железе.	Раздражение мочевого пузыря при инфекциях мочевых путей, наличии камней, опухолей, после лучевой терапии малого таза.	Задержка мочи, полиурия (напр., при сахарном диабете), обструкция выходного отдела мочевого пузыря (напр., доброкачественная гиперплазия предстательной железы), травма или поражение спинного мозга.

Тип	Stress incontinence – стрессовое недержание мочи	Urgency incontinence – ургентное (императивное) недержание мочи	Overflow incontinence – недержание мочи при переполненном мочевом пузыре (парадоксальная ишурия)
Лечение	Укрепление мышц тазового дна (упражнения Кегеля), снижение массы тела, использование пессариев.	Физиотерапия мышц тазового дна, тренировка мочевого пузыря (регламентированное мочеиспускание, методы отвлечения внимания и релаксации), антихолинергические препараты (напр., оксибутинин при гиперактивном мочевом пузыре), β3-адреномиметики миробегрон/вибегрон.	Катетеризация мочевого пузыря, устранение обструкции (напр., α-адреноблокаторы при доброкачественной гиперплазии предстательной железы).

Острый цистит

Воспаление мочевого пузыря. Клинически проявляется надлобковой болью, дизурией, учащённым мочеиспусканием, императивными позывами. Системные признаки (например, высокая лихорадка, озноб) обычно отсутствуют.

Факторы риска включают женский пол (короткая уретра), половые контакты, наличие постоянного мочевого катетера, сахарный диабет, нарушение опорожнения мочевого пузыря.

Причины:

- Escherichia coli (наиболее частый возбудитель)
- Staphylococcus saprophyticus — встречается у сексуально активных молодых женщин (E. coli остаётся более частой причиной и в этой группе)

- Klebsiella
- Proteus mirabilis — моча имеет аммиачный запах
- Enterococcus spp.

Лабораторные данные:
⊕ лейкоцитарной эстеразы.
⊕ нитритов (свидетельствует о наличии представителей семейства Enterobacteriaceae).

Стерильная пиурия (пиурия при ⊖ посевах мочи) может указывать на уретрит, вызванный Neisseria gonorrhoeae или Chlamydia trachomatis.

Лечение: антибактериальная терапия (например, триметоприм/сульфаметоксазол (TMP-SMX), нитрофурантоин).

Пиелонефрит

ОСТРЫЙ ПИЕЛОНЕФРИТ

Описание (морфология и клиника)

- Нейтрофильная инфильтрация интерстиция почки (A).
- Поражение преимущественно коркового вещества с относительным сохранением клубочков и сосудов.
- Клинически: лихорадка, боль в боку (болезненность в костовертебральном углу), тошнота/рвота, озноб.
- В анализе мочи — лейкоцитурия и ± лейкоцитарные цилиндры.
- На КТ — полосчатое усиление контрастирования паренхимы.

Причины: восходящая инфекция мочевых путей (наиболее частый возбудитель — Escherichia coli), гематогенное распространение инфекции на почку.

Факторы риска: постоянный мочевой катетер, обструкция мочевых путей, пузырно-мочеточниковый рефлюкс, сахарный диабет, беременность (опосредованное прогестероном снижение тонуса мочеточников и компрессия увеличенной маткой).

Осложнения: хронический пиелонефрит, некроз почечных сосочков, перинефральный абсцесс (с возможным распространением кзади на прилежащую поясничную мышцу), уросепсис.

Лечение: антибактериальная терапия.

ХРОНИЧЕСКИЙ ПИЕЛОНЕФРИТ

Описание (морфология и клиника)

- Грубые, асимметричные рубцовые изменения кортико-медуллярной зоны, деформация и притупление чашечек.
- Канальцы могут содержать эозинофильные цилиндры, напоминающие ткань щитовидной железы (B) («тиреоидизация» почки)..

Причины: как правило, требует наличия предрасполагающих к инфекции факторов, таких как пузырно-мочеточниковый рефлюкс или хронически обтурирующие почечные камни.

Осложнения: хронический пиелонефрит, некроз почечных сосочков, перинефральный абсцесс (с возможным распространением кзади на прилежащую поясничную мышцу), уросепсис.

Причины осложнений: результат многократных или неадекватно пролеченных эпизодов острого пиелонефрита.

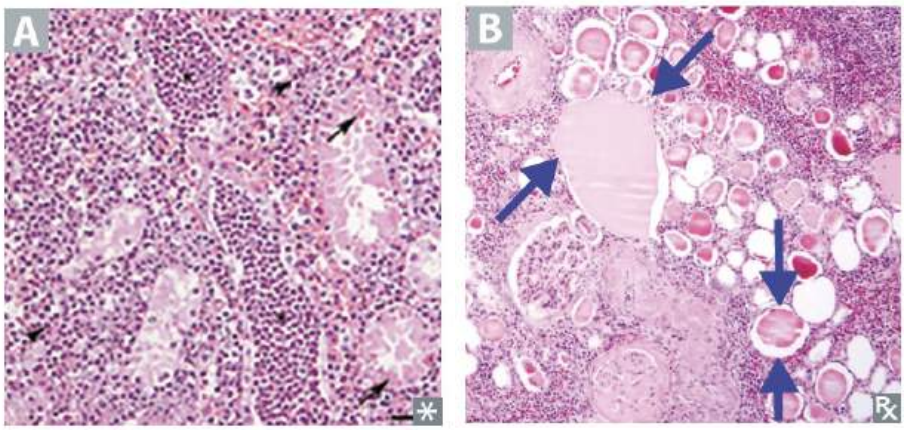

Острое почечное повреждение

Раздел	Преренальная азотемия	Внутрипочечная острая почечная недостаточность	Постренальная азотемия
Этиология	Гиповолемия; ↓ сердечный выброс; ↓ эффективный циркулирующий объём крови (например, при сердечной недостаточности печёночной недостаточности).	**Канальцы и интерстиций:** • Acute tubular necrosis (ATN — острый тубулярный некроз) вследствие ишемии или действия нефротоксинов; • Острый интерстициальный нефрит. **Клубочки:** • Острый гломерулонефрит. **Сосуды:** 1. Васкулит; 2. Гипертонический криз; 3. TTP-HUS (тромботическая тромбоцитопени-ческая пурпура — гемолитико-уремический синдром).	Мочевые камни; доброкачественная гиперплазия предстательной железы, новообразования; врождённые аномалии.
Патофизиология	↓ RBF → ↓ GFR → ↑ реабсорбция Na^+/H_2O и мочевины.	При ATN (acute tubular necrosis — острый тубулярный некроз) очаговый некроз → обструкция канальцев клеточным детритом и ретроградный ток жидкости → ↓ GFR.	Двусторонняя обструкция оттока мочи.
Осмолярность мочи (мОсм/кг)	> 500	< 350	Варьирует
Натрий мочи (мЭкв/л)	< 20	> 40	Варьирует
FENa - фракционная экскреция натрия	< 1%	> 2%	Варьирует
Соотношение BUN/Cr в сыворотке	> 20	< 15	Варьирует

Острый интерстициальный нефрит

Также называется тубулоинтерстициальный нефрит. Острый интерстициальный воспалительный процесс в почке. Характеризуется пиурией (классически с эозинофилами) и азотемией, возникающими после назначения лекарственных препаратов, которые действуют как гаптены и вызывают реакции гиперчувствительности (например, диуретики, нестероидные противовоспалительные средства (NSAIDs), производные пенициллина, ингибиторы протонной помпы, рифампин, хинолоны, сульфаниламиды).

Реже может быть вторичным по отношению к другим процессам, таким как системные инфекции (например, Mycoplasma) или системные воспалительные заболевания (например, синдром Шёгрена, системная красная волчанка (SLE, саркоидоз).

Сопровождается лихорадкой, кожной сыпью, пиурией, гематурией и болезненностью в области костовертебрального угла, но может протекать и бессимптомно.

Помни о причинах воспаления по мнемонике DRAINS:

- **D — D**iuretics — диуретики;
- **R — R**ifampin — рифампин;
- **A — A**ntibiotics (penicillins and cephalosporins) — антибиотики (пенициллины и цефалоспорины);
- **I —** Proton pump **I**nhibitors — ингибиторы протонной помпы;
- **N — N**SAIDs — нестероидные противовоспалительные средства;
- **S — S**ulfa drugs — препараты сульфаниламидного ряда.

Острый тубулярный некроз

- Наиболее частая причина внутрипочечного острого повреждения почек у госпитализированных пациентов. В ряде случаев спонтанно регрессирует. Может приводить к летальному исходу, особенно в начальной олигурической фазе.
- ↑ $FENa^+$ (fractional excretion of sodium — фракционная экскреция натрия).
- Ключевой признак: зернистые цилиндры (часто имеют «грязно-коричневый» цвет) (A).

3 стадии:

1. **Пусковое событие.**
2. **Фаза поддержания** — олигурическая; длится 1–3 недели; риск гиперкалиемии, метаболического ацидоза, уремии.
3. **Фаза восстановления** — полиурическая; снижаются показатели BUN (blood urea nitrogen — концентрация мочевины крови) и сывороточного креатинина; имеется риск гипокалиемии и почечной потери других электролитов и минералов.

Может быть обусловлен ишемическим или нефротоксическим повреждением:

- **Ишемический вариант** — вторичен к ↓ почечного кровотока (например, при преренальной азотемии). Приводит к гибели клеток канальцев, которые могут слущиваться в просвет канальца (B). Наиболее уязвимы проксимальные извитые канальцы и толстый восходящий отдел петли Генле.
- **Нефротоксический вариант** — вторичен к повреждению токсическими веществами (например, аминогликозиды, рентгеноконтрастные средства, свинец, цисплатин, этиленгликоль, мочевая кислота при синдроме лизиса опухоли), миоглобинурией (рабдомиолиз), гемоглобинурией. Клетки проксимальных канальцев особенно чувствительны к повреждению.

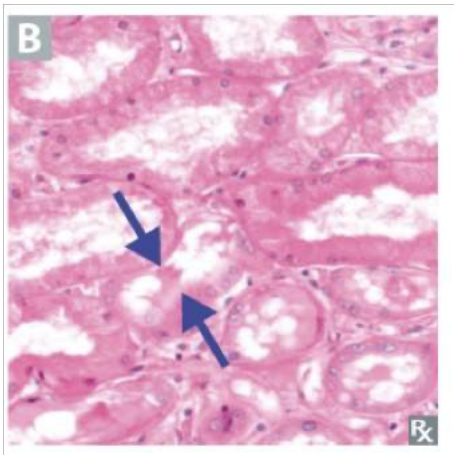

Диффузный корковый некроз

- Острый генерализованный инфаркт коркового вещества обеих почек. Предположительно обусловлен сочетанием вазоспазма и ДВС-синдрома (диссеминированное внутрисосудистое свёртывание).
- Ассоциирован с акушерскими осложнениями (например, преждевременная отслойка плаценты), септическим шоком.

Некроз почечных сосочков

Отторжение некротизированных почечных сосочков → выраженная макрогематурия. Может быть спровоцирован недавней инфекцией или иммунным стимулом.

Ассоциирован с:

- серповидноклеточная анемия или носительство серповидноклеточного гена;
- острый пиелонефрит;
- анальгетики (например, НПВП);
- сахарный диабет.

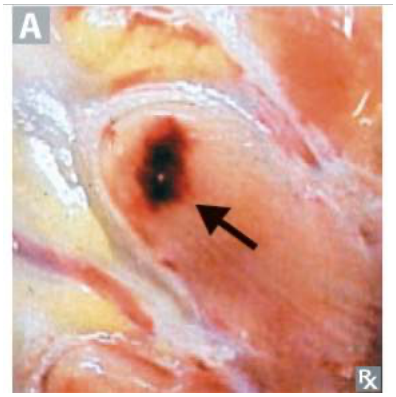

Мнемоника: SAAD papa with papillary necrosis (Sickle cell disease or trait, Acute pyelonephritis, Analgesics, Diabetes mellitus).

Последствия почечной недостаточности

Снижение клубочковой фильтрации приводит к избыточному накоплению азотсодержащих продуктов обмена и нарушению электролитного состава.

Последствия (**MAD HUNGER — мнемоника**, по первым буквам пунктов):

- Metabolic Acidosis — метаболический ацидоз
- Dyslipidemia — дислипидемия (особенно ↑ уровня триглицеридов)
- High potassium — гиперкалиемия
- Uremia — уремия
- Na^+/H_2O retention — задержка натрия и воды (сердечная недостаточность, отёк лёгких, артериальная гипертензия)
- Growth retardation and developmental delay — задержка роста и физического развития
- Erythropoietin deficiency — дефицит эритропоэтина (анемия)
- Renal osteodystrophy — ренальная остеодистрофия

Выделяют 2 формы почечной недостаточности:

- острая (например, при ATN)
- хроническая (например, при артериальной гипертензии, сахарном диабете, врождённых аномалиях развития).

Постепенное снижение скорости клубочковой фильтрации определяет стадии хронической болезни почек.

На ранних стадиях CKD (chronic kidney disease — хроническая болезнь почек) уровень фосфата в сыворотке остаётся нормальным за счёт ↑ уровня FGF23 (fibroblast growth factor 23 — фактор роста фибробластов 23), который усиливает почечную экскрецию фосфата.

Мнемоника: «FGF23 fights f(ph)osphate» — FGF23 «борется» с фосфатом.

Синдром, обусловленный высоким уровнем мочевины в сыворотке.

Может проявляться:

- **Pericarditis** — перикардитом,
- **Encephalopathy** — энцефалопатией (наблюдается астериксис),
- **Anorexia** — анорексией,
- **Nausea** — тошнотой.

Мнемоника: Ure-PEAN (по первым буквам: Pericarditis, Encephalopathy, Anorexia, Nausea; произносится как «European»).

Почечная остеодистрофия

Гипокальциемия, гиперфосфатемия и нарушение гидроксилирования витамина D, ассоциированные с хронической болезнью почек → 2° (вторичный) гиперпаратиреоз → 3° (третичный) гиперпаратиреоз (если 2° гиперпаратиреоз недостаточно контролируется).

- Высокий уровень фосфата в сыворотке может связываться с Ca^{2+} → отложение солей в тканях → ↓ Ca^{2+} сыворотки.
- ↓ $1,25\text{-}(OH)_2D_3$ → ↓ кишечного всасывания Ca^{2+}.
- Вызывает поднадкостничное истончение костей.

Отторжение некротизированных почечных сосочков → выраженная макрогематурия. Может быть спровоцирован недавней инфекцией или иммунным стимулом.

Аутосомно-доминантная поликистозная болезнь почек

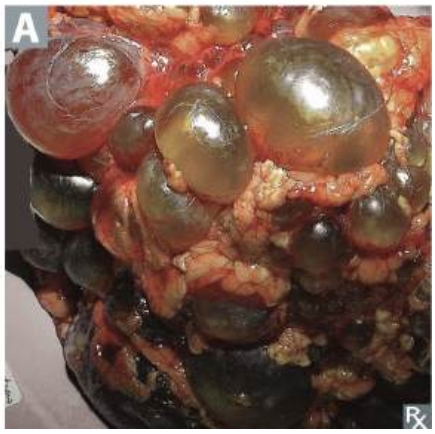

Множественные кисты в корковом и мозговом веществе почек (рис. A) вызывают двустороннее увеличение почек и в конечном итоге разрушают паренхиму.

Клинически проявляется различными сочетаниями боли в боку (поясничной боли), гематурии, артериальной гипертензии, инфекций мочевых путей; у примерно 50 % пациентов развивается прогрессирующая почечная недостаточность.

Мутации в генах, кодирующих белок поликистин: PKD1 (85 % случаев, 16-я хромосома) или PKD2 (15 % случаев, 4-я хромосома).

К осложнениям относятся хроническая болезнь почек и артериальная гипертензия (вследствие ↑ продукции ренина).

Ассоциирована с мешотчатыми («berry») аневризмами, пролапсом митрального клапана, доброкачественными кистами печени, дивертикулёзом.

Лечение: при развитии артериальной гипертензии или протеинурии назначают ингибиторы АПФ или блокаторы рецепторов ангиотензина II (БРА).

Аутосомно-рецессивная поликистозная болезнь почек

Мутация гена PKHD1, кодирующего фиброцистин. Кистозное расширение собирательных трубочек (рис. B).

Часто проявляется в младенческом возрасте и может выявляться при пренатальном ультразвуковом исследовании.

Ассоциирована с врождённым фиброзом печени. Выраженная олигурическая почечная недостаточность in utero может приводить к последовательности Поттера.

После неонатального периода беспокоят системная артериальная гипертензия, прогрессирующая почечная недостаточность и портальная гипертензия вследствие врождённого фиброза печени.

Аутосомно-доминантная тубулоинтерстициальная болезнь почек

Также называется медуллярной кистозной болезнью почек. Вызывает тубулоинтерстициальный фиброз и прогрессирующую почечную недостаточность с утратой способности концентрировать мочу.

Медуллярные кисты обычно не визуализируются; на УЗИ определяются уменьшенные почки. Прогноз неблагоприятный.

Простые и сложные кисты почек

Простые кисты заполнены ультрафильтратом (анэхогенны при ультразвуковом исследовании). Очень распространены и составляют большинство объёмных образований почек. Обнаруживаются случайно, как правило, протекают бессимптомно.

Сложные кисты, многокамерные кисты (с внутренними перегородками), с контрастным усилением или с солидными компонентами по данным визуализирующих методов, требуют динамического наблюдения или удаления в связи с возможностью почечно-клеточного рака.

Реноваскулярное поражение

Односторонний или двусторонний стеноз почечной артерии (renal artery stenosis, RAS) → ↓ почечная перфузия → ↑ секреции ренина → ↑ ангиотензина II → артериальная гипертензия.

Это наиболее частая причина вторичной (2°) артериальной гипертензии у взрослых.

Основные причины RAS:

- Атеросклеротические бляшки: поражают проксимальную 1/3 почечной артерии, чаще у пожилых мужчин, курильщиков.
- Фибромускулярная дисплазия: поражает дистальные 2/3 почечной артерии или её сегментарные ветви, обычно у молодых или средневозрастных женщин.

При одностороннем RAS поражённая почка может атрофироваться → асимметрия размеров почек. При заборе крови из почечных вен выявляется ↑ уровня ренина в поражённой почке и ↓ ренина в интактной почке.

При двустороннем RAS после начала терапии ингибитором ангиотензин-превращающего фермента (ACE-ингибитор), блокатором рецепторов ангиотензина II (angiotensin receptor blocker, ARB) или ингибитором ренина возможно резкое повышение уровня креатинина вследствие нарушения опосредованной ренин-ангиотензин-альдостероновой системой (RAAS) почечной перфузии.

Клиническая картина может включать тяжёлую/рефрактерную артериальную гипертензию, молниеносный отёк лёгких, эпигастральный или поясничный сосудистый шум. У пациентов с RAS нередко имеется стеноз и других крупных сосудов.

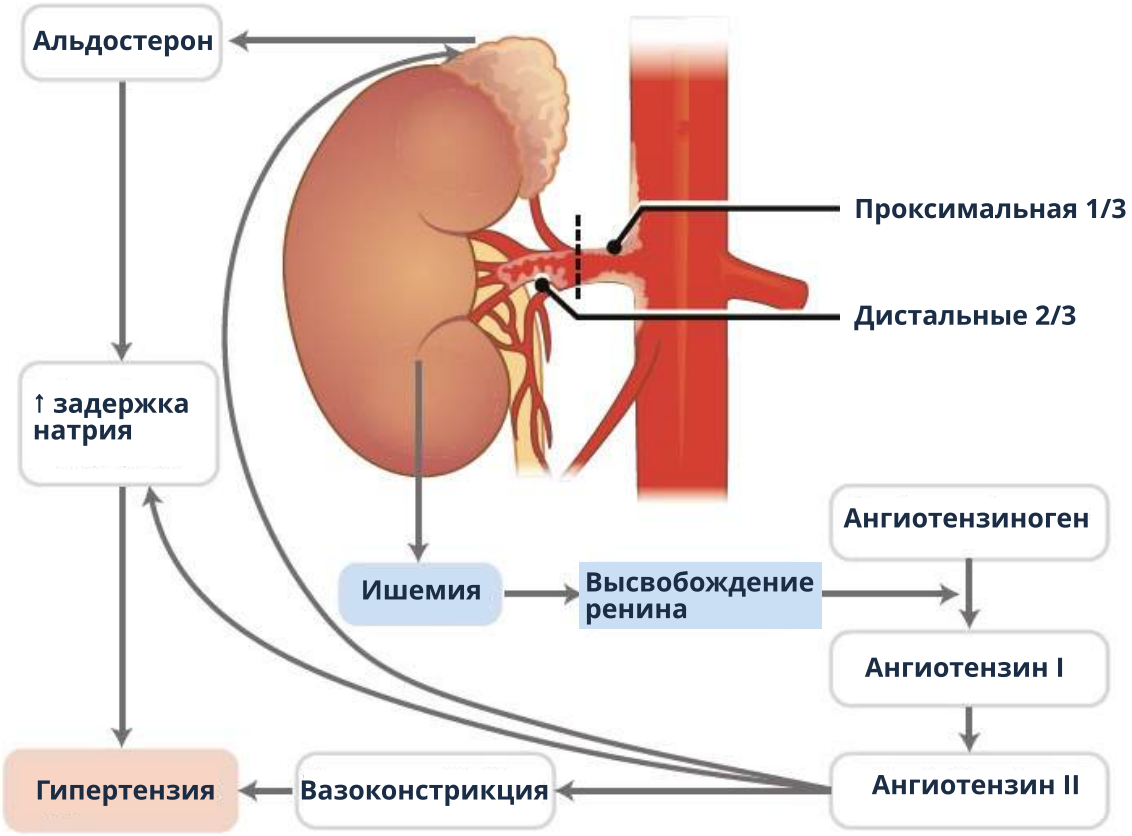

Рак почки

Многоугольные светлые клетки (рис. A), заполненные накапливающимися липидами и углеводами. На макроскопическом исследовании опухоль часто имеет золотисто-жёлтый цвет (рис. B) за счёт высокого содержания липидов.

Происходит из эпителия проксимального извитого канальца (PCT) → инфильтрирует почечную вену (при поражении слева возможно развитие варикоцеле) → нижнюю полую вену (IVC) → гематогенное распространение с метастазированием в лёгкие, кости и печень.

Клинические проявления: боль в боку, пальпируемое образование, гематурия (классическая триада), а также анемия, вторичная полицитемия (менее часто), лихорадка, снижение массы тела.

Лечение: хирургическое удаление/аблация при локализованном процессе. При метастатическом заболевании — иммунотерапия (например, ипилимумаб) или таргетная терапия; радикальное излечение достигается редко. Опухоль резистентна к лучевой терапии и химиотерапии.

Наиболее частая первичная злокачественная опухоль почки (рис. C). Чаще встречается у мужчин 50–70 лет, частота повышается при курении и ожирении. Ассоциирована с паранеопластическими синдромами, например с продукцией PTHrP, эктопического эритропоэтина (EPO), адренокортикотропного гормона (ACTH), ренина (мнемоника: "PEAR" — PTHrP, EPO, ACTH, Renin).

Светлоклеточный вариант (наиболее распространённый подтип) связан с делециями гена на 3-й хромосоме — спорадическими или наследуемыми при синдроме фон Гиппеля–Линдау (von Hippel–Lindau).

Мнемоника: RCC (3 буквы) → хромосома 3 → ассоциация с VHL (также 3 буквы).

Онкоцитома

Доброкачественная эпителиальная опухоль (рис. A), происходящая из собирательных трубочек (красная стрелка на изображении (рис. B) указывает на хорошо отграниченный узел; жёлтая стрелка — на центральный рубец).

Крупные эозинофильные клетки с большим количеством митохондрий без перинуклеарного просветления (рис. C) (в отличие от хромофобной почечно-клеточной карциномы).

Клинически проявляется безболезненной гематурией, болью в боку, опухолевидным образованием в брюшной полости. Часто удаляется хирургически для исключения злокачественной опухоли (например, почечно-клеточной карциномы).

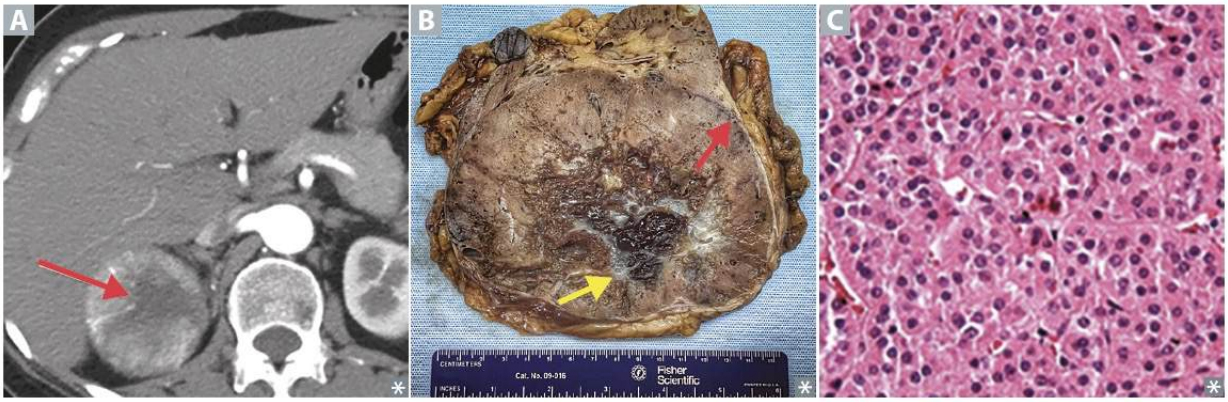

Нефробластома

Также называется опухолью Вильмса. Наиболее частая злокачественная опухоль почек у детей раннего возраста (2–4 года). Содержит эмбриональные клубочковые структуры. Чаще всего проявляется крупной, пальпируемой, односторонней опухолью в поясничной области A и/или гематурией и возможной артериальной гипертензией.

Может ассоциироваться с инактивирующими (loss-of-function) мутациями генов-супрессоров опухолевого роста WT1 или WT2 на 11-й хромосоме (опухоль «W11ms»).

Может входить в состав нескольких синдромов:

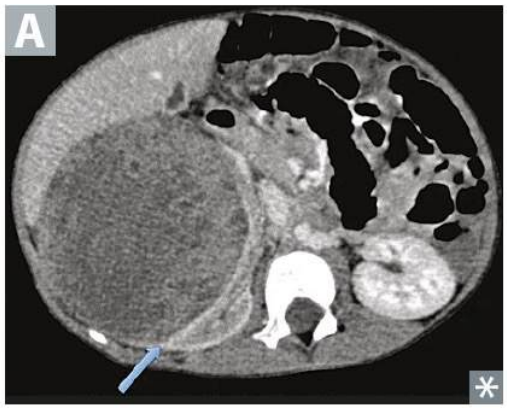

- **Комплекс WAGR — опухоль Вильмса**, аниридия (отсутствие радужки), пороки развития мочеполовой системы, различная степень задержки развития (делеция WT1).
- **Синдром Дениса—Драша — опухоль Вильмса**, диффузный мезангиальный склероз (раннее начало нефротического синдрома), дисгенезия гонад (мужской псевдогермафродитизм), мутация WT1.
- **Синдром Беквита—Видемана — опухоль Вильмса**, увеличение размеров органов (органомегалия), увеличение языка (макроглоссия), гемигиперплазия (импринтинговый дефект, приводящий к генетической сверхэкспрессии, ассоциирован с мутацией WT2), омфалоцеле.

Уротелиальная карцинома мочевого пузыря

Также называется переходно-клеточной карциномой. Наиболее распространённая опухоль мочевыделительной системы (может возникать в почечных чашечках, почечной лоханке, мочеточниках и мочевом пузыре).

Может проявляться безболезненной гематурией (без цилиндров).

Ассоциирована с воздействием факторов, которые можно запомнить **по мнемонике «Pee SAC»:**

- курение табака,
- ароматические амины (содержащиеся в красителях),
- циклофосфамид.

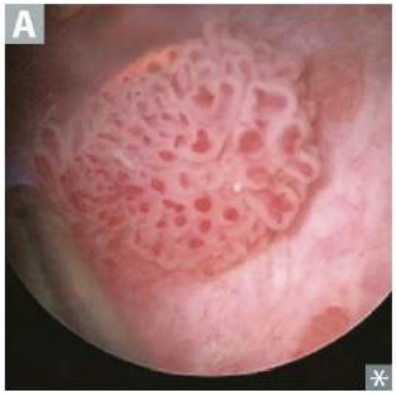

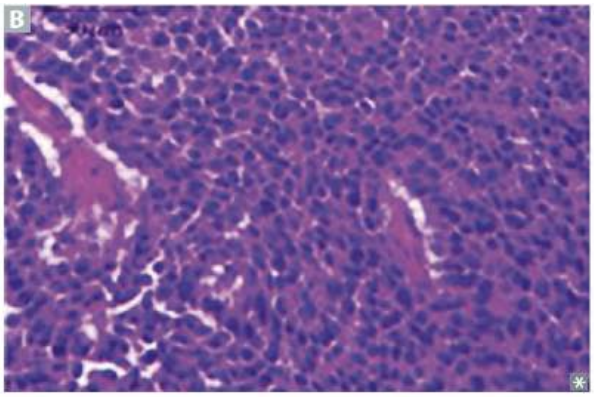

Плоскоклеточный рак мочевого пузыря

Хроническое раздражение слизистой мочевого пузыря → плоскоклеточная метаплазия → дисплазия и развитие плоскоклеточной карциномы.

Факторы риска включают «4 S»:

- инфекция Schistosoma haematobium (эндемична для стран Ближнего Востока);
- хронический цистит («systitis» – для запоминания на английском);
- курение (smoking);
- хронический нефролитиаз (stones, камни).

Клинические проявления: безболезненная гематурия (без цилиндров в моче).

Диуретики: место действия

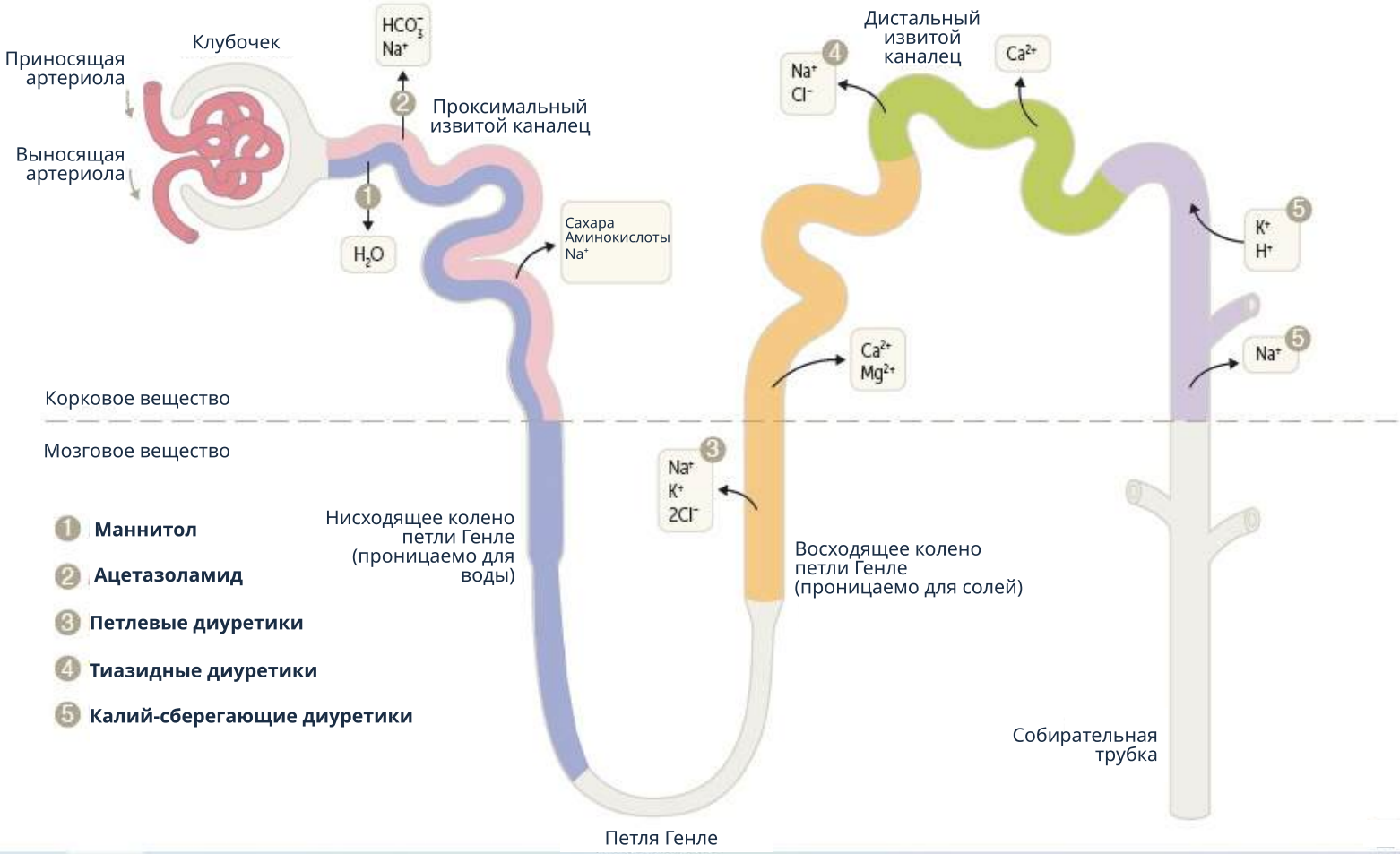

Диуретики: влияние на экскрецию электролитов

Класс диуретиков	Na^+	HCO_3^-	K^+	Cl^-	Ca^{2+}	Mg^{2+}	H^+
Ингибиторы карбоангидразы	↑	↑↑	↑↑	—/↑	—	—	↓
Петлевые диуретики	↑↑	↓	↑↑	↑↑	↑↑	↑↑	↑
Тиазидные диуретики	↑	↑	↑↑	↑	↓↓	—/↑	↑
Калийсберегающие диуретики	↑	—	↓	↑	↓/—	↓/—	↓

Стрелки обозначают изменение экскреции соответствующего иона с мочой (↑ — увеличение, ↓ — уменьшение, — — без существенных изменений; «—/↑», «↓/—» — вариабельное или минимальное изменение).

pH крови

1. **↓ (ацидемия).**
- Ингибиторы карбоангидразы: приводят к снижению реабсорбции HCO_3^-.
- Калийсберегающие диуретики: блокада действия альдостерона препятствует секреции K^+ и H^+ в дистальных отделах нефрона.
- Дополнительно, гиперкалиемия приводит к входу K^+ во все клетки (через обменник H^+/K^+) в обмен на выход H^+ из клеток.

2. **↑ (алкалемия).**

Петлевые и тиазидные диуретики вызывают алкалемию через несколько механизмов:

- Снижение объёма циркулирующей крови → ↑ ангиотензина II (АТ II) → ↑ обмена Na^+/H^+ в проксимальном извитом канальце (PCT) → ↑ реабсорбции HCO_3^- (contraction alkalosis).
- Потеря K^+ приводит к тому, что K^+ выходит из клеток (через обменник H^+/K^+) в обмен на вход H^+ в клетки.
- При низком уровне K^+ в корковом отделе собирательной трубочки вместо K^+ за Na^+ начинает обмениваться H^+ → развивается алкалоз и так называемая «парадоксальная ацидурия».

Маннитол

Механизм
Осмотический диуретик. ↑ осмолярности плазмы крови → переход жидкости из интерстициального пространства во внутрисосудистое русло → ↑ объёма мочи, ↓ внутричерепного/внутриглазного давления.

Клиническое применение
Острая интоксикация (передозировка) лекарственными препаратами, повышенное внутричерепное/внутриглазное давление, усиление диуреза.

Побочные эффекты
Обезвоживание, гипо- или гипернатриемия, отёк лёгких.
Противопоказан при анурии, HF (сердечная недостаточность).

Ацетазоламид

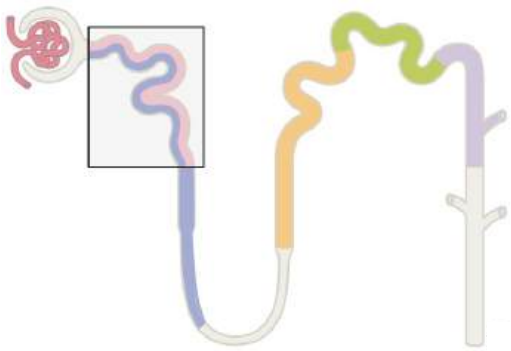

Механизм
Ингибитор карбоангидразы.
Вызывает $NaHCO_3$-диурез и ↓ общего содержания HCO_3^- в организме.
Подщелачивает мочу.

Клиническое применение
Глаукома, метаболический алкалоз, горная болезнь (за счёт компенсации дыхательного алкалоза), идиопатическая внутричерепная гипертензия

Побочные эффекты
Проксимальный канальцевый ацидоз, тип 2; парестезии, токсическое действие NH_3 (аммиака), аллергия на сульфаниламидные препараты, гипокалиемия. Способствует образованию фосфатно-кальциевых конкрементов (нерастворимы при высоком pH мочи).
«Acid»azolamide вызывает ацидоз.

Петлевые диуретики

Фуросемид, буметанид, торсемид

Механизм

Петлевые диуретики — производные сульфаниламидов. Ингибируют котранспортную систему $Na^+/K^+/2Cl^-$ в толстом восходящем колене петли Генле. Устраняют гипертоничность мозгового слоя почки, препятствуя концентрированию мочи. Связаны с ↑ синтеза PGE (простагландина E, оказывающего вазодилатирующее действие на приносящую артериолу); эффект подавляется НПВП (NSAIDs — нестероидные противовоспалительные препараты). Усиливают выведение Ca^{2+} с мочой.

Клиническое применение

Отёчные состояния (сердечная недостаточность, цирроз печени, нефротический синдром, отёк лёгких), артериальная гипертензия, гиперкальциемия.

Побочные эффекты

Ототоксичность, гипокалиемия, гипомагниемия, обезвоживание, аллергические реакции на сульфаниламидные препараты, метаболический алкалоз, интерстициальный нефрит, подагра.
Мнемоника: «OHH DAANG!» (Ototoxicity — ототоксичность, Hypokalemia — гипокалиемия, Hypomagnesemia — гипомагниемия, Dehydration — обезвоживание, Allergy — аллергия на сульфаниламидные препараты, Alkalosis — алкалоз, Nephritis — интерстициальный нефрит, Gout — подагра).

Этакриновая кислота

Механизм

Несульфаниламидный ингибитор котранспортной системы $Na^+/K^+/2Cl^-$ в толстом восходящем колене петли Генле.

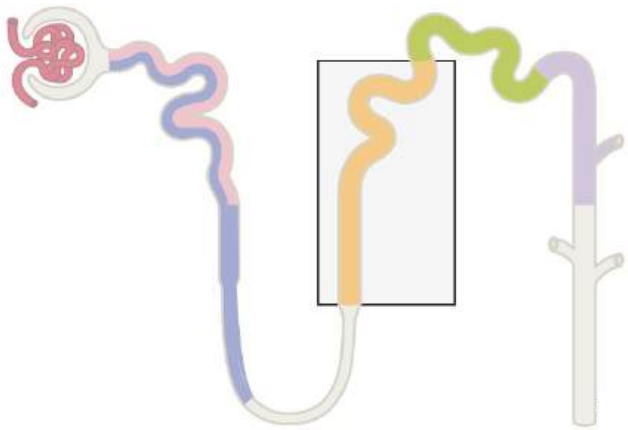

Клиническое применение

Вызов диуреза у пациентов с аллергией на сульфаниламидные препараты.

Побочные эффекты

Побочные эффекты сходны с таковыми у фуросемида, однако этакриновая кислота более ототоксична.

Тиазидные диуретики

Гидрохлортиазид, хлорталидон, метолазон

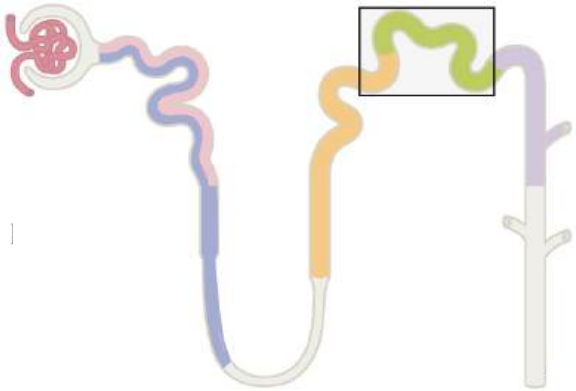

Механизм

Ингибируют реабсорбцию NaCl в проксимальной части дистального извитого канальца (early DCT) → ↓ разбавляющей способности нефрона. ↓ выведение Ca^{2+} с мочой.

Клиническое применение

Артериальная гипертензия, сердечная недостаточность, идиопатическая гиперкальциурия, нефрогенный несахарный диабет (nephrogenic diabetes insipidus), остеопороз. Усиливают эффект петлевых диуретиков при резистентной перегрузке объёмом.

Побочные эффекты

Гипокалиемический метаболический алкалоз, гипонатриемия, гипергликемия, гиперлипидемия, гиперурикемия, гиперкальциемия, аллергические реакции на сульфаниламидные препараты.

Мнемоника: «HyperGLUC» (HyperGlycemia — гипергликемия, HyperLipidemia — гиперлипидемия, HyperUricemia — гиперурикемия, HyperCalcemia — гиперкальциемия).

Калийсберегающие диуретики

Спиронолактон, эплеренон, амилорид, триамтерен.

Мнемоника: «Keep your SEAT» (Spironolactone, Eplerenone, Amiloride, Triamterene).

Механизм

Спиронолактон и эплеренон, являются конкурентными антагонистами рецепторов альдостерона в корковом отделе собирательной трубочки. Амилорид и триамтерен блокируют Na^+-каналы в той же части нефрона.

Клиническое применение

Гиперальдостеронизм, сердечная недостаточность, асцит при заболеваниях печени (spironolactone), нефрогенный несахарный диабет (amiloride), как антиандроген (spironolactone).

Побочные эффекты
Гиперкалиемия (может приводить к аритмиям), эндокринные эффекты spironolactone (например, гинекомастия, антиандрогенное действие), метаболический ацидоз.

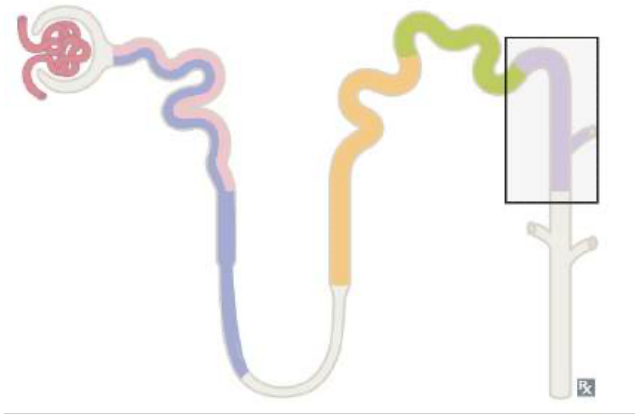

Ингибиторы ангиотензин-превращающего фермента

Каптоприл, эналаприл, лизиноприл, рамиприл.

Механизм
Ингибируют ACE (angiotensin-converting enzyme — ангиотензин-превращающий фермент) → ↓ AT II (ангиотензин II) → ↓ GFR (скорость клубочковой фильтрации) за счёт предотвращения сужения выносящих (эфферентных) артериол. Вызывают ↑ секреции ренина вследствие утраты отрицательной обратной связи. Ингибирование ACE также предотвращает инактивацию брадикинина — мощного вазодилататора.

Клиническое применение
Артериальная гипертензия, HF (сердечная недостаточность; ↓ смертности), протеинурия, диабетическая нефропатия. Предотвращают неблагоприятное ремоделирование миокарда, развивающееся при хронической артериальной гипертензии. При хронической болезни почек (например, диабетической нефропатии) снижают внутриклубочковое давление, замедляя утолщение базальной мембраны клубочка.

Побочные эффекты
Кашель (сухой, непродуктивный), ангионевротический отёк (оба эффекта обусловлены ↑ уровнем брадикинина; противопоказаны при дефиците C1-ингибитора эстеразы комплемента), тератогенное действие (врождённые пороки развития почек плода), ↑ креатинина в сыворотке (↓ GFR), гиперкалиемия, артериальная гипотензия. С осторожностью применять при двустороннем стенозе почечных артерий, так как ингибиторы ACE могут ещё больше снижать GFR, что приводит к почечной недостаточности.

Мнемоника: «Captopril's CATCHHH» — Cough (кашель), Angioedema (ангионевротический отёк), Teratogen (тератогенность), Creatinine ↑ (повышение креатинина/снижение GFR), Hyperkalemia (гиперкалиемия), Hypotension (гипотензия), дополнительное H напоминает о влиянии на почки (renal Harm).

Блокаторы рецепторов ангиотензина II (angiotensin II receptor blockers, ARBs)

Лозартан, кандесартан, валсартан.

Механизм
Селективно блокируют связывание ангиотензина II с рецептором типа AT_1. Эффекты сходны с действием ингибиторов ангиотензин-превращающего фермента (ACE inhibitors — ингибиторы АПФ), однако блокаторы рецепторов ангиотензина II не повышают уровень брадикинина.

Клиническое применение
Артериальная гипертензия, сердечная недостаточность, протеинурия, хроническая болезнь почек (например, диабетическая нефропатия) у пациентов с непереносимостью ингибиторов АПФ (например, кашель, ангионевротический отёк).

Побочные эффекты
Гиперкалиемия, ↓ скорости клубочковой фильтрации (GFR), артериальная гипотензия; тератогенное действие.

Алискирен

Механизм
Прямой ингибитор ренина; блокирует превращение ангиотензиногена в ангиотензин I.

Мнемоника: «Aliskiren kills renin» — **алискирен** «убивает» ренин.

Клиническое применение
Артериальная гипертензия.

Побочные эффекты
Гиперкалиемия, ↓ скорости клубочковой фильтрации (GFR), артериальная гипотензия, ангионевротический отёк. Относительно противопоказан пациентам, уже получающим ингибиторы АПФ или блокаторы рецепторов ангиотензина II (ARBs), и противопоказан при беременности.

SYNAPSE

НЕФРОЛОГИЯ

Внутренние болезни

Высшая Школа Терапии

Самый полный и продолжительный курс по терапии, за 12 месяцев которого вы изучите все направления этой обширной специальности. Дважды в неделю вас ждут 2 часа живого общения с практикующими врачами, экспертами мирового уровня, и возможность перенять их клинический опыт из первых рук

0% сухой теории, 100% клинического мышления и логики

Станьте мастером дифференциальной диагностики благодаря междисциплинарному подходу

получить бесплатную консультацию

узнать подробнее

РЕПРОДУКТИВНАЯ СИСТЕМА

Репродуктивная система — это контроль над механизмами жизни. Это раздел, где гормоны, менструальный цикл, гаметогенез, беременность и патологии переплетены в единую логическую цепочку.

В этом разделе First Aid:

- превращает анатомию, физиологию и эндокринологию репродуктивной системы в понятные схемы и паттерны;
- учит различать первичные и вторичные нарушения, мужские и женские синдромы;
- связывает патологию, фармакологию и клинику в единую систему.

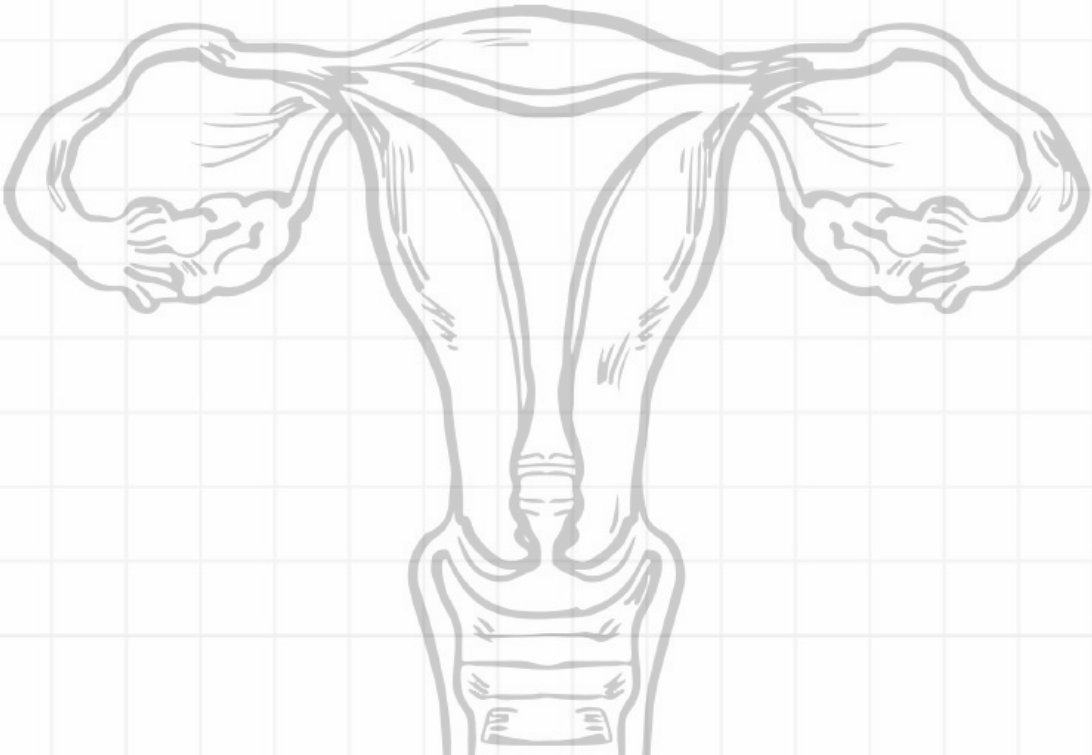

ЭМБРИОЛОГИЯ

Раннее эмбриональное развитие

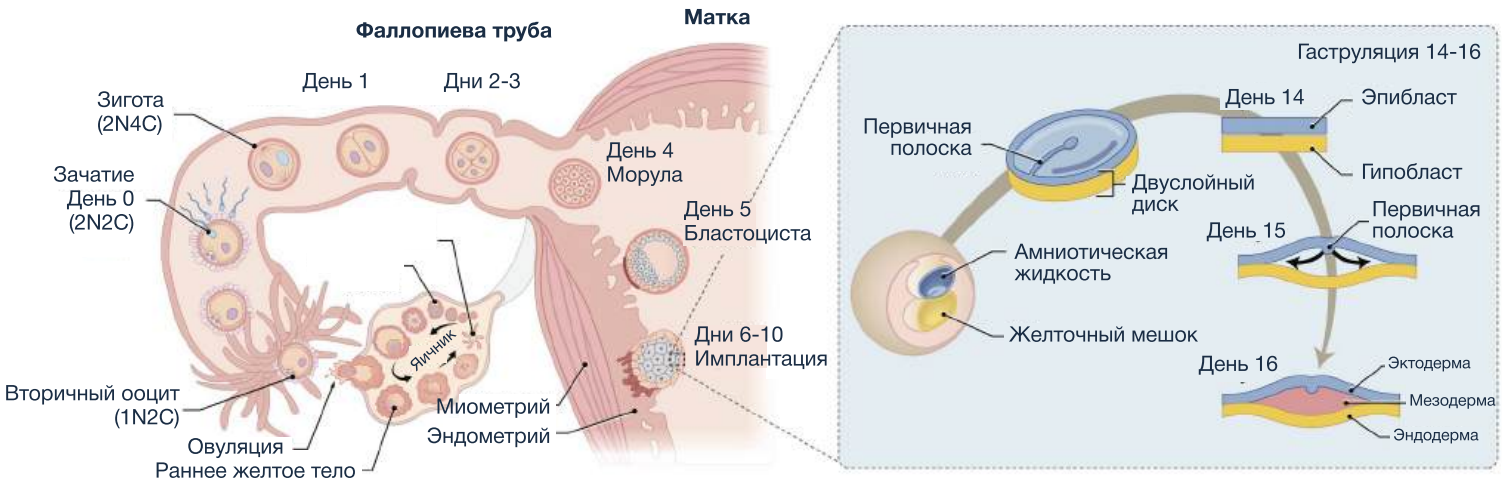

N = набор из 23 хромосом
C = набор из 23 хроматид/копий ДНК

1 неделя

Секреция ХГЧ начинается примерно в момент имплантации бластоцисты.

2 неделя

Формирование двухслойного эмбрионального диска; два слоя = эпибласт, гипобласт.

3 неделя

Формирование трехслойного эмбрионального диска происходит путем гаструляции (инвагинация эпибластных клеток через примитивную полоску); три слоя = эндодерма, мезодерма, эктодерма.
Хорда возникает из срединной мезодермы и индуцирует образование нервной пластинки из вышележащей эктодермы (через SHH), которая затем образует нервную трубку путем нейруляции.

4 неделя

Сердце начинает биться (четыре камеры). Сердечная активность видна при трансвагинальном ультразвуковом исследовании.
Начинают формироваться зачатки верхних и нижних конечностей (четыре конечности).

8 неделя

Гениталии обладают мужскими/женскими характеристиками.

Эмбриологические производные (дериваты)

ЭКТОДЕРМА
Внешний/наружний слой

1. Поверхностная эктодерма

Эпидермис; аденогипофиз (из кармана Ратке); хрусталик глаза; эпителиальные оболочки полости рта, органов чувств уха и обонятельного эпителия; анальный канал ниже гребенчатой линии; околоушные, потовые, молочные железы.

Краниофарингиома — доброкачественная опухоль кармана Ратке с кристаллами холестерина и кальцификациями.

2. Нервная трубка

Мозг (нейрогипофиз, нейроны ЦНС, олигодендроциты, астроциты, эпендимальные клетки, шишковидная железа), сетчатка, спинной мозг.

Нейроэктодерма — это центральная нервная система.

3. Нервный гребень

Энтерохромаффинные клетки, меланоциты, одонтобласты, ганглии ПНС (черепные, дорсальные корешки, вегетативные), мозговое вещество надпочечников, шванновские клетки, спиральная мембрана (аортопульмональная перегородка), эндокардиальные подушечки (также частично происходящие из мезодермы), кости черепа.

Нервный гребень — это периферическая нервная система и расположенные рядом ненервные структуры.

Мнемоника - EMO PASSES:
Enterochromaffin cells, Melanocytes, Odontoblasts, PNS ganglia, Adrenal medulla, Schwann cells, Spiral membrane, Endocardial cushions, Skull bones.

МЕЗОДЕРМА
Средний слой.

Мышцы, кости, соединительная ткань, серозные оболочки полостей тела (например, брюшина, перикард, плевра), селезенка (развивается внутри брыжейки передней кишки), сердечно-сосудистые структуры, лимфатические сосуды, кровь, стенка желудочно-кишечного тракта, проксимальная часть влагалища, почки, кора надпочечников, дерма, яички, яичники, микроглия, хрящ трахеи.

Хорда индуцирует образование нейроэктодермы (нервной пластинки) из эктодермы; её единственным постнатальным производным является пульпозное ядро межпозвоночного диска.

Дефекты мезодермы = ассоциация VACTERL:
Vertebral defects - дефекты позвоночника
Anal atresia - атрезия ануса
Cardiac defects - дефекты сердца
Tracheo-Esophageal fistula - трахеопищеводный свищ
Renal defects - дефекты почек
Limb defects - дефекты конечностей (костей и мышц)

ЭНДОДЕРМА
Внутренний слой.

Эпителий кишечной трубки (включая анальный канал выше гребенчатой линии), большая часть уретры и дистальная часть влагалища (происходит из мочеполового синуса), производные просветного эпителия (например, легкие, печень, желчный пузырь, поджелудочная железа, евстахиева труба, тимус, паращитовидные железы, фолликулярные и парафолликулярные [C] клетки щитовидной железы).

Тератогены

Наиболее восприимчивы во время органогенеза в эмбриональный период (до 8-й недели развития). До имплантации эффект «всё или ничего». После 8-й недели (фетальный период) страдают рост и функции.

Тератоген	Влияние на плод
Лекарственные препараты	
Ингибиторы АПФ	Почечная недостаточность, олигогидрамнион, гипокальвария.
Алкилирующие агенты	Множественные аномалии (например, аномалии органа слуха/лица, отсутствие пальцев).
Аминогликозиды	Ототоксичность. **Мнемоника:** Aminoglycosides - A mean guy hit the baby in the ear.”
Противоэпилептические препараты	Дефекты нервной трубки, пороки сердца, расщелина нёба, аномалии скелета (например, гипоплазия фаланг/ногтей, лицевой дисморфизм). Чаще всего вызываются вальпроатом, карбамазепином, фенитоином, фенобарбиталом; рекомендуется прием высоких доз фолиевой кислоты.
Диэтилстилбестрол	Аденокарцинома влагалища из светлых клеток, врожденные аномалии Мюллера.
Фторхинолоны	Повреждение хрящевой ткани.
Антагонисты фолиевой кислоты	Дефекты нервной трубки. Чаще всего вызываются триметопримом, метотрексатом.
Изотретиноин	Черепно-лицевые дефекты (например, микротия, дисморфия), дефекты ЦНС, сердца и тимуса. Контрацепция обязательна.
Литий	Аномалия Эбштейна.
Метимазол	Врожденная аплазия кожи (врожденное отсутствие кожи, обычно на волосистой части головы).
Тетрациклины	Изменение цвета зубов, замедление роста костей.
Талидомид	Дефекты конечностей (например, фокомелия — конечности, похожие на ласты).
Варфарин	Деформации костей и хрящей (точечные эпифизы, гипоплазия носа и конечностей), атрофия зрительного нерва, внутримозговое кровоизлияние. Применяйте гепарин во время беременности (не проникает через плаценту).

Тератоген	Влияние на плод
Употребление психоактивных веществ	
Алкоголь	Фетальный алкогольный синдром.
Кокаин	Преждевременные роды, низкий вес при рождении, задержка внутриутробного роста плода (ЗВУР). Кокаин → вазоконстрикция.
Курение табака	Преждевременные роды, низкий вес при рождении (основная причина в странах с развитыми ресурсами), ЗВУР, синдром внезапной детской смерти (СВДС), СДВГ. Никотин → вазоконстрикция, CO → нарушение доставки кислорода.
Прочие	
Недостаток или избыток йода	Врожденный гипотиреоз.
Диабет у матери	Синдром каудальной регрессии, пороки сердца (например, транспозиция крупных артерий, ДМЖП), дефекты нервной трубки, макросомия, неонатальная гипогликемия (из-за гиперплазии островковых клеток), полицитемия, респираторный дистресс-синдром.
Фенилкетонурия у матери	Задержка внутриутробного роста плода, микроцефалия, умственная отсталость, врожденные пороки сердца.
Метилртуть	Нейротоксичность. ↑ концентрация в рыбах-хищниках высшего порядка (например, акула, меч-рыба, королевская макрель, кафельная рыба).
Рентгеновское излучение	Микроцефалия, умственная отсталость. Эффекты минимизируются использованием свинцовой защиты.

Типы ошибок в морфогенезе

Агенезия	Отсутствие органа из-за отсутствия примордиальной ткани.
Аплазия	Отсутствие органа, несмотря на наличие примордиальной ткани.
Гипоплазия	Неполное развитие органа; примордиальная ткань присутствует.
Деструкция	Вторичное разрушение ткани с нормальным потенциалом развития (например, синдром амниотических перетяжек).
Деформация	Внешняя механическая деформация (например, врожденная кривошея); возникает в фетальный период.
Мальформация	Внутренний дефект развития (например, расщелина губы/нёба); возникает в эмбриональный период.
Аномалии последовательности	Аномалии возникают в результате единичного первичного эмбриологического события (например, синдром Поттера).
Дефект поля (Field defect)	Нарушение тканей, развивающихся в смежном физическом пространстве (например, голопрозенцефалия).

Фетальный алкогольный синдром

Одна из ведущих предотвратимых причин умственной отсталости в США. Вторично к употреблению алкоголя матерью во время беременности.

У новорожденных могут наблюдаться задержка развития, микроцефалия, аномалии лица (например, гладкий фильтрум, тонкая красная кайма губ, узкие глазные щели, плоская переносица), вывихи конечностей, пороки сердца.

В более тяжелых случаях может встречаться голопрозенцефалия. Один из механизмов – нарушение миграции нейрональных и глиальных клеток.

Лечение: поддерживающая терапия.

Неонатальный абстинентный синдром

Комплексное расстройство, затрагивающее центральную нервную систему, вегетативную нервную систему и желудочно-кишечный тракт. Вторично к употреблению матерью психоактивных веществ (чаще всего опиоидов) во время беременности.

У новорожденных могут наблюдаться нескоординированные сосательные рефлексы, раздражительность, пронзительный плач, тремор, тахипноэ, чихание, диарея и, возможно, судороги.

Лечение (при употреблении опиоидов): метадон, морфин, бупренорфин.

Рекомендуется проводить всеобщий скрининг на употребление психоактивных веществ у всех беременных пациенток.

ФЕТАЛЬНЫЙ КОМПОНЕНТ

Цитотрофобласт

Внутренний слой ворсинок хориона; образует клетки.

Синцитиотрофобласт

Наружный слой ворсинок хориона; синтезирует и секретирует гормоны, например, ХГЧ (структурно похож на ЛГ; стимулирует желтое тело к секреции прогестерона в первом триместре).
Не экспрессирует MHC I → ↓ вероятности атаки со стороны материнской иммунной системы.

МАТЕРИНСКИЙ КОМПОНЕНТ

Базальная децидуальная оболочка. Образуется из эндометрия.
Материнская кровь в лакунах.

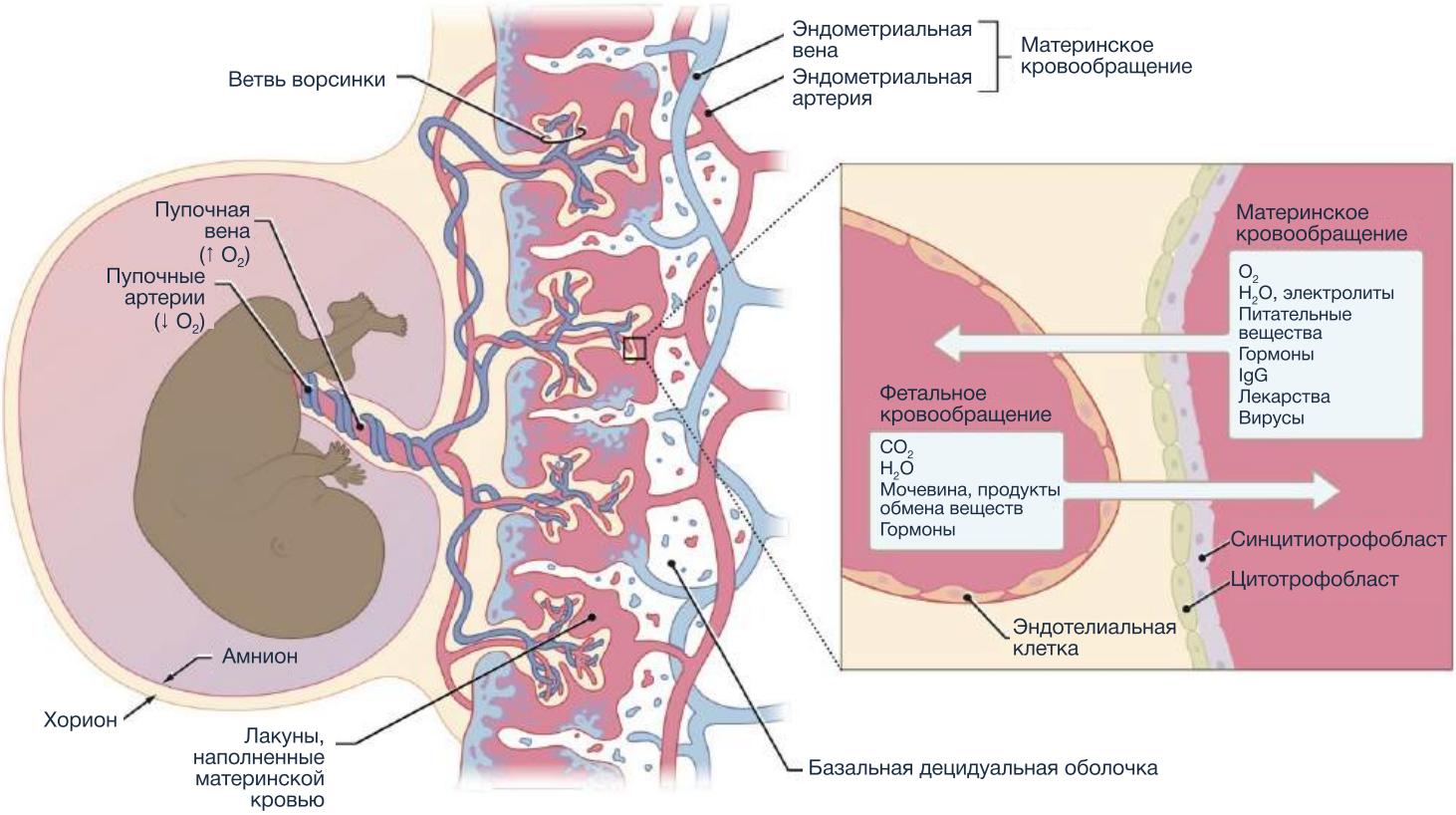

Амниотическая жидкость

Образуется из мочи плода (в основном) и жидкости легких плода. Выводится путем глотания плодом (в основном) и внутримембранного всасывания.

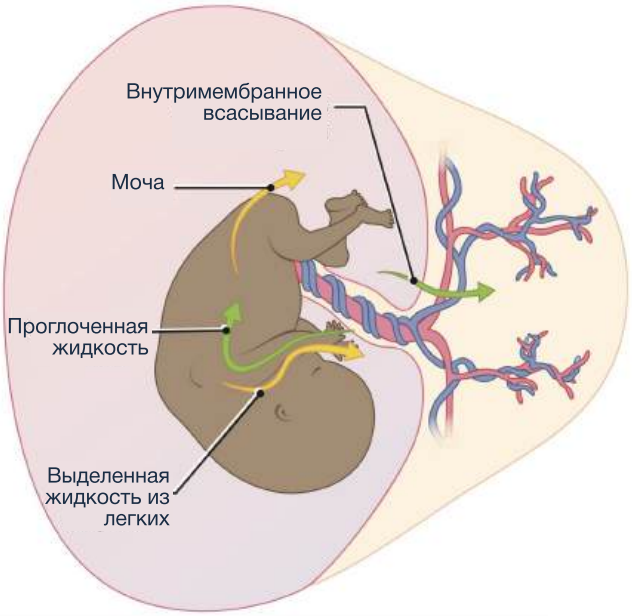

Многоводие — избыток амниотической жидкости.
Может быть идиопатическим или связанным с пороками развития плода (например, атрезия пищевода/двенадцатиперстной кишки, анэнцефалия; оба приводят к неспособности глотать амниотическую жидкость), материнским диабетом, анемией плода, многоплодной беременностью.

Маловодие — недостаток амниотической жидкости.
Связан с плацентарной недостаточностью, двусторонней агенезией почек, задними уретральными клапанами (у мужчин); это приводит к неспособности выделять мочу.
Выраженное олигогидрамнион может вызывать синдром Поттера.

Близнецы

Дизиготные («разнояйцевые») близнецы возникают из 2 яйцеклеток, оплодотворенных двумя разными сперматозоидами (всегда 2 зиготы), и имеют 2 отдельных амниотических мешка и 2 отдельные плаценты (хорионы).

Монозиготные («однояйцевые») близнецы возникают из 1 оплодотворенной яйцеклетки (1 яйцеклетка + 1 сперматозоид), которая разделяется на ранних стадиях беременности. Время расщепления определяет хорионичность (количество хорионов) и амниотичность (количество амнионов):

- **Расщепление 0–4 день:** раздельные хорион и амнион (ди-ди)
- **Расщепление 4–8 день:** общий хорион (моно-ди)
- **Расщепление 8–12 день:** общий хорион и амнион (моно-моно)
- **Расщепление 13+ дней:** общий хорион, амнион и тело плода (моно-моно; сросшиеся)

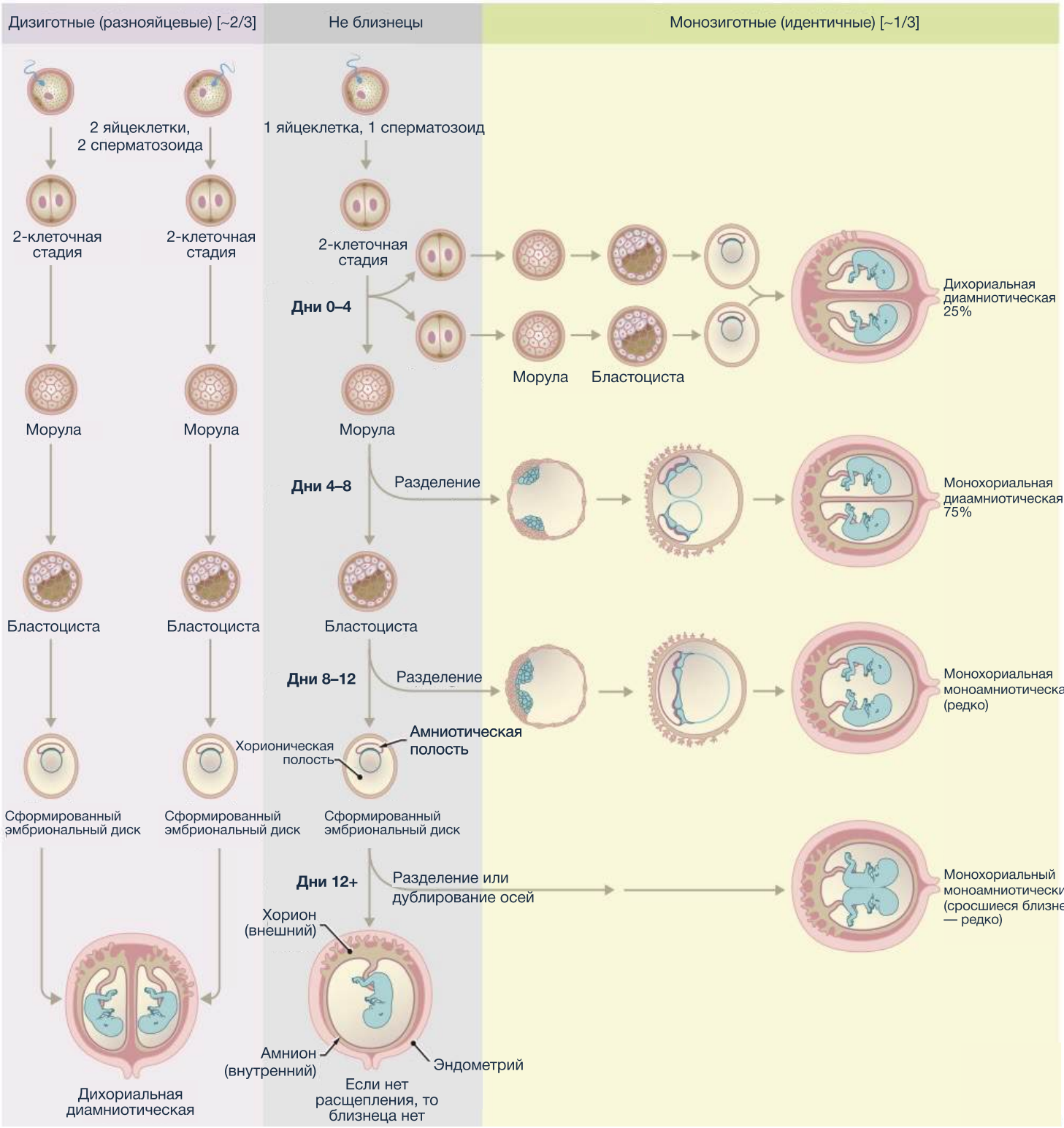
Дизиготные (разнояйцевые) [~2/3]
Не близнецы
Монозиготные (идентичные) [~1/3]
2 яйцеклетки,
2 сперматозоида
1 яйцеклетка, 1 сперматозоид
2-клеточная стадия
2-клеточная стадия
2-клеточная стадия
Дни 0–4
Морула
Морула
Морула
Морула
Бластоциста
Дихориальная диамниотическая 25%
Дни 4–8
Разделение
Монохориальная диаамниотическая 75%
Бластоциста
Бластоциста
Бластоциста
Дни 8–12
Разделение
Монохориальная моноамниотическая (редко)
Амниотическая полость
Хорионическая полость
Сформированный эмбриональный диск
Сформированный эмбриональный диск
Сформированный эмбриональный диск
Дни 12+
Разделение или дублирование осей
Монохориальный моноамниотический (сросшиеся близнецы — редко)
Хорион (внешний)
Амнион (внутренний)
Эндометрий
Дихориальная диамниотическая
Если нет расщепления, то близнеца нет

Фето-фетальный трансфузионный синдром (ФФТС)

Встречается при монохориальной многоплодной беременности. Несбалансированные артериовенозные анастомозы между близнецами в общей плаценте → чистый приток крови от одного близнеца к другому.

- У близнеца-донора → гиповолемия и олигогидрамнион («синдром исчезнувшего близнец»).
- У близнеца-реципиента → гиперволемия и полигидрамнион.

Пуповина

- Две пупочные артерии возвращают деоксигенированную кровь из внутренних подвздошных артерий плода в плаценту.
- Одна пупочная вена снабжает плод оксигенированной кровью; она впадает в нижнюю полую вену через печень или через венозный проток.
- Единственная пупочная артерия (пуповинная артерия с двумя сосудами) связана с врожденными и хромосомными аномалиями.
- Пупочные артерии и вены происходят из аллантоиса.

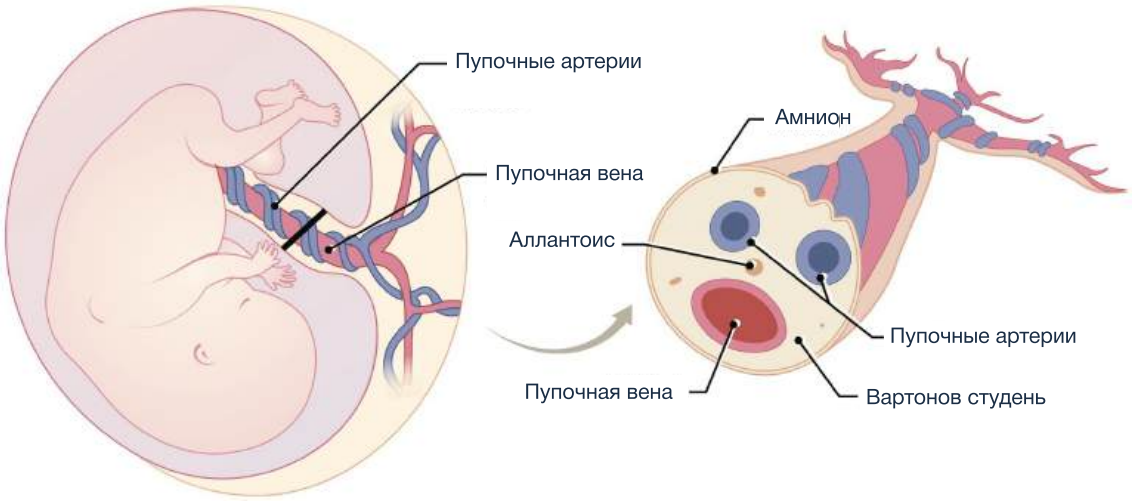

Урахус

Аллантоис образуется из желточного мешка и распространяется в клоаку. Внутрибрюшной остаток аллантоиса называется урахусом, протоком между мочевым пузырем плода и пупком. Неспособность урахуса к инволюции может привести к аномалиям, которые могут увеличить риск инфекции и/или злокачественных новообразований (например, аденокарциномы), если их не лечить. Облитерированный урахус после рождения представлен срединной пупочной связкой, которая покрыта срединной пупочной складкой брюшины.

Открытый мочевой проток
Полное отсутствие облитерации мочевого протока → выделение мочи из пупка.

Киста урахуса
Частичное отсутствие облитерации мочевого протока; заполненная жидкостью полость, выстланная уроэпителием, расположенная между пупком и мочевым пузырем. Киста может инфицироваться и проявляться в виде болезненного образования ниже пупка.

Везикурахальный дивертикул
Незначительное нарушение функции мочевого протока приводит к выпячиванию мочевого пузыря.

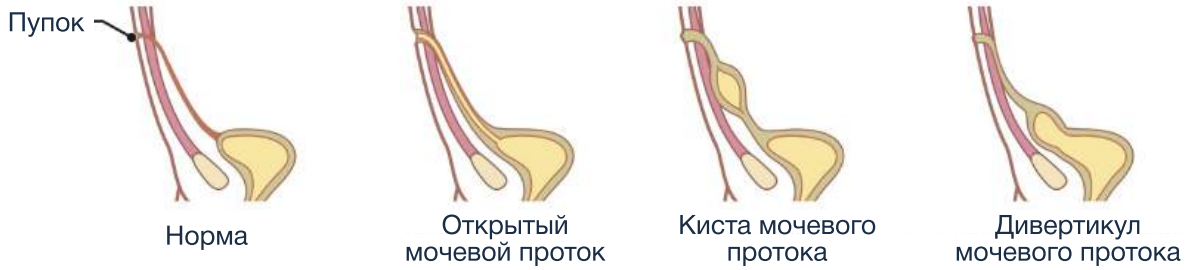

Желточный проток

Также называется пупочно-брыжеечным протоком. Соединяет желточный мешок с просветом средней кишки. Исчезает на 7-й неделе развития.

Открытый желточный проток
Полное отсутствие закупорки желточного протока → выделение мекония из пупка.

Киста желточного протока
Частичное нарушение целостности желточного протока. ↑ риск заворота кишки.

Дивертикул Меккеля
Незначительное нарушение целостности желточного протока → выпячивание подвздошной кишки (истинный дивертикул). Обычно протекает бессимптомно. Может наблюдаться гетеротопическая ткань желудка и/или поджелудочной железы → мелена, гематохезия, боли в животе.

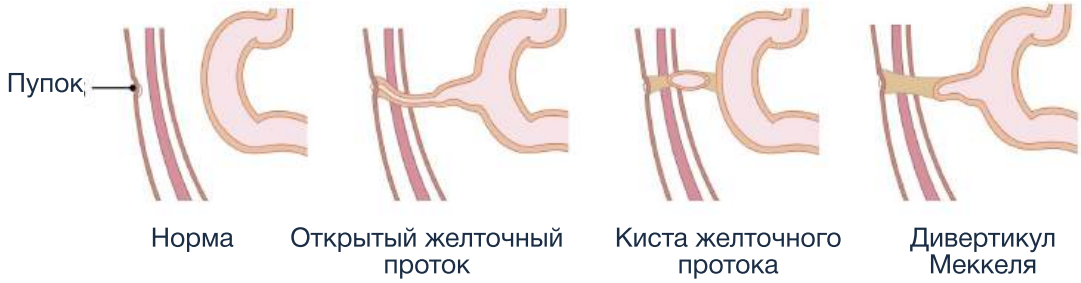

Глоточный аппарат

Состоит из глоточных (жаберных) щелей, дуг и мешочков.

- **Глоточные щели** — происходят из эктодермы. Также называются глоточными бороздками.
- **Глоточные дуги** — происходят из мезодермы (мышцы, артерии) и нервного гребня (кости, хрящи).
- **Глоточные мешочки** — происходят из эндодермы.

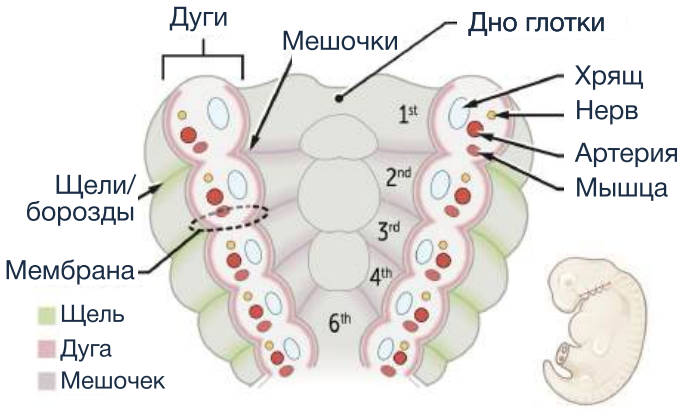

Мнемоника - CAP:
Clefts = эктодерма
Arches = мезодерма + нервный гребень
Pouches = эндодерма

Производные глоточной щели

- Первая щель развивается в наружный слуховой проход.
- Вторая, третья и четвертая щели образуют временные шейные пазухи, которые закрываются пролиферацией мезенхимы второй дуги.

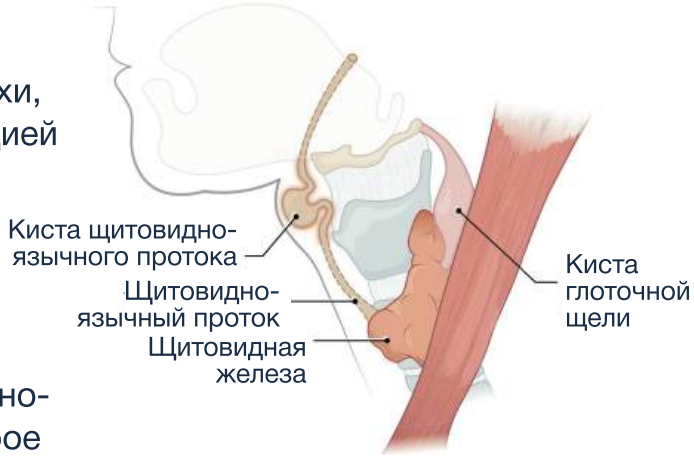

Киста глоточной щели — персистирующая шейная пазуха; проявляется в виде латерального образования на шее кпереди от грудино-ключично-сосцевидной мышцы, которое не смещается при глотании (в отличие от кисты щитовидно-язычного протока).

Производные глоточного мешка

Мнемоника: Ear, tonsils, bottom-to-top: 1 (ear), 2 (tonsils), 3 dorsal (bottom = inferior parathyroids), 3 ventral (to = thymus), 4 (top = superior parathyroids)

Мешок	Производные	Примечания
1-й глоточный мешок	Полость среднего уха, евстахиева труба, воздухоносные клетки сосцевидного отростка	1-й мешок участвует в формировании структур уха, выстланных эндодермой.
2-й глоточный мешок	Эпителиальная выстилка небной миндалины	
3-й глоточный мешок	Дорсальные крылья → нижние паращитовидные железы Вентральные крылья → тимус	Структуры из третьего мешка располагаются ниже структур из четвертого мешка.
4-й глоточный мешок	Дорсальные крылья → верхние паращитовидные железы Вентральные крылья → ультимофарингеальное тело → парафолликулярные (C) клетки щитовидной железы	При синдроме ДиДжорджа наблюдаются аномалии развития 3-го и 4-го глоточных мешков.

Производные глоточной дуги

Чувствительные и двигательные нервы не являются производными глоточных дуг. Они врастают в дуги и происходят из нервного гребня (чувствительные) и нейроэктодермы (двигательные). Дуги 3 и 4 образуют заднюю 1/3 языка. Дуга 5 не вносит существенного вклада в развитие.

Мнемоника: When at the restaurant of the golden arches, children tend to first chew (1), then smile (2), then swallow stylishly (3) or simply swallow (4), and then speak (6).

Дуга	Нервы	Мышцы	Хрящи
1-я глоточная дуга	ЧН V3 (chew)	Жевательные мышцы (височная, жевательная, латеральная и медиальная крыловидные), подъязычная мышца, переднее брюшко двубрюшной мышцы, мышца, натягивающая барабанную перепонку, передние 2/3 языка, мышца, натягивающая небную занавеску	Верхнечелюстной отросток → верхняя челюсть, скуловая кость Нижнечелюстной отросток → хрящ Меккеля → нижняя челюсть, молоточек и наковальня, клиновидно-нижнечелюстная связка
2-я глоточная дуга	ЧН VII (smile)	Мышцы лица, стременная мышца, шилоподъязычная мышца, платизма, заднее брюшко двубрюшной мышцы	Хрящ Рейхерта → стремечко, шиловидный отросток, малый рог подъязычной кости, шилоподъязычная связка
3-я глоточная дуга	ЧН IX (swallow stylishly)	Шилоглоточная мышца	Большой рог подъязычной кости
4-я и 6-я глоточные дуги	4-я дуга: ЧН X (верхняя ветвь гортани) simply swallow 6-я дуга: ЧН X (возвратная ветвь гортани) speak	4-я дуга: большинство глоточных мышц-констрикторов; перстнещитовидная мышца, мышца, поднимающая нёбную занавеску. 6-я дуга: все внутренние мышцы гортани, кроме перстнещитовидной мышцы.	Черпаловидные хрящи, перстневидный хрящ, рожковидный хрящ, клиновидная кость, щитовидный хрящ

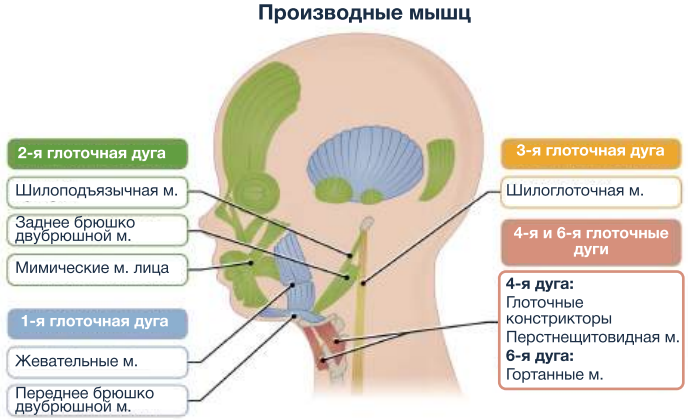

Синдромы первой и второй глоточных дуг

Последовательность Пьера Робина

Гипоплазия нижней челюсти (микрогнатия) → смещение языка назад (глоссоптоз) → расщелина нёба, нарушение проходимости дыхательных путей. Часто возникают трудности с кормлением.

Синдром Тричера-Коллинза

Аутосомно-доминантная дисфункция нервного гребня → черепно-лицевые аномалии (например, гипоплазия скуловой кости и нижней челюсти), потеря слуха, нарушение проходимости дыхательных путей.

Расщелины лица и полости рта

Расщелина губы и расщелина нёба имеют различные, многофакторные причины возникновения, но часто встречаются вместе.

Расщелина губы

Обусловлена нарушением сращения межчелюстного сегмента (слияние медиальных носовых отростков) с верхнечелюстным отростком (образование первичногонёба).

Расщелина нёба

Возникает вследствие нарушения сращения двух боковых нёбных отростков или нарушения сращения бокового нёбного отростка с носовой перегородкой и/или первичного нёба (образование вторичного нёба).

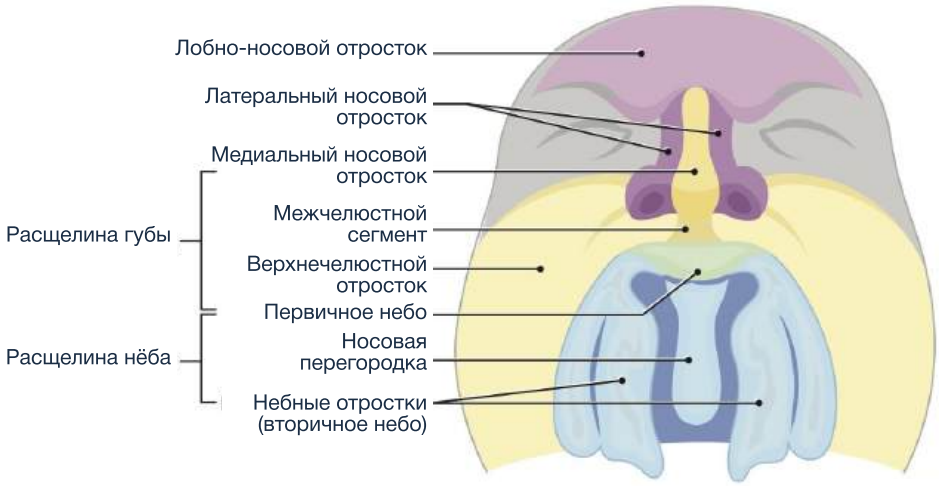

Эмбриология половых органов

Женские половые органы

- Развитие происходит “по умолчанию”.
- Мезонефрический проток дегенерирует, и развивается парамезонефрический проток.

Мужские половые органы

- Ген SRY на Y-хромосоме — вырабатывает фактор, определяющий развитие яичек → развитие яичек.
- Клетки Сертоли секретируют мюллеровское ингибирующее вещество (МИВ, также называемое антимюллеровым гормоном), которое подавляет развитие парамезонефрических протоков.
- Клетки Лейдига секретируют андрогены, которые стимулируют развитие мезонефрических протоков.

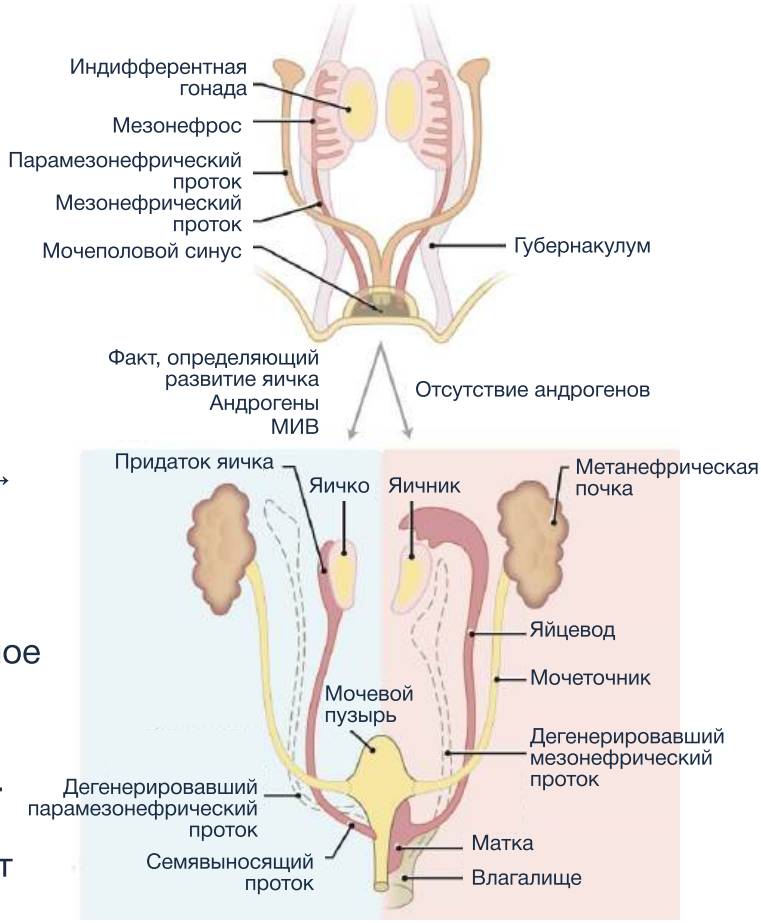

Парамезонефрический (мюллеров) проток

Развивается во внутренние женские структуры — фаллопиевы трубы, матка, проксимальная часть влагалища (дистальная часть влагалища от мочеполового синуса). Мужской остаток — придаток яичка.

Агенезия мюллеровых протоков (синдром Майера-Рокитанского-Кюстера-Хаузера) — первичная аменорея с отсутствием матки, слепым влагалищным мешком, нормальными женскими наружными половыми органами и вторичными половыми признаками (функциональные яичники). Ассоциируется с аномалиями мочевыводящих путей (например, агенезия почек).

Мезонефрический (вольфов) проток

Развивается во внутренние мужские структуры (за исключением предстательной железы) — семенные пузырьки, эпидидимис, семявыводящий проток, семявыносящий проток.
Женский остаток — гартнеров проток.

Половая дифференциация

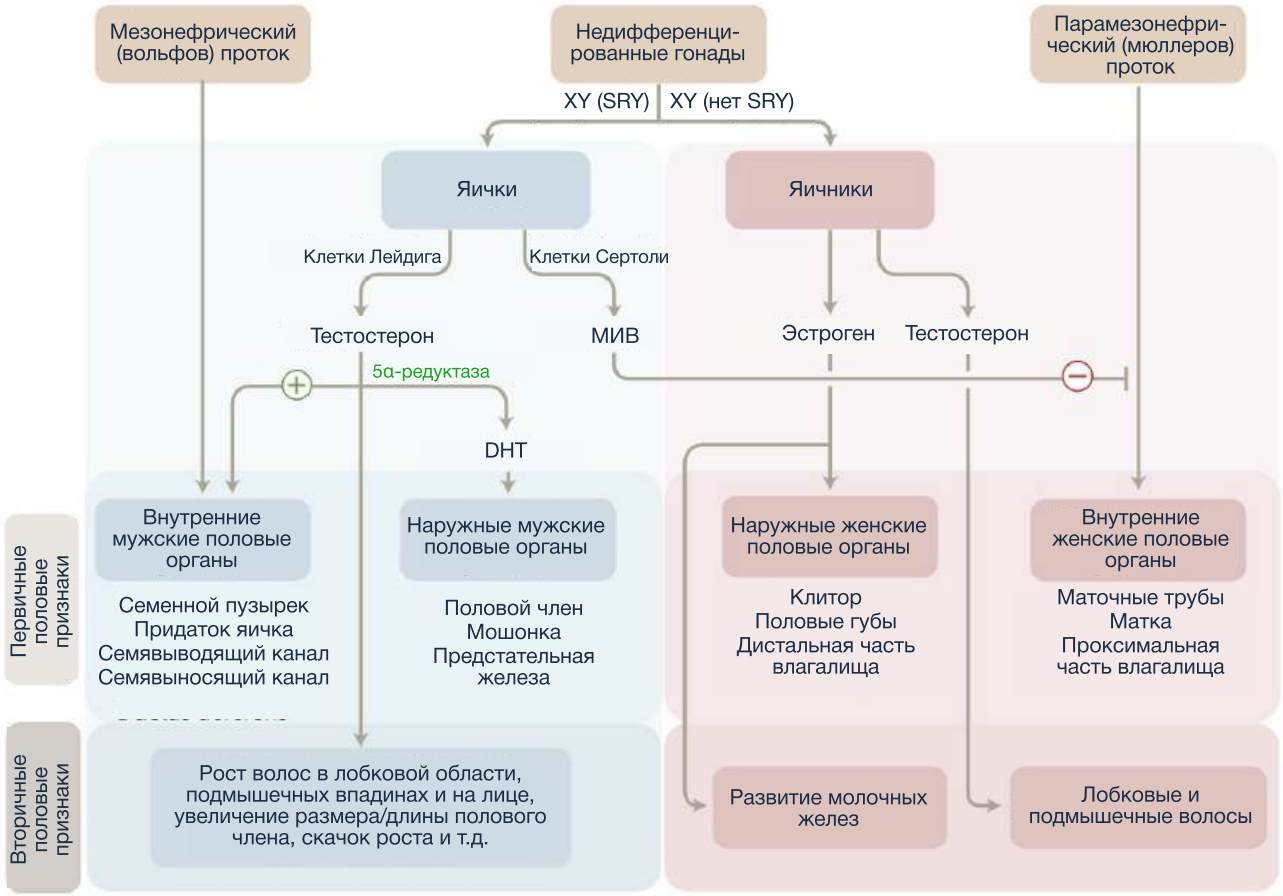

У индивидуумов с кариотипом XY отсутствие клеток Сертоли или отсутствие вещества, подавляющего функцию мюллеровых протоков, приводит к развитию как мужских, так и женских внутренних половых органов, а также мужских наружных половых органов (гонады с тяжами).

Дефицит 5α-редуктазы — неспособность превращать тестостерон в ДГТ — развитие мужских внутренних половых органов, атипичных наружных половых органов до полового созревания (когда повышение уровня тестостерона вызывает маскулинизацию).

В яичках:

- Клетки Лейдига обеспечивают мужскую (внутреннюю и внешнюю) половую дифференциацию.
- Клетки Сертоли подавляют женскую (внутреннюю) половую дифференциацию.

Аномалии развития матки (мюллерова протока)

Снижение фертильности и повышение риска осложненной беременности (например, самопроизвольный аборт, преждевременные роды, задержка внутриутробного роста плода, неправильное предлежание плода). Гистеросальпингография нормальной матки демонстрирует нормальную полость матки и внутрибрюшинное проникновение контрастного вещества (свидетельствующее о проходимости маточных труб).

Перегородчатая матка (Septate uterus)

Неполное рассасывание перегородки (рис. A). Распространенная аномалия. Лечение с помощью септопластики.

Двурогая матка (Bicornuate uterus)

Неполное сращение мюллеровых протоков (рис. B).

Полное удвоение матки (Uterus didelphys)

Полное нарушение сращения → двойная матка, шейка матки, влагалище.

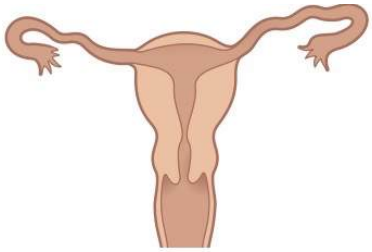

Норма

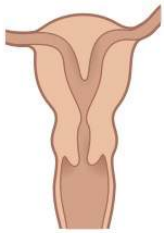

Перегородочная матка

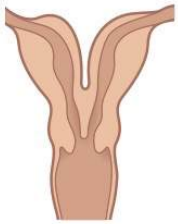

Двурогая матка

Полное удвоение матки

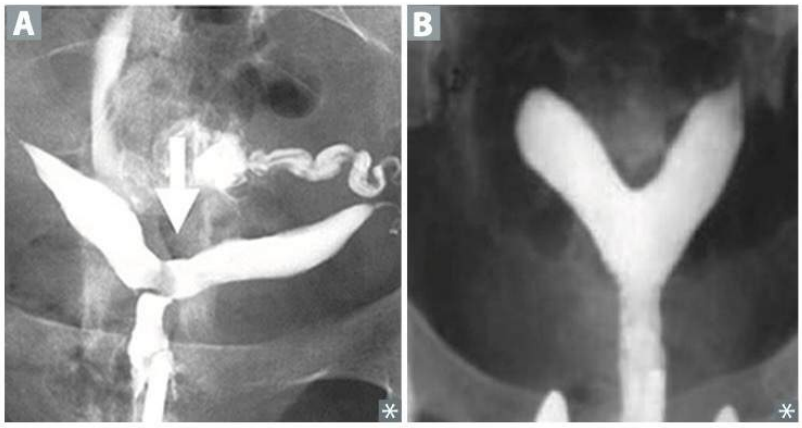

Гомологи мужских и женских половых органов

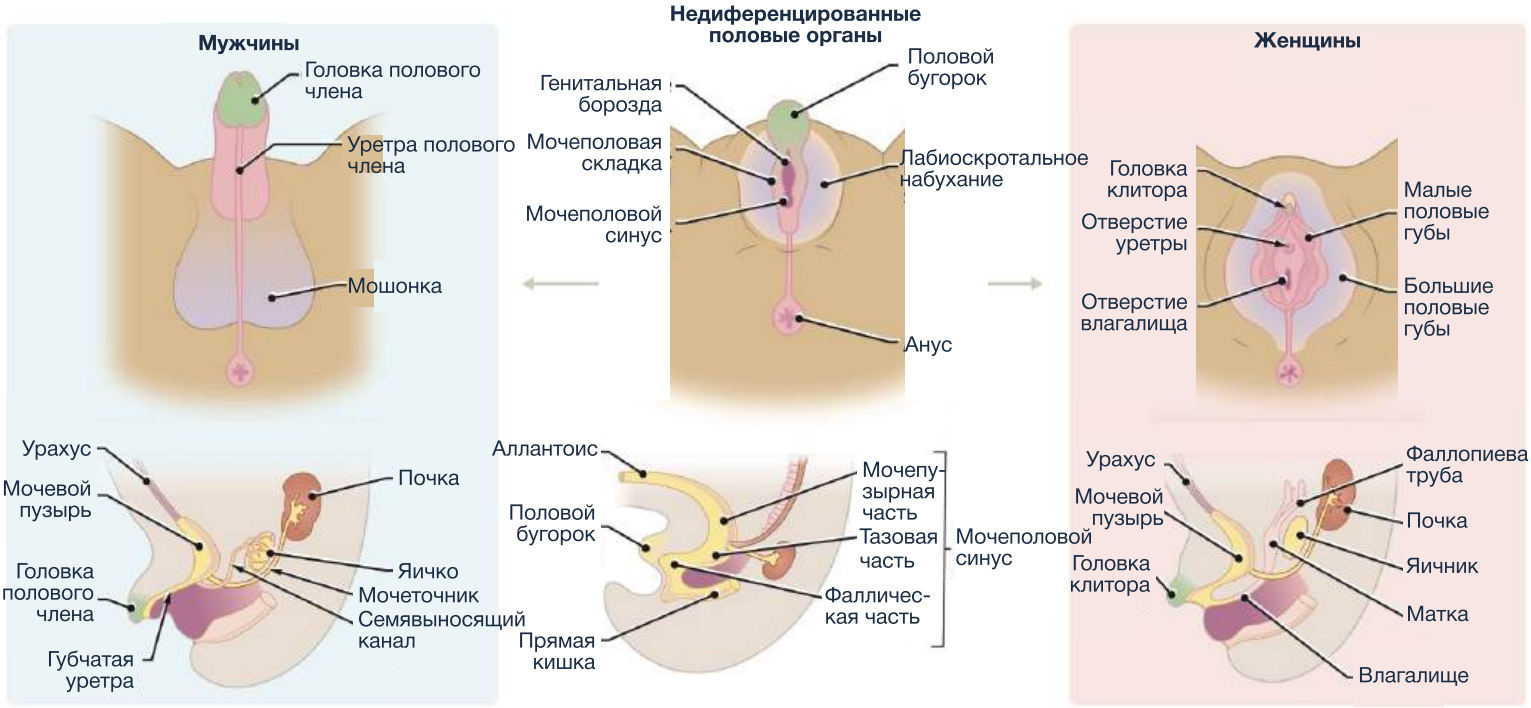

Дигидротестостерон		Эстроген
Головка полового члена	Половой бугорок	Головка клитора
Пещеристые и губчатые тела	Половой бугорок	Вестибулярные луковицы
Бульбоуретральные железы (Купера)	Мочеполовой синус	Большие вестибулярные железы (Бартолиновы)
Предстательная железа	Мочеполовой синус	Уретральные и парауретральные железы (Скина)
Вентральная часть полового члена (уретра полового члена)	Мочеполовые складки	Малые половые губы
Мошонка	Лабиоскротальное набухание	Большие половые губы

Врожденные аномалии полового члена

Гипоспадия

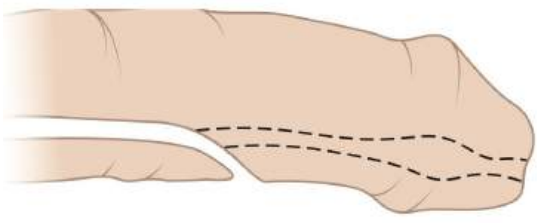

Аномальное расположение отверстия уретры полового члена на вентральной (нижней) поверхности из-за несращения складок уретры.

- Гипоспадия встречается чаще, чем эписпадия.
- Ассоциируется с паховой грыжей, крипторхизмом, искривлением полового члена (изгибом вниз или вверх).
- Может наблюдаться при дефиците 5α-редуктазы.

Эписпадия

Аномальное расположение отверстия мочеиспускательного канала на дорсальной (верхней) поверхности полового члена вследствие неправильного положения полового бугорка.

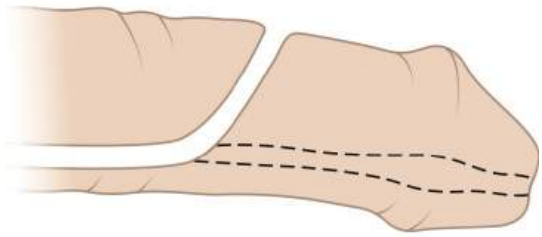

- Экстрофия мочевого пузыря связана с эписпадией.

Опущение яичек и яичников

Структура	Описание	Мужской остаток	Женский остаток
Gubernaculum	Тяж фиброзной ткани	Фиксирует яички в мошонке	Связка яичника + круглая связка матки
Processus vaginalis	Выпячивание брюшины	Формирует влагалищную оболочку Стойкий открытый вагинальный отросток → гидроцеле	Облитерируется

АНАТОМИЯ

Дренаж репродуктивных органов

Венозный дренаж

- Правый яичник/яичко → правая гонадальная вена → нижняя полая вена.
- Левый яичник/яичко → левая гонадальная вена → левая почечная вена → нижняя полая вена (проходит более длинный путь).
- Левая яичковая вена впадает в левую почечную вену под углом 90° → кровоток менее ламинарный слева, чем справа; давление в левой вене > давления в правой вене → варикоцеле чаще встречается слева.

Лимфатический дренаж

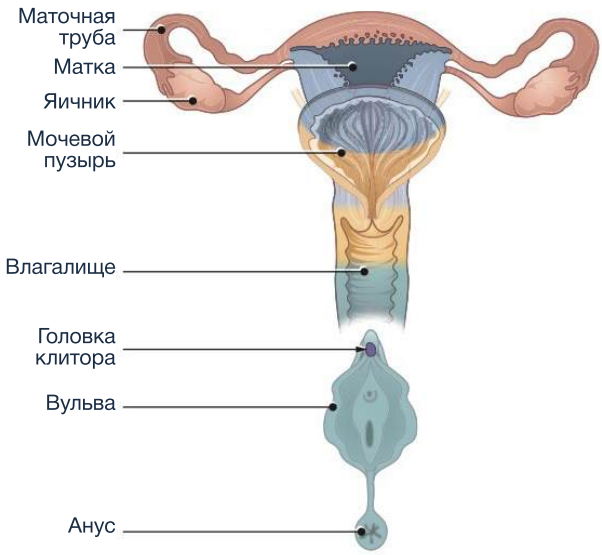

ПАРААОРТАЛЬНЫЕ

♀ Яичники, фаллопиевы трубы, дно матки
♂ Яички

НАРУЖНЫЕ ПОДВЗДОШНЫЕ

♀ Верхняя часть мочевого пузыря, Тело матки, шейка матки

ВНУТРЕННИЕ ПОДВЗДОШНЫЕ

♀ Нижняя часть мочевого пузыря, Шейка матки, проксимальная часть влагалища
♂ Предстательная железа, пещеристое тело

ПОВЕРХНОСТНЫЕ ПАХОВЫЕ

♀ Дистальный отдел анального канала, Дистальный отдел влагалища, вульва
♂ Мошонка

ГЛУБОКИЕ ПАХОВЫЕ

♀ Головка клитора
♂ Головка полового члена

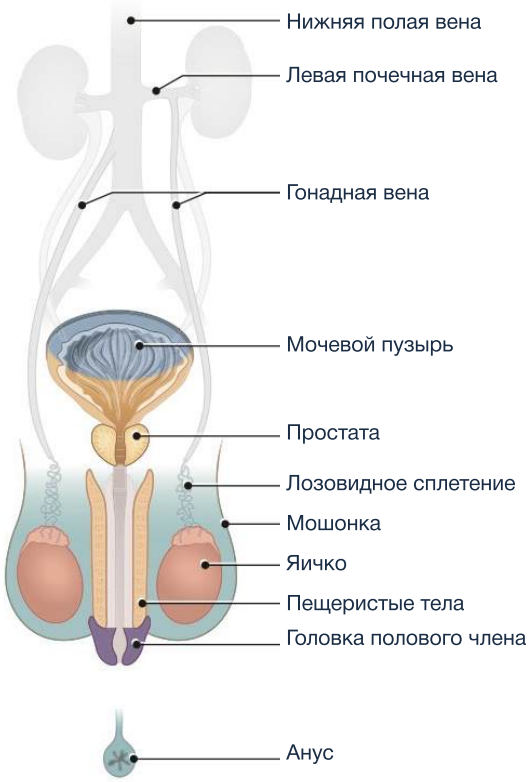

Женская репродуктивная анатомия

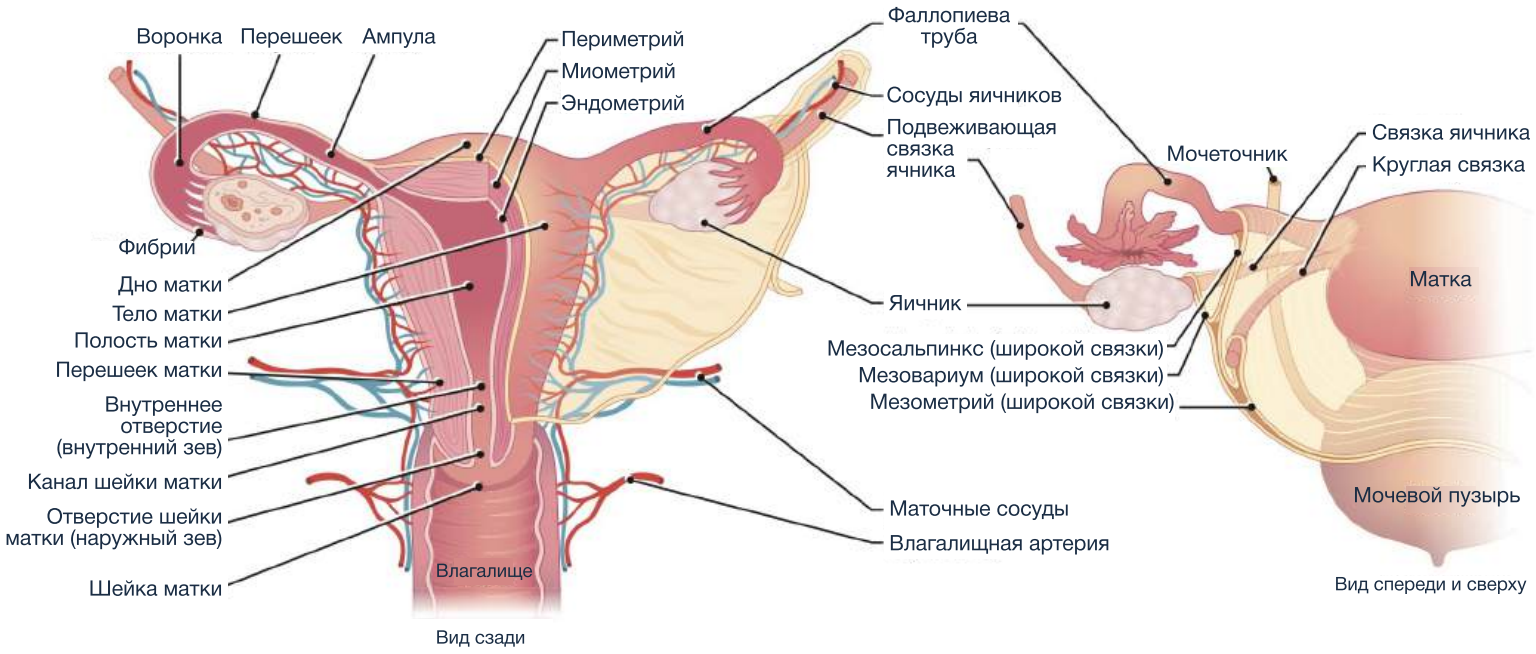

Связки	Соединение	Содержащиеся структуры	Примечания
Подвешивающая связка яичника (Infundibulopelvic ligament)	Яичник к боковой стенке таза	Сосуды яичников	Перевязка сосудов яичника во время оофорэктомии сопряжена с риском повреждения мочеточника.
Маточно-яичниковая связка (Utero-ovarian ligament)	От яичника до маточного рога		Также известна как собственная связка яичника (ligamentum ovarii proprium). Производное от gubernaculum
Круглая связка (Round ligament)	Маточный рог с большими половыми губам		Проходит через паховый канал. Производное от gubernaculum.
Широкая связка (Broad ligament)	Матка к боковой стенке таза	Яичник, фалло-пиева труба, круглая связка	Складка брюшины, включающая мезометрий, мезоварий и мезосальпинкс.
Кардинальная связка (Cardinal ligament)	Шейка матки к боковой стенке таза	Маточные сосуды	Перевязка маточных сосудов во время гистерэктомии сопряжена с риском повреждения мочеточника.
Крестцово-маточная связка (Uterosacral ligament)	Шейка матки – крестец		

Перекрут придатков

Перекручивание яичника и фаллопиевой трубы вокруг подвешивающей связки яичника и яичниковой связки → сдавление яичниковых сосудов связкой, подвещивающей яичник → блокировка лимфатического и венозного оттока. Продолжающаяся артериальная перфузия → отек яичника → полная блокировка артериального притока → некроз, местное кровоизлияние.

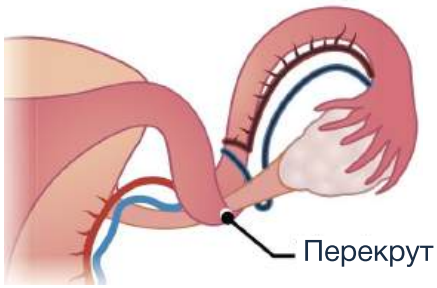

- Ассоциируется с образованиями/кистами яичников.
- Проявляется острой болью в тазу, образованием в области придатков, тошнотой/рвотой.
- Неотложная хирургическая ситуация.

Пролапс тазовых органов

Грыжа органов таза, выходящая за пределы стенок влагалища (передняя, задняя) или верхушки. Связана с многократными родами, увеличением возраста, ожирением.

Проявляется ощущением давления в области таза, выпячиванием тканей из влагалища, учащенным мочеиспусканием, запорами, сексуальной дисфункцией.

- Пролапс переднего отдела — мочевого пузыря (цистоцеле). Наиболее распространенный тип.
- Пролапс заднего отдела — прямой кишки (ректоцеле) или тонкой кишки (энтероцеле).
- Пролапс верхушечного отдела — матки, шейки матки или свода влагалища.
- Выпадение матки — грыжа, затрагивающая все 3 отдела.

Гистология эпителия женской репродуктивной системы

Ткань / орган	Гистология / примечания
Вульва	Многослойный плоский эпителий
Влагалище	Многослойный плоский эпителий, некератинизированный
Эктоцервикс	Многослойный плоский эпителий, некератинизированный
Зона трансформации	Пограничное сращение плоскоклеточного типа (наиболее распространенная область локализации рака шейки матки; образец берется при проведении цитологического исследования по Папаниколау).
Эндоцервикс	Простой столбчатый эпителий
Матка	Простой столбчатый эпителий с длинными трубчатыми железами в пролиферативной фазе; спиралевидные железы в секреторной фазе.
Фаллопиева труба	Простой столбчатый эпителий, реснитчатый
Яичники, наружная поверхность	Простой кубический эпителий (зародышевый эпителий, покрывающий поверхность яичника)

Мужская репродуктивная анатомия

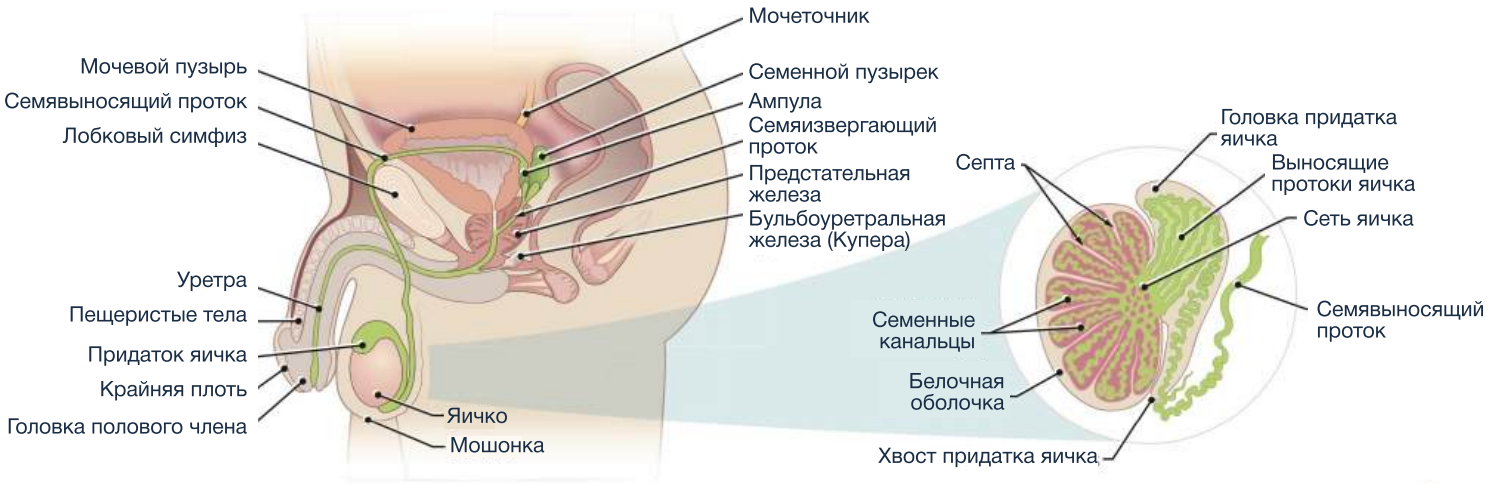

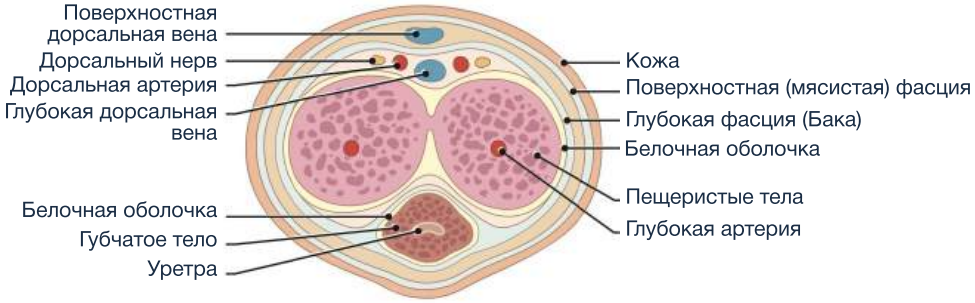

Путь сперматозоидов во время эякуляции —
Мнемоника SEVEN UP:

- Seminiferous tubules
- Epididymis
- Vas deferens
- Ejaculatory ducts
- (Nothing)
- Urethra
- Penis

Чаще всего возникает из-за тупой травмы (например, в результате дорожно-транспортного происшествия).

Повреждение почек

Проявляется наличием обширной гематомы, болью в боку, гематурией. Вызывается прямыми ударами или переломами нижних ребер.

Травма мочевого пузыря

Проявляется гематурией, надлобковой болью, затруднением мочеиспускания.

- Повреждение верхней стенки мочевого пузыря (купола) — прямая травма наполненного мочевого пузыря (например, ремнем безопасности) → резкое повышение внутрипузырного давления → разрыв купола (самого слабого места) → внутрибрюшинное скопление мочи. Перитонеальное всасывание мочи → повышение уровня мочевины и креатинина.
- Повреждение передней стенки или шейки мочевого пузыря — перелом таза → перфорация костными шипами → внебрюшинное скопление мочи (ретровезикальное пространство).

Повреждение уретры

Встречается почти исключительно у мужчин. Проявляется кровотечением из уретрального отверстия, гематурией, затруднением мочеиспускания. Катетеризация уретры относительно противопоказана.

- Повреждение передней части уретры — повреждение промежностной области → разрыв бульбарной (губчатой) части уретры → гематома мошонки. При разрыве фасции Бака (также известная как глубокая фасция полового члена или фасция Галлодета) моча вытекает в промежностное пространство.
- Повреждение задней части уретры — перелом таза → разрыв в бульбомембранозном соединении (самое слабое место) → утечка мочи в ретровезикальное пространство и в высоко расположенную предстательную железу.

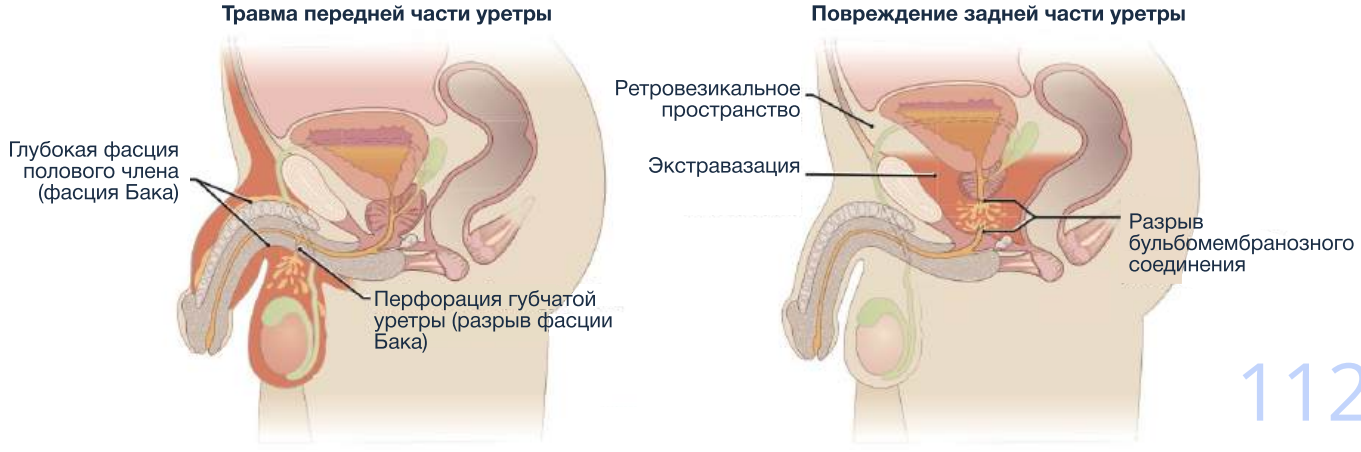

Автономная иннервация мужской эректильной реакции

Эрекция — парасимпатическая нервная система (тазовые спланхнические нервы, S2-S4):

- NO → ↑ cGMP → расслабление гладких мышц → вазодилатация → проэректильная функция.
- Норадреналин → ↑ $[Ca^{2+}]_{in}$ → сокращение гладких мышц → вазоконстрикция → антиэректильная функция.

Выделение — симпатическая нервная система (подчревный нерв, T11-L2).
Выведение — висцеральные и соматические нервы (половой нерв).

Ингибиторы PDE-5 (например, силденафил) → ↓ расщепление cGMP.

Семенные канальцы

Клетки	Функции	Локализация/примечания
Сперматогонии	Поддерживают пул половых клеток и производят сперматоциты 1-го порядка.	• Семенные канальцы (рис. A) • Половые клетки
Клетки Сертоли	• Выделяет ингибин B → ингибирует ФСГ • Выделяет андроген-связывающий белок → поддерживает локальный уровень тестостерона • Производит MIF • Плотные соединения между соседними клетками Сертоли образуют гематотестикулярный барьер → изолируют гаметы от аутоиммунной атаки • Поддерживают и питают развивающиеся сперматозоиды • Регулируют сперматогенез • Чувствительны к температуре; ↓ выработка спермы и ↓ ингибин B при повышении температуры	• Выстилают семенные канальцы • Незародышевые клетки • Преобразуют тестостерон и андростендион в эстрогены с помощью ароматазы • Клетки Сертоли чувствительны к температуре, выстилают семенные канальцы, поддерживают синтез сперматозоидов и ингибируют ФСГ • Гомолог женских гранулезных клеток • ↑ повышение температуры наблюдается при варикоцеле и крипторхизме
Клетки Лейдига	Выработка тестостерона происходит в присутствии ЛГ; температура не влияет на производство тестостерона.	• Интерстиций • Эндокринные клетки • Гомолог женских клеток внутренней оболочки сетчатки

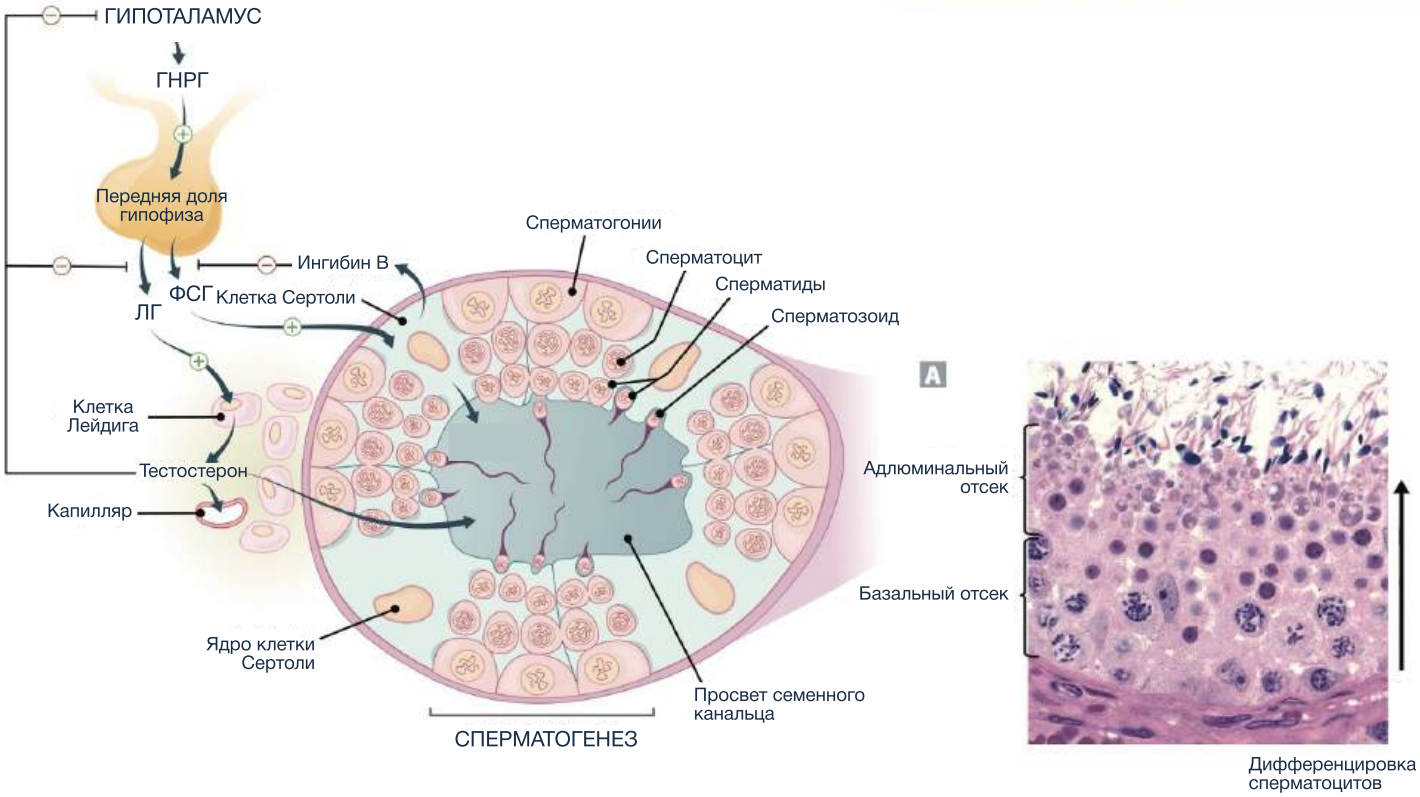
ГИПОТАЛАМУС
ГНРГ
Передняя доля гипофиза
Ингибин В
ФСГ
ЛГ
Клетка Сертоли
Клетка Лейдига
Тестостерон
Капилляр
Ядро клетки Сертоли
Сперматогонии
Сперматоцит
Сперматиды
Сперматозоид
Просвет семенного канальца
СПЕРМАТОГЕНЕЗ
A
Адлюминальный отсек
Базальный отсек
Дифференцировка сперматоцитов

ФИЗИОЛОГИЯ

Сперматогенез

Начинается в период полового созревания со сперматогоний. Полное развитие занимает 2 месяца. Происходит в семенных канальцах. Образует сперматиды, которые проходят спермиогенез (потеря цитоплазматического содержимого, приобретение акросомальной шапочки) для образования зрелых сперматозоидов.

Мнемоника: “Gonium” is going to be a sperm; “zoon” is “zooming” to egg.

- Нарушение подвижности хвоста при цилиарной дискинезии/синдроме Картагенера → бесплодие.
- Нормальная подвижность хвоста при муковисцидозе (при муковисцидозе отсутствие семявыносящего протока → бесплодие).

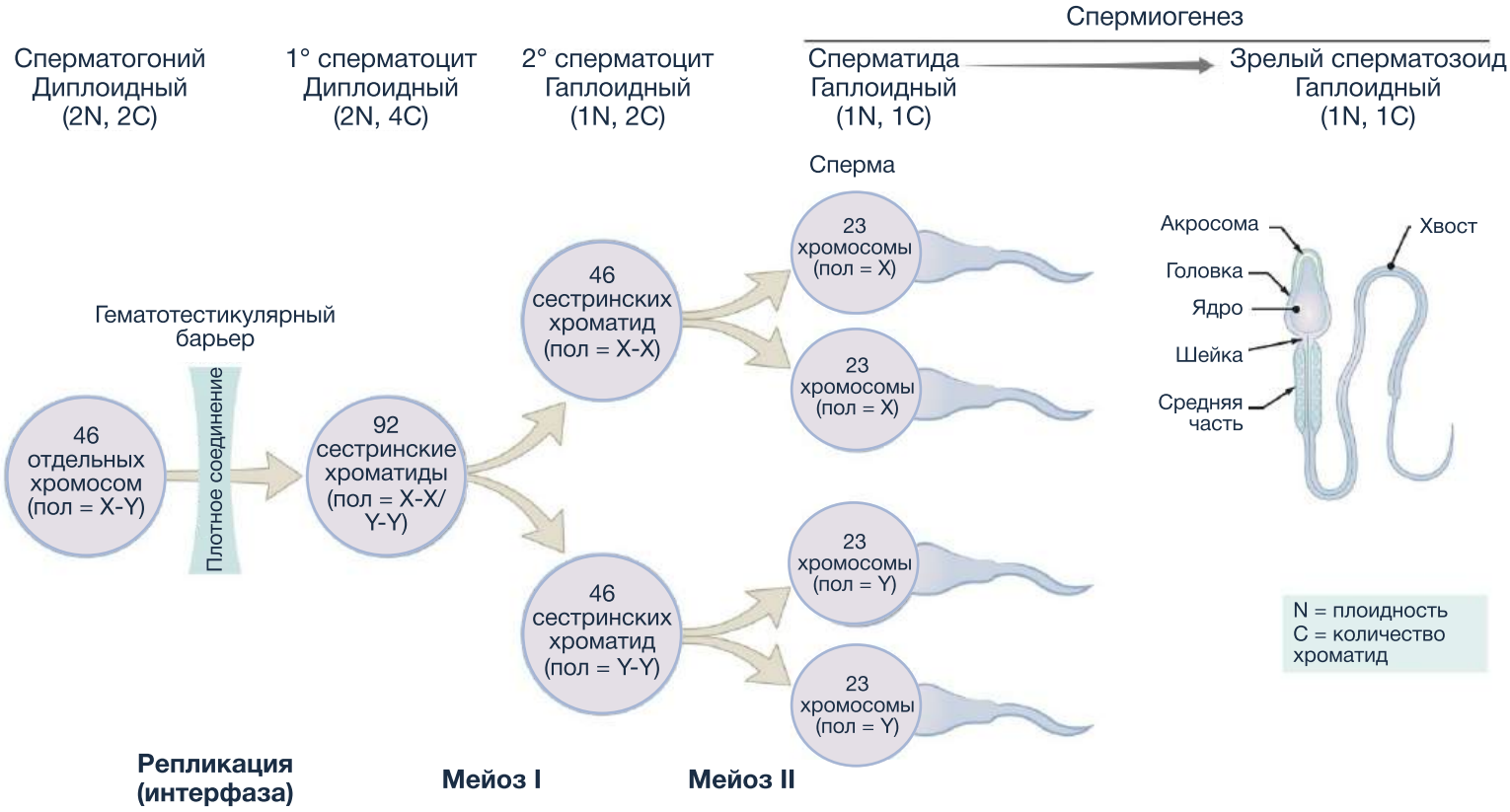

Эстроген

Источник

Яичник (эстрадиол), плацента (эстриол), жировая ткань (эстрон путем ароматизации).

Активность: эстрадиол > эстрон > эстриол.

Функции

- Развитие внутренних/наружных половых органов, груди, распределение женской жировой ткани.
- Рост фолликулов, пролиферация эндометрия, повышение возбудимости миометрия.
- Повышение экспрессии рецепторов эстрогена, ЛГ и прогестерона; обратное ингибирование ФСГ и ЛГ, затем выброс ЛГ; стимуляция снижения секреции пролактина, действие пролактина на грудь.
- Повышение уровня транспортных белков, ГСПГ; повышение уровня ЛПВП; снижение уровня ЛПНП.

Во время беременности:

- 50-кратное повышение уровня эстрадиола и эстрона
- 1000-кратное повышение уровня эстриола (показатель благополучия плода)

Эстрогенные рецепторы экспрессируются в цитоплазме; при связывании с эстрогеном перемещаются в ядро.

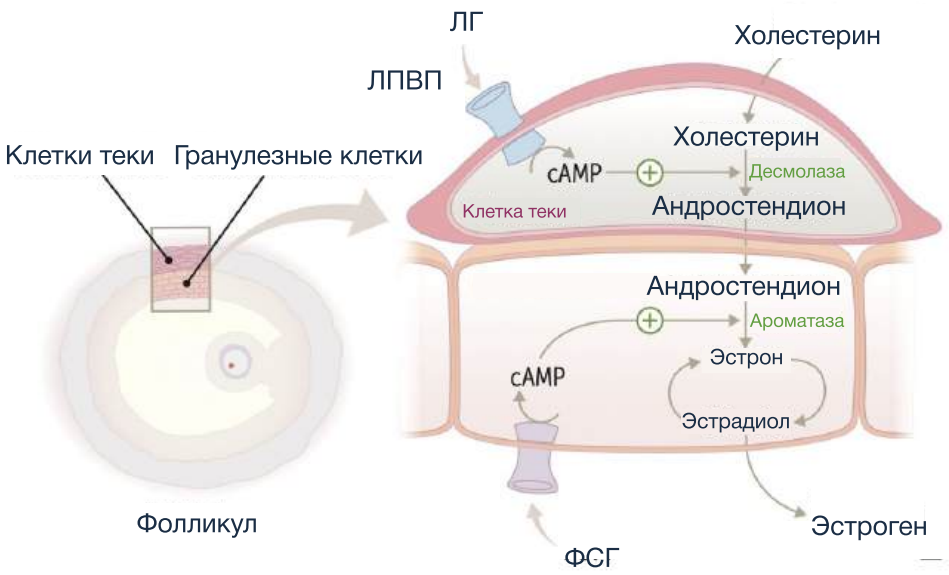

Прогестерон

Источник

Желтое тело, плацента, кора надпочечников, яички.

Функции

В лютеиновую фазу происходит подготовка матки к имплантации оплодотворенной яйцеклетки:

- Стимуляция секреции эндометриальных желез и развития спиральных артерий
- Выработка густой цервикальной слизи → препятствует проникновению сперматозоидов в матку
- Предотвращение гиперплазии эндометрия
- ↑ повышение температуры тела
- ↓ снижение экспрессии рецепторов эстрогена
- ↓ снижение секреции гонадотропинов (ЛГ, ФСГ)

Во время беременности:

- Поддержание целостности эндометрия и беременности
- ↓ возбудимость миометрия → ↓ частота и интенсивность сокращений
- ↓ действие пролактина на молочные железы

Снижение уровня эстрогена и прогестерона после родов снимает ингибиторную активность пролактина, что приводит к лактации. Повышение уровня прогестерона свидетельствует об овуляции.

Мнемоника:

Progesterone is pro-gestation.
Prolactin is pro-lactation.

Оогенез

- Ооциты первого порядка начинают мейоз I во время внутриутробного развития и завершают его непосредственно перед овуляцией.
- Мейоз I останавливается в профазе I на несколько лет до овуляции (ооциты первого порядка).
- Мейоз II останавливается в метафазе II до оплодотворения (ооциты второго порядка).
- Если оплодотворение не происходит в течение 1 дня, ооцит второго порядка дегенерирует.

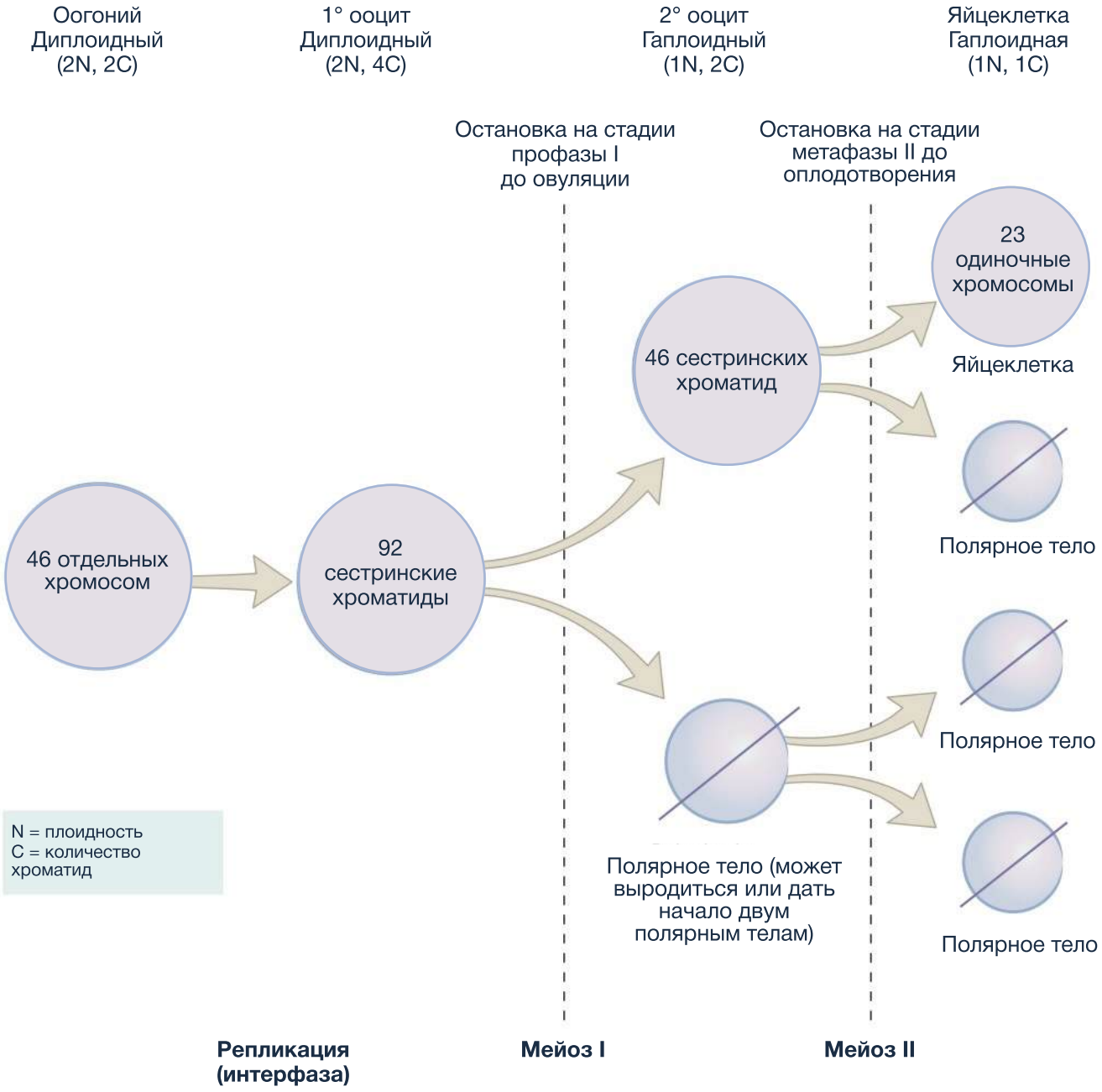

Овуляция

- Разрыв фолликула и высвобождение ооцита второго порядка.
- Вызван внезапным выбросом ЛГ (пик ЛГ) в середине цикла. Эстроген обычно подавляет выброс ЛГ, но высокий уровень эстрогена в середине цикла временно стимулирует выброс ЛГ → пик ЛГ → овуляция.

Миттельшмерц — боль во время овуляции. Связана с раздражением брюшины вследствие нормального кровотечения при разрыве фолликула. Как правило, односторонняя и умеренная, но может имитировать острый аппендицит.

Менструальный цикл

- Регулярные циклические изменения периодически подготавливают женскую репродуктивную систему к оплодотворению и беременности.
- Происходит поэтапно в зависимости от событий, происходящих в яичниках и матке.

Цикл	От первого дня менструации до овуляции	От овуляции до первого дня следующей менструации
Овариальный цикл	Фолликулярная фаза — развитие фолликулов; поздние стадии стимулируются ФСГ; продолжительность может колебаться.	Лютеиновая фаза — формирование желтого тела из остатков фолликулов; стимулируется ЛГ; длится фиксированные 14 дней.
Маточный цикл	Пролиферативная фаза — развитие эндометрия; стимулируется эстрогеном. Образуются прямые, узкие эндометриальные железы.	Секреторная фаза — подготовка эндометрия к имплантации; стимулируется прогестероном. Эндометриальные железы извилистые, расширенные.

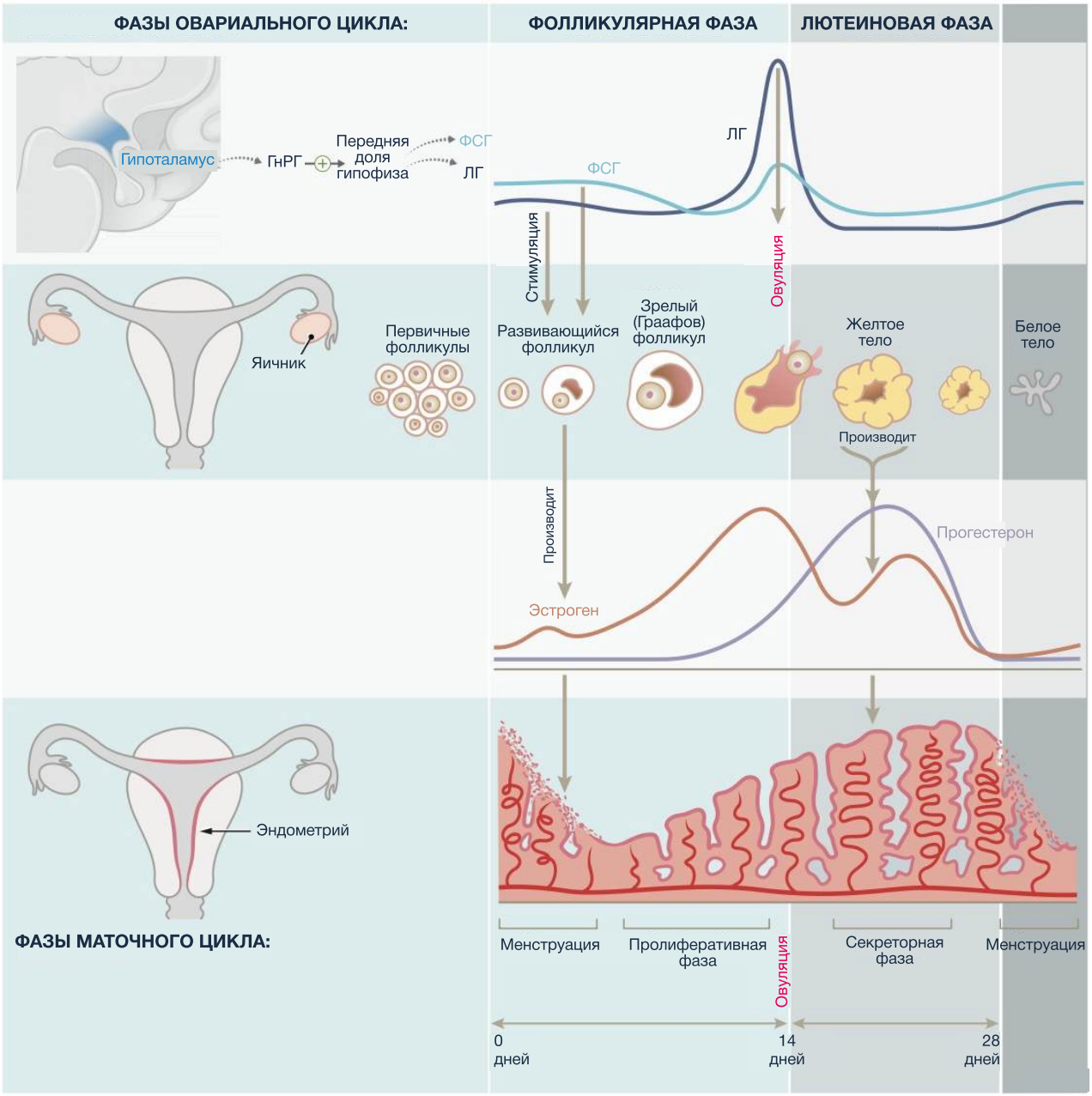

Аномальное маточное кровотечение

Отклонение от нормы по объему, продолжительности, частоте, регулярности менструальных выделений или межменструальных кровотечений.

Причины (PALM-COEIN):

- Структурные: Полип (Polyp), Аденомиоз (Adenomyosis), Лейомиома (Leiomyoma), Злокачественное новообразование/гиперплазия (Malignancy/hyperplasia)
- Неструктурные: Коагулопатия (Coagulopathy), Овуляторные (Ovulatory), Эндометриальные (Endometrial), Ятрогенные (Iatrogenic), Пока не классифицированы (Not yet classified)

Такие термины, как дисфункциональное маточное кровотечение, меноррагия, метроррагия, полименоррея и олигоменоррея, больше не рекомендуются к использованию.

Беременность

Оплодотворение (зачатие) чаще всего происходит в верхней части фаллопиевой трубы (ампуле). Происходит в течение 1 дня после овуляции.

Имплантация в стенку матки происходит через 6 дней после оплодотворения. Синцитиотрофобласты секретируют ХГЧ, который обнаруживается в крови через 1 неделю после оплодотворения и в домашних анализах мочи через 2 недели после оплодотворения.

Эмбриональный/возраст развития — время, прошедшее с момента оплодотворения. Используется в эмбриологии.

Гестационный возраст — время, прошедшее с первого дня последней менструации. Используется в клинической практике.

Gravidity («gravida») — количество беременностей.

Parity («para») — количество беременностей, завершившихся рождением живых детей.

Секреция плацентарных гормонов, как правило, увеличивается в течение беременности, но пик уровня ХГЧ приходится на 8–10 неделю беременности.

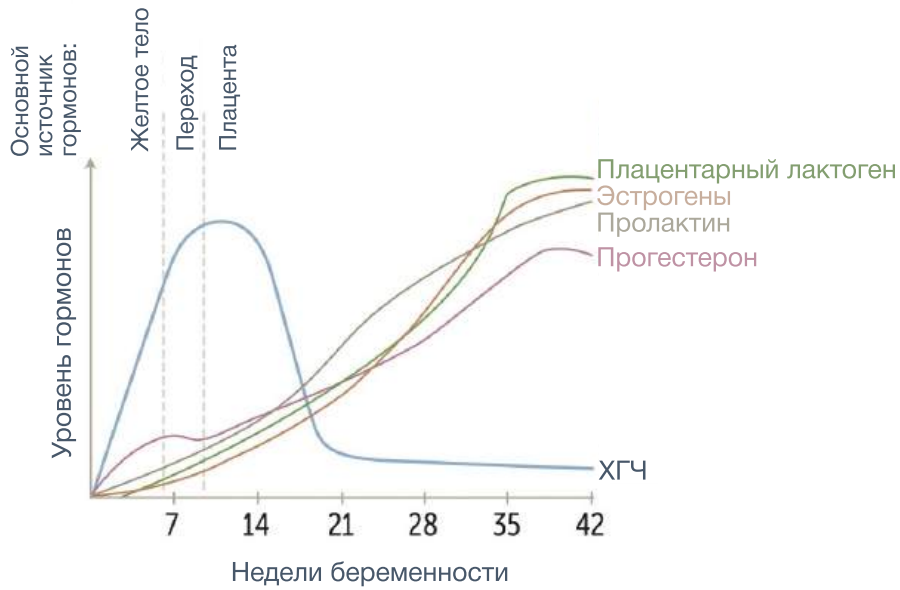

Физиологические изменения во время беременности

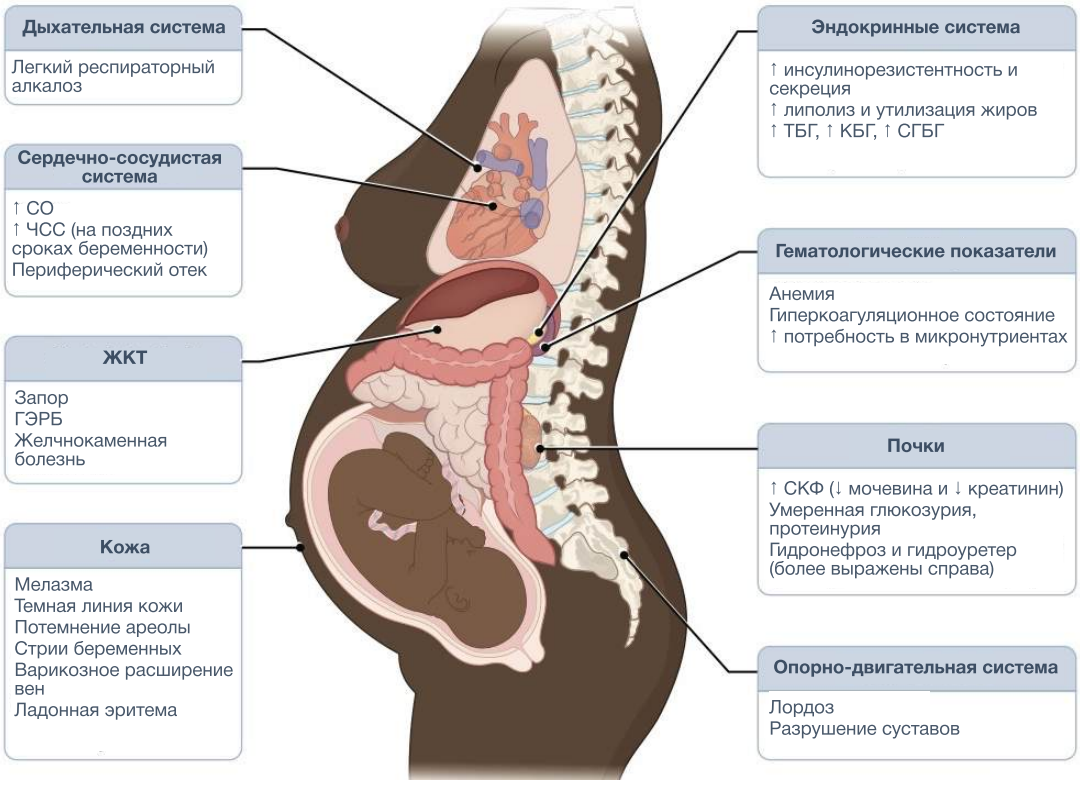

Хорионический гонадотропин человека

Источник

Синцитиотрофобласт плаценты.

Функции

- Поддерживает желтое тело (и, следовательно, прогестерон) в течение первых 8–10 недель беременности, действуя подобно ЛГ (иначе стимуляция лютеальных клеток не происходит → аборт). Лютеиново-плацентарный сдвиг завершается после 8–10 недель; плацента синтезирует собственный эстриол и прогестерон, а желтое тело дегенерирует.
- Используется для обнаружения беременности, поскольку появляется в моче на ранних стадиях (см. выше).
- Имеет идентичную α-субъединицу с ЛГ, ФСГ, ТТГ. β-субъединица уникальна (обнаруживается тестами на беременность), но структурно похожа на β-субъединицу ТТГ (состояния повышенного уровня ХГЧ могут вызывать гипертиреоз).
- Уровень ХГЧ повышается при многоплодной беременности, пузырчатой пузырчатке, хориокарциноме и синдроме Дауна.
- Уровень ХГЧ снижается при внематочной/несостоявшейся беременности, синдроме Эдвардса и синдроме Патау.

Человеческий плацентарный лактоген

Также называется хорионическим соматомаммотропином человека.

Источник

Синцитиотрофобласт плаценты.

Функции

Способствует развитию инсулинорезистентности для обеспечения растущего плода глюкозой и аминокислотами. Одновременно стимулирует секрецию инсулина; неспособность преодолеть инсулинорезистентность приводит к гестационному диабету.

Оценка по шкале Апгар

Оценка жизненно важных показателей новорожденного после родов проводится по 10-балльной шкале через 1 и 5 минут.

Оценка по шкале Апгар (Apgar) основывается на внешнем виде (appearance), пульсе (pulse), мимике (grimace), активности (activity) и дыхании (respiration).

Оценка по шкале Апгар < 7 может потребовать дальнейшего обследования. Если оценка по шкале Апгар остается низкой в более поздние сроки, существует риск развития у ребенка долгосрочных неврологических нарушений.

	Оценка 2	Оценка 1	Оценка 0
Appearance	Розовый	Синие конечности	Бледный или синий
Pulse	≥ 100 уд/мин	< 100 уд/мин	Нет пульса
Grimace	Плачет и отстраняется	Гримасы или слабый крик	Отсутствие реакции на стимуляцию
Activity	Активное движение	Руки и ноги согнуты	Отсутствие движений
Respiration	Сильный крик	Медленный, нерегулярный	Отсутствие дыхания

Вес новорожденного при рождении

	Низкий вес при рождении	Высокий вес при рождении (макросомия)
Определение	Вес при рождении < 2500 г	Вес при рождении > 4000 г
Факторы риска	Преждевременные роды, задержка внутриутробного роста	Фетальные: конституциональные/генетические Материнские: ожирение, сахарный диабет
Осложнения	↑ смертность (синдром внезапной детской смерти - СВДС), ↑ заболеваемость	↑ риск травмы матери или плода (например, дистоции плеча)

Лактация

После родов и отделения плаценты быстрое снижение уровня эстрогена и прогестерона снимает ингибирующее действие на пролактин, что приводит к началу лактации. Для поддержания выработки и выделения молока необходимо сосание груди, поскольку усиление нервной стимуляции приводит к увеличению уровня окситоцина и пролактина.

- Пролактин — индуцирует и поддерживает лактацию и снижает репродуктивную функцию.
- Окситоцин — способствует выделению молока; также стимулирует сокращения матки.

Грудное молоко — идеальное питание для младенцев младше 6 месяцев. Содержит иммуноглобулины (обеспечивающие пассивный иммунитет; в основном IgA), макрофаги, лимфоциты. Грудное молоко снижает риск инфекций у младенцев и связано с ↓ риском развития астмы, аллергии, сахарного диабета и ожирения. Младенцам, находящимся исключительно на грудном вскармливании, следует давать витамин D +/- добавки железа.

Грудное вскармливание снижает риск развития рака молочной железы и яичников у матери и способствует укреплению связи между матерью и ребенком.

Менопауза

Диагноз ставится на основании аменореи в течение 12 месяцев.

Причина — снижение выработки эстрогена из-за возрастного уменьшения количества фолликулов яичников. Средний возраст начала заболевания — 51 год (раньше у людей, которые курят табак). Обычно этому предшествует 4–5 лет нарушений менструального цикла.

Источником эстрогена (эстрона) после менопаузы становится периферическая конверсия андрогенов, ↑ андрогены → гирсутизм.

↑↑ ФСГ является специфическим признаком менопаузы (потеря отрицательной обратной связи с ФСГ из-за эстрогена).

Гормональные изменения: снижение уровня эстрогена, повышение уровня ФСГ, повышение уровня ЛГ (отсутствие пика), повышение уровня ГнРГ.

Клинические изменения: приливы (наиболее распространенное явление), атрофия влагалища, остеопороз (повышение активности остеокластов), ишемическая болезнь сердца, нарушения сна.

Гормональная заместительная терапия (ГЗТ) используется для лечения симптомов менопаузы, но может быть связана с повышенным риском рака молочной железы и эндометрия, сердечно-сосудистых заболеваний, инсульта и тромбоэмболии.

Менопауза до 40 лет указывает на первичную недостаточность яичников (преждевременную недостаточность яичников); может наблюдаться у женщин, получавших химиотерапию и/или лучевую терапию.

Андрогены

Тестостерон, дигидротестостерон (ДГТ), дегидроэпиандростерон (ДГЭА), андростендион (надпочечники).

Источники

ДГТ и тестостерон (яички), ДГЭА и андростендион (надпочечники).

Активность: ДГТ > тестостерон > андростендион > ДГЭА.

Функции

Тестостерон:

- Дифференцировка придатка яичка, семявыносящего протока, семенных пузырьков (внутренних половых органов, за исключением предстательной железы)
- Скачок роста: пениса, семенных пузырьков, сперматозоидов, мышц, эритроцитов
- Углубление голоса
- Закрытие эпифизарных пластинок (за счет эстрогена, преобразованного из тестостерона)
- Либидо

ДГТ:

- Ранние стадии — дифференцировка пениса, мошонки, предстательной железы
- Поздние стадии — рост предстательной железы, андрогенетическая алопеция, активность сальных желез

Тестостерон превращается в ДГТ под действием 5α-редуктазы, активность которой ингибируется финастеридом.
У мужчин андрогены превращаются в эстрогены под действием ароматазы (в основном в жировой ткани и яичках).

Применение анаболических андрогенных стероидов приводит к увеличению безжировой массы, мышечной силы и работоспособности. Подозрение на их использование возникает у мужчин, у которых наблюдаются изменения в поведении (например, агрессия), акне, гинекомастия, эритроцитоз (повышение риска тромбоэмболии), уменьшение размера яичек (экзогенный тестостерон → ингибирование гипоталамо-гипофизарно-гонадной оси → снижение уровня тестостерона в яичках → снижение размера яичек, снижение количества сперматозоидов, азооспермия). У женщин может наблюдаться вирилизация (например, гирсутизм, акне, атрофия молочных желез, андрогенетическая алопеция).

Оценка половой зрелости (стадия Таннера) в период полового созревания

Степень половой зрелости определяется независимо для половых органов, лобковых волос и груди (например, у человека может быть 2-я стадия развития половых органов и 3-я стадия развития лобковых волос). Самым ранним обнаруживаемым вторичным половым признаком является развитие зачатков груди у женщин и увеличение яичек у мужчин.

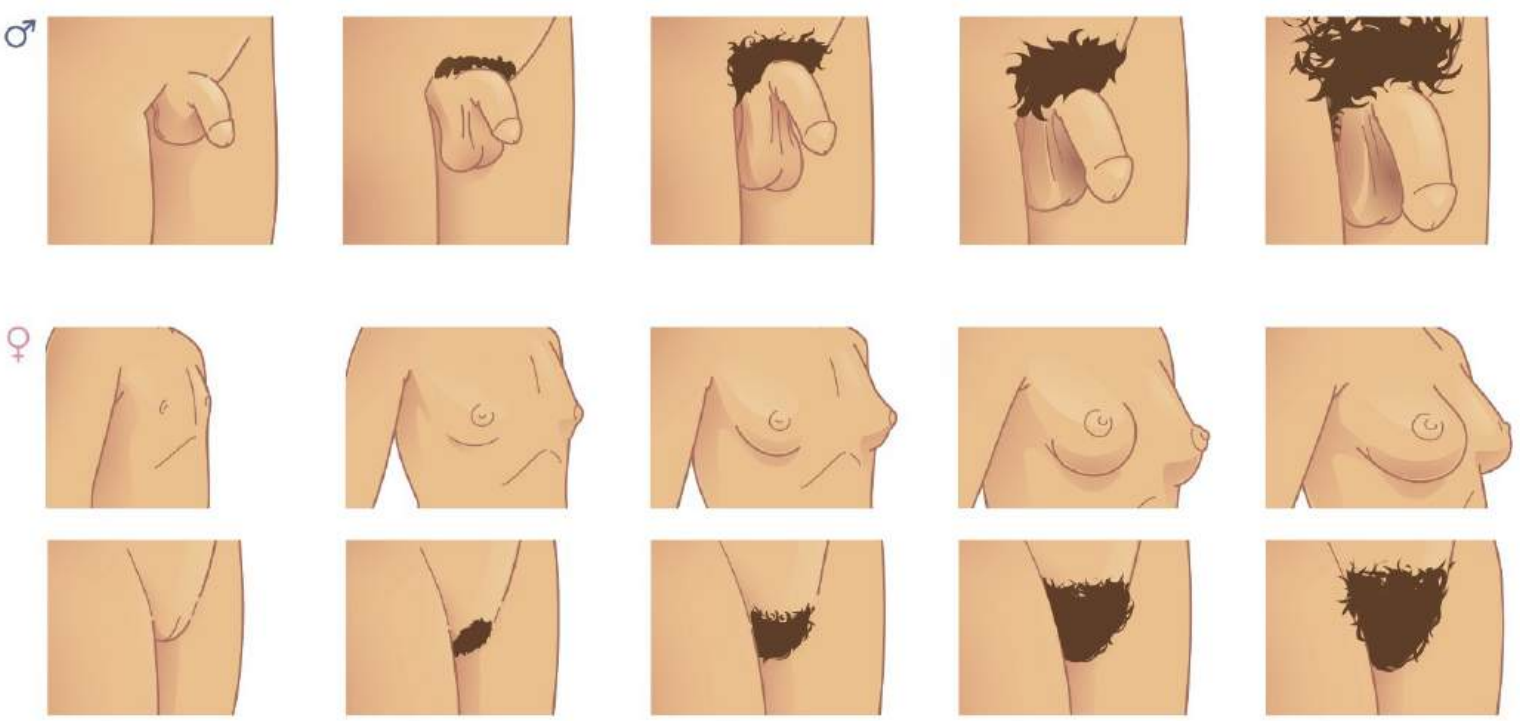

СТАДИЯ 1	СТАДИЯ 2	СТАДИЯ 3	СТАДИЯ 4	СТАДИЯ 5
• Отсутствие волос на половых органах - ♂ ♀ • Плоская грудь с приподнятыми сосками - ♀	• Появление лобковых волос (пубархе) - ♂ ♀ • Увеличение яичек - ♂ • Формирование молочных желез (телархе), образование бугорка - ♀	• Огрубение лобковых волос - ♂ ♀ • ↑ размера/длины полового члена - ♂ • Увеличение груди - ♀	• Жесткие волосы на лобке, не затрагивают бедро - ♂ ♀ • ↑ ширины/головки полового члена - ♂ • Увеличение груди, приподнятая ареола -♀	• Жесткие волосы на лобке и внутренней поверхности бедра - ♂ ♀ • Половой член и яички увеличиваются до размеров взрослого человека - ♂ • Контур груди взрослого человека, ареола сплющивается - ♀
Допубертатный	~ 8–11,5 лет	~ 11,5–13 лет	~ 13–15 лет	Обычно старше 15 лет

Преждевременное половое созревание

Появление вторичных половых признаков (например, пубархе, телархе) до 8 лет у девочек и до 9 лет у мальчиков.
↑ воздействие или выработка половых гормонов → ↑ линейный рост, соматическое и скелетное созревание (например, преждевременное закрытие эпифизарных пластинок → низкорослость).

Типы включают:

- **Центральное преждевременное половое созревание** (↑ секреция ГнРГ): идиопатическое (наиболее распространенное; ранняя активация гипоталамо-гипофизарно-гонадной оси), опухоли ЦНС.
- **Периферическое преждевременное половое созревание** (ГнРГ-независимое; ↑ выработка половых гормонов или воздействие экзогенных половых стероидов): врожденная гиперплазия надпочечников, эстроген-секретирующая опухоль яичника (например, гранулезоклеточная опухоль), опухоль клеток Лейдига, синдром МакКьюна-Олбрайта.

Задержка полового созревания

Отсутствие вторичных половых признаков к 13 годам у девочек и к 14 годам у мальчиков.

Причины:

- **Гипергонадотропный (первичный) гипогонадизм:** синдром Клайнфельтера, синдром Тернера, повреждение гонад (например, химиотерапия, лучевая терапия, инфекция).
- **Гипогонадотропный (вторичный) гипогонадизм:** конституциональная задержка роста и полового созревания («позднее цветение»), синдром Каллмана, поражения ЦНС.

ПАТОЛОГИИ

Нарушения половых хромосом

Анеуплоидия чаще всего возникает вследствие нерасхождения хромосом в мейозе.

Синдром Клайнфельтера

Мужской пол, 47 хромосом, кариотип XXY.
Клинические признаки: маленькие, плотные яички; бесплодие (азооспермия); высокий рост с евнухоидными пропорциями (задержка закрытия эпифизов → ↑ длина длинных костей); гинекомастия (рис. A); женское распределение волос.
Может проявляться задержкой развития.

Наличие инактивированной X-хромосомы (тельца Барра).
Распространенная причина гипогонадизма, выявляемая при обследовании на бесплодие. ↑ риск рака молочной железы.

Дисгенезия семенных канатиков → снижение уровня ингибина B → повышение уровня ФСГ.
Нарушение функции клеток Лейдига → снижение уровня тестостерона → повышение уровня ЛГ.

Синдром Тернера

Женский пол, 45 хромосом, XO.
Клинические признаки: низкий рост (предотвратим с помощью терапии гормоном роста), дисгенезия яичников (полосатый яичник), широкая грудная клетка с широко расставленными сосками, двустворчатый аортальный клапан, коарктация аорты (пульс на бедренной артерии меньше пульса на плечевой артерии), лимфатические дефекты (приводят к образованию перепончатой шеи (рис. B) или кистозной гигроме; лимфедема стоп и кистей рук), подковообразная почка, высокое сводчатое небо, укороченные 4-е пястные кости.

Наиболее распространенная причина первичной аменореи. Тельца Барра отсутствуют.

Менопауза наступает до менархе.
Снижение уровня эстрогена приводит к повышению уровня ЛГ, ФСГ.
Потеря половых хромосом (X, или реже Y) часто происходит из-за нерасхождения во время мейоза или митоза.

- Ошибки мейоза обычно возникают в отцовских гаметах → сперматозоидам не хватает половой хромосомы.
- Ошибки митоза возникают после образования зиготы → потеря половой хромосомы в некоторых, но не во всех клетках → мозаичный кариотип (например, 45,X/46,XX).
- Мозаицизм (45,X/46,XY) связан с повышенным риском развития гонадобластомы.

Беременность возможна в некоторых случаях (ЭКО, экзогенный эстрадиол-17β и прогестерон).

Мужчины с двойной Y-хромосомой

47,XYY.
Фенотипически нормальный (обычно не диагностированный), очень высокий рост. Нормальная фертильность. Может быть связан с тяжелой формой угревой сыпи, трудностями в обучении, расстройствами аутистического спектра.

Другие нарушения полового развития

Ранее называлось интерсексуальным состоянием. Расхождение между фенотипическим полом (наружные половые органы, на которые влияет уровень гормонов) и гонадальным полом (яички против яичников, соответствует Y-хромосоме).

46,XX нарушение формирования пола (НФП)

Яичники присутствуют, но наружные половые органы вирилизованы или атипичны. Чаще всего это обусловлено врожденной гиперплазией надпочечников (чрезмерное воздействие андрогенов на ранних стадиях развития).

46,XY НФП

Яички присутствуют, но наружные половые органы феминизированы или атипичны. Чаще всего это обусловлено синдромом нечувствительности к андрогенам (дефект андрогенного рецептора).

Овотестикулярное НФП

46,XX > 46,XY. Присутствуют как яичниковая, так и тестикулярная ткань (овотестис); атипичные гениталии.

Диагностика расстройств с помощью половых гормонов

Тестостерон	ЛГ	Диагноз
↑	↑	Синдром нечувствительности к андрогенам
↑	↓	Опухоль, секретирующая тестостерон, экзогенные андрогенные стероиды
↓	↑	Гипергонадотропный (1°) гипогонадизм
↓	↓	Гипогонадотропный (2°) гипогонадизм

Диагностика заболеваний по физическим характеристикам

Матка	Молочные железы	Диагноз
⊕	⊖	• Гипергонадотропный (1°) гипогонадизм у женщин с определенным генотипом • Гипогонадотропный (2°) гипогонадизм у женщин с определенным генотипом
⊖	⊕	• Агенезия мюллеровых протоков у женщин с определенным генотипом • Синдром нечувствительности к андрогенам у мужчин с определенным генотипом

Дефицит ароматазы

Неспособность синтезировать эндогенные эстрогены. Аутосомно-рецессивное заболевание. В течение внутриутробного развития ДГЭА, вырабатываемый надпочечниками плода, не может быть преобразован в эстроген плацентой и преобразуется в тестостерон периферически → вирилизация как у девочки (атипичные гениталии), так и у матери (акне, гирсутизм; андрогены плода могут проникать через плаценту).

Синдром нечувствительности к андрогенам

Дефект андрогенного рецептора, приводящий к появлению у человека женского пола генетического мужчины (46,XY НФП); развитие молочных желез и наружных женских половых органов с редкими подмышечными и лобковыми волосами, рудиментарным влагалищем; матка и фаллопиевы трубы отсутствуют из-за сохранения антимюллерова гормона в яичках.

У пациентов развиваются нормально функционирующие яички (часто расположенные на больших половых губах; удаляются хирургическим путем для предотвращения злокачественных новообразований).
↑ тестостерон, эстроген, ЛГ (по сравнению с нарушениями половых хромосом).

Дефицит 5α-редуктазы

Аутосомно-рецессивное заболевание; половая принадлежность ограничена генетически мужским полом (46,XY НФП). Неспособность преобразовывать тестостерон в ДГТ. Атипичные половые органы до полового созревания, когда повышение уровня тестостерона вызывает маскулинизацию/увеличение роста наружных половых органов. Уровни тестостерона/эстрогена в норме; уровень ЛГ в норме или повышен. Внутренние половые органы в норме.

Синдром Каллмана

Неполное половое созревание; форма гипогонадотропного гипогонадизма. Дефектная миграция нейронов и последующее нарушение развития обонятельных луковиц → снижение синтеза ГнРГ в гипоталамусе; гипосмия/аносмия; снижение уровня ГнРГ, ФСГ, ЛГ, тестостерона. Бесплодие (низкое количество сперматозоидов у мужчин; аменорея у женщин).

Нарушения плаценты

Аномальное проникновение трофобластической ткани в стенку матки (рис. А).

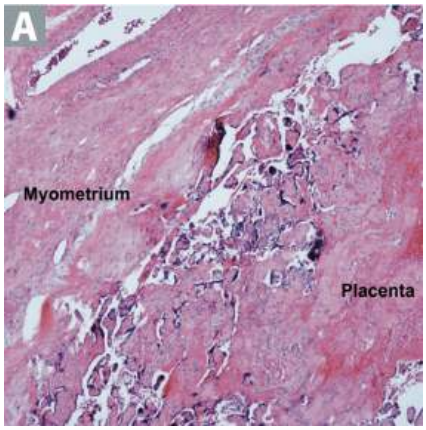

Факторы риска: предшествующее кесарево сечение или другие операции на матке (области рубцов на матке нарушают нормальную децидуализацию), предлежание плаценты, ↑ возраст матери, многорожавшие.

Существуют три типа в зависимости от глубины проникновения трофобласта:

- **Placenta accreta** — прикрепляется к миометрию (вместо вышележащей базальной децидуальной оболочки), не проникая в него. Наиболее распространенный тип.
- **Placenta increta** — частично проникает в миометрий.
- **Placenta percreta** — полностью проникает («перфорирует») через миометрий и серозную оболочку, иногда распространяясь на соседние органы (например, мочевой пузырь → гематурия).

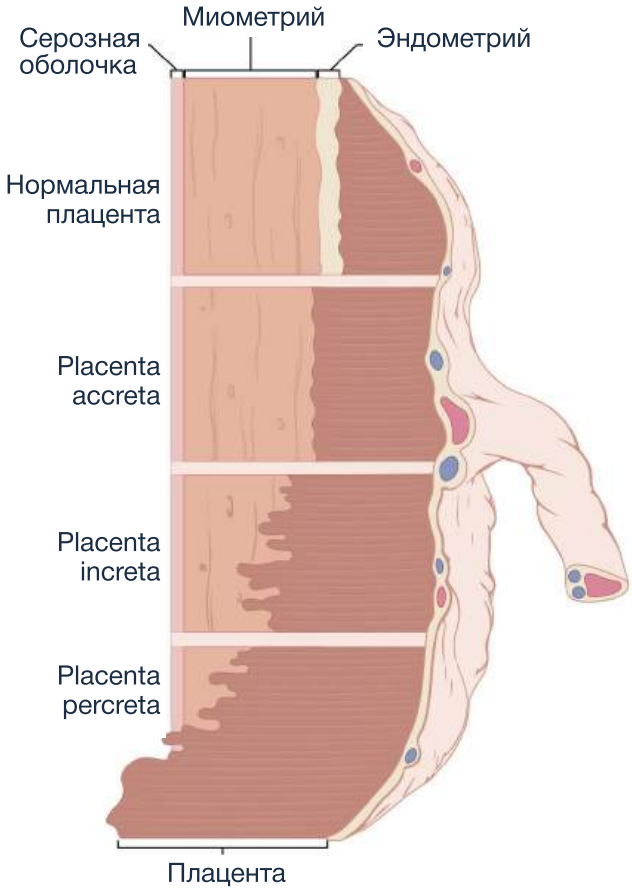

Проявляется затруднением отделения плаценты от матки после родов и сильным послеродовым кровотечением при попытке ручного удаления плаценты (часто извлекается по частям).

Лечение: гистерэктомия.

Предлежание плаценты (Placenta previa)

Прикрепление плаценты к внутреннему зеву шейки матки (плацента видна через шейку матки).

Факторы риска: предшествующее кесарево сечение, многоплодная беременность.
Проявляется безболезненным вагинальным кровотечением в третьем триместре.

Низко расположенная плацента — находится на расстоянии < 2 см от внутреннего зева шейки матки, но не покрывает его.

Vasa previa

Фетальные сосуды проходят над внутренним зевом шейки матки или на расстоянии менее 2 см от него.

Факторы риска: оболочечное прикрепление пуповины (прикрепляется к хориоамниотической оболочке, а не к плаценте → фетальные сосуды проходят к плаценте, не защищенные вартоновым студнем), двудольная или добавочная плацента.

Проявляется безболезненным вагинальным кровотечением (фетальная кровь из поврежденных сосудов) при разрыве плодных оболочек, сопровождающимся нарушениями частоты сердечных сокращений плода (например, брадикардией). Может привести к внутриутробной смерти плода от кровопотери.

Отслойка плаценты

Преждевременное отделение плаценты от матки до родов.

Факторы риска: материнская гипертензия, преэклампсия, курение, употребление кокаина, травма живота.
Проявляется внезапным, болезненным вагинальным кровотечением в третьем триместре; может привести к гиповолемическому шоку у матери (из-за кровотечения) и ДВС-синдрому (из-за высвобождения тканевого фактора из поврежденной плаценты), дистрессу плода (например, гипоксии). Может представлять угрозу для жизни как матери, так и плода.

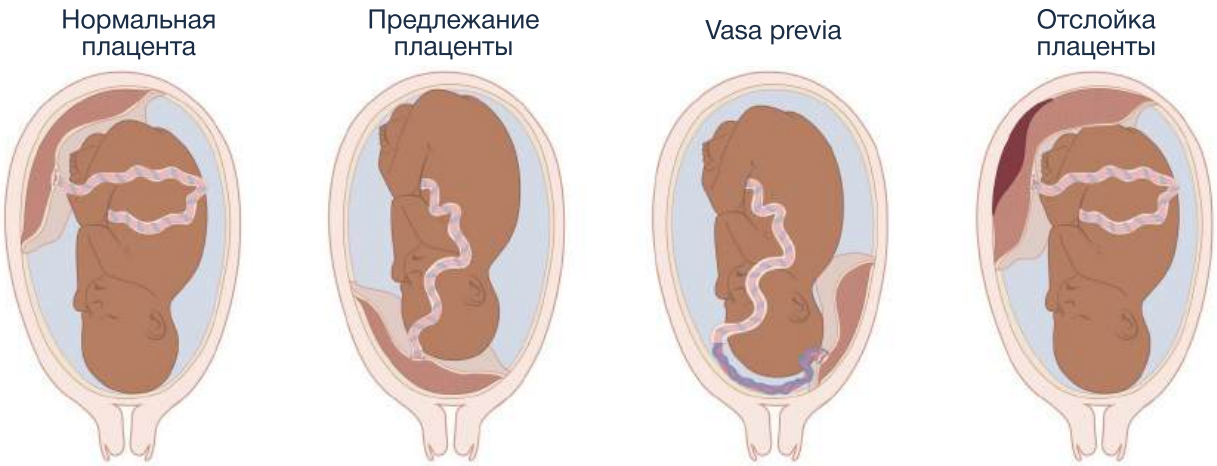

Разрыв матки

Полное повреждение стенки матки.

Факторы риска: предшествующее кесарево сечение (обычно происходит во время родов при последующей беременности), травма живота.

Проявляется болезненным вагинальным кровотечением, аномалиями сердечного ритма плода (например, брадикардией), легко пальпируемыми частями плода, смещением плода. Может представлять угрозу для жизни как матери, так и плода.

Послеродовое кровотечение

Чрезмерная кровопотеря после родов. Ведущая причина материнской смертности во всем мире.

Этиология (4 Т): Тонус (атония матки → мягкая, дряблая матка; наиболее распространенная причина), Травма (например, разрывы, надрезы), Ткани (задержка плодных оболочек), Тромбин (коагулопатия).

Лечение: массаж матки, окситоцин. В случае неэффективности – хирургическая перевязка маточных или внутренних подвздошных артерий (фертильность сохраняется, поскольку яичниковые артерии обеспечивают коллатеральное кровообращение).

Внематочная беременность

Имплантация оплодотворенной яйцеклетки в место, отличное от матки, чаще всего в ампулу фаллопиевой трубы (рис. А).

Факторы риска: патологии маточных труб (например, рубцы от сальпингита [ВЗМТ] или хирургического вмешательства), предыдущая внематочная беременность, внутриматочная спираль, ЭКО.

Проявляется кровотечением в первом триместре беременности и/или болями внизу живота. Часто ошибочно принимается за аппендицит.

Подозрение возникает у пациенток с аменореей в анамнезе и более низким, чем ожидалось, повышением уровня ХГЧ на основании срока беременности. Подтверждение диагноза с помощью УЗИ, которое может выявить внеяичниковое образование в придатках.

Лечение: метотрексат, хирургическое вмешательство.

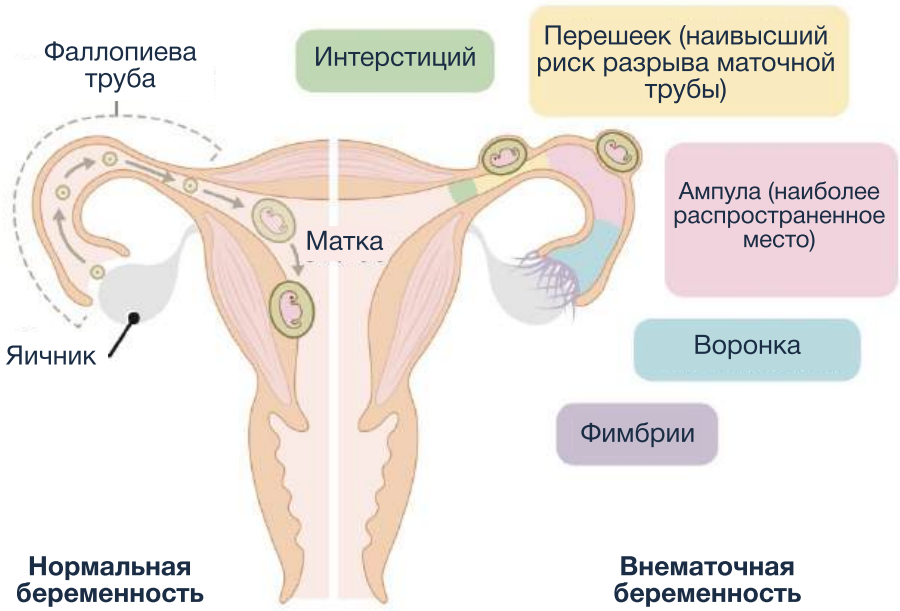

Пузырный занос

Кистозное увеличение ворсинок хориона и пролиферация эпителия хориона (только трофобласт).

Проявляется вагинальным кровотечением, рвотой, увеличением матки сверх ожидаемого размера, ощущением давления/боли в области таза. Сопутствует последствиям, опосредованным ХГЧ: гипертиреоз, тека-лютеиновые кисты, гиперемезис беременных, ранняя преэклампсия (до 20 недель беременности).

Лечение: расширение и выскабливание +/- метотрексат. Мониторинг уровня ХГЧ.

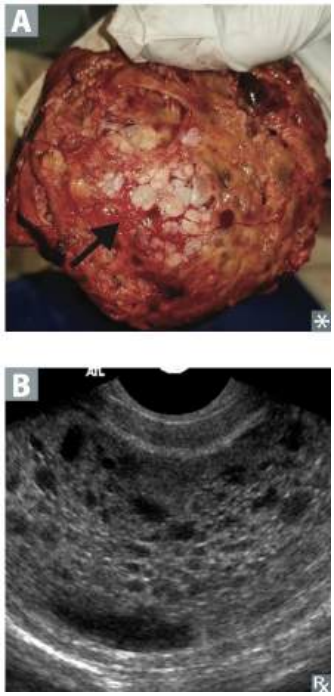

Характеристики	Полный пузырный занос	Частичный пузырный занос
Кариотип	46,XX (наиболее распространенный); 46,XY	69,XXX; 69,XXY; 69,XYY
Компоненты	Чаще всего это безъядерная яйцеклетка + один сперматозоид (впоследствии дублирующий отцовскую ДНК).	2 сперматозоида + 1 яйцеклетка
Гистология	Гидропические ворсинки, циркулярная и диффузная пролиферация трофобласта	Лишь некоторые ворсинки являются гидропикфокальными/ имеют минимальную пролиферацию трофобластов.
Части плода	Нет	Да
Окрашивание для выявления белка p57	⊖	⊕
Размер матки	↑	-
ХГЧ	↑↑↑↑	↑
Визуализация	«Сотовидная» матка или «грозди винограда» (рис. A), «снежная буря» (рис. B) на УЗИ	Части плода
Риск инвазивного пузырного заноса	15–20%	< 5%
Риск хориокарциномы	2%	Редко

Хориокарцинома

Редкое злокачественное новообразование трофобластической ткани (рис. A) (цитотрофобласты, синцитиотрофобласты) без ворсинок хориона. Чаще всего возникает после аномальной беременности (например, пузырный занос, аборт); может возникать вне беременности в гонадах.

Проявляется аномальным маточным кровотечением, последствиями, вызванными ХГЧ, одышкой, кровохарканием. Гематогенное распространение в легкие → метастазы в виде «пушечных ядер» (рис. B).

Лечение: метотрексат.

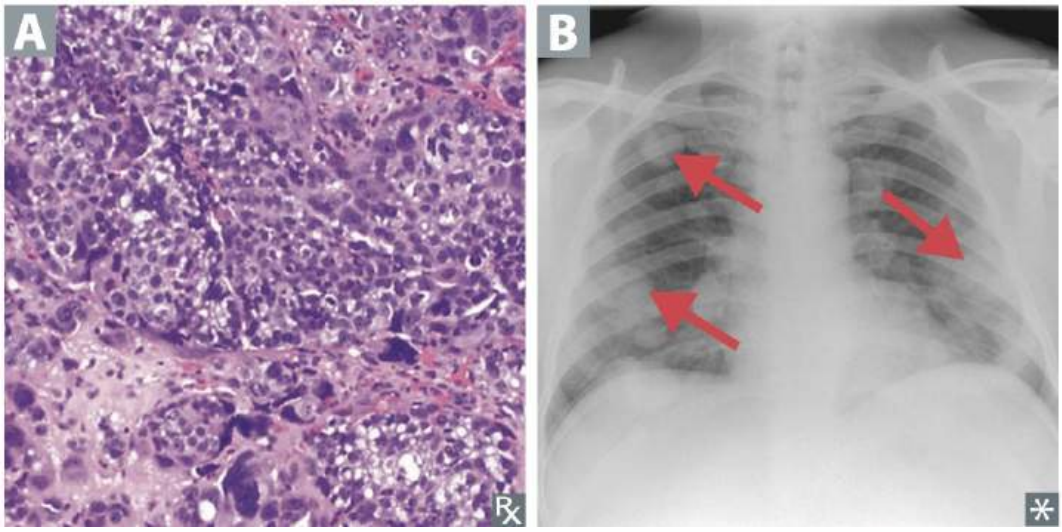

Гипертония во время беременности

Гестационная гипертензия

Артериальное давление > 140/90 мм рт. ст. после 20 недель беременности. Отсутствие предшествующей гипертонии. Отсутствие протеинурии или поражения органов-мишеней. Гипертония до 20 недель беременности свидетельствует о хронической гипертонии.

Лечение: антигипертензивные препараты (гидралазин, α-метилдопа, лабеталол, нифедипин), роды на 37–39 неделе.

Преэклампсия

Впервые возникшая гипертензия с протеинурией или дисфункцией органов после 20 недель беременности (начало преэклампсии до 20 недель беременности может указывать на пузырный занос). Вызвана аномалиями спиралевидных артерий плаценты → эндотелиальная дисфункция, вазоконстрикция, ишемия.

Факторы риска: анамнез преэклампсии, многоплодная беременность, первоые рожы, хроническая гипертензия, сахарный диабет, хроническая болезнь почек, аутоиммунные заболевания (например, антифосфолипидный синдром), ожирение.

Осложнения: отслоение плаценты, коагулопатия, почечная недостаточность, отек легких, маточно-плацентарная недостаточность; может привести к эклампсии и/или HELLP-синдрому.

Лечение: антигипертензивные препараты, внутривенное введение сульфата магния (для предотвращения судорог); окончательное решение – родоразрешение.

Профилактика: аспирин.

Эклампсия

Преэклампсия с судорогами. Смерть вследствие инсульта, внутричерепного кровоизлияния, ОРДС.

Лечение: внутривенное введение сульфата магния, антигипертензивные препараты, немедленное родоразрешение.

HELLP-синдром

Преэклампсия с тромботической микроангиопатией печени.

HELLP - Гемолиз (Hemolysis), повышение уровня ферментов печени (Elevated Liver enzymes), снижение количества тромбоцитов (Low Platelets).

Может возникать при отсутствии гипертонии и протеинурии. В мазке крови обнаруживаются шистоциты. Может привести к субкапсулярным гематомам печени (разрыв → тяжелая гипотензия) и ДВС-синдрому (из-за высвобождения тканевого фактора из поврежденной плаценты).

Лечение: немедленное родоразрешение.

Гипотензивный синдром в положении лежа на спине

Также называется аортокавальным компрессионным синдромом. Наблюдается на сроке более 20 недель беременности. Положение лежа на спине → сдавление брюшной аорты и нижней полой вены беременной маткой → снижение плацентарного кровоснабжения (может привести к потере беременности) и венозного возврата (гипотензия). Облегчается в положении лежа на левом боку.

Эпидемиология гинекологических опухолей

Заболеваемость (США) — рак эндометрия > рак яичников > рак шейки матки; рак шейки матки встречается чаще во всем мире из-за отсутствия скрининга или вакцинации против ВПЧ.

Прогноз: рак шейки матки (наилучший прогноз, диагностируется до 45 лет) > рак эндометрия (средний возраст, около 55 лет) > рак яичников (наихудший прогноз, старше 65 лет).

Патологии вульвы

НЕОПУХОЛЕВЫЕ

Киста и абсцесс Бартолиновой железы

Заболевание возникает из-за закупорки протока бартолиновой железы, вызывающей скопление железистой жидкости. Может привести к вторичному абсцессу вследствие обструкции и воспаления (рис. A). Обычно встречается у женщин репродуктивного возраста.

Склеротический лишай (Lichen sclerosus)

Хроническое, прогрессирующее воспалительное заболевание, характеризующееся фарфорово-белыми бляшками (рис. B), которые могут быть геморрагическими, эрозированными или изъязвленными. Может распространяться на анус, образуя форму восьмерки.

↑ частота встречаемости у девочек в препубертатном и пери-/постменопаузальном периоде. Проявляется сильным зудом, диспареунией, дизурией, дискезией. Доброкачественное заболевание, но с незначительно повышенным риском развития плоскоклеточного рака.

Хронический простой лишай

Гиперплазия плоскоклеточного эпителия вульвы. Проявляется в виде огрубевшей, утолщенной кожи вульвы с усиленными кожными складками из-за хронического трения или расчесывания. Доброкачественное заболевание, риск развития плоскоклеточного рака отсутствует.

ОПУХОЛЕВЫЕ

Рак вульвы

Карцинома плоскоклеточного эпителия вульвы (рис. C). Обычно встречается у женщин в постменопаузе. Проявляется лейкоплакией; для дифференциации карциномы от других причин часто требуется биопсия.

- ВПЧ-ассоциированная карцинома вульвы — связана с высокорисковыми типами ВПЧ 16, 18.
- Не-ВПЧ-ассоциированная карцинома вульвы — обычно возникает на фоне длительно протекающего склеротического лишая.

Экстрамаммарная болезнь Педжета

Внутриэпителиальная аденокарцинома. Карцинома in situ, низкий риск сопутствующей карциномы (в отличие от болезни Педжета молочной железы, которая всегда связана с сопутствующей карциномой). Проявляется зудом, покраснением, образованием корок, язвами (рис. D).

Неперфорированная девственная плева

Неполная дегенерация центральной части девственной плевы. Накопление влагалищной слизи при родах → самопроизвольно рассасывающееся выпячивание на входе во влагалище. При отсутствии лечения приводит к первичной аменорее, циклическим болям в животе, гематокольпосу (накопление менструальной крови во влагалище → выпячивание и синюшность девственной плевы).

Вагинальные опухоли

Плоскоклеточная карцинома

Обычно это вторичная по отношению к плоскоклеточному раку шейки матки; первичный рак влагалища встречается редко.

Светлоклеточная аденокарцинома

Возникает вследствие вагинального аденоза (сохранения железистого столбчатого эпителия в проксимальной части влагалища), обнаруживаемого у женщин, подвергшихся воздействию диэтилстилбестрола внутриутробно.

Ботриоидная саркома

Эмбриональный вариант рабдомиосаркомы. Поражает девочек младше 4 лет; клетки веретенообразной формы; десмин ⊕.
Проявляется в виде прозрачного, гроздевидного, полиповидного образования, выходящего из влагалища.

Ановуляторное бесплодие

Бесплодие вследствие отсутствия овуляции.

Причины:

- СПКЯ (наиболее распространенная)
- Первичная недостаточность яичников
- Гипогонадотропный гипогонадизм
- Гиперпролактинемия

Ановуляция является нормальным явлением во время беременности, кормления грудью, а также в период, предшествующий менструации или менопаузе.

Синдром поликистозных яичников

Причина неизвестна; связано с нарушением регуляции стероидогенеза яичников. ↑ соотношение ЛГ:ФСГ, ↑ андрогены (например, тестостерон) из клеток внутренней оболочки яичника, ↓ скорость созревания фолликулов → неразорвавшиеся фолликулы (кисты) + ановуляция. Распространенная причина снижения фертильности у женщин.

Диагноз ставится на основании наличия ≥ 2 из следующих признаков: кистозные/увеличенные яичники по данным УЗИ (стрелки на рисунке А), олиго-/ановуляция, гиперандрогенизм (например, гирсутизм, акне).
Ассоциируется с ожирением, инсулинорезистентностью, черным акантозом.
Повышенный риск развития вторичного рака эндометрия вследствие некомпенсированного эстрогена при повторных ановуляторных циклах.

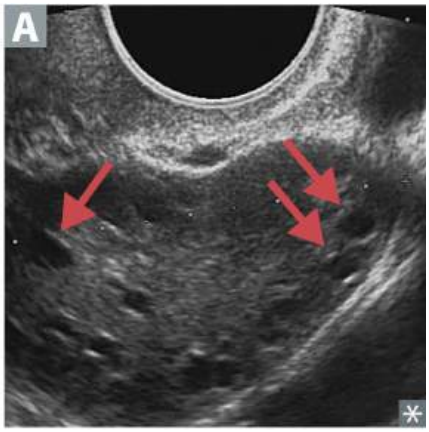

Лечение: регулирование менструального цикла путем снижения веса (снижение образования эстрогена в периферических тканях), оральные контрацептивы (предотвращение гиперплазии эндометрия вследствие некомпенсированного эстрогена); индукция овуляции при бесплодии; спиронолактон, финастерид, флутамид для лечения гирсутизма.

Первичная недостаточность яичников

Также называется преждевременной недостаточностью яичников.

- Преждевременная атрезия фолликулов яичников у женщин репродуктивного возраста.
- Чаще всего идиопатическая; связана с хромосомными аномалиями (например, синдром Тернера, премутация синдрома ломкой Х-хромосомы), аутоиммунными заболеваниями. Необходимо кариотипирование.
- У пациенток наблюдаются признаки менопаузы после полового созревания, но до 40 лет. ↓ эстроген, ↑ ЛГ, ↑ ФСГ.

Функциональная гипоталамическая аменорея

Также называется аменореей, вызванной физическими нагрузками.
Сильное ограничение калорий, увеличение расхода энергии и/или стресс → функциональное нарушение пульсирующей секреции ГнРГ → снижение уровня ЛГ, ФСГ, эстрогена. Патогенез включает снижение уровня лептина (из-за снижения жировой массы) и повышение уровня кортизола (стресс, чрезмерные физические нагрузки).
Связано с расстройствами пищевого поведения и «триадой женщин-спортсменок» (снижение потребляемых калорий/чрезмерные физические нагрузки, снижение минеральной плотности костей, нарушения менструального цикла).

Патологии шейки матки

Дисплазия и карцинома in situ

Нарушение роста плоскоклеточного эпителия; начинается в базальном слое сквамоколоннарного соединения (зона трансформации) и распространяется наружу. Классифицируется как CIN 1, CIN 2 или CIN 3 (тяжелая дисплазия или карцинома in situ вряд ли вернутся к норме), в зависимости от степени дисплазии.

Связана с ВПЧ-16 и ВПЧ-18, которые продуцируют как продукт гена E6 (ингибирует TP53), так и продукт гена E7 (ингибирует pRb).

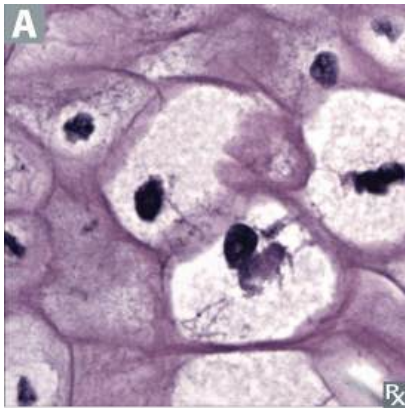

Койлоциты (клетки с морщинистым «изюмным» ядром и перинуклеарным гало (рис. A)) являются патогномоничным признаком ВПЧ-инфекции.

При отсутствии лечения может медленно прогрессировать до инвазивной карциномы.

Обычно протекает бессимптомно (выявляется с помощью мазка Папаниколау) или проявляется в виде аномального вагинального кровотечения (часто после полового акта).

Инвазивная карцинома

Часто это плоскоклеточный рак. Мазок Папаниколау позволяет выявить дисплазию шейки матки до того, как она перерастет в инвазивный рак. Диагностика проводится с помощью кольпоскопии и биопсии. Латеральная инвазия может блокировать мочеточники → гидронефроз → почечная недостаточность.

Первичная дисменорея

Болезненные менструации, вызванные сокращениями матки, приводящими к уменьшению кровопотери → ишемическая боль. Обусловлены простагландинами.

Лечение: НПВП, парацетамол, гормональные контрацептивы.

Кисты яичников

Обычно протекает бессимптомно, но может произойти разрыв, кровоизлияние или перекрут придатков матки.

Фолликулярная киста

Функциональная (физиологическая) киста. Наиболее распространенное образование в яичниках у молодых женщин. Вызывается неспособностью зрелого фолликула разорваться и овулировать. Может вырабатывать избыток эстрогена. Обычно рассасывается спонтанно.

Киста желтого тела

Функциональная киста. Вызывается неспособностью желтого тела к регрессии после овуляции. Может продуцировать избыток прогестерона. Обычно рассасывается спонтанно.

Тека-лютеиновая киста

Также называемая гиперреакцией лютеиналис. Вызывается чрезмерной стимуляцией ХГЧ. Часто бывает двусторонней/множественной. Связана с гестационными трофобластическими заболеваниями (например, пузырным заносом, хориокарциномой).

Опухоли яичников

Наиболее распространенное образование придатков матки у женщин старше 55 лет. Проявляется вздутием живота, кишечной непроходимостью, плевральным выпотом.

- Риск повышается с возрастом, увеличением числа овуляций в течение жизни (раннее начало менструации, поздняя менопауза, отсутствие родов), эндометриозом, генетической предрасположенностью (например, мутации BRCA1/BRCA2, синдром Линча).
- Риск снижается при наличии предыдущей беременности, грудного вскармливания, приеме оральных контрацептивов, перевязке маточных труб.

Эпителиальные опухоли обычно серозные (выстланы серозным эпителием, естественным образом присутствующим в маточных трубах, и часто двусторонние) или муцинозные (выстланы муцинозным эпителием, естественным образом присутствующим в шейке матки). Для контроля ответа на терапию/рецидива необходимо измерять уровень CA 125 (не подходит для скрининга).

Опухоли из зародышевых клеток могут дифференцироваться в соматические структуры (например, тератомы) или внезародышевые структуры (например, опухоли желточного мешка), или же оставаться недифференцированными (например, дисгерминома).

Стромальные опухоли полового тяжа развиваются из эмбриональных производных полового тяжа (развиваются в клетки теки и гранулезные клетки фолликула, клетки Сертоли и Лейдига семенных канальцев) и стромы (коры яичника).

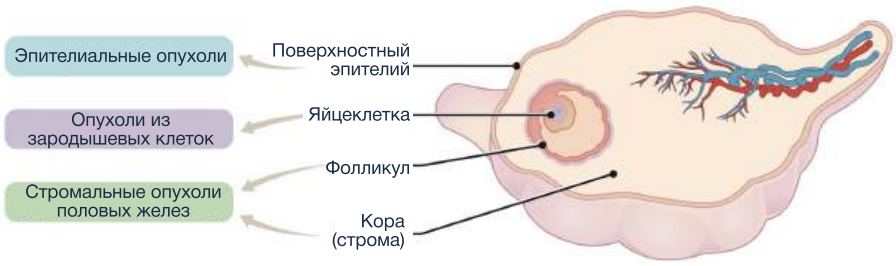

Типы	Характеристики
Эпителиальные опухоли	
Серозная цистаденома	Доброкачественное новообразование. Наиболее распространенная опухоль яичников. Выстлана эпителием, напоминающим эпителий фаллопиевой трубы.
Муцинозная кистаденома	Доброкачественный. Многокамерный, крупный. Выстлан слизистым эпителием (рис. A).
Опухоль Бреннера	Обычно доброкачественные образования. Гнезда уротелиального (пузыревидного) эпителия с ядрами, напоминающими кофейные зерна.
Серозная карцинома	Наиболее распространенное злокачественное новообразование яичников. Псаммомные тельца.
Муцинозная карцинома	Злокачественное новообразование. Редкое. Может быть метастатической из опухолей аппендикса или других опухолей желудочно-кишечного тракта. Может привести к псевдомиксоме брюшины (внутрибрюшинное скопление слизистого материала, также известное как сальниковое уплотнение).
Опухоли из зародышевых клеток	
Зрелая кистозная тератома	Также называется дермоидной кистой. Доброкачественная. Наиболее распространенная опухоль яичника у молодых женщин. Кистозное образование с элементами всех трех зародышевых слоев (например, зубов, волос, кожного сала) (рис. B). Может вызывать вторичную боль вследствие увеличения или перекрута яичника. Монодермальная форма с тканью щитовидной железы (строма яичника (рис. C)) может проявляться гипертиреозом. Злокачественная трансформация редка (обычно в плоскоклеточный рак).

Типы	Характеристики
Опухоли из зародышевых клеток	
Незрелая тератома	Злокачественное, агрессивное новообразование. Содержит фетальную ткань, нейроэктодерму. Чаще всего диагностируется до 20 лет. Обычно представлено незрелой/эмбрионоподобной нервной тканью.
Дисгерминома	Злокачественная опухоль. Чаще всего встречается у подростков. Эквивалентна семиноме у мужчин, но встречается реже. Пласты однородных клеток, напоминающих «жареное яйцо» (рис. D). Опухолевые маркеры: ↑ ХГЧ, ↑ ЛДГ.
Опухоль желточного мешка	Также называется опухолью эндодермального синуса. Злокачественная, агрессивная. Желтая, рыхлая (геморрагическая) масса. В 50% случаев имеются тельца Шиллера-Дюваля (напоминают клубочки (рис. E)). Опухолевый маркер: ↑ АФП. Встречается у детей и молодых женщин.
Стромальные опухоли половых желез	
Фиброма	Доброкачественное образование. Пучок веретенообразных фибробластов. **Синдром Мейгса** — триада: фиброма яичника, асцит, плевральный выпот. Ощущение «тянущей» боли в паху.
Текома	В большинстве случаев доброкачественное; может вырабатывать эстроген. Обычно проявляется в виде аномального маточного кровотечения у женщин в постменопаузе.
Опухоль Сертоли-Лейдига	Доброкачественное образование серого или желто-коричневого цвета. По гистологии напоминает яичко: семенные канальцы выстланы клетками Сертоли и окружены интерстициальными клетками Лейдига. Может продуцировать андрогены → вирилизацию (например, гирсутизм, андрогенетическая алопеция, увеличение клитора).
Гранулезноклеточная опухоль	Наиболее распространенная злокачественная опухоль стромы половых клеток. Преимущественно встречается у женщин в возрасте 50 лет. Часто продуцирует эстроген и/или прогестерон. Проявляется постменопаузальными кровотечениями, гиперплазией эндометрия, преждевременным половым созреванием (у детей предподросткового возраста), болезненностью молочных желез. Гистологическое исследование показывает наличие телец Калла-Экснера (гранулоциты, расположенные беспорядочно вокруг скоплений эозинофильной жидкости, напоминающие примордиальные фолликулы; стрелка на рисунке F). Опухолевый маркер: ↑ ингибин.

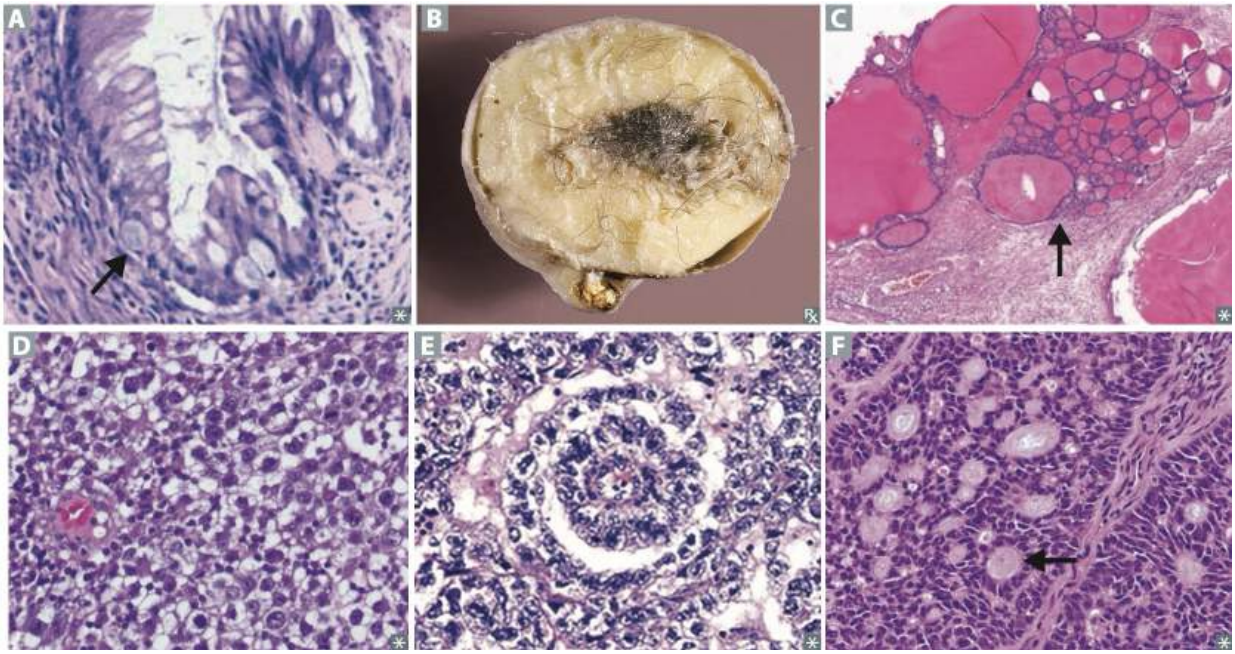

Патологии матки

НЕОПУХОЛЕВЫЕ

Аденомиоз
Наличие эндометриальной ткани (желез и стромы) в миометрии. Может быть обусловлено инвагинацией базального слоя эндометрия или метаплазией остаточных клеток-предшественников. Проявляется аномальным маточным кровотечением, дисменореей. Диффузно увеличенная («шаровидная»), мягкая («рыхлая») матка при осмотре.

Эндометриоз
Наличие эндометриальной ткани вне матки. Может быть обусловлено эктопической имплантацией (через ретроградные менструации, лимфатические или кровеносные сосуды) или метаплазией остаточных клеток-предшественников.

Проявляется дисменореей, диспареунией, бесплодием, аномальными маточными кровотечениями. Физикальное обследование обычно в норме. Однако могут наблюдаться такие изменения, как неподвижность матки, образование в придатках, болезненность в крестцово-маточной области и/или узловатость, но они не являются диагностически значимыми. Обычно поражает тазовые области, такие как поверхностная брюшина (желто-коричневые «порошковидные» поражения (рис. A)) и яичники (образует заполненные кровью «шоколадные» кисты, называемые эндометриомой).

Гиперплазия эндометрия

Аномальная пролиферация эндометриальных желез. Обычно вызвана избытком эстрогена, не компенсируемым прогестероном. Связана с ожирением, хронической ановуляцией (например, СПКЯ), отсутствием родов, заместительной гормональной терапией, приемом тамоксифена. Проявляется аномальным маточным кровотечением. Повышает риск развития рака эндометрия (особенно с ядерной атипией).

Эндометрит

Воспаление эндометрия (рис. B). Обычно возникает после родов из-за попадания в полость матки вагинальной микробиоты. Кесарево сечение является наиболее важным фактором риска (швы и некротическая ткань служат очагом полимикробной инфекции). Проявляется лихорадкой, болезненностью матки, гнойными лохиями.

Внутриматочные спайки

Фиброзные тяжи/ткань внутри полости матки. Вызываются повреждением базального слоя эндометрия, обычно после расширения и выскабливания. Проявляются аномальными маточными кровотечениями (снижение частоты менструаций), бесплодием, рецидивирующими выкидышами, дисменореей. При наличии симптомов также называются синдромом Ашермана.

ОПУХОЛЕВЫЕ

Лейомиома

Доброкачественная опухоль миометрия (также называемая фибромиомой). Наиболее распространенная гинекологическая опухоль. Возникает у женщин репродуктивного возраста. ↑ частота встречаемости в чернокожем населении. Обычно множественная; подтипы в зависимости от локализации: подслизистый, интрамуральный или субсерозный. Обычно бессимптомная, но может проявляться аномальным маточным кровотечением, ощущением давления/боли в области таза, репродуктивной дисфункцией. Чувствительна к эстрогену; размер опухоли увеличивается во время беременности и уменьшается с менопаузой. При осмотре наблюдается увеличенная матка с узловатым контуром (рис. C).

Гистология: вихреобразный рисунок пучков гладких мышц (рис. D) и четко очерченные границы.

Рак эндометрия

Злокачественная опухоль эндометрия. Наиболее распространенный гинекологический рак в странах с развитыми ресурсами.
Обычно возникает у женщин в постменопаузе. Проявляется аномальным маточным кровотечением.

Эндометриоидная карцинома — наиболее распространенный подтип рака эндометрия. Связана с длительным воздействием эстрогена без противодействия.

Гистология: сливающиеся эндометриальные железы без интервенционной стромы (рис. E).

Патологии молочной железы

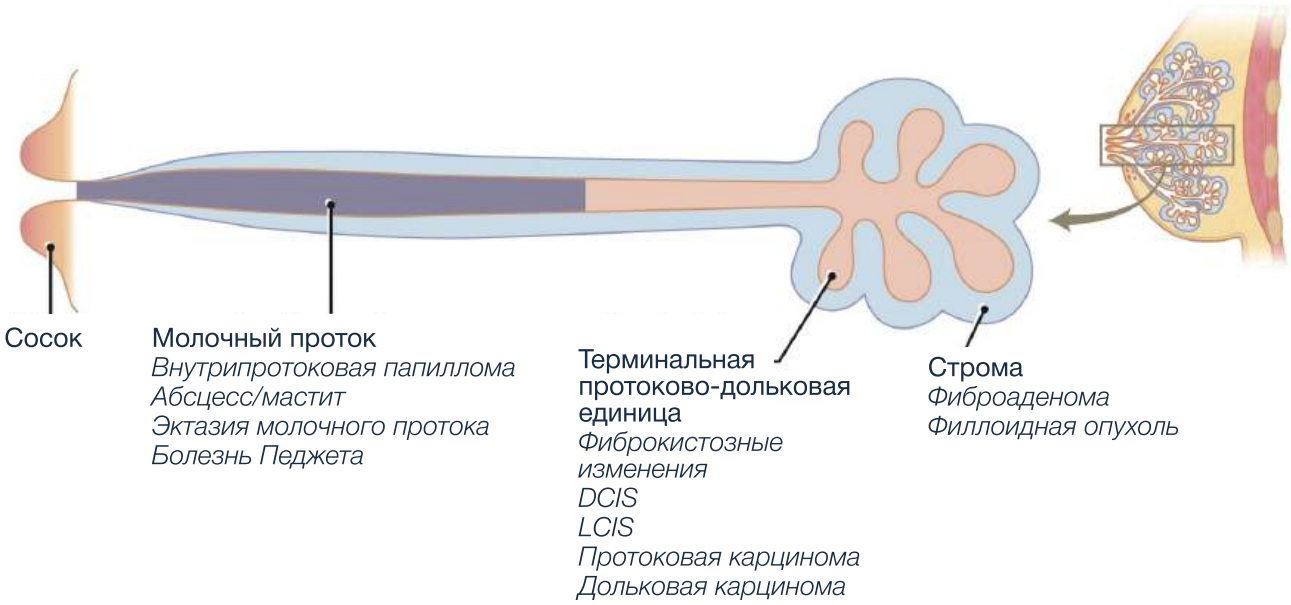

Доброкачественные заболевания молочной железы

Фиброкистозные изменения

Наиболее часто встречаются у женщин в пременопаузальном периоде в возрасте 20–50 лет. Проявляются предменструальной болью в груди или уплотнениями; часто двусторонние и многоочаговые. Непролиферативные поражения включают простые кисты (расширение протоков, заполненных жидкостью, голубой купол), папиллярные апокриновые изменения/метаплазию, стромальный фиброз. Риск развития рака обычно не повышается. Пролиферативные поражения включают:

- **Склерозирующий аденоз** — ацинусы и стромальный фиброз, ассоциированные с кальцификациями. Незначительное повышение риска развития рака.
- **Эпителиальная гиперплазия** — клетки в терминальном протоковом или дольковом эпителии. Повышение риска развития карциномы при наличии атипичных клеток.

Воспалительные процессы

- **Жировой некроз** — доброкачественное, обычно безболезненное образование, возникающее в результате травмы тканей молочной железы. На маммографии выявляется кальцифицированная масляная киста; при биопсии — некротизированная жировая ткань и гигантские клетки. До 50% пациенток могут не сообщать о травме.
- **Лактационный мастит** — возникает во время грудного вскармливания, повышает риск бактериальной инфекции через трещины в соске. Наиболее распространенным возбудителем является S. aureus. Лечение антибиотиками и продолжение грудного вскармливания.
- **Эктазия молочных протоков** — расширение субареолярных протоков с воспалением и фиброзом. Связана с курением. Проявляется болью в ареоле, разноцветными выделениями, втянутым соском, периареолярным образованием.

Доброкачественные опухоли

Фиброаденома — наиболее часто встречается у женщин моложе 35 лет. Небольшое, четко очерченное, подвижное образование. Опухоль состоит из фиброзной ткани и желез. Увеличивается в размерах и болезненность при повышении уровня эстрогена (например, во время беременности, перед менструацией). Риск развития рака обычно не повышается.

Внутрипротоковая папиллома — небольшая фиброэпителиальная опухоль внутри молочных протоков, обычно под ареолой. Наиболее распространенная причина выделений из соска (часто односторонних, серозных или с примесью крови). Небольшое повышение риска развития рака.

Филлоидозная опухоль — большая масса соединительной ткани и кист с «листовидными» дольками. Чаще всего встречается в пятом десятилетии жизни. Некоторые опухоли могут стать злокачественными.

Гинекомастия

Увеличение груди у мужчин из-за повышения уровня эстрогена по сравнению с андрогенной активностью. Физиологическое явление у новорожденных, в период полового созревания и у мальчиков старшего возраста, но может сохраняться и после полового созревания.
Другие причины включают цирроз печени, гипогонадизм (например, синдром Клайнфельтера), опухоли яичек, лекарственные препараты (например, спиронолактон).

Рак молочной железы

Чаще всего встречается в постменопаузальном периоде. Проявляется в виде пальпируемого твердого образования, чаще всего в верхнем наружном квадранте. Инвазивный рак может фиксироваться к грудным мышцам, глубокой фасции, связкам Купера и коже над ними → втяжение соска/образование ямочек на коже.

Обычно возникает из терминальной протоково-дольковой единицы. Часто встречается амплификация/сверхэкспрессия рецепторов эстрогена/прогестерона или HER2 (рецептора EGF); тройной негативный (ER ⊖, PR ⊖ и HER2 ⊖) образует более агрессивную форму.

Факторы риска у женщин: ↑ возраст; анамнез атипичной гиперплазии; семейный анамнез рака молочной железы; раса (белые пациентки подвержены наибольшему риску, чернокожие пациентки подвержены ↑ риску тройного ⊖ рака молочной железы); мутации BRCA1/BRCA2; ↑ воздействие эстрогенов (например, отсутствие родов); ожирение в постменопаузе (жировая ткань превращает андростендион в эстрон); ↑ общее количество менструальных циклов; отсутствие грудного вскармливания; более поздний возраст первой беременности; употребление алкоголя. У мужчин: мутация BRCA2, синдром Клайнфельтера.

Метастазы в подмышечные лимфатические узлы являются наиболее важным прогностическим фактором на ранней стадии заболевания.

Типы	Характеристики
Неинвазивные карциномы	
Протоковая карцинома in situ	Заполняет просвет протока (черная стрелка на рисунке B указывает на неопластические клетки в протоке; синяя стрелка показывает расширенный кровеносный сосуд). Возникает из-за атипии протоков. Часто выявляется на ранних стадиях в виде микрокальцификаций на маммографии. Ранняя стадия злокачественного новообразования без проникновения через базальную мембрану. Обычно не приводит к образованию опухоли.
Болезнь Педжета	Распространение подлежащего протокового рака in situ/инвазивного рака молочной железы вверх по молочным протокам и в прилегающую кожу соска → экзематозные пятна на соске и ареолярной коже (рис. C). Клетки Паджета = клетки внутриэпителиальной аденокарциномы.
Дольчатая карцинома in situ	↓ экспрессия E-кадгерина. Отсутствие новообразований или кальцификаций → случайная находка при биопсии. ↑ риск развития рака в любой из молочных желез (по сравнению с протоковой карциномой in situ, в той же молочной железе и квадранте).
Инвазивные карциномы	
Инвазивные протоковые	Плотная, фиброзная, «твердая как камень» масса с четкими краями и мелкими железистыми протокоподобными клетками в десмопластической строме. Наиболее распространенный тип инвазивного рака молочной железы.
Инвазивные дольчатые	↓ экспрессия E-кадгерина → упорядоченный ряд клеток («в один ряд» (рис. D)) и отсутствие образования протоков. Часто отсутствует десмопластическая реакция. Часто двустороннее поражение с множественными очагами в одном и том же месте. Дольчатая карцинома не содержит кадгерина и образует клеточные линии.
Воспалительные	Инвазия лимфатических сосудов в дерму → боль в груди с ощущением тепла, отека и покраснения кожи вокруг чрезмерно разросшихся волосяных фолликулов (апельсиновая корка) (рис. E). Неблагоприятный прогноз (50% выживаемость через 5 лет). Часто ошибочно принимают за мастит или болезнь Педжета. Обычно отсутствует пальпируемое образование.

Болезнь Пейрони

Аномальное искривление полового члена (рис. A) вследствие фиброзной бляшки в белочной оболочке. Связано с многократными незначительными травмами во время полового акта. Может вызывать боль, тревогу, эректильную дисфункцию. После стабилизации искривления следует рассмотреть возможность хирургического вмешательства или лечения инъекциями коллагеназы. Отличается от перелома полового члена (разрыв белочной оболочки вследствие принудительного изгиба).

Ишемический приапизм

Болезненная длительная эрекция, продолжающаяся более 4 часов. Связана с серповидноклеточной анемией (серповидные эритроциты блокируют венозный отток из сосудистых каналов пещеристых тел), приемом лекарственных препаратов (например, силденафила, тразодона). Необходимо немедленно провести аспирацию содержимого пещеристых тел, внутрикавернозное введение фенилэфрина или хирургическую декомпрессию для предотвращения ишемии.

Плоскоклеточная карцинома

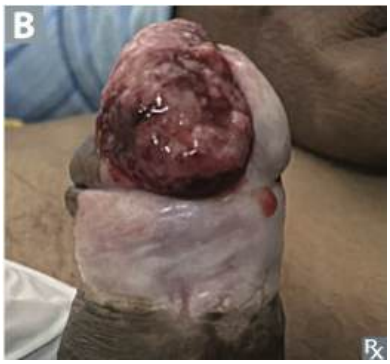

Встречается в США, но чаще в Азии, Африке и Южной Америке. Наиболее распространенный тип рака полового члена (рис. B).

Предраковые поражения in situ: болезнь Боуэна (на стволе полового члена, проявляется в виде лейкоплакии — «белой бляшки»), эритроплазия Кейра (карцинома in situ головки полового члена, проявляется в виде эритроплакии — «красной бляшки»), бовеноидный папулез (карцинома in situ с неясным злокачественным потенциалом, проявляется в виде красноватых папул). Ассоциируется с необрезанными мужчинами и ВПЧ-16.

Крипторхизм

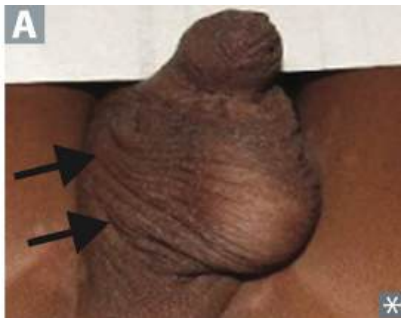

Неспособность опустить одно (рис. A) или оба яичка. Нарушение сперматогенеза (поскольку сперматозоиды лучше всего развиваются при температуре < 37°C) → субфертильность. Может иметь нормальный уровень тестостерона (клетки Лейдига в основном не подвержены влиянию температуры). Связан с ↑ риском развития герминогенных опухолей.

Преждевременные роды ↑ риск крипторхизма. ↓ ингибин B, ↑ ФСГ, ↑ ЛГ; тестостерон ↓ при двустороннем крипторхизме, нормальный при одностороннем. В большинстве случаев проходит спонтанно; в противном случае проводится орхипексия до 2 лет.

Перекрут яичка

Вращение яичка вокруг семенного канатика и сосудистого пучка. Чаще встречается у мужчин в возрасте 12–18 лет. Связано с врожденной недостаточной фиксацией яичка к влагалищной оболочке → горизонтальное положение яичек («деформация типа колокольчика»). Может возникать после провоцирующего события (например, травмы) или спонтанно. Характеризуется острой, сильной болью, высоким расположением яичка и отсутствием кремастерного рефлекса.
⊖ симптом Прена.

Лечение: хирургическая коррекция (орхипексия) в течение 6 часов, ручная деторсия, если хирургическое вмешательство недоступно в указанные сроки. Если яичко нежизнеспособно, орхиэктомия. Орхипексия, если она выполняется, должна быть двусторонней, поскольку контралатеральное яичко подвержено риску последующей перекрутки.

Варикоцеле

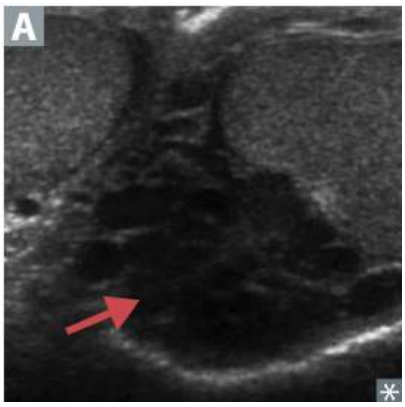

Расширенные вены в гроздевидном сплетении вследствие повышения венозного давления; наиболее распространенная причина увеличения мошонки у взрослых мужчин. Чаще всего с левой стороны из-за повышенного сопротивления оттоку крови из левой гонадальной вены в левую почечную вену. Правостороннее варикоцеле может указывать на обструкцию нижней полой вены (например, из-за почечноклеточного рака, поражающего правую почечную вену). Может вызывать бесплодие из-за повышения температуры.
Диагностика проводится при клиническом осмотре в положении стоя/пробе Вальсальвы (вздутие при осмотре и «мешок червей» при пальпации; усиливается пробой Вальсальвы) или ультразвуковом исследовании (рис. А). Не просвечивается.

Лечение: следует рассмотреть хирургическую перевязку или эмболизацию, если варикоцеле сопровождается болью или бесплодием.

Внегонадные герминогенные опухоли

Возникают в срединных областях. У взрослых чаще всего в забрюшинном пространстве, средостении, шишковидной железе и супраселлярной области. У младенцев и маленьких детей наиболее распространены крестцово-копчиковые тератомы.

Доброкачественные поражения мошонки

Образования в яичках, которые можно просвечивать трансиллюминатором (рис. А) (в отличие от солидных опухолей яичек).

Гидроцеле

Накопление серозной жидкости внутри влагалищной оболочки.

Типы:

- **Врожденный (сообщающийся)** — вследствие неполного исчезновения влагалищного отростка. Распространенная причина отека мошонки у младенцев. В большинстве случаев проходит спонтанно в течение 1 года.
- **Приобретенный (несообщающийся)** — вследствие инфекции, травмы, опухоли. При наличии крови называется гематоцеле.

Сперматоцеле

Киста, возникающая вследствие расширения эпидидимального протока или сети канальцев яичка. Паратестикулярный флюктуирующий узелок при пальпации.

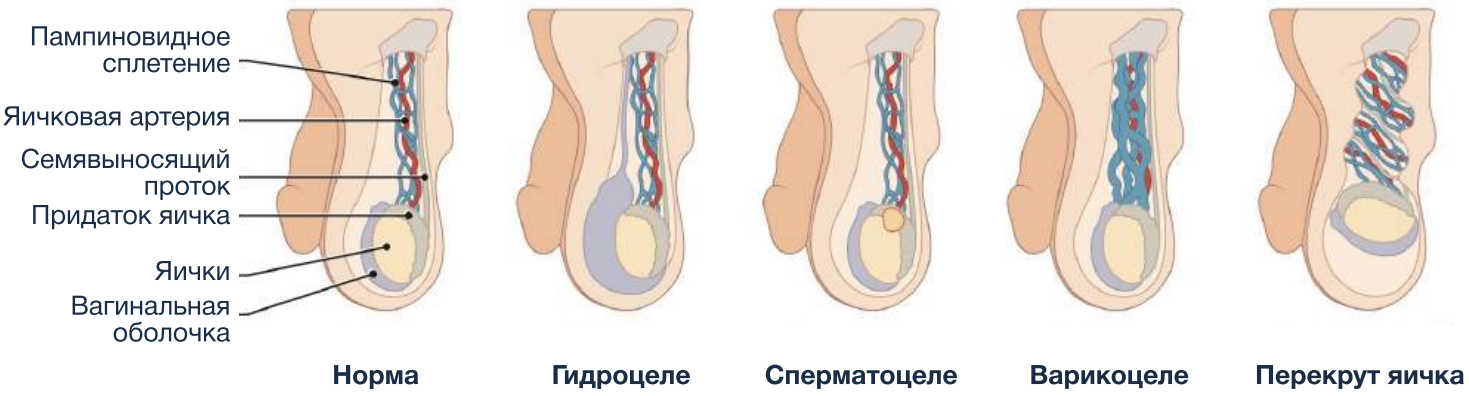

Опухоли яичек

Опухоли из зародышевых клеток составляют около 95% всех опухолей яичка. Возникают из зародышевых клеток, продуцирующих сперматозоиды. Чаще всего встречаются у молодых мужчин.

Факторы риска: крипторхизм, синдром Клайнфельтера. Могут проявляться как смешанные опухоли из зародышевых клеток. Не просвечивают. Обычно биопсия не проводится (риск распространения метастазов в мошонку), удаление осуществляется путем радикальной орхиэктомии.
Опухоли стромы полового тяжа развиваются из эмбриональных производных полового тяжа (развиваются в клетки Сертоли и Лейдига семенных канальцев, клетки теки и гранулезные клетки фолликула). Составляют 5% всех опухолей яичка. В основном доброкачественные.

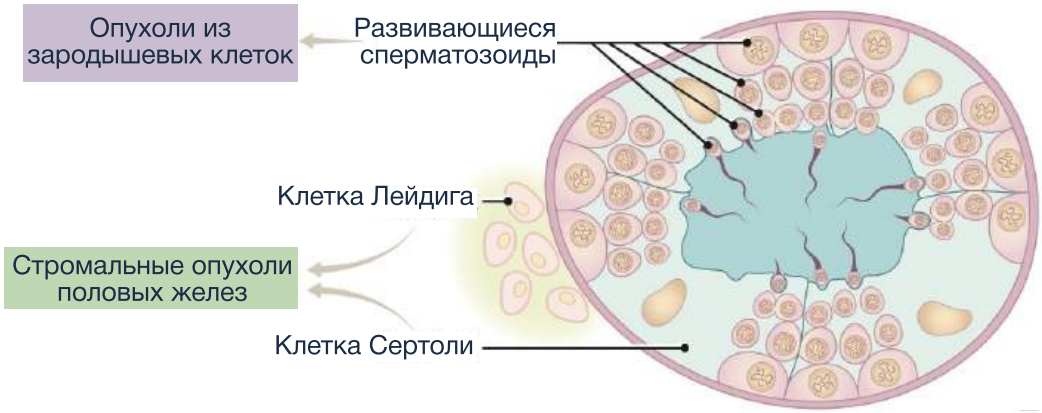

Типы	Характеристики
Опухоли из зародышевых клеток	
Семинома 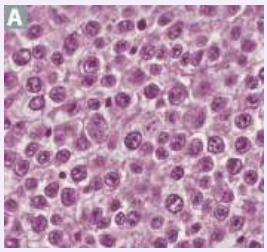	Злокачественная опухоль. Безболезненное, однородное увеличение яичка. Наиболее распространенная опухоль яичка. Аналогично дисгерминоме яичника. Не встречается в младенческом возрасте. Крупные клетки в дольках с водянистой цитоплазмой и видом «жареного яйца» при гистологическом исследовании (рис. А), ↑ плацентарная щелочная фосфатаза (PLAP). Высокорадиочувствительна. Позднее метастазирование, отличный прогноз.
Эмбриональная карцинома	Злокачественное новообразование. Болезненное, геморрагическое образование с некрозом. «Чистая» эмбриональная карцинома встречается редко; чаще всего встречается в сочетании с другими типами опухолей. Может сопровождаться метастазами. Может быть связана с повышением уровня ХГЧ и нормальным уровнем АФП при чистой форме (повышение уровня АФП при смешанной форме). Прогноз хуже, чем при семиноме.
Тератома	Зрелая тератома может быть злокачественной у взрослых мужчин. У детей и женщин она доброкачественная.
Опухоль желточного мешка	Также называется опухолью эндодермального синуса. Злокачественная, агрессивная. Желтого цвета, слизистая. Аналогична опухоли желточного мешка яичника. Тельца Шиллера-Дюваля напоминают примитивные клубочки. ↑ АФП — очень характерный признак. Наиболее распространенная опухоль яичка у детей младше 3 лет.
Хориокарцинома	Злокачественное новообразование. Нарушение целостности синцитиотрофобластических и цитотрофобластических элементов. Гематогенные метастазы в легкие и головной мозг. Повышение уровня ХГЧ. Может вызывать гинекомастию, симптомы гипертиреоза (ХГЧ и ТСГ имеют идентичную α-субъединицу и сходную β-субъединицу, определяющую их гормональную функцию).

Типы	Характеристики
Опухоли, не относящиеся к зародышевым клеткам	
Опухоль из клеток Лейдига	В основном доброкачественная. Золотисто-коричневого цвета; содержит кристаллы Рейнке (эозинофильные цитоплазматические включения). Вырабатывает андрогены или эстрогены → преждевременное половое созревание, гинекомастия.
Опухоль клеток Сертоли	Также называется андробластомой (возникает из стромы половых клеток). В большинстве случаев доброкачественная.
Первичная лимфома яичка	Злокачественная, агрессивная. Обычно диффузная крупноклеточная В-клеточная лимфома. Часто двусторонняя. Наиболее распространенный вид рака яичек у мужчин старше 60 лет.

Уровни гормонов в герминогенных опухолях

Гормоны	Семинома	Опухоль желточного мешка	Хориокарцинома	Тератома	Эмбриональная карцинома
PLAP	↑	-	-	-	-
AFP	-	↑↑	-	-/↑	-/↑
β-hCG	-/↑	-/↑	↑↑	-	↑

Эпидидимит и орхит

Наиболее распространенные причины:

- C. trachomatis и N. gonorrhoeae (у молодых мужчин)
- E. coli и Pseudomonas (у мужчин старшего возраста, связаны с инфекциями мочевыводящих путей и ДГПЖ)
- Аутоиммунные заболевания (например, гранулемы, поражающие семенные канальцы)

Эпидидимит

Воспаление придатка яичка. Проявляется локализованной болью и болезненностью в области задней части яичка.

⊕ Симптом Прена (облегчение боли при поднятии мошонки). Может прогрессировать до поражения яичка.

Орхит

Воспаление яичка. Проявляется болью и отеком яичка. Орхит при паротите повышает риск бесплодия. Редко встречается у мальчиков младше 10 лет.

Доброкачественная гиперплазия предстательной железы

Чаще встречается у мужчин старше 50 лет. Характеризуется гладким, эластичным, плотным узловатым увеличением (гиперплазией, а не гипертрофией) переходной зоны, которое сдавливает уретру, превращая ее в вертикальную щель. Не является предраковым состоянием.

Часто проявляется учащенным мочеиспусканием, никтурией, затруднением начала и прекращения мочеиспускания, дизурией. Может привести к растяжению и гипертрофии мочевого пузыря, гидронефрозу, инфекциям мочевыводящих путей. Повышается общий уровень ПСА с учетом фракции свободного ПСА. ПСА вырабатывается эпителием предстательной железы под действием андрогенов.

Лечение: α_1-антагонисты (теразозин, тамсулозин), вызывающие расслабление гладких мышц; ингибиторы 5α-редуктазы (например, финастерид); ингибиторы ФДЭ-5 (например, тадалафил); хирургическая резекция (например, ТУРП, абляция).

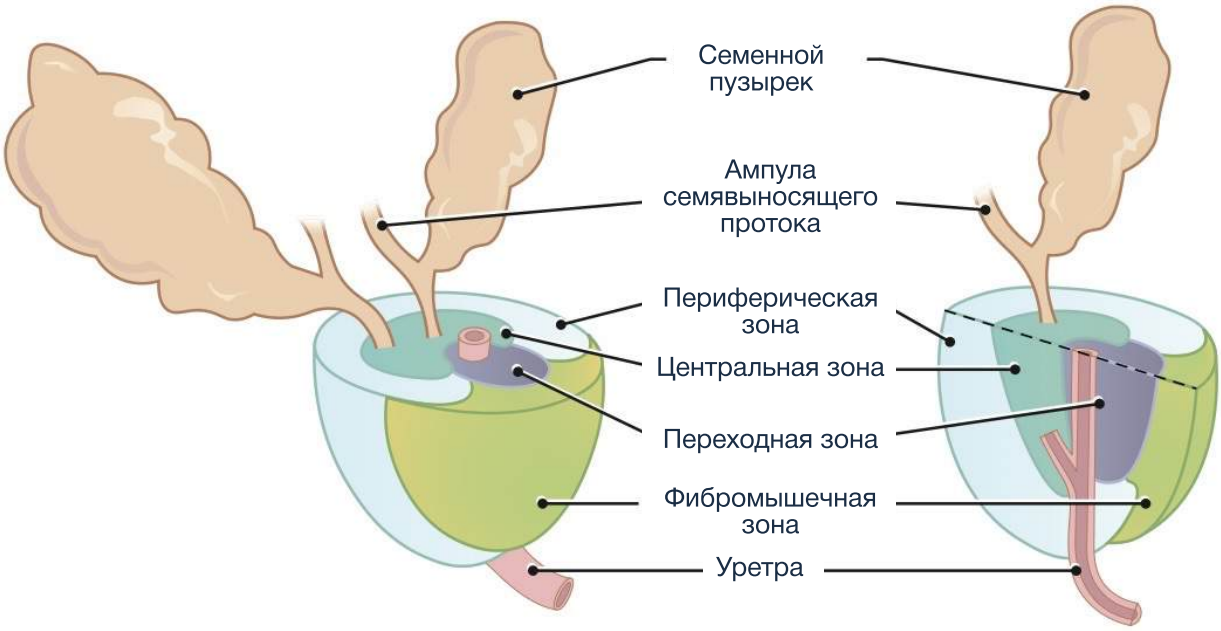

Простатит

Характеризуется дизурией, учащенным мочеиспусканием, императивными позывами к мочеиспусканию, болями в пояснице. Предстательная железа теплая, болезненная при пальпации, увеличенная.

- **Острый бактериальный простатит** — у пожилых мужчин наиболее распространенной бактерией является E. coli; у молодых мужчин следует учитывать Chlamydia trachomatis, Neisseria gonorrhoeae.
- **Хронический простатит** — бактериальный или небактериальный (например, вторичное заболевание после перенесенной инфекции, проблемы с нервами, химическое раздражение).

Аденокарцинома предстательной железы

Чаще всего встречается у мужчин старше 50 лет. Обычно возникает в задней доле (периферической зоне) предстательной железы и наиболее часто диагностируется по повышению уровня ПСА и последующей пункционной биопсии (трансректальной, под контролем УЗИ).

Гистологическая оценка проводится по шкале Глисона, которая основана на архитектуре железы и тесно коррелирует с метастатическим потенциалом. Простатическая кислая фосфатаза (ПАФ) и ПСА являются полезными опухолевыми маркерами (повышение общего ПСА с уменьшением доли свободного ПСА).

Остеобластические метастазы в кости могут развиваться на поздних стадиях, о чем свидетельствуют боли в пояснице и повышение уровня сывороточной ЩФ и ПСА. Метастазы в позвоночник часто происходят через венозное сплетение Батсона (позвоночника).

ФАРМАКОЛОГИЯ

Контроль репродуктивных гормонов

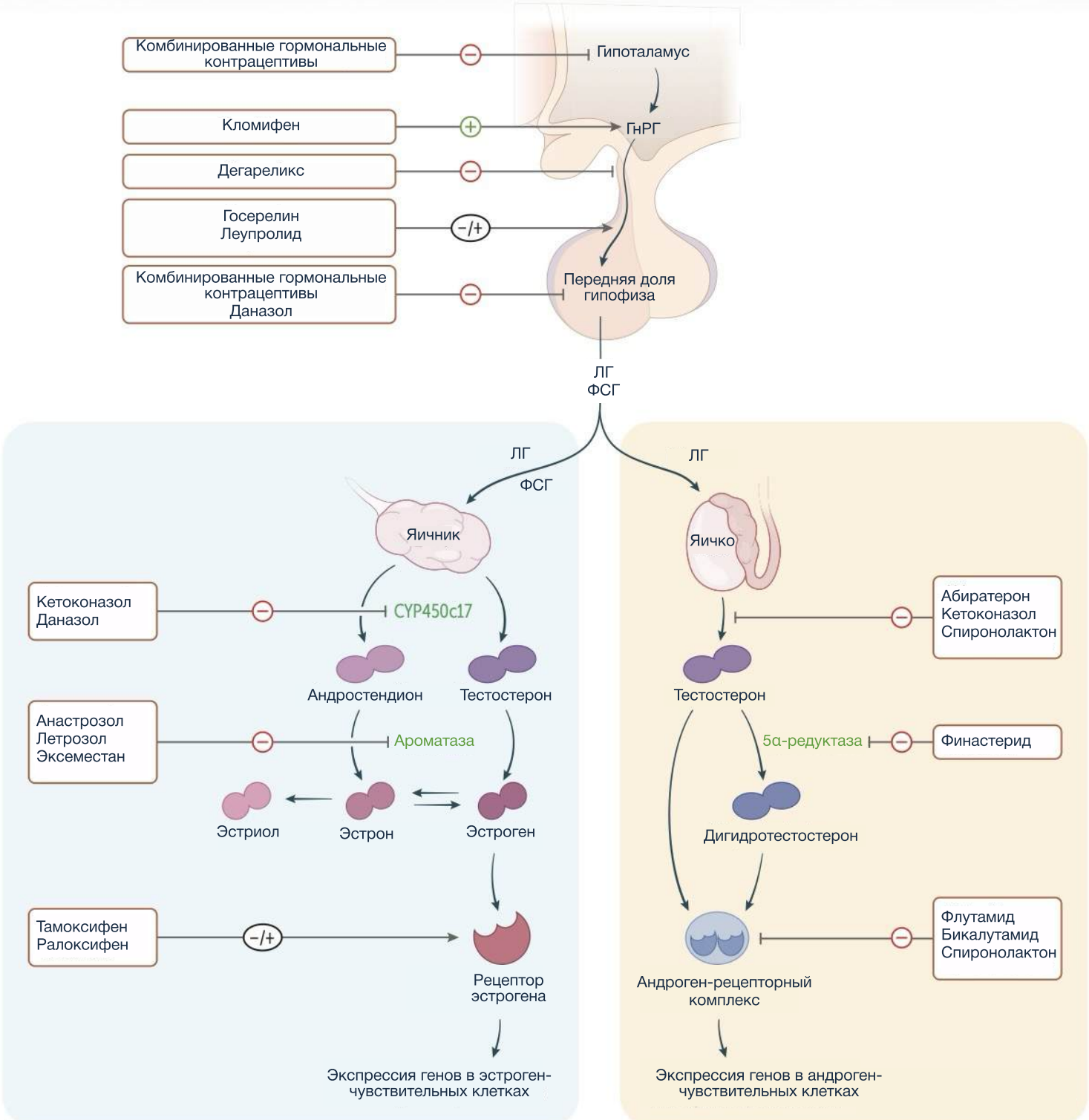

Аналоги гонадотропин-высвобождающего гормона

Леупролид, гозерелин, нафарелин, гистрелин.

Механизм

- При пульсирующем применении действуют как агонисты ГнРГ.
- При непрерывном применении сначала временно действуют как агонисты ГнРГ (при обострении опухоли), а затем как антагонисты ГнРГ (снижают активность рецепторов ГнРГ в гипофизе → ↓ ФСГ и ↓ ЛГ → ↓ эстроген у женщин и тестостерон у мужчин).
- Может использоваться вместо ГнРГ.

Клиническое применение

Миома матки, эндометриоз, преждевременное половое созревание, рак предстательной железы, бесплодие. Пульсирующий эффект при беременности, непрерывный эффект при раке.

Побочные эффекты

Гипогонадизм, снижение либидо, эректильная дисфункция, тошнота, рвота.

Дегареликс

Механизм

Антагонист ГнРГ. Не вызывает обострения на начальном этапе.

Клиническое применение

Рак предстательной железы.

Побочные эффекты

Приливы, токсическое поражение печени.

Этинилэстрадиол

Механизм
Связывается с эстрогенными рецепторами.

Клиническое применение
Гипогонадизм или недостаточность яичников, контрацепция (в сочетании с прогестинами), заместительная гормональная терапия у женщин в постменопаузе (использование менее 5 лет для снижения риска побочных эффектов).

Побочные эффекты
Повышенный риск рака эндометрия (при применении без прогестерона), кровотечение у пациенток в постменопаузе, аденома печени, болезненность молочных желез, повышенный риск тромбообразования.

Противопоказания: лица старше 35 лет, курящие табак (повышенный риск сердечно-сосудистых событий), пациенты с повышенным риском сердечно-сосудистых заболеваний (включая анамнез венозной тромбоэмболии, ишемической болезни сердца, инсульта), мигрень (особенно с аурой), рак молочной железы, заболевания печени.

Селективные модуляторы эстрогенных рецепторов

Кломифен
Антагонист эстрогенных рецепторов в гипоталамусе. Предотвращает нормальное обратное торможение и ↑ высвобождение ЛГ и ФСГ из гипофиза, что стимулирует овуляцию. Используется для лечения бесплодия, вызванного ановуляцией (например, СПКЯ). Может вызывать приливы, увеличение яичников, многоплодную беременность, нарушения зрения.

Тамоксифен
Антагонист в молочной железе, частичный агонист в матке, костях. Может вызвать приливы, повышенный риск тромбоэмболических событий (особенно при курении табака), а также гиперплазия и/или рак эндометрия. Используется для лечения и профилактики рецидивов рака молочной железы с положительным статусом рецепторов эстрогена/прогестерона и для предотвращения гинекомастии у пациентов, проходящих лечение рака предстательной железы.

Ралоксифен

Антагонист в молочной железе и матке; агонист в костях; вызывает приливы, повышает риск тромбоэмболических событий (особенно при курении табака), но не увеличивает риск рака эндометрия (по сравнению с тамоксифеном); используется преимущественно для лечения постменопаузального остеопороза.

Ингибиторы ароматазы

Анастрозол, летрозол, эксеместан.

Механизм

Подавляет периферическое превращение андрогенов в эстрогены.

Клиническое применение

ER ⊕ рак молочной железы у женщин в постменопаузе. Летрозол можно использовать для лечения бесплодия, вызванного ановуляцией (например, СПКЯ).

Прогестины

Левоноргестрел, медроксипрогестерон, этоногестрел, норэтиндрон, мегестрол.

Механизм

Связывание с рецепторами прогестерона приводит к замедлению роста и усилению васкуляризации эндометрия, а также к загустению цервикальной слизи.

Клиническое применение

Контрацепция (включая противозачаточные таблетки, внутриматочные спирали, имплантаты, инъекции пролонгированного действия), рак эндометрия, аномальные маточные кровотечения.

Прогестиновая проба: наличие кровотечения после отмены прогестинов исключает анатомические дефекты (например, синдром Ашермана) и хроническую ановуляцию без эстрогена.

Антипрогестины

Мифепристон, улипристал.

Механизм

Конкурентные ингибиторы прогестинов на рецепторах прогестерона.

Клиническое применение

Прерывание беременности (мифепристон с мизопростолом); экстренная контрацепция (улипристал).

Контрацепция

Виды	Методы	Механизм	Примечания
Гормональная	• Эстроген в сочетании с прогестинами • Только прогестин	• Предотвращение овуляции путем снижения уровня ГнРГ → снижения уровня ЛГ/ФСГ → отсутствия пика эстрогена → отсутствия пика ЛГ • Прогестины также сгущают цервикальную слизь (снижают проникновение сперматозоидов) и истончают эндометрий (делая его менее пригодным для имплантации).	В число форм выпуска входят противозачаточные таблетки (оральные контрацептивы), трансдермальные пластыри и вагинальные кольца.
Внутриматочная спираль (ВМС)	ВМС с медью (без гормонов) ВМС с прогестероном	ВМС с медью вызывает местное воспаление, токсичное для сперматозоидов и яйцеклеток, что препятствует оплодотворению и имплантации. Аналогично прогестинам	ВМС повышают риск аномальных маточных кровотечений; их установка противопоказана пациенткам с активной инфекцией, передающейся половым путем, и обильными менструальными кровотечениями.
Хирургическая	• Мужчины — вазэктомия • Женщины — перевязка маточных труб	• В эякуляте нет сперматозоидов. • Сперматозоиды не могут достичь яйцеклетки.	Необратимое действие

Токолитики

Препараты, расслабляющие матку, включают тербуталин (β_2-агонист), индометацин (НПВП), нифедипин (блокатор кальциевых каналов). Используются для снижения частоты сокращений при преждевременных родах и предоставления времени для введения глюкокортикоидов (для стимуляции созревания легких плода) или перевода в соответствующий медицинский центр с акушерской помощью. Необходимо поддерживать плод в состоянии покоя.

Даназол

Механизм

Синтетический андроген, действующий как частичный агонист андрогенных рецепторов.

Клиническое применение

Эндометриоз, наследственный ангиоэдема.

Побочные эффекты

Увеличение веса, отеки, акне, гирсутизм, маскулинизация, снижение уровня ЛПВП, гепатотоксичность, идиопатическая внутричерепная гипертензия.

Тестостерон, метилтестостерон

Механизм

Агонисты андрогенных рецепторов.

Клиническое применение

Лечение гипогонадизма и содействие развитию вторичных половых признаков.

Побочные эффекты

Вирилизация у женщин; атрофия яичек у мужчин. Преждевременное закрытие эпифизарных пластинок. Риск развития акне, ↑ эритроцитоз, ↑ ЛПНП, ↑ ЛПВП.

Антиандрогены

Препараты	Механизм	Клиническое применение	Побочные эффекты
Абиратерон	Ингибитор 17α-гидроксилазы/17,20-лиазы (снижает синтез стероидов)	Рак предстательной железы	Гипертония, гипокалиемия (повышение уровня минералокортикоидов)
Финастерид	Ингибитор 5α-редуктазы (снижает превращение тестостерона в ДГТ)	ДГПЖ, андрогенетическая алопеция	Гинекомастия, сексуальная дисфункция
Флутамид, бикалутамид	Нестероидные конкурентные ингибиторы андрогенного рецептора (снижают связывание стероидов)	Рак предстательной железы	Гинекомастия, сексуальная дисфункция
Кетоконазол	Ингибитор 17α-гидроксилазы/17,20-лиазы	Рак предстательной железы	Гинекомастия
Спиронолактон	Ингибитор андрогенного рецептора и 17α-гидроксилазы/17,20-лиазы	СПКЯ	Аменорея

Тамсулозин

Механизм

Антагонист α1-рецепторов, селективный к $\alpha_{1A/D}$-рецепторам в предстательной железе (в отличие от сосудистых α_{1B}-рецепторов) → ↓ тонус гладких мышц → ↑ маточный поток.

Клиническое применение

ДГПЖ

SYNAPSE

Все об акушерстве и гинекологии в нашей БИБЛИОТЕКЕ МЕТОДИЧЕК

Сборник "Акушерство и гинекология"

ВНИМАНИЕ! Как получить методичку?

Вы должны быть зарегистрированы на сайте (кнопочка регистрации справа вверху страницы). Методичка после оплаты появится в вашем личном кабинете в разделе "Мои методички"

Методичка также будет отправлена по email. Корректно указывайте email!

узнать подробнее

... и АВТОРСКИХ КУРСАХ!

Акушерство и гинекология

Акушерство

Курс, посвященный полному рассмотрению периода беременности: от момента диагностики до родоразрешения. Вас ждёт большое количество теории, подобранной на основании последних гайдлайнов, а также интеграция опыта лекторов, методов визуальной диагностики и других наглядных материалов.

узнать подробнее

Вы станете лучшим специалистом!

Акселерация ваших знаний по акушерству

Акушерство и гинекология

Гинекология

Со спикерами, имеющими многолетний опыт клинической практики, вы разберете главные аспекты, касающиеся здоровья женской репродуктивной системы. Курс отличается комплексным рассмотрением специальности: от деталей физиологии менструального цикла до особенностей ведения более 20 распространённых патологий, которые наверняка встретятся и у вас на приёме!

узнать подробнее

Вы станете лучшим специалистом!

Только свежие знания об одной из самых востребованных специальностей

Акушерство и гинекология

Беременность на 360°

«Что делать, если на прием пришла беременная пациентка?» Здесь вы найдете ответ на этот вопрос — а ещё избавитесь от паники, которая обычно его сопровождает. Это инструкция по навигации по всем физиологическим и патологическим изменениям, связанным с гестацией

узнать подробнее

Акушерство с точки зрения клинициста

Клинический план на все случаи беременности

ПУЛЬМОНОЛОГИЯ

Легкие — не просто органы дыхания, а сложный механизм газообмена, вентиляции и перфузии.

В этом разделе First Aid:

- превращает патологии дыхательной системы в логические цепочки: от механизма до клиники и лаборатории;
- учит отличать обструктивные, рестриктивные и сосудистые нарушения;
- связывает анатомию, физиологию, патологию и фармакологию в единую систему, чтобы сразу видеть, что важно.

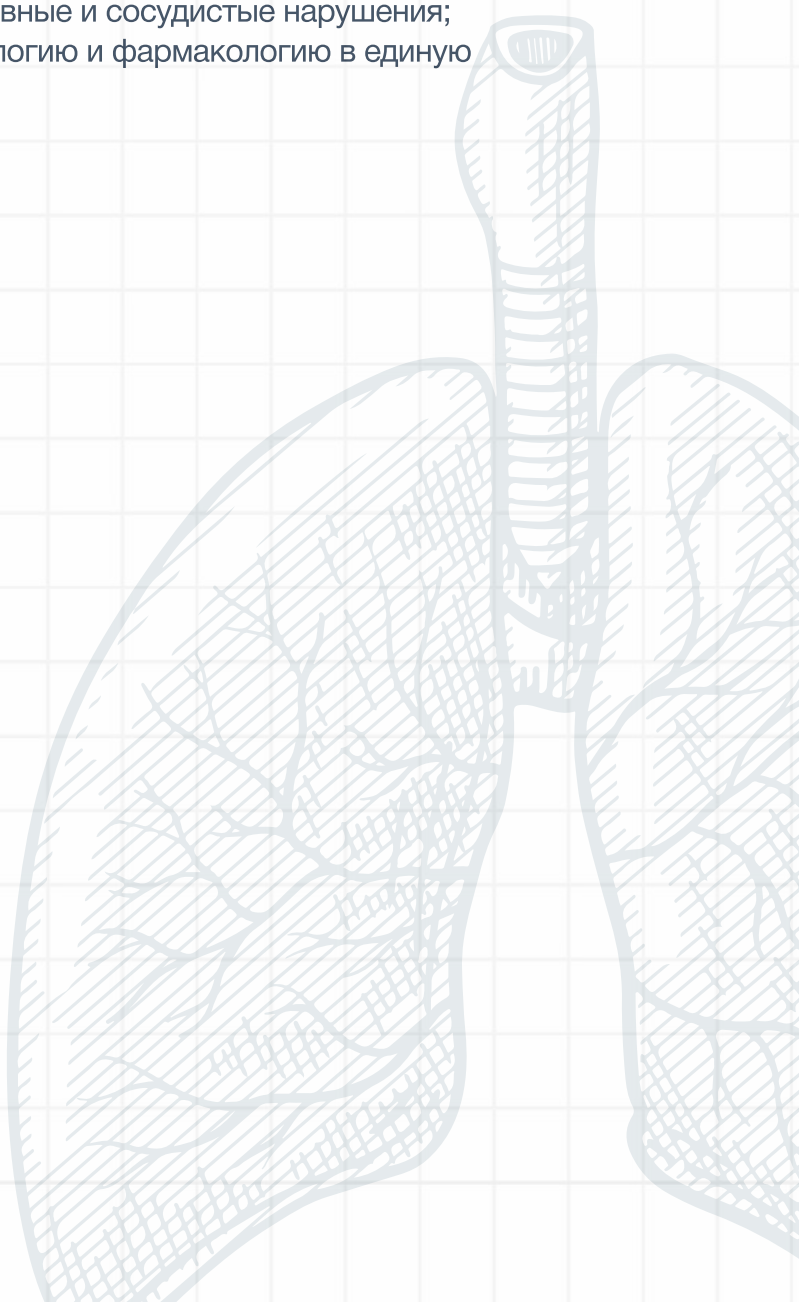

ЭМБРИОЛОГИЯ

Развитие лёгких

Происходит в пять стадий. Начинается с формирования лёгочного зачатка из дистального отдела респираторного дивертикула на 4-й неделе развития.

Стадия	Структурное развитие	Примечания
Эмбриональная стадия (4–7-я недели)	Лёгочный зачаток → трахея → бронхиальные зачатки → главные бронхи → долевые бронхи → сегментарные бронхи.	Пороки на этой стадии могут приводить к формированию трахеопищеводного свища, атрезии/стенозу трахеи и агенезии лёгких.
Псевдогландулярная (псевдожелезистая) стадия (5–17-я недели)	Эндодермальные трубочки → терминальные бронхиолы. Окружены умеренно развитой капиллярной сетью.	Газообмен невозможен, состояние несовместимо с жизнью.
Каналикулярная стадия (16–25-я недели)	Терминальные бронхиолы → респираторные бронхиолы → альвеолярные ходы. Окружены выраженной капиллярной сетью.	Просвет дыхательных путей увеличивается. С ~20-й недели формируются пневмоциты (прежде всего II типа), начинается синтез сурфактанта. С ~25-й недели газообмен становится возможным.
Саккулярная (терминально-саккулярная) стадия (24-я неделя – рождение)	Альвеолярные ходы → терминальные мешочки. Между терминальными мешочками формируются тонкие перегородки.	
Альвеолярная стадия (36-я неделя – ~8 лет)	Терминальные мешочки → зрелые альвеолы (за счёт вторичного септирования).	In utero «дыхание» происходит за счёт аспирации и выведения околоплодных вод → сохраняется повышенное лёгочное сосудистое сопротивление. При рождении воздух вытесняет жидкость → лёгочное сосудистое сопротивление снижается.

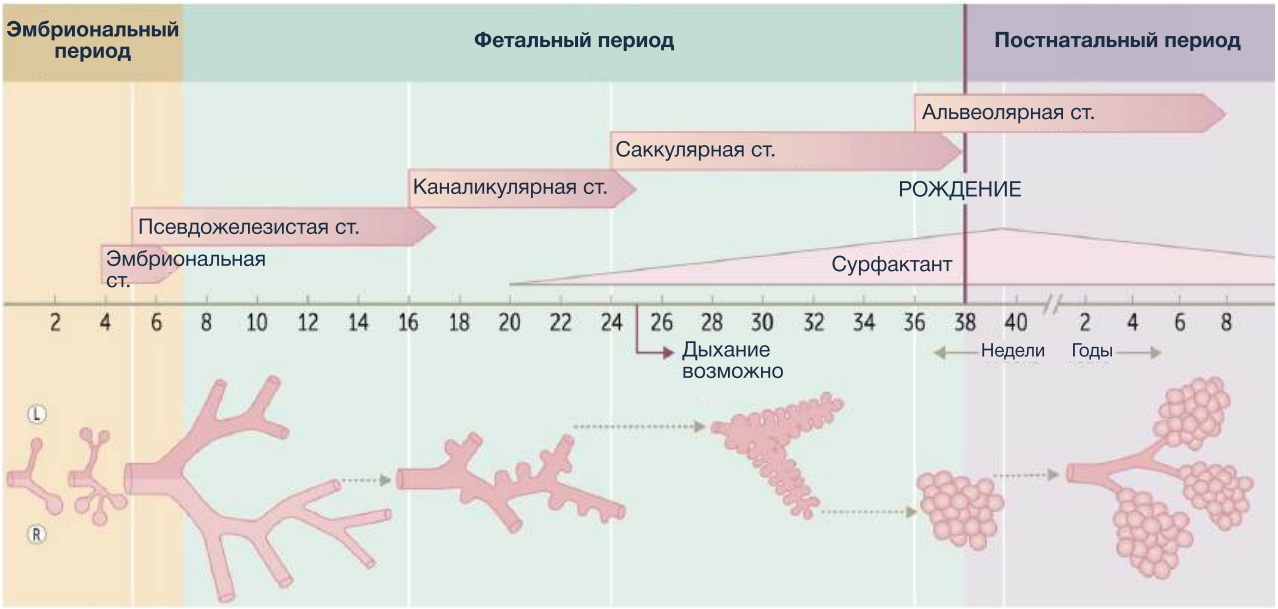

Атрезия хоан

Врожденная закупорка задних носовых отверстий (хоан). Часто сочетается с костными аномалиями средней зоны лица. Чаще бывает односторонней.

При двусторонней форме относится к неотложным состояниям и клинически проявляется обструкцией верхних дыхательных путей, шумным дыханием и/или цианозом, который усиливается во время кормления и уменьшается при плаче.

Предположительный диагноз устанавливают при невозможности провести назогастральный зонд за пределы глотки; окончательное подтверждение получают при компьютерной томографии.

Часто является компонентом множественных врожденных пороков развития, например синдрома **CHARGE** (синдром CHARGE), для которого характерны:

- **C — Coloboma:** колобома структур глаза (радужки, хориоидеи, сетчатки и/или зрительного нерва), часто сочетающаяся с нарушением зрения.
- **H — Heart defects:** врождённые пороки сердца (дефекты перегородок, тетрада Фалло и др.).
- **A — Atresia of choanae:** атрезия хоан (односторонняя или двусторонняя), приводящая к обструкции верхних дыхательных путей у новорождённых.

- **R — Restricted growth and development:** задержка соматического роста и психомоторного/умственного развития.
- **G — Genitourinary defects:** аномалии развития мочеполовой системы (гипогонадизм, крипторхизм, гипоплазия наружных половых органов, пороки почек и мочевыводящих путей).
- **E — Ear defects / deafness:** пороки развития наружного, среднего и/или внутреннего уха, часто сопровождающиеся кондуктивной или нейросенсорной тугоухостью.

Пороки развития лёгких

Гипоплазия лёгких

Недоразвитое бронхиальное дерево с аномальным гистологическим строением. Ассоциирована с врождённой диафрагмальной грыжей (обычно слева) и двусторонней агенезией почек (последовательность Поттера).

Бронхогенные кисты

Возникают вследствие аномального отпочкования переднего отдела первичной кишки и дилатации терминальных или крупных бронхов. На рентгенограмме органов грудной клетки определяются изолированные, округлые, чётко отграниченные тени, заполненные жидкостью (при инфицировании — воздухом).

Как правило, протекают бессимптомно, однако при нарушении дренажа могут вызывать компрессию дыхательных путей и рецидивирующие инфекции дыхательной системы.

Клетки Клара (club cells)

Микроворсинчатые, низкие призматические/кубические клетки с секреторными гранулами. Расположены в бронхиолах. Обладают способностью к биотрансформации токсинов (система цитохрома Р-450); секретируют компонент, подобный сурфактанту

Тип клеток альвеол

Стадия	Структурное развитие	Дополнительные сведения
Пневмоциты I типа	Плоские клетки. Образуют ≈97 % поверхности альвеол. Образуют тонкий выстилающий слой альвеол (рис. A), обеспечивая оптимальный газообмен.	**Поры Кона (Pores of Kohn)** — анатомические сообщения между альвеолами, через которые могут проходить воздух, жидкость, фагоциты и бактерии (важно при пневмонии).
Пневмоциты II типа	Кубические клетки, располагаются группами (рис. B). Выполняют 2 функции: 1. Служат стволовыми предшественниками для двух типов клеток (пневмоцитов I и II типов); активно пролиферируют при повреждении лёгочной ткани; 2. Секретируют сурфактант из пластинчатых телец (lamellar bodies; отмечены стрелками на рисунке B). Согласно **закону Лапласа (Law of Laplace)** для альвеол: по мере уменьшения радиуса альвеолы во время выдоха возрастает её склонность к спадению.	**Сурфактант (Surfactant)** — снижает поверхностное натяжение в альвеолах, уменьшает риск их спадения, уменьшает эластический возврат лёгких и повышает растяжимость (комплаенс). Состоит из нескольких лецитинов, преимущественно дипальмитоилфосфатидилхолина (dipalmitoylphosphatidylcholine, DPPC). Синтез начинается примерно с 20-й недели гестации и достигает зрелого уровня к ~35-й неделе. Глюкокортикоиды имеют важное значение для синтеза сурфактанта у плода и развития лёгких. **Давление спадения альвеолы:** P = 2 × (поверхностное натяжение) / радиус.
Альвеолярные макрофаги (dust cells)	Фагоцитируют инородные материалы; выделяют цитокины и альвеолярные протеазы.	В ряде состояний (например, при отёке лёгких, альвеолярном кровоизлиянии) могут выявляться макрофаги, нагруженные гемосидерином.

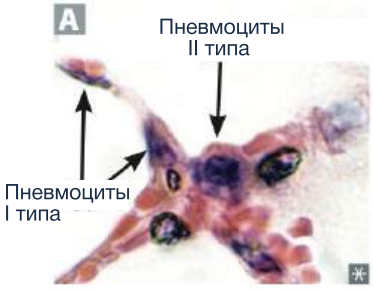

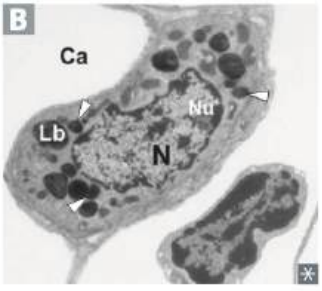

Синдром дыхательных расстройств новорождённых (NRDS)

Дефицит сурфактанта → ↑ поверхностного натяжения → спадение альвеол (рентгенологически — вид «матового стекла» лёгочных полей).

Факторы риска:

- недоношенность;
- сахарный диабет во время беременности (за счёт ↑ уровня инсулина плода);
- родоразрешение путём кесарева сечения (↓ высвобождения плодовых глюкокортикоидов; менее «стрессовый» процесс по сравнению с вагинальными родами).

Лечение:

- назначение глюкокортикоидов матери до родов;
- экзогенный сурфактант новорождённому.

Кислородотерапия:

Терапевтическое дополнительное введение O_2 → риск развития ретинопатии недоношенных, внутрижелудочкового кровоизлияния, бронхолёгочной дисплазии (мнемоника: RIB — Retinopathy, Intraventricular hemorrhage, Bronchopulmonary dysplasia).

Длительно низкое парциальное давление кислорода → ↑ риск персистирования открытого артериального протока (patent ductus arteriosus, PDA).

Скрининговые тесты для оценки зрелости лёгких плода:

- подсчёт пластинчатых телец (lamellar body count) в амниотической жидкости;
- определение отношения лецитин/сфингомиелин (L/S ratio) в амниотической жидкости (значение ≥ 2 соответствует зрелым лёгким; < 1,5 прогнозирует высокий риск NRDS);
- индекс устойчивости пены (foam stability index);
- отношение сурфактант/альбумин (surfactant-albumin ratio).

На графике показаны концентрации лецитина и сфингомиелина (ось Y слева), а также отношение L/S (ось Y справа) в зависимости от гестационного возраста (ось X). Синяя зона обозначает возраст, при котором отношение L/S соответствует зрелым лёгким, красная — возраст, при котором отношение L/S остаётся ниже.

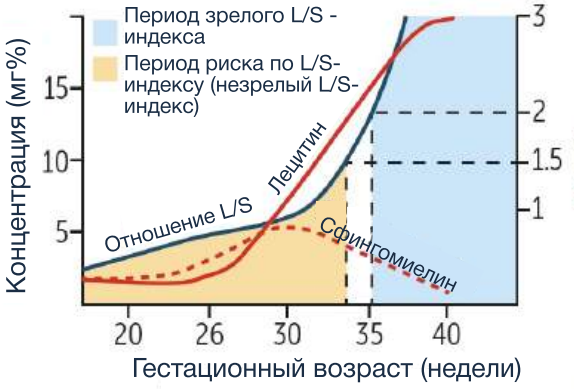

АНАТОМИЯ

Дыхательное дерево

Зона	Описание
Проводящая зона	Крупные дыхательные пути включают полость носа, глотку, гортань, трахею и бронхи. Сопротивление воздушному потоку максимально в крупных и средних бронхах. Мелкие дыхательные пути представлены бронхиолами, которые далее делятся на терминальные бронхиолы (большое число параллельно расположенных бронхиол → минимальное сопротивление воздушному потоку). Выполняет функции согревания, увлажнения и фильтрации вдыхаемого воздуха, но не участвует в газообмене → «анатомическое мёртвое пространство». Хрящевые элементы и бокаловидные клетки слизистой оболочки прослеживаются до дистальных отделов бронхов. Эпителий бронхов в основном представлен многорядным мерцательным цилиндрическим эпителием, который сохраняется до начала терминальных бронхиол, где постепенно сменяется однослойным кубическим эпителием. Этот эпителий обеспечивает удаление слизи и инородных частиц из дыхательных путей (мукоцилиарный эскалатор / мукоцилиарный клиренс). Гладкомышечные клетки стенки дыхательных путей прослеживаются до конца терминальных бронхиол (дистальнее встречаются единично).
Респираторная зона	Паренхима лёгких; включает респираторные бронхиолы, альвеолярные ходы и альвеолы. Непосредственно участвует в газообмене. В респираторных бронхиолах эпителий преимущественно однослойный кубический; по мере продвижения к альвеолам он переходит в однослойный плоский эпителий. Мерцательный эпителий с ресничками заканчивается на уровне респираторных бронхиол. Альвеолярные макрофаги удаляют инородный материал и участвуют в формировании местного иммунного ответа.

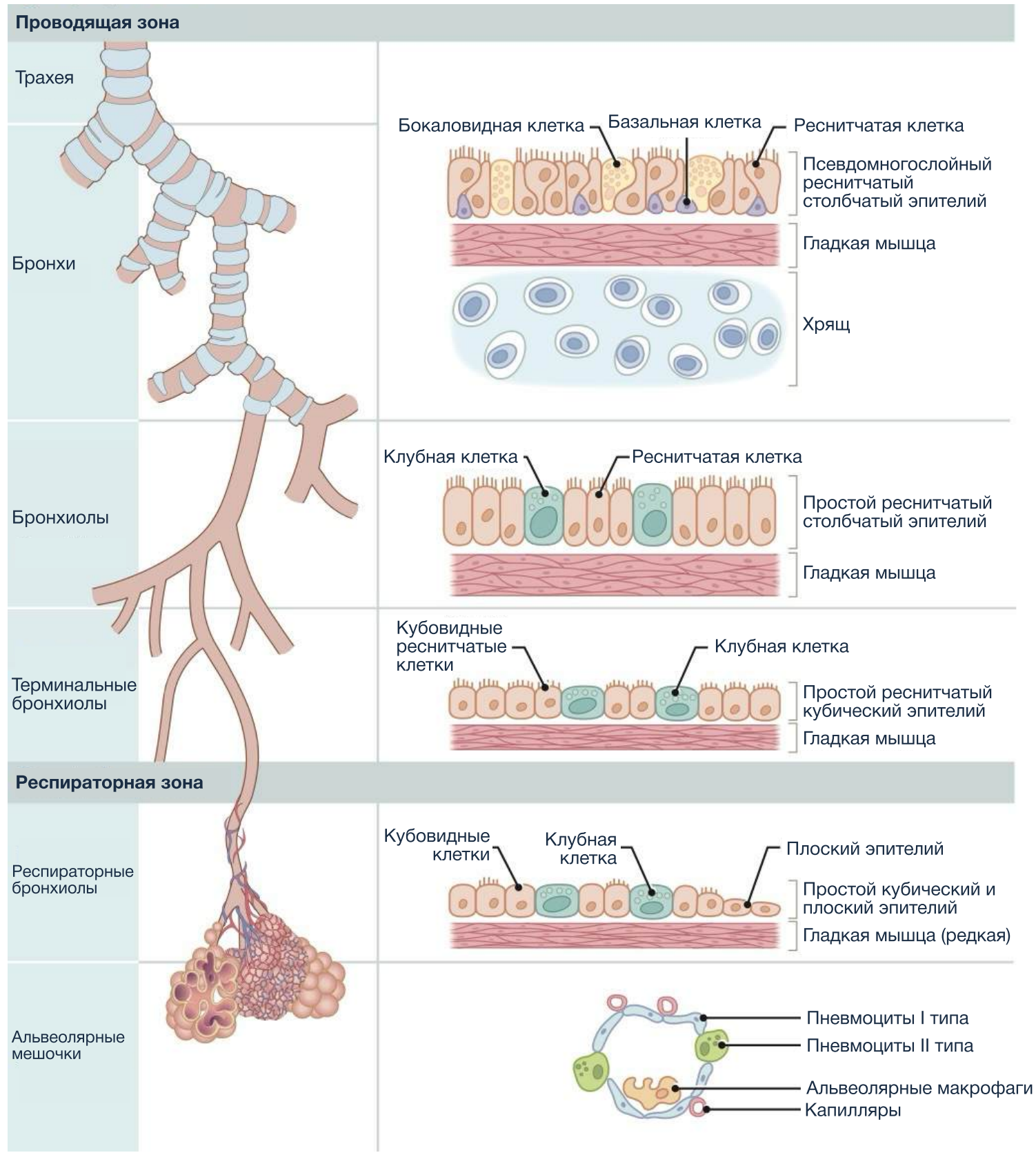
Проводящая зона
Трахея
Бронхи
Бронхиолы
Терминальные бронхиолы
Респираторная зона
Респираторные бронхиолы
Альвеолярные мешочки
Бокаловидная клетка
Базальная клетка
Реснитчатая клетка
Псевдомногослойный реснитчатый столбчатый эпителий
Гладкая мышца
Хрящ
Клубная клетка
Реснитчатая клетка
Простой реснитчатый столбчатый эпителий
Гладкая мышца
Кубовидные реснитчатые клетки
Клубная клетка
Простой реснитчатый кубический эпителий
Гладкая мышца
Кубовидные клетки
Клубная клетка
Плоский эпителий
Простой кубический и плоский эпителий
Гладкая мышца (редкая)
Пневмоциты I типа
Пневмоциты II типа
Альвеолярные макрофаги
Капилляры

Анатомия лёгких

Правое лёгкое состоит из трёх долей; левое лёгкое имеет меньше долей — две, а также язычковую долю (lingula), являющуюся гомологом средней доли правого лёгкого. Вместо средней доли в левом лёгком располагается пространство, занимаемое сердцем (рис. A).

Соотношение лёгочной артерии и бронха в воротах каждого лёгкого обозначают мнемоникой RALS (Right Anterior; Left Superior): справа лёгочная артерия расположена спереди от бронха, слева — выше бронха. Карина трахеи находится кзади от восходящей аорты и кпереди и медиальнее нисходящей аорты (рис. B).

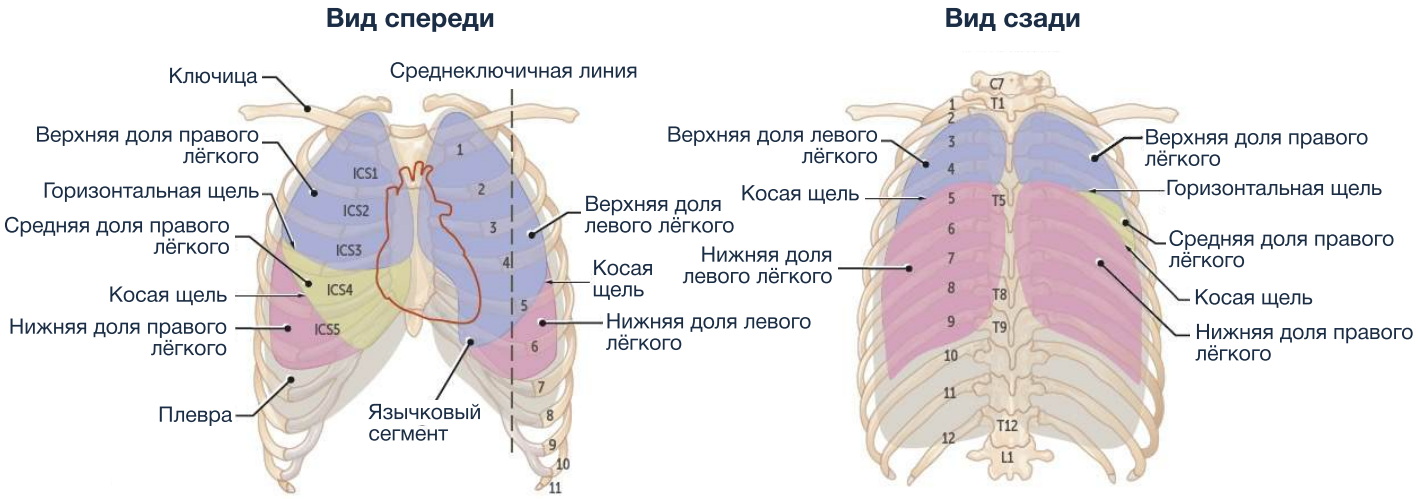

ICS = межрёберное пространство

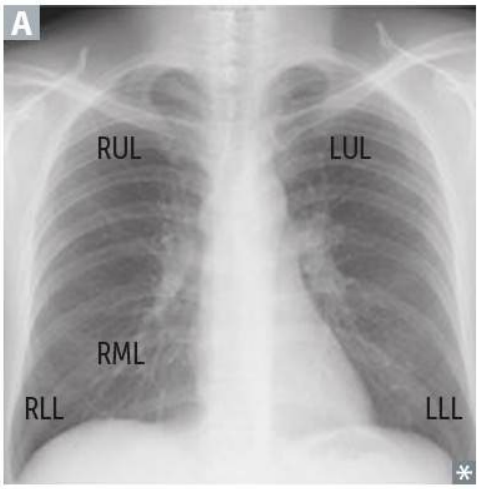

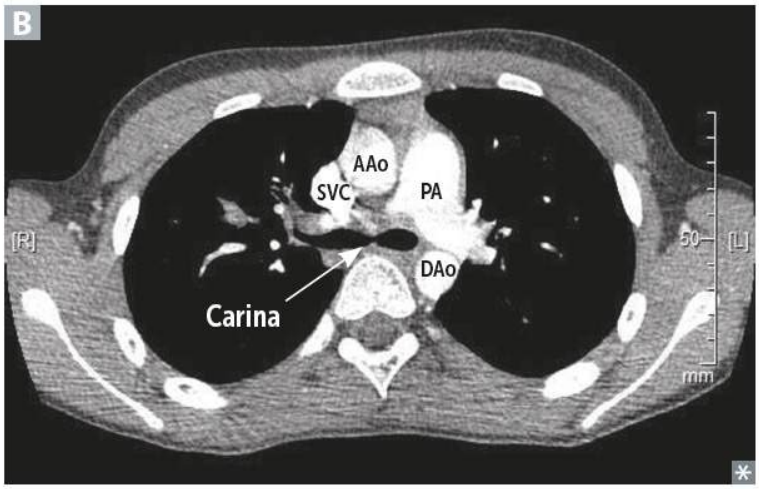

Правое лёгкое чаще служит местом локализации аспирированных инородных тел, поскольку правый главный бронх шире, более вертикален и короче левого.

При аспирации инородного предмета:

- В положении лёжа на спине инородное тело обычно попадает в верхний сегмент нижней доли правого лёгкого или, иногда, в задний сегмент верхней доли правого лёгкого;
- В положении лёжа на правом боку или на животе — как правило, в верхнюю долю правого лёгкого;
- В положении стоя или сидя — обычно в нижнюю долю правого лёгкого.

Торакоцентез — манипуляция в плевральной полости между висцеральным и париетальным листками плевры.

- Торакоцентез выполняют для удаления жидкости или воздуха из этой полости.
- Иглу проводят над верхним краем ребра, чтобы избежать повреждения сосудисто-нервного пучка, проходящего под каждым ребром. Пункцию не следует выполнять ниже IX ребра из-за риска повреждения внутрибрушных органов (например, правой доли печени, селезёнки).

Структуры диафрагмы

Структуры, проходящие через диафрагму:

- На уровне Т8 — нижняя полая вена, правый диафрагмальный нерв.
- На уровне Т10 — пищевод, блуждающий нерв (vagus, черепной нерв X; два ствола).
- На уровне Т12 — аорта (красная), грудной лимфатический проток (белый), непарная вена (синяя) (**мнемоника:** «At T-1-2 it's the red, white, and blue»).

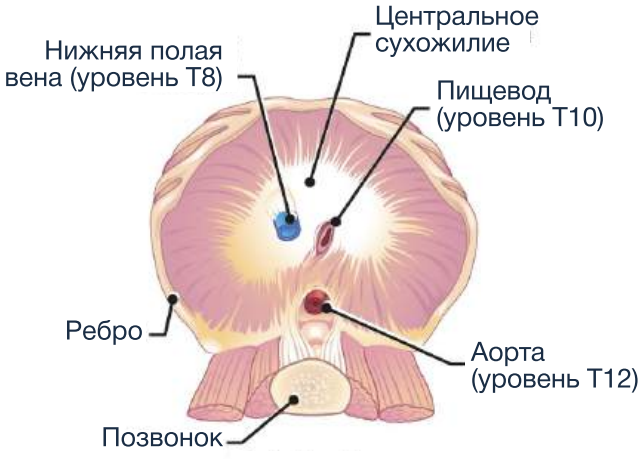

Вид снизу

Диафрагма иннервируется корешками С3–С5 (диафрагмальный нерв). Боль при раздражении диафрагмы может иррадиировать в область плеча (С5) и в зону прикрепления трапециевидной мышцы (С3, С4). Повреждение диафрагмального нерва приводит к подъёму ипсилатерального купола диафрагмы на рентгенограмме.

Число букв в названии структуры соответствует уровню Т:

- T8: «vena cava» (нижняя полая вена, IVC)
- T10: «(o)esophagus» (пищевод)
- T12: «aortic hiatus» (аортальное отверстие диафрагмы)

Мнемоника: «I ate (8) ten eggs at twelve».

Мнемоника иннервации диафрагмы: «C3, 4, 5 keeps the diaphragm alive».

Другие бифуркации:

- Общая сонная артерия делится на уровне C4.
- Трахея делится на уровне T4.
- Брюшная аорта делится на уровне L4.

ФИЗИОЛОГИЯ

Объёмы и ёмкости лёгких

Есть 4 объёма и 4 ёмкости.
Примечание: ёмкость представляет собой сумму ≥ 2 физиологических объёмов.

Показатель	Определение
Дыхательный объём, Vt	Воздух, который поступает в лёгкие при каждом спокойном вдохе, 6–8 мл/кг, обычно ~500 мл.
Инспираторный резервный объём, IRV	Воздух, который может быть дополнительно вдохнут после обычного вдоха.
Экспираторный резервный объём, ERV	Воздух, который может быть дополнительно выдохнут после обычного выдоха.
Остаточный объём лёгких, RV	Воздух, остающийся в лёгких после максимального выдоха; остаточный объём и любая ёмкость лёгких, включающая остаточный объём, не могут быть измерены спирометрией.
Инспираторная ёмкость, IC	**IRV + Vt.** Максимальный объём воздуха, который человек может вдохнуть после обычного выдоха в состоянии покоя
Функциональная остаточная ёмкость, FRC	**RV + ERV.** Объём воздуха в лёгких после обычного выдоха; при этом наружная тяга грудной стенки уравновешена внутренней коллабирующей силой лёгких.
Жизненная ёмкость лёгких, VC	**IRV + Vt + ERV.** Максимальный объём газа, который может быть выдохнут после максимального вдоха.
Общая ёмкость лёгких, TLC	**IRV + Vt + ERV + RV = VC + RV.** Объём газа, присутствующий в лёгких после максимального вдоха.

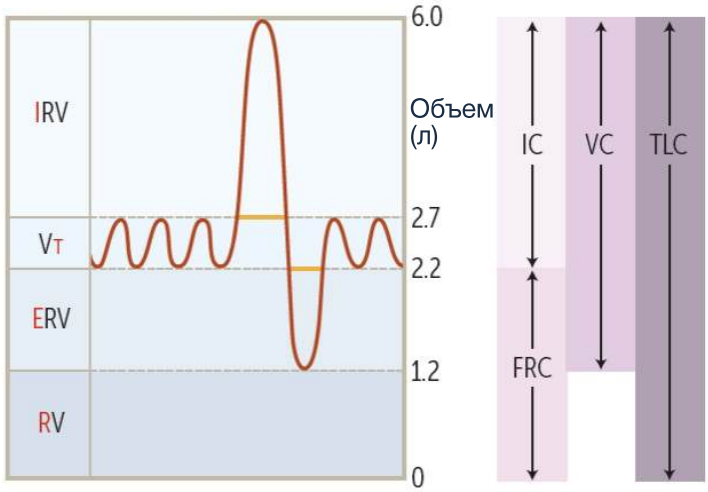

- IRV - инспираторный резервный объём
- Vt - дыхательный объём
- ERV - экспираторный резервный объём
- RV - остаточный объём лёгких
- IC - инспираторная ёмкость
- FRC - функциональная остаточная ёмкость
- VC - жизненная ёмкость лёгких
- TLC - общая ёмкость лёгких

Работа дыхания

Это энергетические затраты (или расход O_2) дыхательной мускулатуры, необходимые для обеспечения такой вентиляции лёгких, которая покрывает метаболические потребности организма. Она включает две основные составляющие: эластическую работу и работу, связанную с преодолением сопротивления воздушному потоку (flow-resistive work), то есть работу по преодолению эластической тяги лёгких и грудной клетки и сопротивления дыхательных путей (работа = сила × путь = давление × объём).

В норме работа дыхания минимальна при оптимальном сочетании частоты дыхания (respiratory rate, RR) и дыхательного объёма (Vt). Она возрастает при рестриктивных заболеваниях лёгких (увеличивается работа по преодолению эластической тяги; пациент дышит часто и поверхностно — ↑RR, ↓Vt) и при обструктивных заболеваниях лёгких (возрастает работа по преодолению сопротивления дыхательных путей; пациент дышит реже и глубже — ↓RR, ↑Vt).

Определение физиологического мёртвого пространства

$VD = Vt \times (PaCO_2 - PECO_2) / PaCO_2$

VD — физиологическое мёртвое пространство, включающее анатомическое мёртвое пространство проводящих дыхательных путей и альвеолярное мёртвое пространство; у здорового человека наибольший вклад в альвеолярное мёртвое пространство вносит верхушка лёгкого.

VD — это объём вдыхаемого воздуха, который не участвует в газообмене.

$PaCO_2$ — парциальное давление CO_2 в артериальной крови.

$PECO_2$ — парциальное давление CO_2 в выдыхаемом воздухе.

Физиологическое мёртвое пространство у здорового человека приблизительно соответствует анатомическому мёртвому пространству. При заболеваниях лёгких, сопровождающихся несоответствием вентиляции и перфузии, физиологическое мёртвое пространство может превышать анатомическое.

Вентиляция

Минутная вентиляция

Обозначается VE. Общий объём газа, входящего в лёгкие и выходящего из них за 1 минуту.
Формула: V̇E = Vt × RR.

Альвеолярная вентиляция

Обозначается VA. Общий объём газа, достигающего альвеол, за 1 минуту.
Формула: V̇A = (Vt – VD) × RR.

Нормальные значения

- RR (частота дыхания) = 12–20 дыханий/мин;
- Vt (дыхательный объём) = 500 мл/вдох;
- VD (объём мёртвого пространства) = 150 мл/вдох

Механические свойства лёгких и грудной стенки

При вдохе кривая «давление–объём» отличается от кривой при выдохе, что связано с необходимостью преодоления сил поверхностного натяжения во время вдоха.

Гистерезис (hysteresis) — это различие между давлением при вдохе (когда объём увеличивается) и давлением при выдохе (когда объём уменьшается). По исторически сложившейся традиции и ввиду малой величины этих давлений лёгочные давления всегда приводятся в см вод. ст. (cm H_2O).

Эластическая тяга

Склонность лёгких спадаться (коллабировать) внутрь и тенденция грудной клетки расправляться кнаружи.

При функциональной остаточной ёмкости лёгких (functional residual capacity, FRC) давление в дыхательных путях и альвеолах равно атмосферному давлению (PB, условно принимаемому за ноль), а внутриплевральное давление остаётся отрицательным, что предотвращает ателектаз.

Внутренний эластический компонент лёгких уравновешивается наружной тягой грудной клетки. Суммарное давление в системе равно атмосферному. Лёгочное сосудистое сопротивление (pulmonary vascular resistance, PVR) при этом минимально.

Комплаенс (растяжимость)

Изменение объёма лёгких при изменении трансмурального давления (ΔV/ΔP). Обратно пропорционален жёсткости стенки и увеличивается под влиянием сурфактанта.

- ↑ комплаенс — лёгкие легче расправляются и наполняются воздухом (например, при эмфиземе, у лиц пожилого возраста).
- ↓ комплаенс — лёгкие труднее расправить (например, при лёгочном фиброзе, пневмонии, ARDS (острый респираторный дистресс-синдром), отёке лёгких).

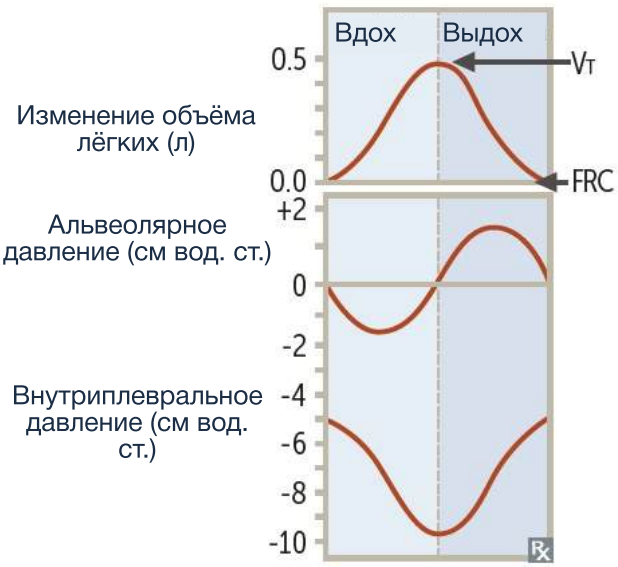

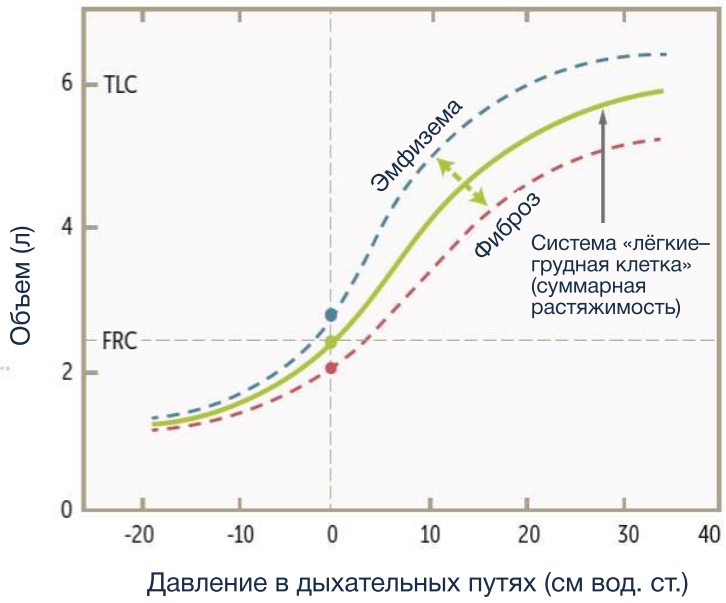

Лёгочное кровообращение

- В норме представляет собой систему с низким сосудистым сопротивлением и высоким комплаенсом (высокой ёмкостью).
- Снижение альвеолярного парциального давления кислорода PAO_2 вызывает гипоксическую вазоконстрикцию, перераспределяющую кровоток от плохо вентилируемых участков лёгкого к хорошо вентилируемым зонам.
- **Перфузионно ограниченный перенос** — O_2 (у здоровых лиц), CO_2, N_2O. Парциальное давление газа выравнивается уже в проксимальной части капилляра; усилить обмен можно только за счёт увеличения кровотока.
- **Диффузионно ограниченный перенос** — O_2 (при эмфиземе, лёгочном фиброзе), CO. Газ не успевает достичь равновесия к моменту, когда кровь достигает дистального конца капилляра. O_2 диффундирует через альвеолярную мембрану относительно медленно, тогда как CO_2 — очень быстро. Патологические состояния, приводящие к диффузионному ограничению (например, лёгочный фиброз), чаще вызывают раннюю гипоксемию, чем гиперкапнию.

- Хроническая гипоксическая вазоконстрикция может приводить к развитию лёгочной артериальной гипертензии и/или лёгочного сердца (cor pulmonale).

Диффузионный поток J описывается уравнением
$J = A \times D_k \times (P_1 - P_2) / \Delta x$,
где A — площадь поверхности газообмена; Δx — толщина альвеолярной стенки; D_k — коэффициент диффузии газа; $(P_1 - P_2)$ — разность парциальных давлений.
- при эмфиземе уменьшается A;
- при лёгочном фиброзе увеличивается Δx.

DLCO (диффузионная способность лёгких по оксиду углерода, CO) характеризует степень перехода CO из альвеолярных воздушных пространств в кровь.

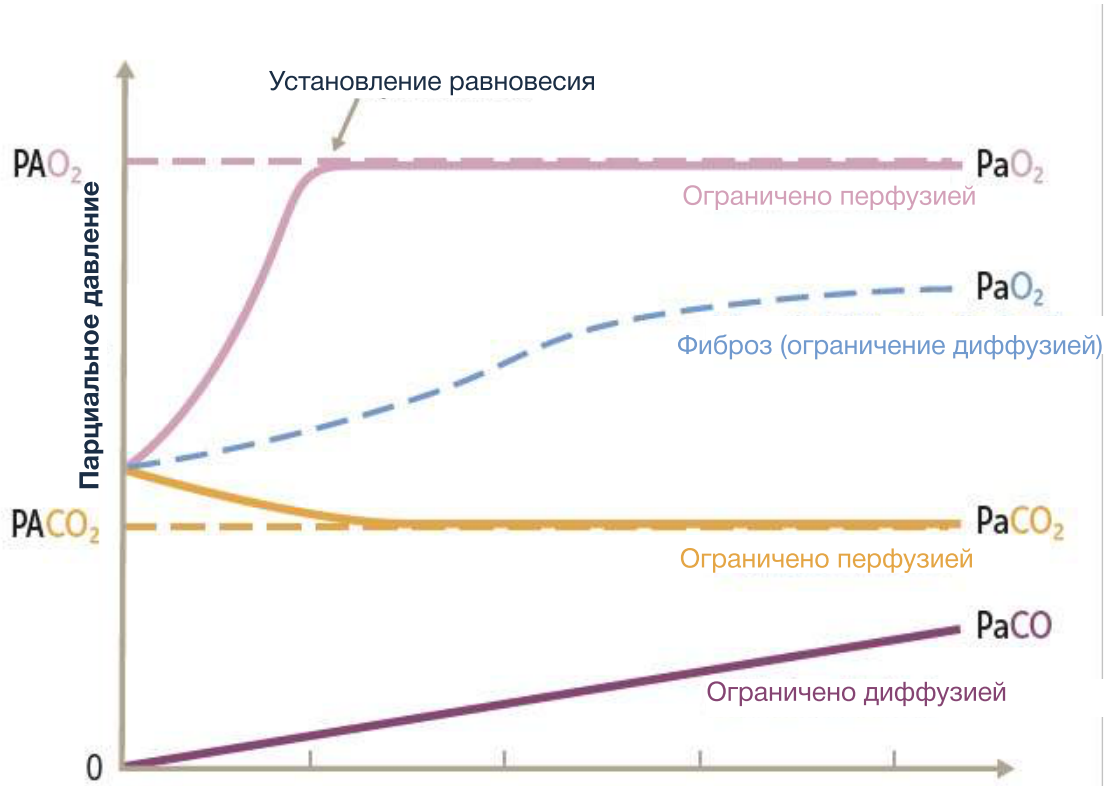

Pa = парциальное давление газа в крови лёгочного капилляра

PA = парциальное давление газа в альвеолярном воздухе

Лёгочное сосудистое сопротивление (PVR)

$$PVR = (P_{\text{легочная артерия}} - P_{\text{левое предсердие}}) / \dot{Q}$$

Помните: $\Delta P = \dot{Q} \times R$, следовательно, $R = \Delta P / \dot{Q}$
$R = 8\eta l / (\pi r^4)$

$P_{\text{легочная артерия}}$ — давление в лёгочной артерии.
$P_{\text{левое предсердие}}$ ≈ давление окклюзии лёгочной артерии (pulmonary artery occlusion pressure), также называемое давлением заклинивания в лёгочных капиллярах (pulmonary capillary wedge pressure).
$\dot{Q}$ — сердечный выброс (мл/мин).
R — сосудистое сопротивление.
η — вязкость крови.
l — длина сосуда.
r — радиус сосуда.

Несоответствие вентиляции и перфузии

В идеале минутная вентиляция (V) согласована с перфузией (Q) (то есть отношение $V/\dot{Q} = 1$), что обеспечивает адекватный газообмен.

Зоны лёгких:

- $V/\dot{Q}$ в верхушке лёгкого ≈ 3 («потерянная» вентиляция, часть вентиляции не сопровождается достаточной перфузией).
- $V/\dot{Q}$ у основания лёгкого ≈ 0,6 («потерянная» перфузия, часть кровотока не участвует в газообмене).

И вентиляция, и перфузия больше выражены у оснований лёгких, чем в их верхушках.

При физической нагрузке (увеличение сердечного выброса) происходит вазодилатация капилляров в верхушках лёгких, и отношение $V/\dot{Q}$ приближается к 1.

Некоторые микроорганизмы, предпочитающие среду с высоким содержанием O_2 (например, Mycobacterium tuberculosis), лучше всего размножаются в верхушках лёгких.

$V/\dot{Q} = 0$ — обструкция дыхательных путей (шунт). При шунтировании ингаляция 100% O_2 не повышает PaO_2 (например, при аспирации инородного тела).

$\dot{V}/\dot{Q} = \infty$ — обструкция кровотока (физиологическое мёртвое пространство). При условии, что объём мёртвого пространства <100%, ингаляция 100% O_2 повышает PaO_2 (например, при тромбоэмболии лёгочной артерии).

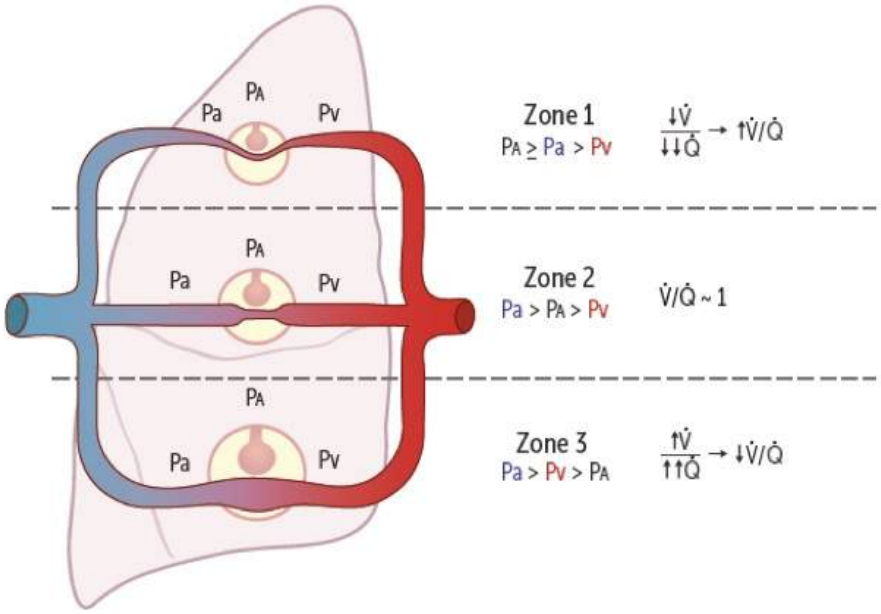

Альвеолярное газовое уравнение

$$P_{AO_2} = P_{IO_2} - \frac{P_{aCO_2}}{RQ}$$

$$\approx 150 \text{ мм рт. ст.} - \frac{P_{aCO_2}}{0{,}8}*$$

*На уровне моря при дыхании атмосферным воздухом.

- **PAO_2** — парциальное давление O_2 в альвеолярном воздухе (мм рт. ст.).
- **PIO_2**— парциальное давление O_2 во вдыхаемом воздухе (мм рт. ст.).
- **$PaCO_2$** — парциальное давление CO_2 в артериальной крови (мм рт. ст.).
- **RQ** (respiratory quotient — дыхательный коэффициент) = объём CO_2, образующегося при метаболизме, / объём потреблённого O_2.

Альвеолярно-артериальный градиент (A–a gradient) = PAO_2–PaO_2
Нормальный A–a-градиент можно приблизительно оценить по формуле: (возраст / 4) + 4

Например, у человека моложе 40 лет градиент должен быть < 14 мм рт. ст.

Транспорт углекислого газа

- Большая часть CO_2 (≈90 %) в эритроцитах превращается в HCO_3^- (1), после чего в виде бикарбоната переносится плазмой крови к лёгким (с последующим высвобождением CO_2 в результате реакции, катализируемой карбоангидразой). Около 5 % CO_2 связывается с различными белками плазмы (карбаминовые соединения), включая N-концевой участок глобина в дезоксигемоглобине эритроцитов, с образованием карбамино-гемоглобина или $HbCO_2$ (2).
- Небольшая доля CO_2 (≈5 %) растворяется непосредственно в плазме крови (3).

В лёгких оксигенация гемоглобина способствует диссоциации H^+, равновесие смещается в сторону образования CO_2, и CO_2 высвобождается из эритроцитов (эффект Холдэйна).

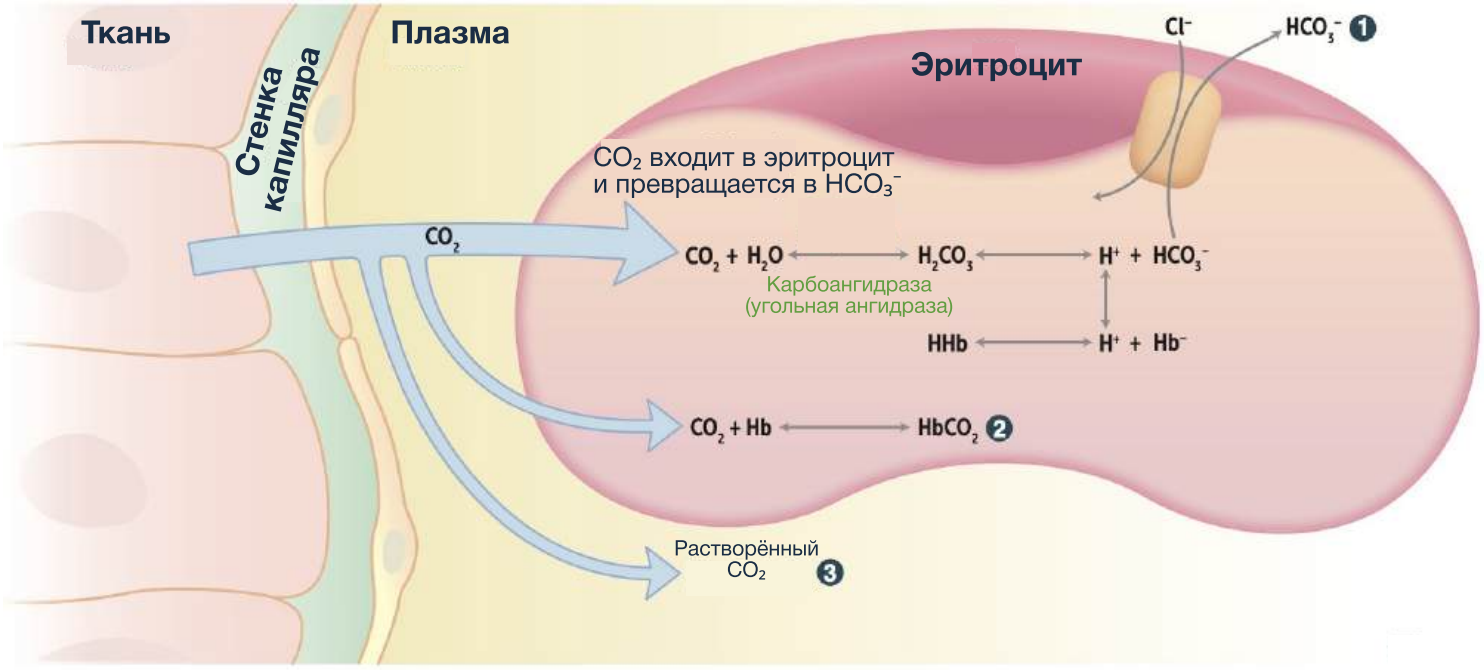

Гипоксия и гипоксемия

Гипоксия

↓ доставка O_2 к тканям. Чаще всего обусловлена ↓ сердечного выброса, гипоксемией (недостаточная оксигенация крови с ↓ PaO_2), ишемией, анемией, отравлением CO или цианидами.

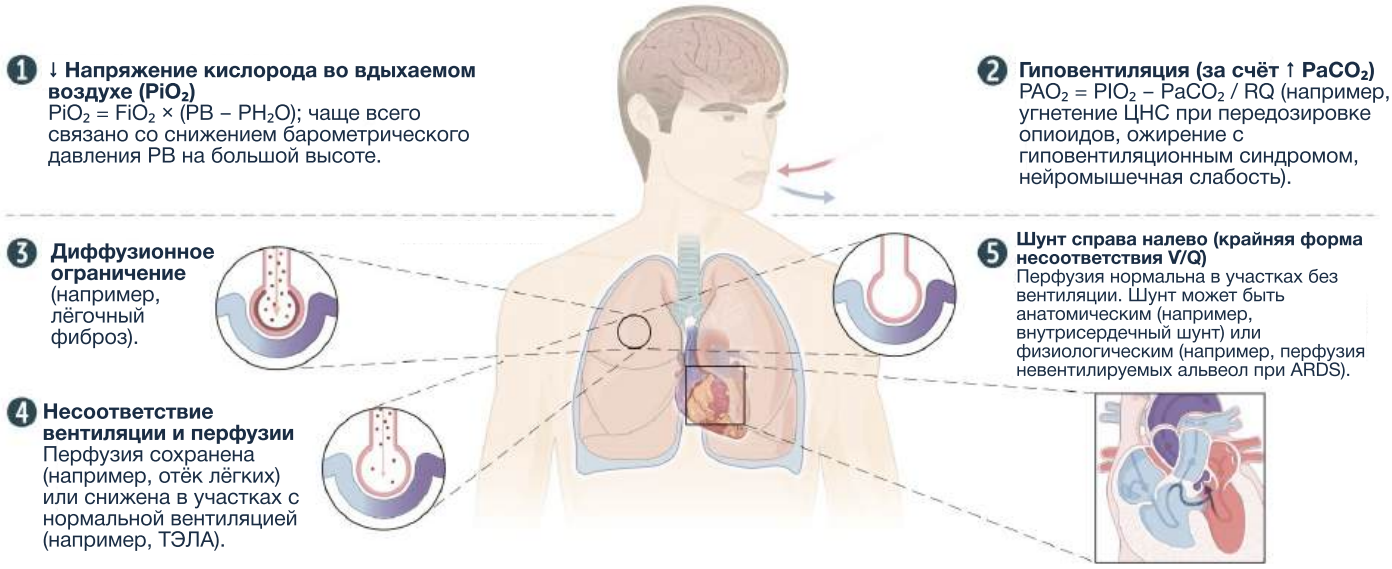

Гипоксемия

Недостаточная оксигенация крови (↓ PaO_2).

Гемоглобин

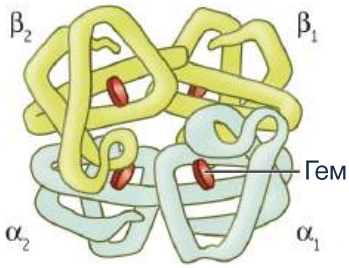

Нормальный гемоглобин (Hb) взрослого состоит из полипептидных субъединиц (2 α- и 2 β-цепи), каждая из которых связывает одну молекулу O_2. Hb является аллостерическим белком и проявляет положительную кооперативность при связывании O_2, так что:

- Оксигенированный Hb обладает высокой аффинностью к O_2 (примерно в 300 раз выше);
- Дезоксигенированный Hb имеет низкую аффинность к O_2, что способствует высвобождению/отдаче O_2.

Белковая часть молекулы гемоглобина выполняет буферную функцию по отношению к ионам H^+ и CO_2.

Миоглобин состоит из одной полипептидной цепи, связанной с одной гемовой группой. Его сродство к кислороду выше, чем у Hb. Миоглобин необходим для полноценной оксигенации мышц, активно работающих в аэробных условиях.

Содержание кислорода в крови

Содержание O_2 = (O_2, связанный с гемоглобином) + (O_2, растворённый в плазме) = (1,34 × Hb × SaO_2) + (0,003 × PaO_2).

- **SaO_2** — процентное насыщение артериальной крови O_2.
- **0,003** — коэффициент растворимости O_2; PaO_2 — парциальное давление O_2 в артериальной крови.

В норме 1 г Hb может связывать 1,34 мл O_2; нормальное содержание Hb в крови — около 15 г/дл.

Ёмкость крови по переносу O_2 ≈ 20 мл O_2/дл крови.
При ↓ Hb снижается содержание O_2 в артериальной крови, но насыщение O_2 (SaO_2) и PaO_2 остаются без изменений.

Доставка O_2 к тканям = сердечный выброс × содержание O_2 в крови.

Состояние	Концентрация Hb	SaO_2	PaO_2	Общее содержание O_2
Отравление CO	Норма	↓ (CO конкурирует с O_2)	Норма	↓
Анемия	↓	Норма	Норма	↓
Полицитемия	↑	Норма	Норма	↑
Метгемоглобинемия	Норма	↓ (Fe^{3+} плохо связывает O_2)	Норма	↓
Отравление цианидами	Норма	Норма	Норма	Норма

Кривая диссоциации оксигемоглобина

Сдвиги кривой диссоциации оксигемоглобина (oxyhemoglobin dissociation curve, ODC) отражают локальные потребности тканей в кислороде. Они могут быть полезными (обеспечивают возросшие метаболические потребности) или вредными (при интоксикациях, патологических состояниях).

Сдвиг ODC вправо отражает ↓ сродства Hb к O_2 → ↑ отдачи/разгрузки O_2 в тканях.

Физиологически возникает при ↑ потребности в O_2: физическая нагрузка, ↑ $[H^+]$ (ацидоз), ↑ температуры/лихорадка, гипоксия (↑ 2,3-бисфосфоглицерата, 2,3-BPG); на клеточном уровне обусловлен ↑ $[H^+]$ и ↑ pCO_2, возникающими при тканевом метаболизме (эффект Бора).

Сдвиг ODC влево отражает ↑ сродства Hb к O_2 → ↓ отдачи O_2 тканям.

Физиологически наблюдается при ↓ потребности в O_2 (↓ температуры) и при беременности (фетальный Hb имеет более высокое сродство к O_2, чем взрослый Hb; кроме того, ↑ связывание O_2 связано с ↓ сродства к 2,3-BPG → левый сдвиг, обеспечивающий переход O_2 через плаценту к плоду).

Патологически левый сдвиг возникает при ↑ CO, ↑ метгемоглобина (MetHb), некоторых генетических мутациях (↓ 2,3-BPG).
Запомнить: left is lower — при левом сдвиге перечисленные факторы (температура, pCO_2, $[H^+]$, 2,3-BPG) ниже.

Кривая ODC имеет сигмоидную форму за счёт положительной кооперативности: тетрамерная молекула Hb может связывать 4 молекулы O_2, причём сродство к каждой последующей молекуле O_2 возрастает. Миоглобин является мономерным белком и не демонстрирует положительную кооперативность; его кривая насыщения не имеет сигмоидной формы.

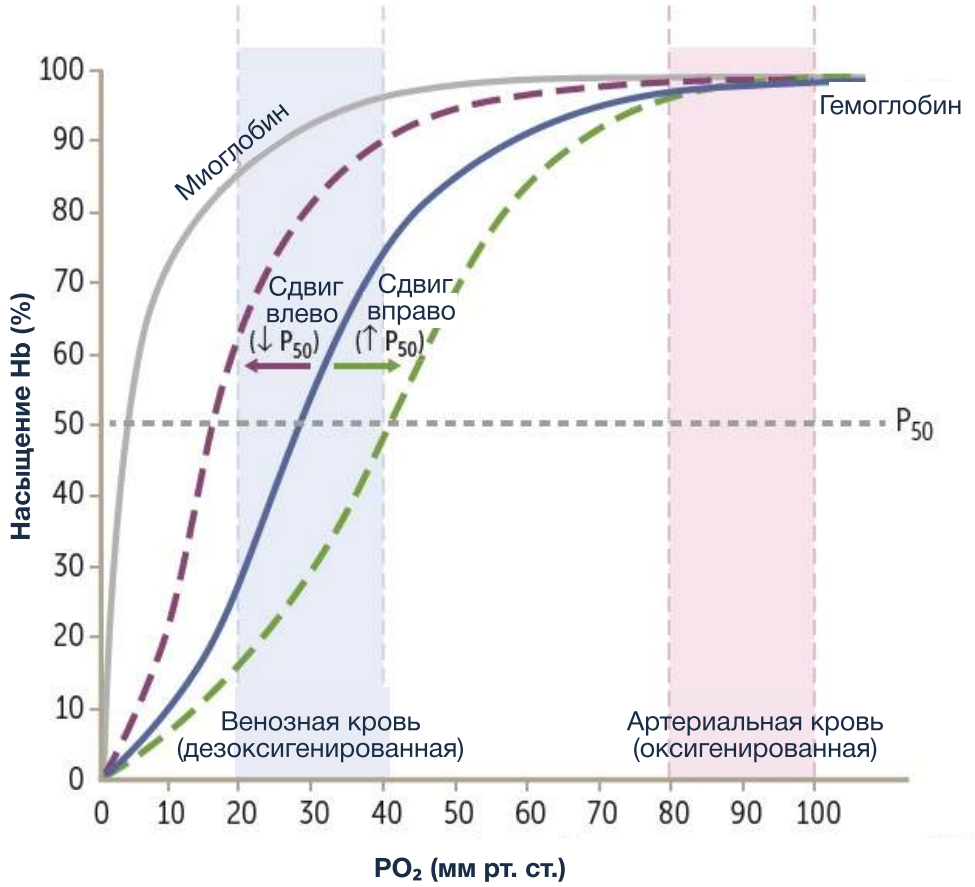

Ответ на воздействие высокогорья

- Постоянная FiO_2, но ↓ PB → ↓ парциального давления кислорода в атмосферном воздухе (PIO_2) → ↓ PaO_2 → ↑ вентиляции → ↓ $PaCO_2$ → респираторный алкалоз → горная болезнь (головная боль, тошнота, утомляемость, ощущение лёгкого головокружения, нарушения сна).
- Хроническое ↑ вентиляции.
  - ↑ продукции эритропоэтина (преимущественно в почках) → ↑ гематокрита и концентрации Hb (вследствие хронической гипоксемии).
  - ↑ 2,3-бисфосфоглицерата (2,3-BPG), который связывается с Hb → сдвиг кривой диссоциации оксигемоглобина вправо → ↑ отдачи O_2; обусловлено усилением гликолиза и изомеризацией 2,3-BPG под действием бисфосфоглицератмутазы.
- Клеточные изменения (↑ числа митохондрий).
  - ↑ почечной экскреции HCO_3^- для компенсации респираторного алкалоза (можно дополнительно усилить приёмом ацетазоламида).
- Хроническая гипоксическая лёгочная вазоконстрикция → ↑ лёгочного сосудистого сопротивления → лёгочная артериальная гипертензия, гипертрофия правого желудочка

Ответ на физическую нагрузку

- ↑ частоты сердечных сокращений (HR) и ↑ ударного объёма (SV) → ↑ сердечного выброса (Q) → ↑ лёгочного кровотока → ↑ отношения $\dot{V}/\dot{Q}$ от основания к верхушке лёгких (распределение вентиляции и перфузии становится более равномерным).
- ↑ тканевого дыхания → ↑ продукции CO_2 и ↓ pH в тканях → правый сдвиг кривой диссоциации оксигемоглобина → более интенсивная отдача O_2 тканям → ↑ потребления O_2 (↑ артерио-венозной разницы по O_2).
- ↑ частоты дыхания (RR), чтобы удовлетворить возросшую потребность в O_2 и удалить избыток CO_2 → ↑ лёгочного кровотока.
- PaO_2 и $PaCO_2$ поддерживаются гомеостатическими механизмами на близком к норме уровне.
- ↓ PvO_2 вследствие ↑ потребления O_2.
- ↑ $PvCO_2$ вследствие ↑ продукции CO_2.

Метгемоглобин

- Железо в молекуле Hb в норме находится в восстановленном (двухвалентном, Fe^{2+})
- Окисленная форма Hb (трёхвалентное, Fe^{3+}) имеет сниженное сродство к O_2 → развивается гипоксия тканей вследствие ↓ насыщения O_2 и ↓ содержания O_2 в крови. Fe^{3+} также обладает повышенным сродством к цианидам. Эта окисленная форма Hb называется метгемоглобином; состояние, характеризующееся его повышенным содержанием, — метгемоглобинемия.
- При обычных условиях концентрация метгемоглобина составляет 1–2 %, однако при более высоких уровнях развивается метгемоглобинемия, клинически проявляющаяся цианозом (не купируется ингаляцией дополнительного O_2) и появлением крови «шоколадного» цвета.
- Дапсон, местные анестетики (например, бензокаин) и нитриты (например, поступающие с пищей или из загрязнённых источников воды) вызывают отравление за счёт окисления Fe^{2+} до Fe^{3+}.
- Метгемоглобинемию лечат methylene blue и витамином C

Отравление цианидами и угарным газом (CO)

Оба токсина угнетают аэробный метаболизм путём ингибирования комплекса IV дыхательной цепи митохондрий (ETC, electron transport chain; цитохром-с-оксидаза) → гипоксия, которая не полностью коррегируется ингаляцией дополнительного O_2, и ↑ анаэробного метаболизма.

Раздел	Цианид	Угарный газ
Воздействие	Сгорание синтетических материалов, приём амигдалина (содержится в косточках абрикоса), проглатывание солей цианида (например, при суицидальных попытках), пострадавшие при пожарах. Риск цианидной токсичности при применении натрия нитропруссида при лечении гипертонических кризов.	Источники: табачный дым, печи и котлы, обогреватели, пожары, выхлопные газы автомобилей (неполное сгорание соединений углерода). Газ без запаха, вкуса, цвета и раздражающего действия. Одна из ведущих причин смерти от отравлений в мире.

Раздел	Цианид	Угарный газ
Клиническая картина	Головная боль, одышка, сонливость, судороги, кома. Кожа может быть гиперемированной («вишнёво-красный» оттенок) из-за ярко-красного цвета венозной крови. Венулы сетчатки выглядят ярко-красными. Дыхание может иметь запах горького миндаля.	Головная боль, рвота, спутанность сознания, нарушения зрения, кома. Возможна вишнёво-красная окраска кожи с буллёзными кожными высыпаниями. Часто поражаются сразу несколько человек (например, члены одной семьи при неисправной печи/котле).
Лабораторные данные	PaO_2 в норме, ↑ лактата → метаболический ацидоз с увеличенной анионным промежутком	PaO_2 в норме. ↑ карбоксигемоглобина по данным ко-оксиметрии (не различается при обычной пульсоксиметрии). Классически описаны двусторонние поражения бледного шара (globus pallidus) на МРТ, хотя подобные изменения изредка возможны и при цианидной токсичности.
Влияние на кривую «оксигемоглобин–O_2»	Цианид связывает цитохром a_3 в составе комплекса IV → кислорода достаточно, но он не может быть использован из-за блокирования окислительного фосфорилирования. Кривая диссоциации оксигемоглобина остаётся нормальной. Насыщение крови O_2 на ранних этапах может быть нормальным.	Сдвиг влево кривой диссоциации оксигемоглобина → ↑ сродства Hb к O_2 → ↓ отдачи O_2 тканям. CO конкурентно связывается с Hb, обладая более чем в 200 раз большим сродством к Hb, чем O_2, с образованием карбоксигемоглобина → ↓ доли Hb, насыщенного кислородом.
Лечение	Деконтаминация (например, снятие загрязнённой одежды). 100% O_2 малоэффективен; необходима терапия, способствующая связыванию и выведению цианида: • Гидроксокобаламин (связывает цианид → образование цианокобаламина → выведение почками). • Нитриты (окисляют Hb до метгемоглобина → метгемоглобин связывает цианид → образование цианометгемоглобина → ↓ токсичности). • Натрия тиосульфат (усиливает превращение цианида в тиоцианат → выведение почками).	Вдыхание 100% O_2 для преодоления повышенного сродства Hb к CO. При тяжёлой интоксикации — гипербарическая оксигенация. Период полувыведения карбоксигемоглобина ≈300 мин → сокращается до ≈80 мин при дыхании 100% O_2 → до ≈20 мин в барокамере с 100% O_2. При подозрении на сочетанное отравление CO и цианидами (например, у пострадавших при пожаре) предпочтительнее вводить гидроксокобаламин, а не нитриты или натрия тиосульфат, чтобы не усиливать метгемоглобинемию.

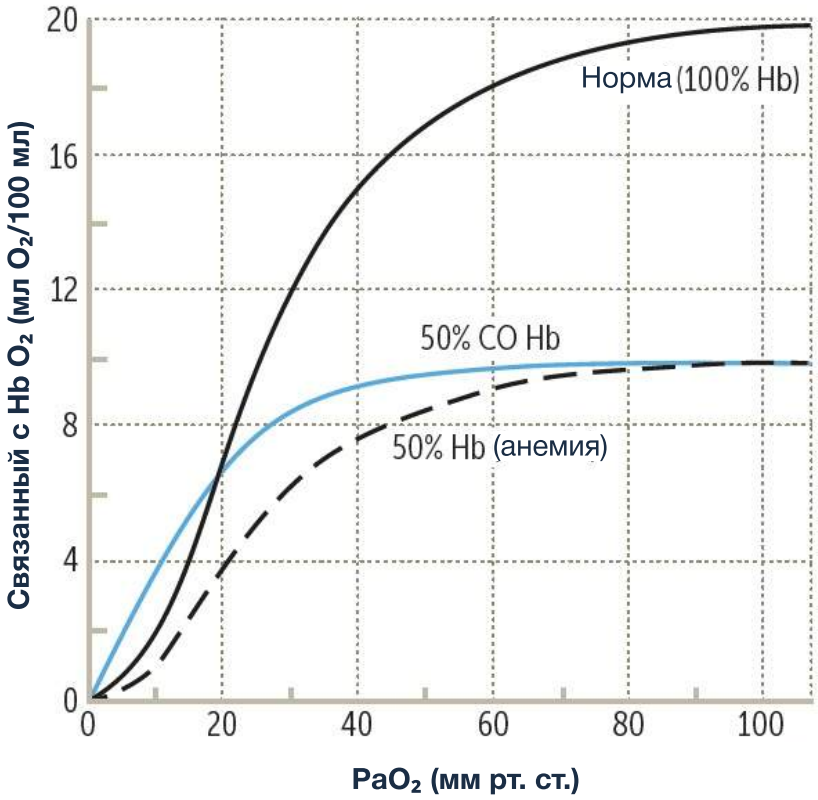
Норма (100% Hb)
50% CO Hb
50% Hb (анемия)
Связанный с Hb O_2 (мл O_2/100 мл)
PaO_2 (мм рт. ст.)
0
4
8
12
16
20
0
20
40
60
80
100

ПАТОЛОГИИ

Риносинусит

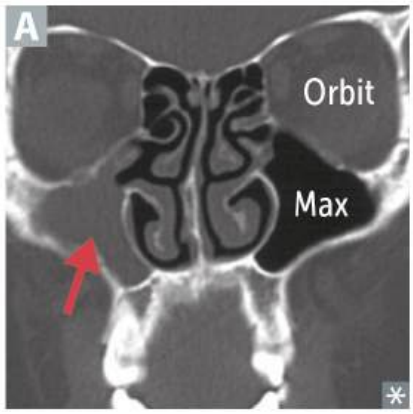

- Обструкция оттока секрета из околоносовых пазух в полость носа → воспаление и боль в соответствующей области. Чаще поражаются верхнечелюстные (гайморовы) пазухи, дренаж которых осуществляется «против силы тяжести», поскольку их естественные соустья расположены в верхнемедиальном отделе (на рис. А красная стрелка указывает на заполненную жидкостью правую верхнечелюстную пазуху).
- Верхний носовой ход дренирует задние клетки решётчатого лабиринта; средний носовой ход — лобную пазуху, верхнечелюстные пазухи и передние клетки решётчатой кости; нижний носовой ход — носослёзный проток.
- Острый риносинусит чаще всего вызывается вирусами (например, rhinovirus); может приводить к присоединению бактериальной инфекции. Наиболее частые бактериальные возбудители — нетипируемые штаммы Haemophilus influenzae, Streptococcus pneumoniae, Moraxella catarrhalis.
- Инфекции околоносовых пазух могут распространяться на орбиты, кавернозный синус и головной мозг, вызывая осложнения (например, орбитальный целлюлит, синдром поражения кавернозного синуса, менингит).

Эпистаксис

- Носовое кровотечение. Чаще всего возникает из переднего отдела перегородки носа (сплетение Киссельбаха в каудальной части перегородки). Жизнеугрожающие кровотечения возникают из задних отделов (повреждение клиновидно-нёбной артерии — ветви верхнечелюстной артерии).
- Распространённые причины: инородное тело, травма, аллергический ринит, носовые ангиофибромы (типично у юношей-подростков).

Мнемоника сплетения Киссельбаха: «Kiesselbach drives his Lexus with his LEGS» — его формируют:
L — верхняя губная артерия (superior labial artery),
E — передняя и задняя решётчатые артерии (anterior и posterior ethmoidal arteries),
G — большая нёбная артерия (greater palatine artery),
S — клиновидно-нёбная артерия (sphenopalatine artery).

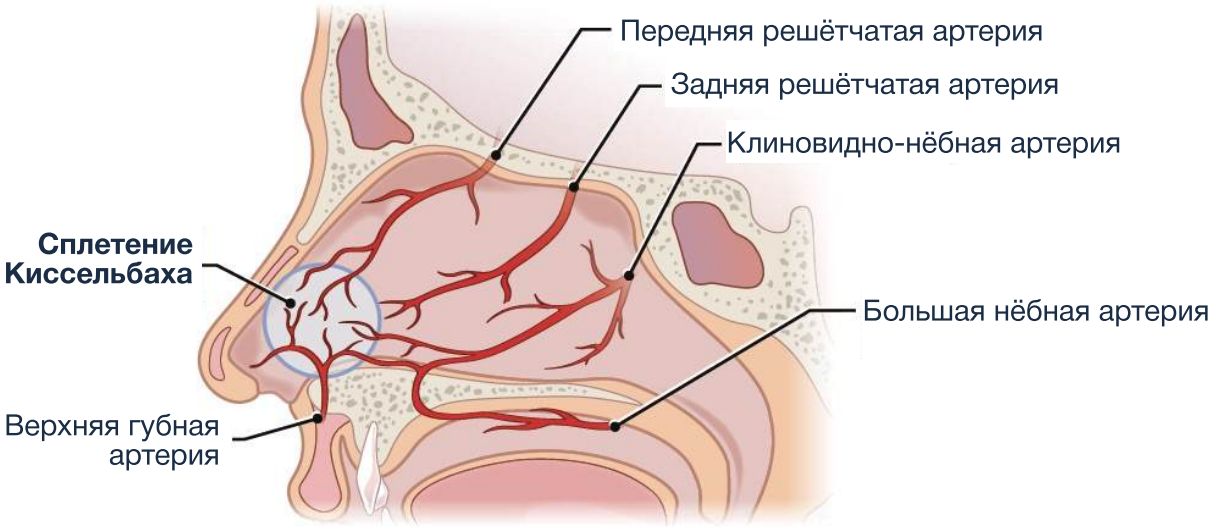

Рак головы и шеи

В большинстве случаев представляет собой плоскоклеточный рак. К факторам риска относятся курение, употребление алкоголя, инфицирование HPV-16 (орально-глоточная локализация), EBV (носоглоточная локализация).

Описывают феномен поля канцеризации (field cancerization): воздействие канцерогена на обширный участок слизистой оболочки → формирование множественных опухолей, развивающихся независимо друг от друга после экспозиции.

Рак носоглотки может проявляться односторонней носовой обструкцией, отделяемым из носа, носовыми кровотечениями. Обструкция слуховой (евстахиевой) трубы может приводить к среднему отиту и снижению слуха.

Папилломатоз гортани (также рецидивирующий респираторный папилломатоз) — доброкачественная опухоль гортани, как правило, поражающая участки многослойного плоского эпителия, например истинные голосовые складки, особенно у детей (предположительно вследствие инфицирования HPV при передаче вируса от матери ребёнку во время родов). Ассоциирован с HPV-6 и HPV-11. Клиническая картина зависит от уровня поражения: при вовлечении надскладочного отдела гортани преобладает дисфагия, при поражении голосового и подскладочного отделов — охриплость голоса

Тромбоэмболия лёгочной артерии (ТЭЛА)

- Закупорка ствола лёгочной артерии или её ветвей эмболическим материалом (обычно тромбом), образовавшимся в другом участке сосудистого русла.
- Поражённые альвеолы вентилируются, но не перфузируются (несоответствие V/Q). Клинически может проявляться внезапно возникшей одышкой, плевритической болью в груди, тахипноэ, тахикардией, гипоксемией, респираторным алкалозом.
- Крупные эмболы или седловидная эмболия (на рис. А красными стрелками показаны дефекты заполнения) могут вызвать внезапную смерть: тромб препятствует наполнению левого желудочка кровью, а увеличение размеров правого желудочка ещё больше нарушает наполнение ЛЖ (обструктивный шок).
- КТ-ангиография лёгочных артерий — метод визуализации выбора при подозрении на тромбоэмболию лёгочной артерии (на рис. В ищут дефекты заполнения контрастом).
- На ЭКГ чаще всего выявляется синусовая тахикардия или, реже, классическая аномалия S1Q3T3.
- **Линии Цана** (Lines of Zahn, рис. С) — чередующиеся слоистые участки розового цвета (тромбоциты, фибрин) и красного цвета (эритроциты), встречающиеся только в тромбах, сформировавшихся при жизни; помогают отличить прижизненные тромбы от посмертных.
- **Лечение:** антикоагулянты (например, гепарин, прямые ингибиторы тромбина и фактора Xa); при противопоказаниях к антикоагулянтной терапии — установка кава-фильтра в нижнюю полую вену (IVC filter).

Типы эмболии: жировая (Fat), воздушная (Air), тромботическая (Thrombus), бактериальная (Bacteria), амниотической жидкостью (Amniotic fluid), опухолевая (Tumor).

Мнемоника: An embolus moves like a FAT BAT.

- **Жировая эмболия** — связана с переломами длинных трубчатых костей и липосакцией; классическая триада: гипоксемия, неврологическая симптоматика, петехиальная сыпь.
- **Воздушная (газовая) эмболия** — выпадение пузырьков азота у водолазов при быстром всплытии (кессонная болезнь, декомпрессионная болезнь); лечение — гипербарическая оксигенация O_2. Может быть ятрогенной при инвазивных вмешательствах (например, постановка центрального венозного катетера).
- **Эмболия околоплодными водами** — обычно развивается во время родов или в послеродовом периоде, но может быть обусловлена травмой матки. Способна приводить к развитию ДВС-синдрома. Встречается редко, но характеризуется высокой летальностью.

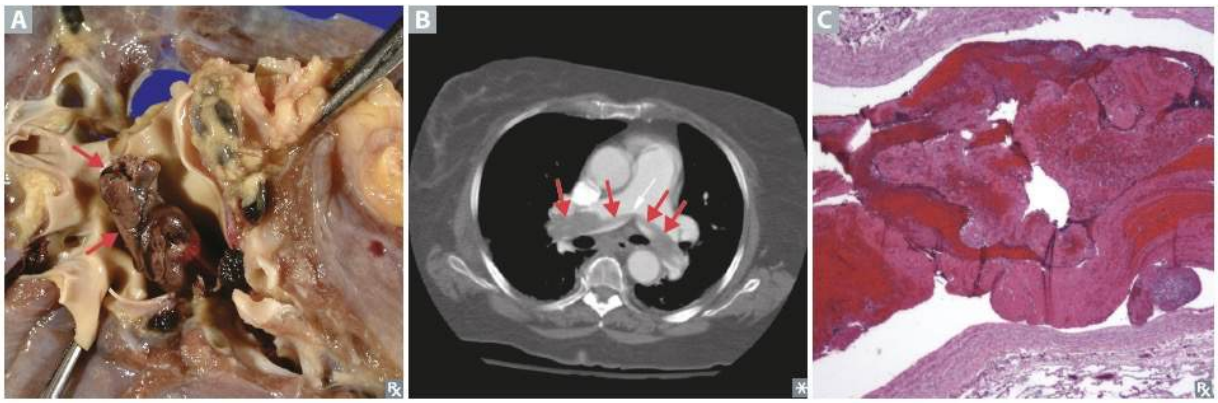

Патология средостения

В норме в средостении располагаются сердце, тимус, лимфатические узлы, пищевод и аорта.

Опухоли средостения

Некоторые патологические процессы (например, лимфома, рак лёгкого, абсцесс) могут возникать в любом отделе средостения, но существуют типичные ассоциации:

- **Передний отдел** — «4 T's»: thyroid — щитовидная железа (загрудинный зоб), thymic neoplasm — опухоли тимуса, teratoma — тератома, "terrible" lymphoma — «злокачественная» лимфома.
- **Средний отдел** — метастазы, грыжа пищеводного отверстия диафрагмы, бронхогенные кисты.
- **Задний отдел** — рак пищевода (может проявляться как опухолевидное образование в среднем средостении или распространяться в него), нейрогенные опухоли (например, нейрофиброма), множественная миелома.

Медиастинит

Воспаление тканей средостения. Чаще всего обусловлено послеоперационными осложнениями кардиоторакальных вмешательств (в течение ≤ 14 суток), перфорацией пищевода (часто при многократной рвоте) либо распространением одонтогенной/ретрофарингеальной инфекции по непрерывности.

Хронический медиастинит — также «фиброзирующий медиастинит»; связан с ↑ разрастанием соединительной ткани в средостении. Частой причиной является Histoplasma capsulatum.

Клинические проявления: лихорадка, тахикардия, лейкоцитоз, боль в груди, отделяемое из стернальной раны.

Пневмомедиастинум

Наличие газа (обычно воздуха) в средостении. Может быть спонтанным (при разрыве субплевральной буллы лёгкого) или вторичным (например, вследствие травмы, ятрогенного повреждения, при синдроме Бурхаве). Разрыв альвеол способствует распространению воздуха в средостение по перибронхиальным и периваскулярным влагалищам.

Клинические признаки: боль в груди, одышка, изменение тембра голоса, подкожная эмфизема, положительный симптом Хаммана (крепитация при аускультации сердца).

Петли «поток–объём»

Показатель петли «поток–объём»	Норма	Обструктивные заболевания лёгких	Рестриктивные заболевания лёгких
RV	—	↑	↓
FRC	—	↑	↓
TLC	—	↑	↓
FEV_1	>80 % от должной величины	↓↓	↓
FVC	>80 % от должной величины	Норма или ↓	↓
FEV_1/FVC	>70 %	↓ (FEV_1 снижен в большей степени, чем FVC)	Норма или ↑ (FEV_1 снижен пропорционально FVC)

RV — остаточный объём лёгких; FRC — функциональная остаточная ёмкость лёгких; TLC — общая ёмкость лёгких; FEV_1 (forced expiratory volume in 1 second — объём форсированного выдоха за 1-ю секунду); FVC (forced vital capacity — форсированная жизненная ёмкость лёгких).

На схеме:

- «Норма» — нормальная петля «поток–объём», показаны VC (жизненная ёмкость лёгких) и TLC.
- «Обструктивные» — при обструктивных заболеваниях петля смещена влево по оси объёма.
- «Рестриктивные» — при рестриктивных заболеваниях петля смещена вправо по оси объёма.

Обструктивные заболевания лёгких

Обструкция воздушного потока (↓↓ FEV_1, ↓ FVC, ↓ отношение FEV_1/FVC) → задержка воздуха в лёгких (↑ RV, → ↑ FRC и ↑ TLC) за счёт преждевременного спадения дыхательных путей при больших объёмах лёгких. К этой группе относятся хроническая обструктивная болезнь лёгких (ХОБЛ; включает хронический бронхит и эмфизему), бронхиальная астма и бронхоэктазы.

Хроническая обструктивная болезнь лёгких (ХОБЛ)

Часто связана с курением (наиболее значимый фактор риска), воздействием загрязнителей воздуха или аллергенов. Включает хронический бронхит и эмфизему, которые нередко сочетаются у одного пациента. Обострение ХОБЛ — острое ухудшение симптомов, часто ассоциированное с вирусной или бактериальной инфекцией верхних дыхательных путей.

Хронический бронхит

Критерии: продуктивный кашель (с отделением мокроты) в течение ≥3 месяцев в году как минимум на протяжении 2 последовательных лет. Дополнительно могут отмечаться одышка, свистящие хрипы, влажные хрипы (из-за слизи), цианоз (гипоксемия вследствие внутрилёгочного шунтирования крови), вторичная полицитемия. Со временем развивается метаплазия многорядного реснитчатого цилиндрического эпителия в многослойный плоский.

Механизмы: гипертрофия и гиперплазия слизистых желёз в стенках бронхов.

Повышение индекса Рида: отношение толщины слоя слизистых желёз слизистой оболочки к толщине стенки бронха от эпителия до хрящевой пластинки >50 %.

Эмфизема лёгких

Диагноз устанавливают по данным визуализирующих методов (прежде всего рентгенографии) или биопсии. На рентгенограмме органов грудной клетки: бочкообразная грудная клетка, увеличение переднезаднего размера (лучше видно на боковой проекции, рис. A), уплощение куполов диафрагмы, повышенная прозрачность лёгочных полей.

Механизмы

- Разрушение альвеолярных перегородок (рис. B) → ↑ растяжимости лёгочной ткани и повреждение альвеолярно-капиллярной мембраны → ↓ DLCO (диффузионной способности лёгких по окиси углерода); формирование увеличенных воздушных пространств.
- **Центриацинарная эмфизема** — преимущественно поражает дыхательные бронхиолы, дистальные альвеолы относительно сохранны, чаще локализуется в верхних долях; ассоциирована с курением (рис. C, D).
- **Панацинарная эмфизема** — поражает дыхательные бронхиолы и альвеолы диффузно, чаще в нижних долях; ассоциирована с дефицитом α_1-антитрипсина.

Патогенез опосредован окислительным стрессом, хроническим воспалением ($CD8^+$ Т-лимфоциты, нейтрофилы и макрофаги) и дисбалансом протеаз и антипротеаз (↑ активность эластазы → ↑ потеря эластических волокон → разрушение альвеол). Дефект/недостаточность/отсутствие α_1-антитрипсина (α_1-antitrypsin; антипротеаза, ингибирующая нейтрофильную эластазу) приводит к неконтролируемой активности эластазы.

Бронхиальная астма

Интермиттирующее обструктивное заболевание дыхательных путей; приступы часто провоцируются аллергенами, вирусными инфекциями верхних дыхательных путей, стрессом. Ассоциирована с атопией. НПВС-/аспирин-ассоциированное респираторное заболевание — сочетание астмы, полипоза носа и чувствительности к ингибиторам ЦОГ (гиперпродукция лейкотриенов → сужение дыхательных путей); триада Самтера.

Диагностика

Клинический диагноз. Приступообразные эпизоды одышки, кашля, свистящего дыхания, тахипноэ. Диагноз подтверждается спирометрией (обструктивный тип с ответом на бронходилататор, однако в межприступный период показатели могут быть в пределах нормы) и/или пробой с метахолином.

Механизмы

Реакция гиперчувствительности I типа → гипертрофия и гиперплазия гладкомышечного слоя. Гиперреактивность бронхов → обратимая бронхоконстрикция. Обтурация просвета бронхов слизистыми пробками (mucus plugging) (рис. E).

Спирали Куршмана (рис. F) — скопления слущенного эпителия, образующие слизистые пробки.

Кристаллы Шарко–Лейдена (рис. G) — эозинофильные, шестигранные кристаллы, возникающие при распаде эозинофилов в мокроте.

Бронхоэктазы

Обструктивное заболевание лёгких. Наиболее часто ассоциировано с муковисцидозом.

Диагностика

Характеризуются хроническим кашлем и ежедневным отделением гнойной мокроты. Часто отмечаются рецидивирующие лёгочные инфекции. Диагноз подтверждается лучевыми методами (выявляют расширение дыхательных путей и утолщение стенок бронхов). Поддерживается обструктивным типом вентиляционных нарушений по данным функциональных тестов лёгких.

Патофизиология

Первичное повреждение лёгочной ткани инфекцией в сочетании с обструкцией или нарушением клиренса секрета → дизрегуляция иммунного ответа → воспаление стенок бронхов → их необратимое расширение (перманентно расширенные дыхательные пути).

Этиология многообразна и включает: обструкцию дыхательных путей (например, аспирация инородного тела, опухоль), нарушение мукоцилиарного клиренса (например, табакокурение, синдром Картагенера), муковисцидоз (рис. H демонстрирует густую слизистую пробку), аллергический бронхолёгочный аспергиллёз, лёгочные инфекции (например, Mycobacterium avium).

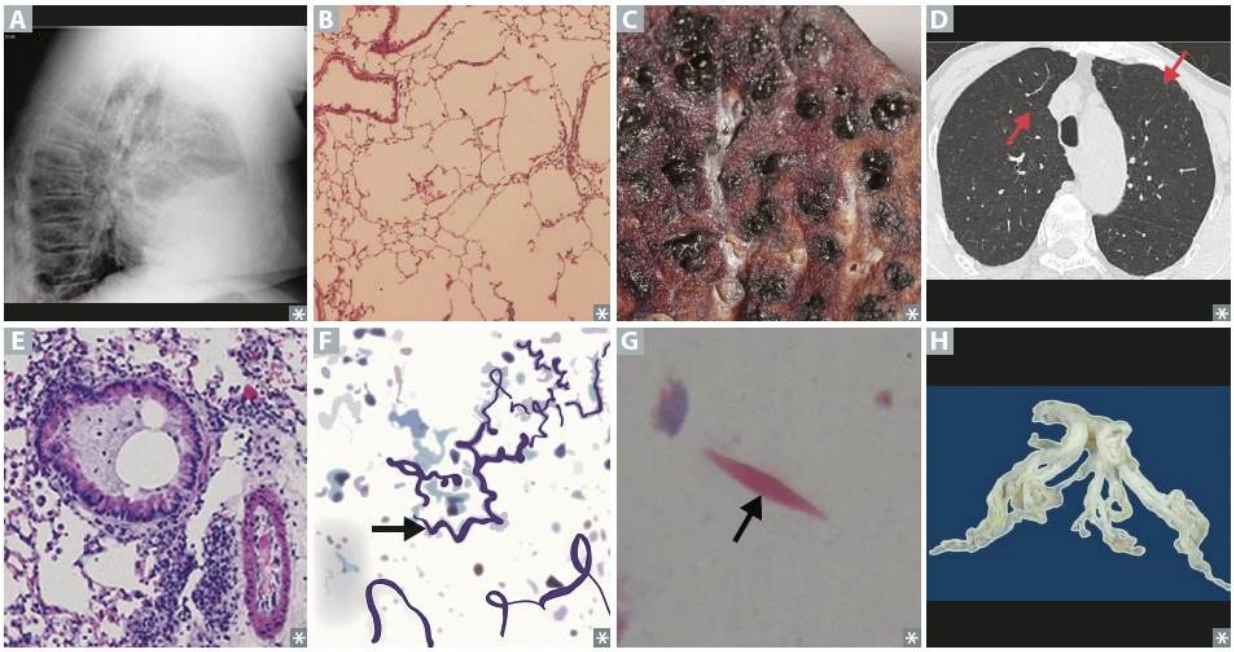

Рестриктивные заболевания лёгких

Могут приводить к уменьшению объёмов лёгких (↓ FVC и TLC). Исследование функции внешнего дыхания (PFTs, pulmonary function tests): нормальное или повышенное отношение FEV_1/FVC. Пациенты предъявляют жалобы на короткое, поверхностное дыхание; при аускультации выслушиваются крепитации по типу «липучки» (velcro-type).

Типы:

- **Нарушение дыхательной механики** (вне лёгких; нормальные DLCO и альвеолярно-артериальный градиент по O_2 (A-a gradient)):
  - Слабость дыхательной мускулатуры — полиомиелит, миастения, синдром Гийена–Барре, боковой амиотрофический склероз.
  - Деформации грудной стенки — сколиоз, выраженное ожирение.
- **Диффузные паренхиматозные заболевания лёгких** (интерстициальные заболевания лёгких; лёгочная локализация, ↓ DLCO, ↑ A-a gradient):
  - Пневмокониозы (например, пневмокониоз шахтёров-угольщиков, силикоз, асбестоз).

- Саркоидоз: двусторонняя лимфаденопатия ворот легких, неказеозные гранулёмы; ↑ активности АПФ и концентрации Ca^{2+}.
- Идиопатический лёгочный фиброз.
- Гранулематоз с полиангиитом.
- Лёгочный гистиоцитоз из клеток Лангерганса (эозинофильная гранулёма).
- Гиперчувствительный пневмонит.
- Лекарственное поражение лёгких (например, при приёме блеомицина, бусульфана, амиодарона, метотрексата).
- Острый респираторный дистресс-синдром (ARDS, acute respiratory distress syndrome).
- **Радиационное поражение лёгких** — связано с высвобождением провоспалительных цитокинов (например, TNF-α, IL-1, IL-6). Может протекать бессимптомно, но наиболее типичны сухой кашель и одышка с/без субфебрильной лихорадки. Острая радиационная пневмонитическая реакция развивается в течение 3–12 недель (экссудативная фаза); радиационный фиброз может формироваться через 6–12 месяцев.

Идиопатический лёгочный фиброз

- Прогрессирующее фиброзирующее заболевание лёгких неясной этиологии. Предполагает многократные циклы повреждения лёгочной ткани, воспаления и фиброза. Ассоциирован с табакокурением, воздействием загрязняющих факторов окружающей среды, генетическими дефектами.
- **Данные обследования:** прогрессирующая одышка, утомляемость, сухой кашель, крепитация (мелкопузырчатые хрипы), деформация концевых фаланг пальцев по типу «барабанных палочек».
- Лучевые методы визуализации выявляют периферические ретикулярные помутнения с тракционными бронхоэктазами и/или картиной «сотового лёгкого» (на поздних стадиях).
- **Гистологический вариант** — обычная интерстициальная пневмония: ↓ количество пневмоцитов I типа, ↑ количество пневмоцитов II типа, ↑ число фибробластов.
- **Осложнения:** лёгочная гипертензия, правожелудочковая сердечная недостаточность, аритмии, ишемическая болезнь сердца, дыхательная недостаточность, рак лёгкого.

Гиперчувствительный пневмонит

- Смешанная реакция гиперчувствительности III/IV типа на ингаляционные антигены окружающей среды, такие как термофильные актиномицеты и Aspergillus. Часто встречается у фермеров и любителей птиц (птицеводов).
- В острой фазе проявляется одышкой, кашлем, чувством сжатия в груди, лихорадкой, головной болью.
- Часто имеет обратимый характер при устранении воздействия причинного фактора. При хроническом течении приводит к необратимому фиброзу с формированием неказеозных гранулём, утолщением альвеолярных перегородок, тракционными бронхоэктазами.

Саркоидоз

- Характеризуется иммунопосредованным образованием множественных неказеозных гранулём (рис. A), повышением уровня ангиотензин-превращающего фермента (ACE) в сыворотке и увеличением соотношения CD4/CD8 в жидкости бронхоальвеолярного лаважа. Чаще встречается у женщин с тёмным цветом кожи.
- Нередко протекает бессимптомно, кроме увеличения лимфатических узлов. На рентгенограмме органов грудной клетки выявляют двустороннюю лимфаденопатию и грубые ретикулярные помутнения (рис. B), включая участки по типу «матового стекла»; КТ органов грудной клетки лучше визуализирует выраженную медиастинальную и хилярную лимфаденопатию (рис. C).
- Ассоциирован с параличом лицевого нерва (паралич Белла), увеличением околоушных слюнных желёз, гранулёмами (неказеозными эпителиоидными, содержащими микроскопические тельца Шауманна и астероидные тельца), артропатией, напоминающей ревматоидный артрит, гиперкальциемией, глазным увеитом, интерстициальным фиброзом, активацией витамина D (за счёт ↑ 1α-гидроксилазы в макрофагах), кожными изменениями (например, lupus pernio, узловатая эритема) — совокупность признаков запоминают по **мнемонике SARCOIDS** (Bell S palsy, Arthritis, Reticular opacities, Calcium↑, Ocular involvement, Interstitial fibrosis, vitamin D↑, Skin changes).

Лечение: глюкокортикостероиды (при наличии симптомов).

Мезотелиома

- Злокачественная опухоль плевры, ассоциированная с асбестозом. Может приводить к геморрагическому плевральному выпоту (экссудативному) и утолщению плевры.
- Гистологически могут выявляться псаммомные тельца. При электронной микроскопии видны полигональные опухолевые клетки с микроворсинками, десмосомами и тонофиламентами. Кальретинин и цитокератин 5/6: ⊕ практически во всех мезотелиомах, ⊖ в большинстве карцином.
- Курение табака не является фактором риска.

Пневмокониозы

- Асбест используют «на крыше» (ранее широко применялся как утеплитель), но он преимущественно поражает основание лёгких — нижние доли.
- Кремнезём, уголь и бериллий «происходят из земли», но преимущественно поражают верхние доли лёгких.

Заболевания, связанные с воздействием асбеста

Асбест вызывает асбестоз (интерстициальный фиброз лёгких), плевральные поражения (рис. А) и злокачественные новообразования. Ассоциирован с судостроением, кровельными и сантехническими работами. Патогномоничны «слоново-белые» кальцинированные наддиафрагмальные и плевральные бляшки. Риск бронхогенного рака лёгкого выше, чем риск мезотелиомы.

Повышен риск синдрома Каплана (сочетание ревматоидного артрита и пневмокониоза с внутрилёгочными узелками).

Асбестовые (ферругинозные) тельца — золотисто-коричневые веретенообразные образования, напоминающие гантели, выявляемые в материале альвеолярной мокроты / бронхоальвеолярного лаважа при окраске берлинской лазурью (Prussian blue, рис. В). Повышен риск плевральных выпотов.

Бериллиоз

Связан с воздействием бериллия в аэрокосмической и других обрабатывающих отраслях промышленности. При гистологическом исследовании выявляются неказеозные гранулёмы (рис. С); благодаря этому заболевание иногда отвечает на лечение глюкокортикоидами. Повышен риск развития злокачественных новообразований и cor pulmonale (лёгочного сердца). Преимущественно поражает верхние доли лёгких.

Пневмокониоз шахтёров (антракоз)

Длительная ингаляция угольной пыли → макрофаги, нагруженные частицами углерода → хроническое воспаление и фиброз. Также известно как «болезнь чёрного лёгкого» (black lung disease). Повышен риск синдрома Каплана.

Преимущественно поражает верхние доли лёгких. На рентгенограммах/КТ выявляются мелкие округлые узловатые затемнения. Антракоз — бессимптомное отложение угольной пыли в лёгких, часто обнаруживаемое у городских жителей, длительно вдыхающих загрязнённый сажей воздух.

Силикоз

Ассоциирован с пескоструйной обработкой, работой в литейных цехах и шахтах. Макрофаги, поглотившие частицы диоксида кремния (SiO_2), выделяют фиброгенные факторы, что приводит к развитию фиброза. Считается, что SiO_2 нарушает функцию фаголизосом и угнетает макрофаги, повышая восприимчивость к туберкулёзу. Повышен риск рака лёгкого, cor pulmonale и синдрома Каплана.

Преимущественно поражает верхние доли лёгких. Для рентгенографии органов грудной клетки характерна «яичная скорлупа» — кальцификация воротных лимфатических узлов.

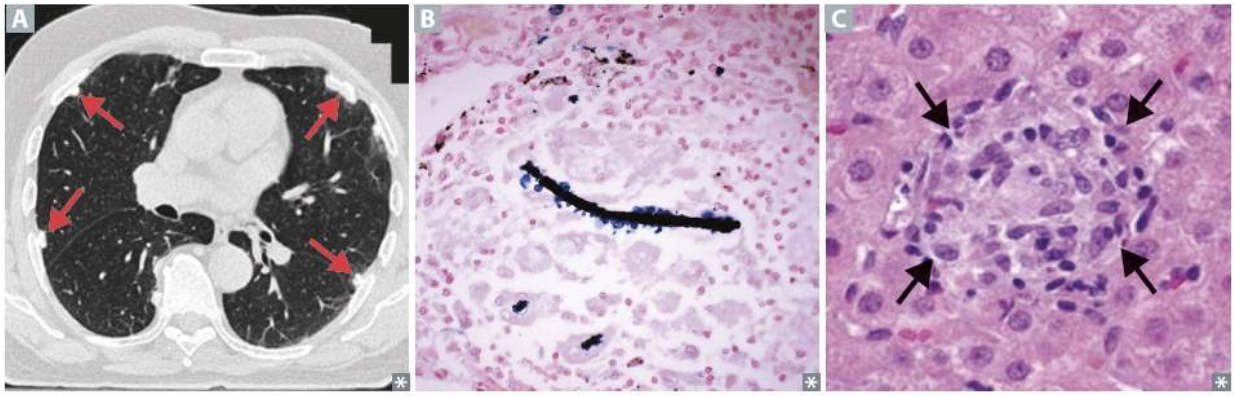

Острый респираторный дистресс-синдром

Патофизиология

- Альвеолярное повреждение → высвобождение провоспалительных цитокинов → привлечение и активация нейтрофилов и высвобождение токсических медиаторов (например, активные формы кислорода, протеазы и др.) → повреждение капиллярного эндотелия и ↑ проницаемости сосудистой стенки → выход богатой белком жидкости в альвеолы → формирование внутриальвеолярных гиалиновых мембран (стрелки на рис. A) и некардиогенного отёка лёгких (давление заклинивания лёгочных капилляров — PCWP — остаётся нормальным) → ↓ растяжимости лёгких и несоответствие вентиляции и перфузии (V̇/Q̇-mismatch) → гипоксическая вазоконстрикция → ↑ лёгочного сосудистого сопротивления.
- Утрата сурфактанта также способствует коллапсу альвеол (например, у недоношенных новорождённых, при утоплении).

Причины

Сепсис (наиболее частая причина), аспирационная пневмония, ожоги, травма, панкреатит, утопление.

Диагностика

Диагноз исключения, устанавливается при наличии следующих критериев:

- патологическая рентгенограмма грудной клетки (двусторонние затемнения в лёгких, рис. B);
- дыхательная недостаточность развивается в течение 1 недели после альвеолярного повреждения;
- снижение отношения $PaO_2/FiO_2 < 300$ (гипоксемия вследствие ↑ внутрилёгочного шунтирования и диффузионных нарушений);
- симптомы дыхательной недостаточности не объясняются сердечной недостаточностью или перегрузкой объёмом жидкости.

Последствия

Нарушение газообмена, ↓ растяжимости (комплайнса) лёгких; развитие лёгочной гипертензии.

Лечение

- Терапия основного заболевания.
- Искусственная вентиляция лёгких: снижение дыхательного объёма, ↑ PEEP (положительное давление в конце выдоха, поддерживающее раскрытие альвеол в фазу выдоха).

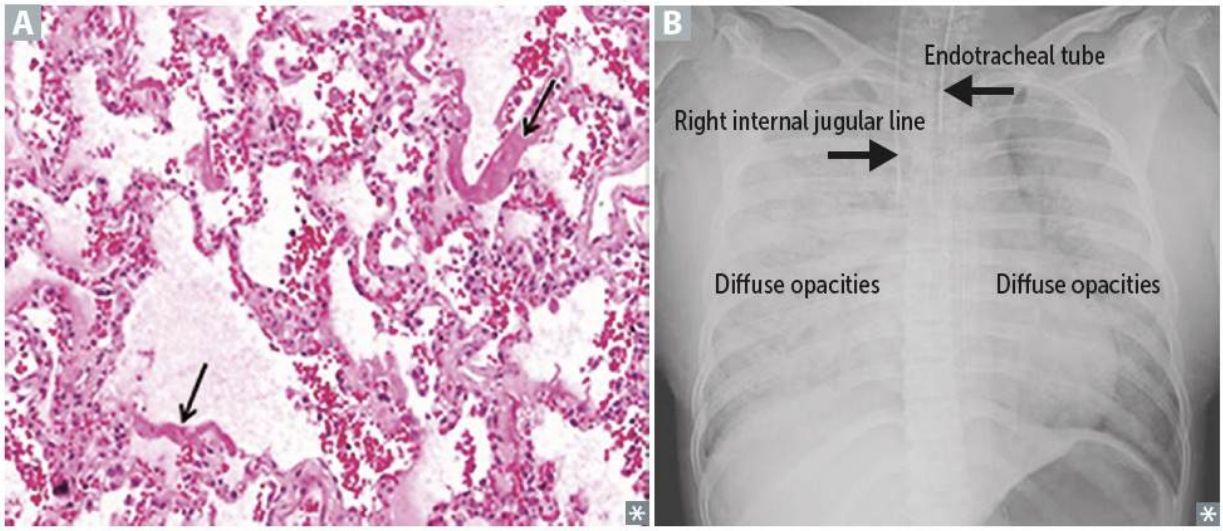

Апноэ сна

Повторяющиеся остановки дыхания продолжительностью > 10 секунд во время сна → фрагментация сна → дневная сонливость.

Диагноз подтверждается исследованием сна (полисомнография). Ночная гипоксия → системная и лёгочная артериальная гипертензия, аритмии (фибрилляция/трепетание предсердий), внезапная смерть.

Гипоксия → ↑ высвобождение ЭПО (эритропоэтина) → ↑ эритропоэз.

Обструктивное апноэ сна

- Сохранённое дыхательное усилие при наличии обструкции верхних дыхательных путей.
- PaO_2 обычно нормальная днём.
- Сочетается с ожирением, громким храпом, дневной сонливостью.
- Обычно обусловлено избыточной парафарингеальной/орофарингеальной клетчаткой у взрослых, аденотонзиллярной гипертрофией у детей.

- **Лечение:** снижение массы тела, CPAP (постоянное положительное давление в дыхательных путях), интраоральные устройства, стимуляция подъязычного нерва, хирургические вмешательства на верхних дыхательных путях.

Центральное апноэ сна

- Сниженное или отсутствующее дыхательное усилие вследствие поражения/токсического воздействия на ЦНС, застойной сердечной недостаточности, приёма опиоидов.
- Может сочетаться с дыханием Чейна–Стокса (чередование периодов апноэ и гиперпноэ).
- **Лечение:** создание положительного давления в дыхательных путях.

Синдром ожирения-гиповентиляции

- Также называется синдромом Пиквика. Ожирение (BMI ≥ 30 кг/м^2) → хроническая альвеолярная гиповентиляция → ↑ $PaCO_2$ в период бодрствования (задержка CO_2); во время сна — ↓ PaO_2 и ↑ $PaCO_2$.
- **Лечение:** снижение массы тела, создание положительного давления в дыхательных путях.

Лёгочная гипертензия

- Повышение среднего давления в лёгочной артерии (≥ 20 мм рт. ст.) в покое.
- Приводит к артериосклерозу, медиальной гипертрофии и фиброзу интимы лёгочных артерий, плексиформным поражениям.
- ↑ лёгочное сосудистое сопротивление → ↑ давление в правом желудочке → гипертрофия правого желудочка (парастернальный сердечный толчок при осмотре), правожелудочковая сердечная недостаточность.

Лёгочная артериальная гипертензия (group 1)

- Часто идиопатическая. Чаще встречается у женщин, чем у мужчин.
- Наследственная форма лёгочной артериальной гипертензии (PAH) может быть обусловлена инактивирующей мутацией гена BMPR2 (в норме подавляет пролиферацию гладкомышечных клеток сосудистой стенки); неблагоприятный прогноз.
- Эндотелиальная дисфункция лёгочного сосудистого русла приводит к ↑ продукции вазоконстрикторов (например, эндотелина) и ↓ продукции вазодилататоров (например, NO и простациклинов.

- Другие причины включают лекарственные препараты (например, амфетамины, кокаин), заболевания соединительной ткани, инфекцию HIV, портальную гипертензию, врождённые пороки сердца, шистосомоз.

Заболевания левых отделов сердца (group 2)

Причины включают систолическую/диастолическую дисфункцию и клапанные пороки.

Заболевания лёгких или гипоксия (group 3)

Разрушение паренхимы лёгких (например, ХОБЛ — chronic obstructive pulmonary disease), воспаление/фиброз лёгких (например, интерстициальные заболевания лёгких), гипоксемическая вазоконстрикция (например, обструктивное апноэ сна, проживание в условиях высокогорья).

Хроническая тромбоэмболическая (group 4)

Повторные микротромбы → ↓ суммарной площади поперечного сечения сосудистого русла лёгких.

Многофакторная (group 5)

Причины включают гематологические, системные и метаболические заболевания, а также сдавление лёгочного сосудистого русла опухолью.

Физикальные признаки при некоторых заболеваниях легких

Патология	Дыхание	Перкуторный звук	Голосовое дрожание	Смещение трахеи
Плевральный выпот	Ослаблено	Притуплённый	Ослаблено	При небольшом выпоте отсутствует; при большом — смещена в здоровую сторону
Ателектаз	Ослаблено	Притуплённый	Ослаблено	Смещена в сторону поражения
Простой пневмоторакс	Ослаблено	Коробочный (иногда с тимпаническим оттенком)	Ослаблено	Не смещена

Патология	Дыхание	Перкуторный звук	Голосовое дрожание	Смещение трахеи
Напряжённый пневмоторакс	Ослаблено	Коробочный	Ослаблено	Смещена в здоровую сторону
Уплотнение (инфильтрация) лёгочной ткани (долевая пневмония, альвеолярный отёк лёгких)	Бронхиальное дыхание; поздние инспираторные крепитации, эгофония, феномен шёпотной пекторалии (whispering pectoriloquy)	Тупой	Усилено	Не смещена

Пальцы «барабанные палочки»

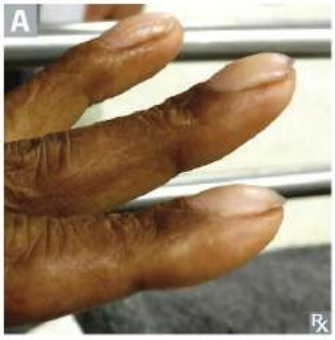

- Увеличение угла между ногтевым ложем и ногтевой пластинкой (> 180°) (рис. A).
- Патофизиология до конца не выяснена; у пациентов с внутрилёгочным шунтом тромбоциты и мегакариоциты застревают в сосудах пальцев, что приводит к локальному высвобождению PDGF и VEGF.
- Может быть наследственным или приобретённым состоянием. Причины включают заболевания дыхательной системы (например, идиопатический лёгочный фиброз, муковисцидоз, бронхоэктатическая болезнь, рак лёгкого), сердечно-сосудистые заболевания (например, цианотические врождённые пороки сердца), инфекции (например, лёгочный абсцесс, туберкулёз) и другие состояния (например, IBD — воспалительные заболевания кишечника).
- Обычно не ассоциировано с ХОБЛ или бронхиальной астмой.

Ателектаз

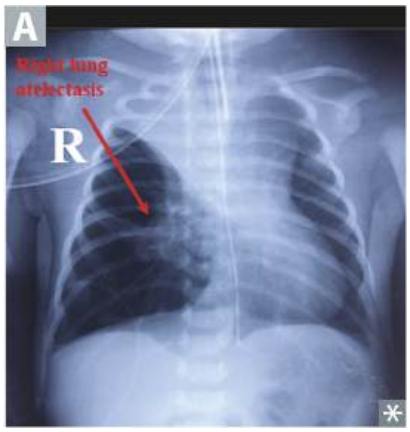

Коллапс альвеол (спадение верхней доли правого лёгкого, прилежащей к средостению, на рисунке А).

Основные причины:

- **Обструктивный** — обструкция дыхательных путей препятствует поступлению свежего воздуха в дистальные отделы бронхиального дерева, ранее поступивший воздух резорбируется (например, инородное тело, слизистая пробка, опухоль).
- **Компрессионный** — внешнее сдавление лёгкого приводит к уменьшению объёма лёгочной ткани (например, объёмное образование, плевральный выпот).
- **Контракционный (cicatrization)** — рубцевание паренхимы лёгких, деформирующее альвеолы (например, при саркоидозе).
- **Адгезивный** — обусловлен дефицитом сурфактанта (например, при NRDS (neonatal respiratory distress syndrome — респираторный дистресс-синдром новорождённых) у недоношенных детей).

Выраженность ателектаза уменьшается при использовании стимулирующей спирометрии или при повышении положительного давления в конце выдоха (PEEP, positive end-expiratory pressure) во время искусственной вентиляции лёгких.

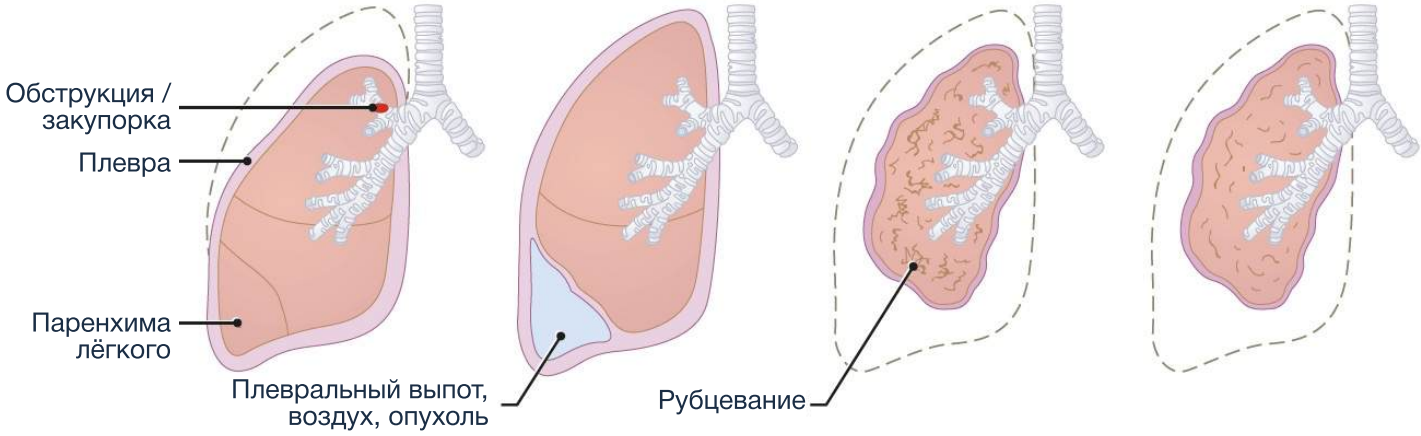

Плевральные выпоты

- Чрезмерное накопление жидкости (рис. A) между листками плевры → ограничение расширения лёгких при вдохе.
- Может купироваться торакоцентезом (плевральной пункцией) с удалением/уменьшением объёма жидкости (рис. B).
- Согласно **критериям Лайта**, плевральная жидкость расценивается как экссудат, если:
  - Соотношение белка в плевральной жидкости / белка в сыворотке крови > 0,5.
  - Соотношение ЛДГ в плевральной жидкости / ЛДГ в сыворотке крови > 0,6.
  - ЛДГ в плевральной жидкости > 2/3 верхней границы нормы ЛДГ в сыворотке крови.

Экссудат

- Мутная жидкость (богатая клеточными элементами).
- Обусловлен инфекцией (например, пневмония, туберкулёз), злокачественными новообразованиями, заболеваниями соединительной ткани, нарушением лимфатического оттока (хилоторакс), травмой.
- Часто требует дренирования из-за ↑ риска инфекции.

Транссудат

- Прозрачная жидкость с малым количеством клеток.
- Обусловлен ↑ гидростатического давления (например, сердечная недостаточность, задержка Na^+) и/или ↓ онкотического давления (например, нефротический синдром, цирроз).

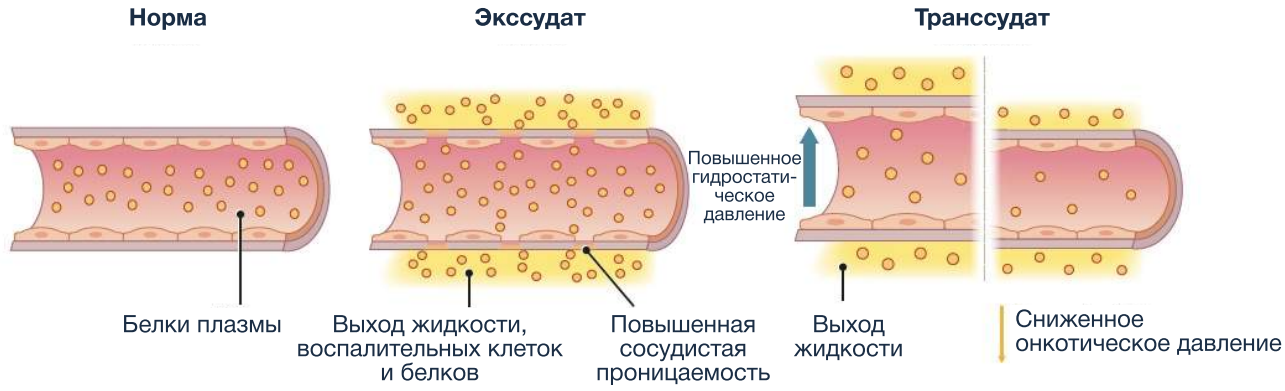

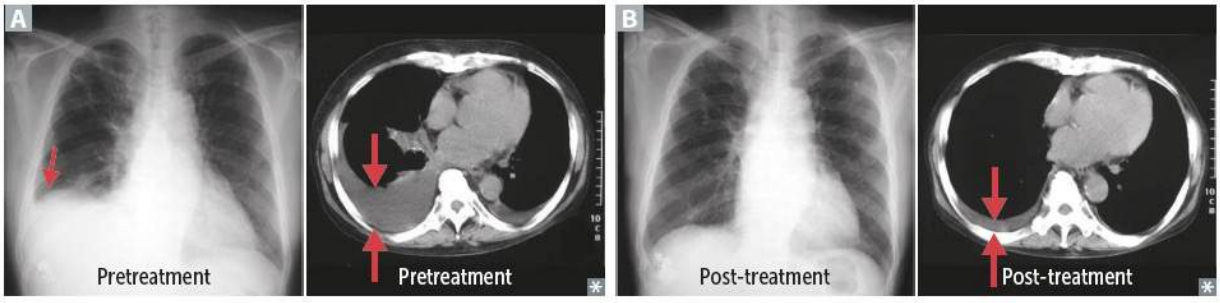

Пневмоторакс

Скопление воздуха в плевральной полости (рис. A). Одышка, асимметричное расширение грудной клетки. Боль в груди, ↓ голосовое дрожание, гиперрезонанс при перкуссии и ослабленное дыхание — все на стороне поражения.

Первичный спонтанный пневмоторакс

Обусловлен разрывом апикальной субплевральной буллы или кисты. Наиболее часто встречается у высоких, худощавых молодых мужчин. Ассоциирован с курением табака и вейпингом.

Вторичный спонтанный пневмоторакс

Возникает на фоне заболевания лёгких (например, буллы при эмфиземе, синдром Марфана, инфекции), при проведении ИВЛ с использованием высоких давлений → баротравма.

Травматический пневмоторакс

Причиной является тупая травма (например, перелом ребра), проникающая травма (например, огнестрельное ранение) или ятрогенное повреждение (например, установка центрального венозного катетера, биопсия лёгкого, баротравма при ИВЛ).

Напряжённый пневмоторакс

- Может возникать при любом из вышеперечисленных состояний.
- Воздух поступает в плевральную полость, но не может выйти.
- Нарастающий объём воздуха → напряжённый пневмоторакс. Трахея отклоняется в сторону, противоположную поражённому лёгкому (B).
- Может приводить к ↑ внутригрудного давления → смещению средостения → сдавлению нижней полой вены → ↓ венозного возврата → ↓ сердечного выброса, обструктивному шоку (артериальная гипотензия, тахикардия), расширению яремных вен.
- Состояние требует немедленной игольной декомпрессии плевральной полости с последующей установкой плеврального дренажа.

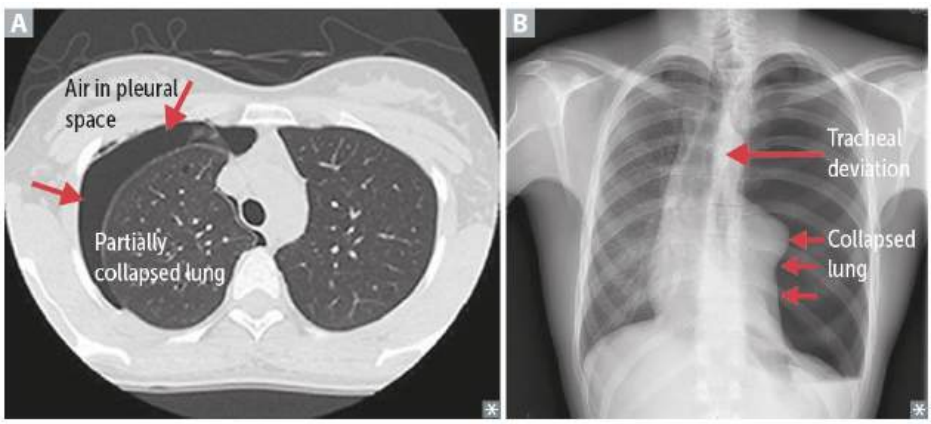

Пневмония

Тип	Типичные возбудители	Характеристика
Долевая пневмония	Streptococcus pneumoniae (самый частый возбудитель), Legionella, Klebsiella	Внутриальвеолярный экссудат → консолидация (рис. A); может поражать отдельную долю или всё лёгкое.
Бронхопневмония	Streptococcus pneumoniae, Staphylococcus aureus, Haemophilus influenzae, Klebsiella	Острые воспалительные инфильтраты, распространяющиеся из бронхиол на прилежащие альвеолы; очаговое, пятнистое распределение, вовлекает ≥ 1 долю.
Интерстициальная (атипичная) пневмония	Mycoplasma, Chlamydophila pneumoniae, Chlamydophila psittaci, Legionella, Coxiella burnetii, вирусы (RSV, CMV, вирус гриппа, аденовирус)	Диффузное воспаление, локализованное в интерстициальных зонах по стенкам альвеол; на рентгенограмме органов грудной клетки двусторонние мультифокальные затемнения (рис. B). Как правило, более вялое, «ходячее» течение.
Криптогенная организующая пневмония	Этиология неизвестна. ⊖ посев мокроты и крови (обычно отрицательные), часто отвечает на глюкокортикоиды, но не на антибиотики.	Ранее называлась облитерирующим бронхиолитом с организующейся пневмонией (bronchiolitis obliterans organizing pneumonia, BOOP). Неинфекционная пневмония, характеризующаяся воспалением бронхиол и окружающих их структур.
Аспирационная пневмония	Аспирация содержимого ротоглотки или желудочного содержимого → инфекция лёгких. Факторы риска: нарушение сознания (↓ кашлевой рефлекс или смыкание голосовой щели), дисфагия, неврологические заболевания (например, инсульт), инвазивные трубки (например, назогастральный зонд).	Клинически проявляется через несколько дней после эпизода аспирации, преимущественно в зависимом сегменте лёгкого. Чаще поражается нижняя доля правого лёгкого (RLL) при положении сидя и верхняя доля правого лёгкого (RUL) при положении лёжа (на спине) вследствие особенностей бронхиальной анатомии. Может прогрессировать до абсцесса.

Аспирационный (химический) пневмонит — возникает через несколько часов после эпизода аспирации. Обусловлен воспалением, индуцированным желудочной кислотой. Проявляется инфильтратами в нижних долях и обычно полностью регрессирует на фоне поддерживающей терапии.

Естественное течение долевой пневмонии

Стадия	Дни	Морфологические изменения
Стадия прилива (congestion)	1–2	Красно-фиолетовое, частичное уплотнение паренхимы. Экссудат, содержащий преимущественно бактерии.
Стадия красного опеченения (red hepatization)	3–4	Красно-бурое уплотнение. Экссудат с фибрином, бактериями, эритроцитами и лейкоцитами. Изменения обратимы.
Стадия серого опеченения (gray hepatization)	5–7	Равномерно серое уплотнение. Экссудат, заполненный лейкоцитами, лизированными эритроцитами и фибрином.
Стадия разрешения (resolution)	8+	Ферментативное переваривание (расщепление) экссудата макрофагами.

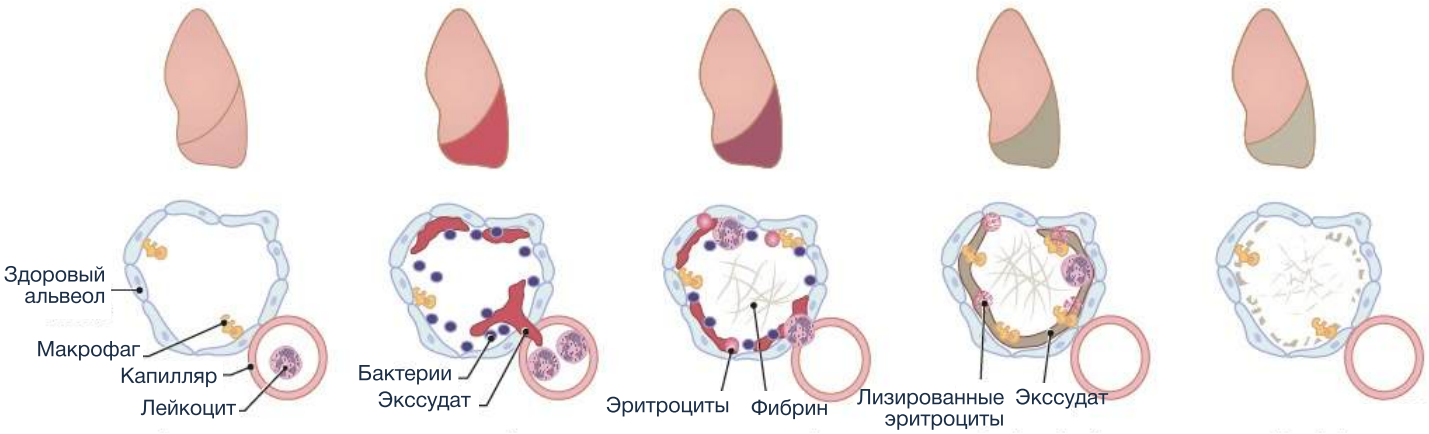

Норма | **Застой (стадия прилива)** | **Красное опеченение** | **Серое опеченение** | **Разрешение (стадия выздоровления)**

Абсцесс лёгкого

- Ограниченное скопление гноя в паренхиме лёгкого. Возникает вследствие аспирации содержимого ротоглотки (особенно у пациентов, предрасположенных к потере сознания, например при злоупотреблении алкоголем, эпилепсии) или при обструкции бронха (например, опухолью). На рентгенограмме органов грудной клетки часто выявляются уровни «жидкость–газ»; их наличие указывает на кавитацию. Чаще вызван анаэробами (например, Bacteroides, Fusobacterium, Peptostreptococcus) или S. aureus.
- **Лечение:** антибактериальная терапия, дренирование или хирургическое вмешательство.
- Абсцесс лёгкого (рис. А), вторичный по отношению к аспирации, наиболее часто локализуется в правом лёгком. Точная локализация зависит от положения пациента во время аспирации: в положении стоя — в нижней доле правого лёгкого (RLL); в положении лёжа — в верхней или средней доле правого лёгкого (RUL или RML).

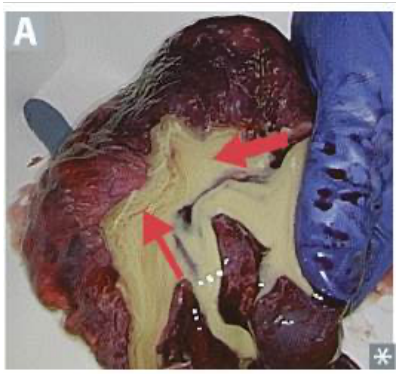

Рак лёгкого

Ведущая причина смерти от злокачественных новообразований.

Клиническая картина: кашель, кровохарканье, бронхиальная обструкция, свистящее дыхание, «монетовидный» пневмонический очаг на рентгенограмме органов грудной клетки или некальцифицированный узел на КТ.

Типичные места метастазирования рака лёгкого: печень (желтуха, гепатомегалия), надпочечники, кости (патологические переломы), головной мозг;

В лёгких вторичные опухоли (метастазы, обычно множественные очаги) встречаются чаще, чем первичные новообразования. Наиболее часто метастазы исходят из рака молочной железы, толстой кишки, предстательной железы и мочевого пузыря.

Осложнения (мнемоника SPHERE):

- S – Superior vena cava / thoracic outlet syndromes – синдром верхней полой вены / синдром верхней апертуры грудной клетки
- P – Pancoast tumor – опухоль Панкоста
- H – Horner syndrome – синдром Горнера
- E – Endocrine (paraneoplastic) – эндокринные (паранеопластические) синдромы
- R – Recurrent laryngeal nerve compression (hoarseness) – компрессия возвратного гортанного нерва (осиплость голоса)
- E – Effusions (pleural or pericardial) – выпоты (плевральный или перикардиальный)

Факторы риска включают курение табака, пассивное курение, ионизирующее излучение, воздействие факторов окружающей среды (например, радон, асбест), лёгочный фиброз, отягощённый семейный анамнез.

Плоскоклеточный рак и мелкоклеточный рак (squamous и small cell; оба типа в английском языке начинаются на «S») обычно имеют центральную локализацию и часто обусловлены курением.

Гамартомы обычно выявляются случайно при визуализирующих исследованиях и выглядят как хорошо отграниченное образование.

Тип	Локализация	Характеристика	Гистология
Мелкоклеточный рак			
Мелкоклеточный (oat cell) рак лёгкого	Центральная	Недифференцированная опухоль → крайне агрессивное течение. Может вызывать неврологические паранеопластические синдромы (например, миастенический синдром Ламберта–Итона, паранеопластический миелит, энцефалит, подострую мозжечковую дегенерацию) и эндокринные паранеопластические синдромы (синдром Иценко–Кушинга, SIADH (syndrome of inappropriate antidiuretic hormone secretion — синдром неадекватной секреции антидиуретического гормона)). Часто отмечается амплификация онкогенов семейства MYC. **Лечение:** химиотерапия с возможным добавлением лучевой терапии.	Опухоль из нейроэндокринных клеток Кульчицкого → мелкие тёмно-синие клетки (см. рис. А). Положительная экспрессия хромогранина А, нейрон-специфической энолазы и синаптофизина.

Тип	Локализация	Характеристика	Гистология
Немелкоклеточный рак			
Аденокарцинома	Периферическая	Наиболее частый вариант первичного рака лёгкого. Наиболее частый подтип у лиц, которые не курят. Чаще встречается у женщин, чем у мужчин. К числу типичных активирующих мутаций относятся KRAS, EGFR и ALK. Ассоциирована с гипертрофической остеоартропатией (пальцы в виде «барабанных палочек»). Бронхиолоальвеолярный подтип (adenocarcinoma in situ): на рентгенограмме органов грудной клетки (CXR, chest X-ray) часто выявляются нечеткие инфильтраты, напоминающие пневмонию; отличается более благоприятным прогнозом.	Железистый тип строения; часто определяется положительное окрашивание на муцин (см. рис. B). Бронхиолоальвеолярный подтип: рост опухоли вдоль альвеолярных перегородок → создаётся видимость «утолщения» стенок альвеол. Высокие цилиндрические клетки, содержащие слизь.
Плоскоклеточный рак	Центральная	Опухолевый узел в области корня лёгкого (хилярная масса, см. рис. C), исходящий из бронха; склонность к формированию полостей распада. Тесная связь с курением. Гиперкальциемия вследствие продукции PTHrP (parathyroid hormone–related peptide — пептид, родственный паратгормону).	Роговые «жемчужины» (keratin pearls; см. рис. D) и межклеточные мостики (десмосомы).

Тип	Локализация	Характеристика	Гистология
Немелкоклеточный рак			
Крупноклеточный рак	Периферическая	Высокоанапластическая, недифференцированная опухоль. Тесно связана с курением табака. Может продуцировать ХГЧ (human chorionic gonadotropin, hCG — хорионический гонадотропин человека) → гинекомастия (увеличение молочных желёз). Плохо отвечает на химиотерапию; преимущественный метод лечения — хирургическое удаление. Прогноз неблагоприятный.	Плеоморфные гигантские клетки (см. рис. E).
Бронхиальная карциноидная опухоль	Центральная или периферическая	Относительно благоприятный прогноз; метастазы встречаются редко. Клиническая симптоматика обусловлена масс-эффектом (свистящие хрипы) или развитием карциноидного синдрома (приливы, диарея).	Гнёзда нейроэндокринных клеток; положительная экспрессия хромогранина A.

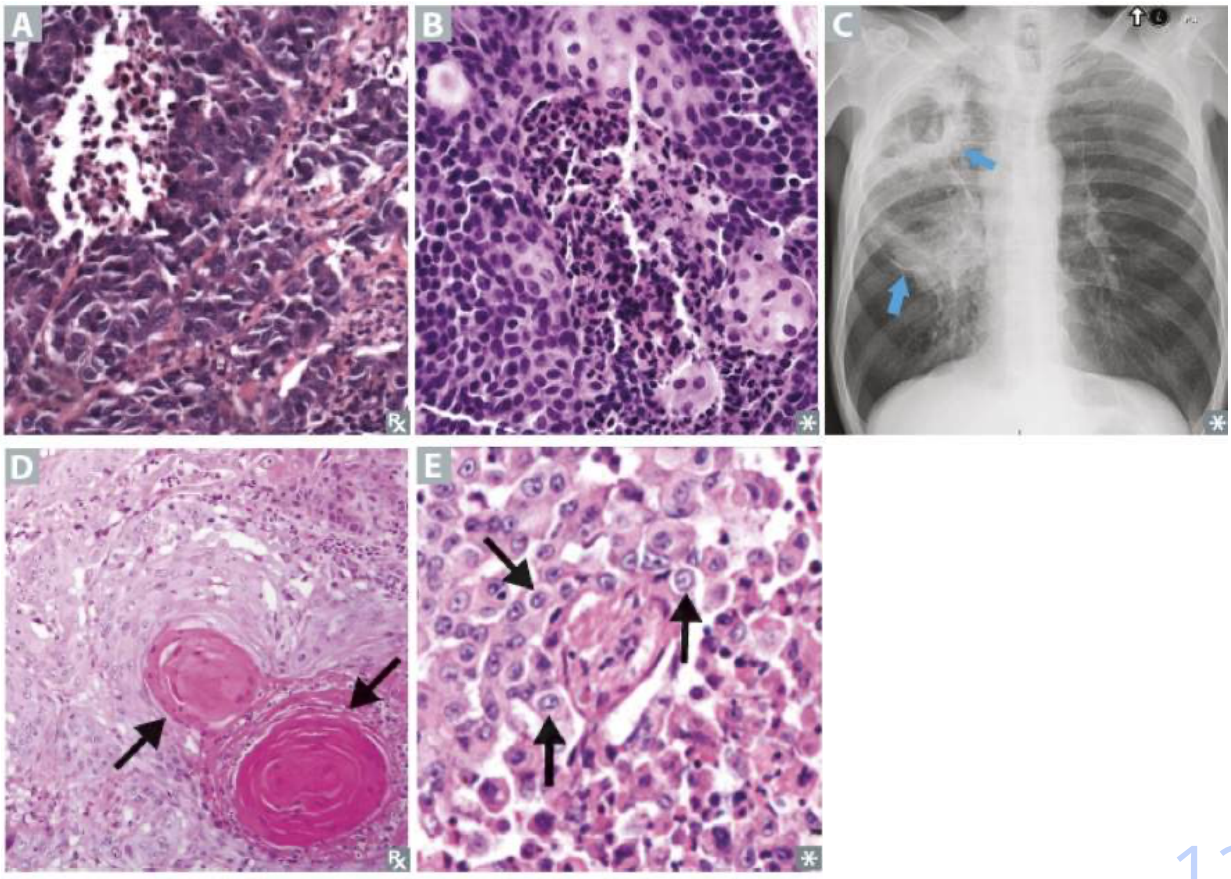

Опухоль Панкоста

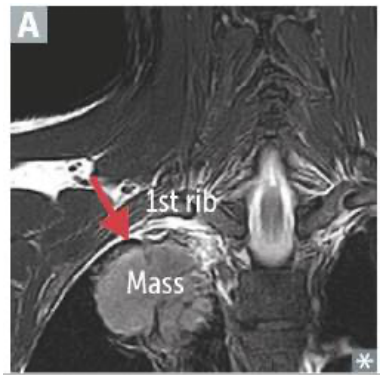

Также называется опухоль верхней борозды лёгкого. Карцинома (чаще всего NSCLC (немелкоклеточный рак лёгкого)), возникающая в верхушке лёгкого (рис. А), может вызывать синдром Панкоаста за счёт инвазии и/или сдавления местных структур. Компрессия регионарных структур может приводить к следующей клинической картине:

- Возвратный гортанный нерв → охриплость голоса.
- Звёздчатый ганглий → синдром Горнера (ипсилатеральный птоз, миоз, ангидроз).
- Верхняя полая вена → синдром верхней полой вены.
- Плечеголовная вена → плечеголовной синдром (односторонние симптомы).
- Плечевое сплетение → боль в плече, сенсомоторные нарушения (например, атрофия внутренних мышц кисти).
- Диафрагмальный нерв → паралич половины диафрагмы (подъём соответствующего купола диафрагмы на рентгенограмме грудной клетки).

Синдром верхней полой вены

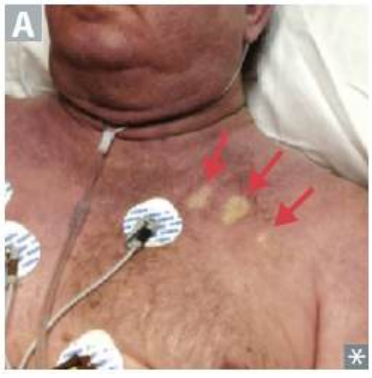

- Обструкция SVC (верхняя полая вена; например, тромб, опухоль) нарушает отток крови от головы («плетора лица»; обратите внимание на побледнение кожи после нажатия пальцем, рис. А), шеи (набухание яремных вен, отёк гортани/глотки) и верхних конечностей (отёк).
- Наиболее частые причины – злокачественные новообразования (например, медиастинальная опухоль, опухоль Панкоста) и тромбоз на фоне длительно стоящих катетеров.
- Это неотложное состояние. Может приводить к повышению внутричерепного давления (при выраженной обструкции) → головная боль, головокружение, повышение риска развития аневризмы и разрыва внутричерепных артерий.

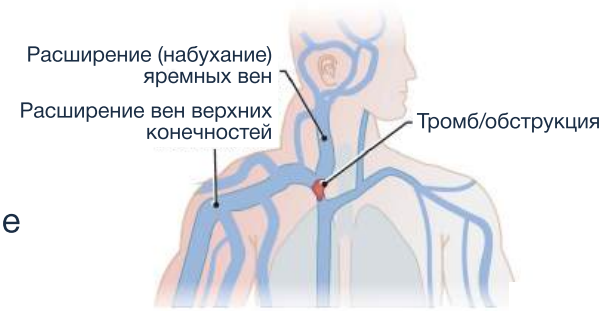

ФАРМАКОЛОГИЯ

Препараты при бронхиальной астме

Класс препаратов	Примеры и механизм действия / особенности
Ингаляционные β_2-агонисты	**Сальбутамол (albuterol, короткого действия), салметерол, формотерол** — расслабляют гладкую мускулатуру бронхов. Могут вызывать тремор, аритмии. Сальбутамол применяют для купирования острых симптомов.
Ингаляционные или пероральные глюкокортикоиды	**Флутиказон, будезонид** — ингибируют синтез практически всех цитокинов. Инактивируют NF-κB — транскрипционный фактор, индуцирующий продукцию ФНО-α (TNF-α) и других провоспалительных медиаторов. Препараты первой линии для длительной терапии хронической астмы. Для профилактики кандидозного стоматита необходимо использовать спейсер или полоскать рот после ингаляции.
М-холиноблокаторы (мускариновые антагонисты)	**Тиотропий, ипратропий** — конкурентно блокируют мускариновые рецепторы, предотвращая бронхоконстрикцию. Также применяются при ХОБЛ. Тиотропий является препаратом длительного действия.
Антилейкотриеновые препараты	**Монтелукаст, зафирлукаст** — блокируют лейкотриеновые рецепторы ($CysLT_1$). Особенно эффективны при аспирин-ассоциированной и физически индуцированной астме. **Зилеутон** — ингибитор 5-липоксигеназы; снижает превращение арахидоновой кислоты в лейкотриены. Гепатотоксичен.
Моноклональные антитела против IgE	**Омализумаб** — связывает преимущественно свободный сывороточный IgE и блокирует его связывание с FcεRI. Применяется при аллергической астме с повышенным уровнем IgE, резистентной к ингаляционным глюкокортикоидам и β_2-агонистам длительного действия.
Метилксантины	**Теофиллин** — вероятно вызывает бронходилатацию за счёт ингибирования фосфодиэстеразы → ↑ концентрации цАМФ вследствие ↓ его гидролиза. Применяется ограниченно из-за узкого терапевтического диапазона (кардиотоксичность, нейротоксичность). Метаболизируется системой цитохрома Р-450. Блокирует действия аденозина.
Ингибиторы фосфодиэстеразы -4 (PDE-4)	**Рофлумиласт** — ингибирует фосфодиэстеразу → ↑ цАМФ → бронходилатация, ↓ воспаления в дыхательных путях. Используется при ХОБЛ для уменьшения частоты обострений.
Кромоны	**Кромолин** — предотвращает дегрануляцию тучных клеток. Применяется для профилактики острых симптомов астмы. В настоящее время используется редко.

Класс препаратов	Примеры и механизм действия / особенности
Биологические препараты	**Меполизумаб, реслизумаб** — моноклональные антитела к интерлейкину-5 (IL-5). **Бенрализумаб** — моноклональное антитело к α-субъединице рецептора IL-5. Предотвращают дифференцировку, созревание, активацию и выживание эозинофилов, опосредованные стимуляцией IL-5. Применяются для поддерживающей терапии тяжёлой эозинофильной бронхиальной астмы. **Дупилумаб** — моноклональное антитело к интерлейкину-4 (IL-4) и интерлейкину-13 (IL-13).

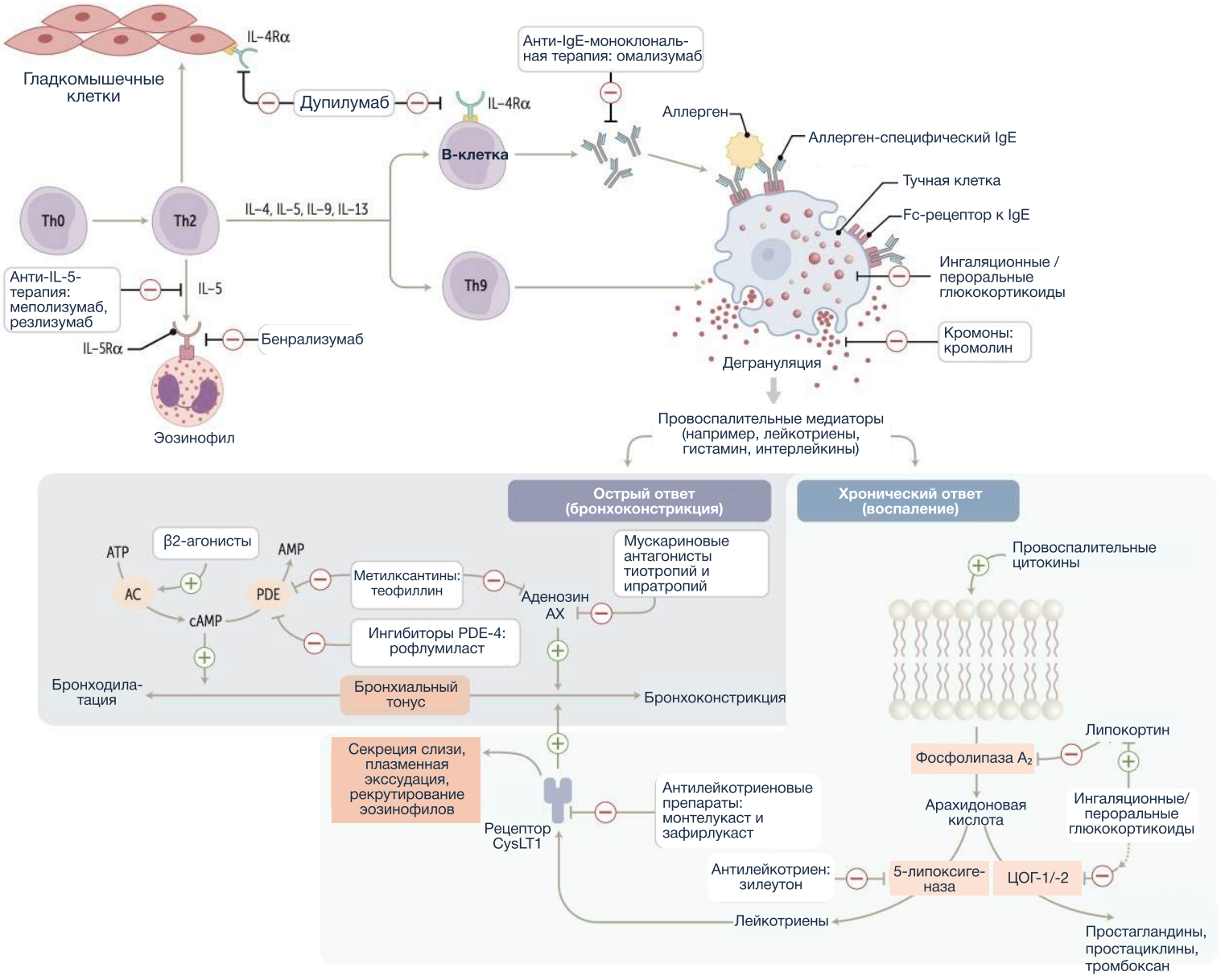

H_1-блокаторы

Также называются антигистаминными препаратами. Обратимые ингибиторы H_1-рецепторов гистамина.

Первое поколение

Дифенгидрамин, дименгидринат, хлорфенирамин, доксиламин. Названия обычно содержат суффиксы «-en/-ine» или «-en/-ate».

Клиническое применение

Аллергические реакции, укачивание, рвота беременных, средство для сна (седативный/снотворный эффект).

Побочные эффекты

Седация, антихолинергическое (анти-мускариновое) действие, анти-α-адренергическое действие.

Второе поколение

Лоратадин, фексофенадин, дезлоратадин, цетиризин. Названия обычно оканчиваются на «-adine».

Клиническое применение

Аллергические реакции.

Побочные эффекты

Значительно менее выраженная седация по сравнению с препаратами 1-го поколения из-за сниженного проникновения в ЦНС.

Декстрометорфан

Противокашлевое средство (антагонист глутаматных NMDA-рецепторов). В высоких дозах может действовать как галлюциногенное диссоциативное средство, сходное с кетамином (в комбинации с бупропионом применяется как быстро действующий антидепрессант). Синтетический аналог кодеина. При применении в избыточных дозах оказывает слабое опиоидное действие.
При передозировке возможно введение налоксона.
Обладает умеренным потенциалом злоупотребления.
При сочетании с другими серотонинергическими препаратами может вызывать серотониновый синдром.

Псевдоэфедрин, фенилэфрин

Механизм
Активация α-адренорецепторов слизистой оболочки носа → местная вазоконстрикция.

Клиническое применение
Уменьшение гиперемии и отёка (используются как назальные деконгестанты); восстановление проходимости обструктивно изменённых слуховых (евстахиевых) труб.

Побочные эффекты
Артериальная гипертензия. Рикошетная заложенность носа (медикаментозный ринит) при применении более 4–6 дней. Связаны с развитием тахифилаксии. Псевдоэфедрин может также вызывать стимуляцию ЦНС и чувство тревоги.

Препараты при лёгочной гипертензии

Препараты	Механизм	Клинические замечания
Антагонисты рецепторов эндотелина	Конкурентно блокируют рецепторы эндотелина-1 → ↓ лёгочное сосудистое сопротивление.	Гепатотоксичны (необходим контроль печёночных проб). Пример: **бозентан.**
Ингибиторы ФДЭ-5	Ингибируют фосфодиэстеразу-5 → ↑ цГМФ → пролонгирование вазодилатирующего эффекта оксида азота (NO).	Также применяются для лечения эректильной дисфункции. Противопоказаны при одновременном приёме нитроглицерина или других нитратов (из-за риска выраженной гипотензии). Пример: **силденафил.**
Аналоги простациклина	PGI_2 (простациклин) с прямым вазодилатирующим действием на сосуды лёгочного и системного артериального русла. Подавляют агрегацию тромбоцитов.	Побочные эффекты: приливы крови к коже (flushing), боль в челюсти. Примеры: **эпопростенол, илопрост.**

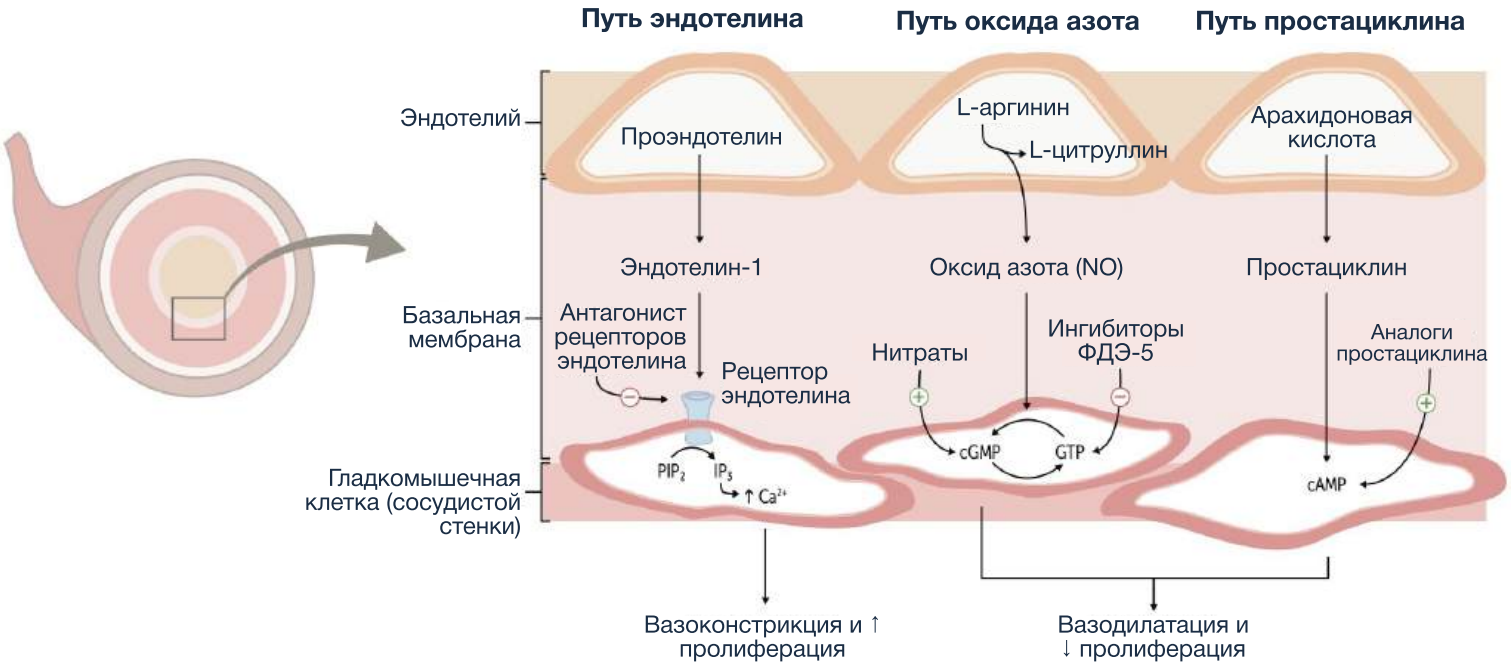
Путь эндотелина
Путь оксида азота
Путь простациклина
Эндотелий
Базальная мембрана
Гладкомышечная клетка (сосудистой стенки)
Проэндотелин
L-аргинин
L-цитруллин
Арахидоновая кислота
Эндотелин-1
Оксид азота (NO)
Простациклин
Антагонист рецепторов эндотелина
Рецептор эндотелина
Нитраты
Ингибиторы ФДЭ-5
Аналоги простациклина
PIP2
IP3
↑ Ca2+
cGMP
GTP
cAMP
Вазоконстрикция и ↑ пролиферация
Вазодилатация и ↓ пролиферация

SYNAPSE

ПУЛЬМОНОЛОГИЯ

Внутренние болезни

Высшая Школа Терапии

Самый полный и продолжительный курс по терапии, за 12 месяцев которого вы изучите все направления этой обширной специальности. Дважды в неделю вас ждут 2 часа живого общения с практикующими врачами, экспертами мирового уровня, и возможность перенять их клинический опыт из первых рук

0% сухой теории, 100% клинического мышления и логики

Станьте мастером дифференциальной диагностики благодаря междисциплинарному подходу

получить бесплатную консультацию

узнать подробнее

SYNAPSE

ШПАРГАЛКА ПО ВСЕЙ МЕДИЦИНЕ

Заключительный раздел First Aid, который является rapid review для всей медицины.

ПАТОФИЗИОЛОГИЯ ОСНОВНЫХ ЗАБОЛЕВАНИЙ

Состояние	Механизм
Синдром Леша-Нихана	Дефект **HGPRT** (hypoxanthine-guanine phosphoribosyltransferase; гипоксантин-гуанин-фосфорибозилтрансфераза) → ↑ de novo синтез пуринов → ↑ продукция мочевой кислоты.
Синдром Линча (наследственный неполипозный колоректальный рак, HNPCC)	Мутации генов **MMR** (система репарации несоответствий ДНК): **MLH1, MSH2** → несостоятельность репарации несоответствий в S-фазе клеточного цикла → микросателлитная нестабильность → колоректальный рак — 80%.
β-талассемия	Мутации в сайте сплайсинга или промоторных участках на 11-й хромосоме → ↓ или отсутствие синтеза β-глобиновой цепи.
Несовершенный остеогенез	Мутации **COL1A1** и **COL1A2** → дефект коллагена I типа → невозможность формирования тройной спирали коллагена
Синдром Элерса-Данлоса	Дефектный синтез коллагена → гиперрастяжимость кожи, гипермобильность суставов, склонность к образованию гематом (лёгкие кровоподтёки).
Болезнь Менкеса	Дефект белка **ATP7A** → нарушение всасывания и транспорта меди → ↓ активности **лизилоксидазы** → ↓ поперечных сшивок коллагена.
Синдром Марфана	Мутация **FBN1** на 15-й хромосоме → дефект фибриллина-1 (в норме формирует оболочку вокруг эластина).
Синдром Прадера-Вилли	Импринтинг или **материнская** унипарентальная дисомия (~25%) → делеция/нарушение экспрессии **отцовской** аллели на 15-й хромосоме.
Синдром Ангельмана	Импринтинг или **отцовская** унипарентальная дисомия (~5%) → делеция/нарушение экспрессии **UBE3A** на **материнской** 15-й хромосоме.
Муковисцидоз	Делеция **ΔF508** гена **CFTR** на 7-й хромосоме → дефект АТФ-зависимого **Cl^--канала** → нарушенная секреция Cl^- в лёгких/ЖКТ и нарушенная реабсорбция Cl^- в потовых железах.
Мышечная дистрофия Дюшенна	Фреймшифт- или нонсенс-мутации гена **дистрофина** → утрата якорного белка, соединяющего цитоскелет с внеклеточным матриксом → мионекроз.

Состояние	Механизм
Мышечная дистрофия Беккера	Мутации **гена дистрофина** (чаще — **in-frame** делеции) → **частично функциональный дистрофин** → течение менее тяжёлое, чем при мышечной дистрофии Дюшенна
Миотоническая дистрофия	Расширение тринуклеотидных повторов **CTG** в гене **DMPK**→ аномальная экспрессия myotonin protein kinase → миотония.
Синдром ломкой Х-хромосомы	Тринуклеотидные повторы **CGG** в **FMR1** → гиперметилирование цитозиновых остатков → ↓ экспрессии гена.
Пятна Бито при дефиците витамина А	Дефицит витамина А → нарушение нормальной дифференцировки эпителия → плоскоклеточная метаплазия конъюнктивы → отложение кератина (пятна Бито).
Энцефалопатия Вернике у пациента с расстройством, связанным с употреблением алкоголя, после введения глюкозы	Дефицит тиамина (**витамин B_1**) → нарушение утилизации глюкозы → истощение АТФ, усугубляемое инфузией глюкозы.
Пеллагра при злокачественном карциноидном синдроме	Триптофан утилизируется опухолью на синтез серотонина → дефицит **витамина B_3** (ниацин), (ниацин образуется из триптофана).
Квашиоркор	Белковая недостаточность → ↓ плазменного онкотического давления (→ отёки), ↓ синтеза аполипопротеинов (→ жировая инфильтрация печени).
Лактатацидоз, гипогликемия натощак и жировая инфильтрация печени у пациента с расстройством, связанным с употреблением алкоголя	↑ отношения **$NADH/NAD^+$** вследствие метаболизма этанола
Гипертермия, индуцированная аспирином	↑ проницаемости внутренней мембраны митохондрий → разобщение окислительного фосфорилирования (↓ протонного градиента и ↑ потребления O_2) → избыточная продукция тепла.
Наследственная непереносимость фруктозы	Дефицит **альдолазы В** → накопление **фруктозо-1-фосфата**→ ↓ доступного фосфата → торможение гликогенолиза и глюконеогенеза.
Эссенциальная фруктозурия	Дефицит **фруктокиназы** → ↑ фруктозы; путь гексокиназы превращает фруктозу во **фруктозо-6-фосфат.**

Состояние	Механизм
Классическая галактоземия	Дефицит **галактозо-1-фосфат-уридилтрансферазы** → накопление токсических метаболитов (напр., галактитол в хрусталике) → **катаракта**
Дефицит галактокиназы	Дефицит **галактокиназы** → ↑ **галактозы; альдозредуктаза** превращает галактозу в галактитол → катаракта.
Катаракта, ретинопатия, нефропатия, периферическая нейропатия при СД	Избыток глюкозы → образование **сорбитола** (через **альдозредуктазу**) и его дальнейшее превращение во фруктозу (**сорбитолдегидрогеназа**). У клеток хрусталика, сетчатки, почек и шванновских клеток отсутствует фермент сорбитолдегидрогеназа → внутриклеточное накопление сорбитола → осмотическое повреждение.
Рецидивирующая бактериемия Neisseria	Дефициты терминальных компонентов комплемента **C5–C9** → несформированность **мембранно-атакующего комплекса (МАК).**
Наследственный ангионевротический отёк	Дефицит **ингибитора C1** → неконтролируемая активация калликреина → ↑ **брадикинина.**
Пароксизмальная ночная гемоглобинурия	Мутация гена **PIGA** → ↓ синтеза **GPI-якорей** для комплемент-ингибиторов **DAF (CD55) и MIRL (CD59)** → комплемент-опосредованный **внутрисосудистый гемолиз** → ↓ **гаптоглобина**.
Гиперчувствительность I типа	**Немедленная фаза (минуты):** антиген перекрёстно связывает IgE на мембране тучных клеток → дегрануляция → высвобождение гистамина, триптазы, лейкотриенов. **Поздняя фаза (часы):** тучные клетки секретируют хемокины и др. медиаторы → воспаление, повреждение тканей.
Гиперчувствительность II типа	Антитела связываются с антигенами на поверхности клеток или компонентами **внеклеточного матрикса (ECM)** → воспаление, клеточная деструкция и дисфункция.
Гиперчувствительность III типа	Иммунные комплексы «антиген–антитело» активируют комплемент → привлечение нейтрофилов → высвобождение лизосомальных ферментов.
Гиперчувствительность IV типа	Опосредована Т-клетками (антитела не участвуют): АПК активируют **$CD4^+$ Т-клетки** (выброс цитокинов) или **$CD8^+$ Т-клетки** (прямая цитотоксичность).
Острая гемолитическая трансфузионная реакция	Реакция гиперчувствительности II типа к эритроцитам донора (обычно к антигенам системы **ABO**).
Сцепленная с X хромосомой (Брутона) агаммаглобулинемия	Дефект гена **BTK** → нарушение созревания В-клеток → отсутствие В-клеток в периферической крови, ↓ иммуноглобулинов всех классов.

Состояние	Механизм
Синдром Ди Джорджи	**Микроделеция 22q11** → нарушение развития 3-го и 4-го жаберных (глоточных) карманов → аплазия/гипоплазия тимуса и паращитовидных желез.
Синдром гипер-IgM	Дефект **CD40L** на Т-хелперах → нарушение переключения классов иммуноглобулинов.
Дефект адгезии лейкоцитов (тип 1)	Дефект интегрина **LFA-1 (CD18)** → нарушение миграции фагоцитов и хемотаксиса.
Синдром Чедияка-Хигаси	Мутация гена **LYST** → нарушение функции микротрубочек → дефект слияния фагосомы и лизосомы.
Хроническая гранулематозная болезнь	Дефект **NADPH-оксидазы** → ↓ образование активных форм кислорода (ROS), ↓ респираторный (окислительный) взрыв нейтрофилов → ↑ восприимчивость к каталаза-положительным микроорганизмам.
Гемолитико-уремический синдром	**Шига-токсин (Stx) / Шига-подобные токсины (Stx1/Stx2)** EHEC инактивируют 60S субъединицу рибосомы → повышение продукции цитокинов.
Инфекции Candida при иммунодефицитах	↓ гранулоцитов (нейтропения) → склонность к системным/диссеминированным формам; ↓ Т-клеточного звена → преимущественно локальные слизисто-кожные поражения
Реакция «трансплантат против хозяина» (GVHD)	**Гиперчувствительность IV типа** при HLA-несовместимости → донорские Т-лимфоциты атакуют клетки реципиента
Рецидивирующие инфекции (S. aureus, Serratia spp., Burkholderia cepacia) при **хронической гранулематозной болезни**	**Каталаза-положительные микроорганизмы** расщепляют H_2O_2 до того, как нейтрофилы смогут использовать его в системе **миелопероксидазы** (образование HOCl) → повышенная восприимчивость к этим патогенам.
Столбняк	**Тетаноспазмин** расщепляет белки комплекса **SNARE** → блокирование высвобождения **ингибирующих** медиаторов (ГАМК, глицин) из клеток Реншоу.
Ботулизм	Токсин-протеаза расщепляет **SNARE** → ↓ высвобождения нейромедиатора **ацетилхолина (ACh)** в нервно-мышечном соединении.
Газовая гангрена	**Альфа-токсин** (фосфолипаза/лецитиназа) деградирует фосфолипиды мембран → мионекроз, крепитация.
Синдром токсического шока; скарлатина	**TSST-1 и эритрогенный экзотоксин А** «скрепляют» (superantigen) β-участок TCR с **MHC II** на АПК вне области связывания антигена → ↑ **IL-1, IL-2, IFN-γ, TNF-α.**
Шок и ДВС при грамотрицательной инфекции	**Липид А** липополисахарида активирует макрофаги (через **TLR4/CD14**), комплемент и тканевой фактор → системное воспаление и коагулопатия.

Состояние	Механизм
Инфекция протезов, вызванная Staphylococcus epidermidis	Образование **биоплёнки.**
Инфекционный эндокардит, обусловленный Streptococcus sanguinis	Синтез **декстрана** (биоплёнка) → адгезия фибрино-тромбоцитарных агрегатов к повреждённым клапанам сердца.
Псевдомембранозный колит вследствие Clostridioides difficile	**Токсины A и B** повреждают энтероциты → водянистая диарея.
Дифтерия	Экзотоксин ингибирует синтез белка через **ADP-рибозилирование EF-2** → возможный некроз тканей.
Вирулентность Mycobacterium tuberculosis	**Cord factor** активирует макрофаги (способствует формированию гранулём), индуцирует высвобождение **TNF-α;** сульфатиды (поверхностные гликолипиды) ингибируют слияние фагосомы с лизосомой.
Лепра, туберкулоидная форма	Иммунный ответ **Th1**, более мягкое течение.
Лепра, лепроматозная форма	Преимущественный ответ **Th2**, тяжёлое/потенциально летальное течение.
Отсутствие эффективной вакцины против Neisseria gonorrhoeae	**Антигенная вариабельность белков пилей** (пилинов; pilus proteins) препятствует формированию стойкого поствакцинального иммунитета.
Цистит и пиелонефрит, обусловленные E. coli	**Фимбрии (P-пили)** обеспечивают адгезию к уротелию и восходящее инфицирование мочевых путей.
Пневмония и неонатальный менингит, обусловленные E. coli	**K-капсула** (K capsule).
Устойчивость Chlamydiae к β-лактамным антибиотикам	Отсутствие «классического» пептидогликана вследствие снижения содержания **мурамовой кислоты.**
Пандемии гриппа	Пересборка сегментов РНК → **антигенный шифт (antigenic shift).**
Эпидемии гриппа	Точечные мутации в **гемагглютинине** и/или **нейраминидазе** → **антигенный дрейф (antigenic drift).**
Нейротропизм бешенства (проникновение в ЦНС)	Связывание с **ACh-рецепторами** → ретроградный аксональный транспорт (с участием моторного белка динеина).
Инфекция ВИЧ	Связывается с **CD4** совместно с **CCR5** на макрофагах (ранняя стадия) или с **CXCR4** на Т-клетках (поздняя стадия).

Состояние	Механизм
Гранулёма	Макрофаги представляют антиген **CD4⁺**-клеткам и секретируют **IL-12** → дифференцировка Th1 → секреция **IFN-γ** → активация макрофагов.
Неограниченный репликативный потенциал опухоли	Реактивация **теломеразы** → поддержание/удлинение теломер → предотвращение укорочения хромосом и клеточного «старения».
Инвазия тканей опухолью	Потеря функции **E-кадгерина** → ↓ межклеточных контактов; деградация базальной мембраны и **ECM** металлопротеиназами → прикрепление к белкам ECM (ламинин, фибронектин) → локомоция → сосудистая диссеминация.
Персистирующий общий артериальный ствол	Несформированная аортолёгочная перегородка.
D-транспозиция магистральных артерий (D-TGA)	Неудавшаяся спиралевидная перегородка аортолёгочного ствола.
«Tet-spells» (гипоксические кризы) при тетралогии Фалло	Плач/лихорадка/нагрузка → ↑ обструкция тракта оттока ПЖ → ↑ право-налево шунт через ДМЖП.
Синдром Айзенменгера	**Неустранённый шунт слева направо** (напр., ДМЖП/ДМПП/ОАП) → ↑ лёгочного кровотока → ремоделирование лёгочных артериол → лёгочная артериальная гипертензия → гипертрофия правого желудочка → инверсия шунта справа налево.
Атеросклероз	Дисфункция эндотелия → накопление макрофагов и ЛПНП → образование «пенистых» клеток → жировые пятна → миграция ГМК и депонирование компонентов **ECM** → фиброзная бляшка → комплексные атеромы.
Аневризма грудной аорты	Кистозная дегенерация средней оболочки; ассоциирована с третичным сифилисом.
Инфаркт миокарда (ИМ)	Разрыв атеросклеротической бляшки коронарной артерии → острый тромбоз.
NSTEMI	Субэндокардиальные инфаркты.
STEMI	Трансмуральные инфаркты.
Смерть в течение 0–24 ч после ИМ	Желудочковая аритмия.
Смерть/кардиогенный шок на 3–14-е сутки после ИМ	Разрывы, опосредованные макрофагами: сосочковая мышца (2–7 сут), межжелудочковая перегородка (3–5 сут), свободная стенка (5–14 сут).
Синдром Вольфа-Паркинсона-Уайта	Аномальный дополнительный предсердно-желудочковый путь обходит AV-узел → ранняя частичная деполяризация желудочков **(дельта-волна)**; ре-ентри-контур → наджелудочковая тахикардия.

Состояние	Механизм
Гипертрофическая обструктивная кардиомиопатия (HOCM)	Мутации генов сократительных белков саркомера → концентрическая гипертрофия (саркомеры добавляются параллельно) → смерть чаще от аритмии.
Обмороки, одышка при HOCM	Асимметричная гипертрофия межжелудочковой перегородки, систолическое переднее смещение створки митрального клапана → обструкция тракта оттока ЛЖ.
Гиповолемический шок	↓ преднагрузки → ↓ ударного объёма (SV) → ↓ сердечного выброса (CO).
Кардиогенный шок	↓ CO вследствие дисфункции левых отделов сердца.
Обструктивный шок	↓ CO из-за блокады сосудов/структур вне сердца.
Дистрибутивный шок	↓ общего периферического сосудистого сопротивления (SVR, постнагрузка).
Ревматическая лихорадка	Антитела к **М-белку** перекрёстно реагируют с собственными антигенами; реакция гиперчувствительности II типа.
Тромбоз глубоких вен	Застой, гиперкоагуляция, повреждение эндотелия **(триада Вирхова)** → тромбообразование
Наиболее частая врождённая гиперплазия коры надпочечников	Дефицит **21-гидроксилазы** → ↓ минералокортикоидов, ↓ кортизола, ↑ половых гормонов, ↑ **17-гидроксипрогестерона.**
Эуволемическая гипонатриемия при SIADH (синдром неадекватной секреции АДГ)	↑ **АДГ (вазопрессин)** → задержка воды → ↓ альдостерона, ↑ **ANP** (предсердный натрийуретический пептид) и **BNP** (мозговой натрийуретический пептид) → ↑ почечной экскреции Na^+.
Непереносимость жары, похудание при гипертиреозе	↑ активности **Na^+/K^+-АТФазы** → ↑ основного обмена → ↑ термогенеза
Микседема при гипотиреозе	↑ **ГАГ** (гликозаминогликанов) в интерстиции → ↑ осмотического давления → задержка воды.
Офтальмопатия при болезни Грейвса	Лимфоцитарная инфильтрация, секреция **ГАГ** фибробластами→ осмотический отёк экстраокулярных мышц, воспаление.
Первичный гиперпаратиреоз	Аденома или гиперплазия околощитовидных желёз → **↑ паратгормона (ПТГ).**
Вторичный гиперпаратиреоз	**↓ Ca^{2+} и/или ↑ PO_4^{3-}** → гиперплазия околощитовидных желёз → ↑ ПТГ, ↑ щелочной фосфатазы (ЩФ).
Сосудистые поражения при сахарном диабете	Неферментативное гликирование белков; гиалиновый артериолосклероз мелких сосудов; атеросклероз крупных сосудов.

Состояние	Механизм
Диабетический кетоацидоз (ДКА)	↓ инсулина (или ↑ потребности в инсулине) → ↑ липолиза → ↑ окисления свободных жирных кислот → ↑ кетогенеза.
Гиперосмолярное гипергликемическое состояние	Гипергликемия → ↑ осмолярности сыворотки, выражённый **осмотический диурез.**
Синдром Золлингера-Эллисона	**Гастринома** поджелудочной железы или двенадцатиперстной кишки → рецидивирующие язвы в ДПК/тощей кишке, мальабсорбция.
Атрезия двенадцатиперстной кишки	Отсутствие реканализации просвета.
Атрезия тощей/подвздошной кишки	Нарушение кровоснабжения сосудов брыжейки (чаще — поражение верхней брыжеечной артерии, ВБА) → ишемический некроз кишечника плода.
Синдром верхней брыжеечной артерии	Уменьшение жировой клетчатки брыжейки → компрессия поперечной части ДПК между ВБА и аортой.
Ахалазия кардии	Дегенерация **ингибиторных нейронов** в межмышечном (ауэрбаховом) сплетении стенки пищевода → несостоятельность расслабления нижнего пищеводного сфинктера (LES).
Пищевод Барретта	Хроническая **ГЭРБ** → метаплазия неороговевающего многослойного плоского эпителия в кишечный тип (цилиндрический эпителий с бокаловидными клетками).
Острый гастрит, обусловленный НПВС	↓ **PGE_2** → ↓ защиты слизистой желудка.
Целиакия	Аутоиммунно опосредованная непереносимость **глиадина** (пшеница) → мальабсорбция (дистальный отдел ДПК, проксимальная тощая кишка), стеаторея.
Образование свищей при болезни Крона	Трансмуральное воспаление.
Дивертикул Меккеля	Персистенция желточного (омфаломезентериального) протока.
Болезнь Гиршпрунга	Мутация потери функции в гене **RET** → нарушение миграции клеток нервного гребня → отсутствие ганглиозных клеток в подслизистом (Мейсснера) и межмышечном (Ауэрбаха) сплетениях → дистальный аганглиоз.
Последовательность «аденома → карцинома» при колоректальном раке	**Инактивация гена APC** (↓ межклеточной адгезии, ↑ пролиферации) → мутация KRAS (дизрегуляция внутриклеточной сигнализации) → утрата генов-супрессоров опухолей (TP53, DCC).
Фиброз при циррозе	Активация **звёздчатых клеток печени** (клеток Ито) → продукция компонентов внеклеточного матрикса (ECM), коллагенообразование.

Состояние	Механизм
Синдром Рея	Аспирин ↓ **β-окисление** жирных кислот за счёт обратимого ингибирования митохондриальных ферментов.
Печёночная энцефалопатия	Цирроз → **портосистемные шунты** → ↓ метаболизма **NH_3** в печени → гипераммониемия.
Дефицит α_1-антитрипсина	**Печень:** неправильно свёрнутые белки накапливаются в эндоплазматическом ретикуломе гепатоцитов → цирроз. **Лёгкие:** ↓ α_1-антитрипсина → неингибированная эластаза в альвеолах → панацинарная эмфизема.
Болезнь Вильсона	Мутация гепатоцитарной медь-транспортирующей АТФазы **(ATP7B, хромосома 13)**→ ↓ включения меди в апоцерулоплазмин и ↓ экскреции в жёлчь → **↑ церулоплазмина в сыворотке,** накопление меди в тканях и ↑ выведение с мочой.
Гемохроматоз	Мутация **гена HFE (хромосома 6)** → ↓ продукции гепсидина → ↑ кишечного всасывания железа → перегрузка железом (↑ ферритина, ↑ сывороточного железа, ↓ TIBC, ↑ насыщения трансферрина).
Кишечная непроходимость, вызванная желчным камнем (gallstone ileus)	Свищ между жёлчным пузырём и просветом ЖКТ → камень попадает в кишечник → обструкция на уровне илеоцекального клапана (самое узкое место).
Острый холангит	Обструкция жёлчных путей → застой и/или избыточный рост бактерий.
Острый панкреатит	Разрушение поджелудочной железы собственными ферментами (преждевременная активация протеаз и липаз).
Гемолитическая болезнь новорождённых по Rh	У RhD-отрицательной матери формируются **анти-D IgG** к эритроцитам RhD-положительного плода → (трансплацентарный перенос IgG → гемолиз).
Анемия при отравлении свинцом	Свинец ингибирует феррохелатазу и **δ-аминолевулинат-дегидратазу (ALA-дегидратазу)** → ↓ синтеза гема, ↑ протопорфирина в эритроцитах.
Анемия хронических заболеваний	Воспаление → ↑ **гепсидина** → ↓ высвобождения железа из макрофагов и ↓ кишечного всасывания железа.
Дефицит G6PD (глюкозо-6-фосфатдегидрогеназы)	**↓ NADPH** → ↓ восстановленного **глутатиона** → ↑ уязвимости эритроцитов к оксидативному стрессу.
Серповидноклеточная анемия (sickle cell anemia)	Точечная мутация: замена **Glu→Val** в β-цепи Hb → при гипоксии/высоте/ацидозе полимеризация дезоксигемоглобина HbS (sickling) → анемия, вазоокклюзии.
Синдром Бернара-Сулье	Дефицит **GpIb** → ↓ адгезии тромбоцитов к фактору фон Виллебранда (vWF).

Состояние	Механизм
Тромбастения Гланцмана	Дефицит **GpIIb/IIIa** → ↓ агрегации тромбоцитов → дефект формирования тромбоцитарной пробки.
Тромботическая тромбоцитопеническая пурпура (ТТП)	Дефицит **ADAMTS13** (металлопротеаза vWF) → ↓ расщепления мультимеров vWF → ↑ адгезии/агрегации тромбоцитов → микротромбы.
Болезнь фон Виллебранда	↓ **vWF** → ↓ адгезии тромбоцитов к vWF; возможное ↑ **aPTT** (vWF стабилизирует фактор VIII).
Фактор V Лейден	Мутация **Arg506Gln** гена фактора V → резистентность к инактивации протеином C → гиперкоагуляция.
Гепарин-индуцированная тромбоцитопения	**Тип 1**: введение гепарина (в течение ≤2 сут) → лёгкое, преходящее снижение тромбоцитов, клинически незначимо. **Тип 2:** 5–10-й день терапии гепарином→ IgG-антитела к комплексу «гепарин–platelet factor 4 (PF4)» → иммунные комплексы связываются с Fc-рецепторами на тромбоцитах → их активация и тромбоз; потребление и удаление тромбоцитов (селезёнкой) → выраженная тромбоцитопения.
Некроз кожи/тканей, индуцированный варфарином	Быстрое падение уровня **протеина C** (короткий T½) → транзиторное прокоагулянтное состояние до истощения факторов свертывания с более длинным T½ → гиперкоагуляция, микротромбозы → некроз кожи/тканей.
Поражение подмышечного нерва (n. axillaris)	Перелом хирургической шейки плечевой кости или передний вывих плеча → паралич дельтовидной мышцы → сплющенное плечо, приведённая рука, ↓ чувствительности над дельтовидной областью.
Поражение лучевого нерва (n. radialis), «паралич субботней ночи»	Сдавление в подмышечной впадине (костыли), перелом диафиза плечевой кости, повторные пронация/супинация предплечья → «свисающая кисть» (wrist drop), ↓ силы хвата.
Поражение срединного нерва (n. medianus), «рука благословения»	**Проксимальная травма:** надмыщелковый перелом плеча → утрата сгибания кисти и функции мышц LOAF (латеральные червеобразные 1–2, Opponens pollicis, Abductor pollicis brevis, Flexor pollicis brevis); ↓ чувствительности над тенарной областью, дорсальной и ладонной поверхностью латеральных 3½ пальцев. **Дистальная травма:** карпальный туннельный синдром.
Поражение локтевого нерва (n. ulnaris)	**Проксимальный уровень** (медиальный надмыщелок плечевой кости): перелом медиального надмыщелка → при сгибании кисти возникает лучевое отклонение (за счёт сохранного m. flexor carpi radialis). **Дистальный уровень** (запястье, крючок крючковидной кости): перелом крючка крючковидной кости, обычно при падении на вытянутую руку → «локтевой коготь» при попытке разогнуть пальцы (гиперэкстензия в ПФС и сгибание в МФС IV–V) + утрата/снижение чувствительности по локтевой стороне кисти (мизинец и локтевая половина безымянного).

Состояние	Механизм
Паралич Эрба («положение официанта»/waiter's tip)	Тракция/разрыв корешков **C5–C6:** у новорождённых — при родах (натяжение шеи), у взрослых — травма.
Паралич Клумпке («когтистая лапа»)	Тракция/разрыв корешков **C8–T1:** у новорождённых — при родах; у взрослых — при попытке ухватиться за ветку при падении.
"Крыловидная» лопатка" (winged scapula)	Повреждение **длинного грудного нерва (C5–C7)** → дисфункция передней зубчатой мышцы; часто после мастэктомии, колото-резаных ран.
Поражение общего малоберцового нерва	Травма латеральной поверхности голени, перелом шейки малоберцовой кости → «свисающая стопа» + «степпаж»-походка.
Повреждение верхнего ягодичного нерва	Ятрогенное при внутримышечной инъекции в ягодичную область → **признак Тренделенбурга:** опускание таза со стороны противоположной очагу из-за слабости абдукторов.
Повреждение полового нерва	Травма при верховой езде или длительной езде на велосипеде; в акушерстве возможна пудендальная блокада на уровне седалищной ости (spina ischiadica) → ↓ чувствительности промежности и наружных половых органов ± дисфункция наружных сфинктеров → недержание мочи и/или кала.
Подвывих головки лучевой кости («локоть няньки»)	Внезапное рывковое вытяжение за руку у ребёнка → головка лучевой кости выскальзывает из незрелой **кольцевидной связки.**
Эпифизиолиз головки бедренной кости (slipped capital femoral epiphysis)	Ожирение у подростка с болью в бедре/колене; ↑ осевая нагрузка на головку бедренной кости → смещение эпифиза относительно шейки.
Ахондроплазия	Конститутативная активация **FGFR3** → ↓ пролиферации хондроцитов → несостоятельность эндохондрального окостенения → короткие конечности.
Остеопороз	↑ активности остеокластов → ↓ костной массы вторично к ↓ уровню эстрогенов, старению и длительному приёму ЛС (напр., глюкокортикоидов).
Остеопетроз («мраморная кость»)	Мутации **карбоангидразы II** → невозможность остеокластов создавать кислую среду → ↓ резорбции кости → плотные, но хрупкие кости; панцитопения (сужение костномозгового пространства).
Деформирующий остеит (болезнь Педжета костей, osteitis deformans)	Сначала ↑ активности остеокластов, затем компенсаторно ↑ активности остеобластов → образование кости низкого качества, склонной к переломам.

Состояние	Механизм
Остеоартрит	Механическая дегенерация суставного хряща → воспаление при недостаточном восстановлении → формирование остеофитов.
Ревматоидный артрит	Аутоиммунное воспаление → образование паннуса, эрозии суставного хряща и кости.
Синдром Шегрена	Аутоиммунная реакция → лимфоцитарно-опосредованное повреждение экзокринных желёз.
Системная красная волчанка	Преимущественно реакция гиперчувствительности **III типа** при ↓ клиренса иммунных комплексов; гематологические проявления — реакция **II типа.**
Слепота при гигантоклеточном (височном) артериите	Окклюзия глазничной артерии.
Миастения гравис (myasthenia gravis)	Аутоантитела к **постсинаптическим никотиновым** (ACh) рецепторам.
Миастенический синдром Ламберта-Итона	Аутоантитела к **пресинаптическим Ca^{2+}-каналам** → ↓ высвобождения ACh.
Альбинизм	Нормальное число меланоцитов, но ↓ продукции **меланина.**
Витилиго	Аутоиммунная деструкция меланоцитов.
Атопический дерматит	Дисфункция эпидермального барьера; генетические факторы (напр., **утрата функции FLG**), иммунная дисрегуляция, изменённый кожный микробиом, внешние триггеры воспаления.
Аллергический контактный дерматит	Гиперчувствительность **IV типа:** в фазе сенсибилизации аллерген активирует Th1 → формирование клеток памяти $CD4^+/CD8^+$; при повторном контакте $CD4^+$ выделяют цитокины, $CD8^+$ уничтожают клетки-мишени.
Пузырчатка обыкновенная (pemphigus vulgaris)	Гиперчувствительность II типа; **IgG-аутоантитела к десмоглеинам** 1 и 3 в десмосомах → разобщение кератиноцитов в шиповатом слое (stratum spinosum) от базального слоя (stratum basale); симптом Никольского положительный.
Буллёзный пемфигоид (bullous pemphigoid)	Гиперчувствительность II типа; **IgG-аутоантитела к гемидесмосомам** → отделение эпидермиса от дермы; симптом Никольского отрицательный.
Spina bifida occulta / менингоцеле / миеломенингоцеле / миелошизис	**Незаращение каудального невропора** к 4-й неделе эмбриогенеза.

Состояние	Механизм
Анэнцефалия	**Незаращение рострального невропора** → отсутствие переднего мозга (больших полушарий) и открытый свод черепа.
Голопрозэнцефалия	**Несостоятельность деления проэнцефалона** (переднего мозга) на две полушария; дефект закладки на 3–4-й неделе развития; ассоциирована с **мутациями SHH (Sonic Hedgehog).**
Лиссэнцефалия («гладкий мозг», lissencephaly)	Нарушение миграции нейронов → гладкая корковая поверхность без борозд и извилин.
Аномалия Киари I	Каудальное смещение миндалин мозжечка через большое затылочное отверстие.
Аномалия Киари II	Грыжевое смещение червя и миндалин мозжечка через большое затылочное отверстие.
Мальформация Денди-Уокера	Агентезия/гипоплазия червя мозжечка → кистозное расширение IV желудочка, заполняющее увеличенную заднюю черепную ямку.
Сирингомиелия	Жидкостная полость, выстланная глиозной тканью, в спинном мозге; повреждение перекрещивающихся волокон спиноталамического тракта → утрата болевой и температурной чувствительности по типу «плаща».
Синдром Герстмана	Поражение доминантной (обычно левой) теменной доли, нижняя теменная долька / угловая извилина → аграфия, акалькулия, пальцевая агнозия, дезориентация «лево–право»
Синдром одностороннего игнорирования (hemispatial neglect)	Поражение недоминантной (обычно правой) теменной коры → игнорирование контралатерального пространства (агнозия левой половины поля)
Синдром Клювера-Бьюси	Двустороннее поражение миндалин; характерен при герпетическом энцефалите **(HSV-1)** → расторможенность (дезингибиция), включая гиперфагию, гиперсексуальность, гипероральность.
Синдром Парино	Сдавление дорсальных отделов среднего мозга (часто при опухолях шишковидной железы) → парез взгляда вверх, конвергенционно-ретракционный нистагм, свето-аккомодационная диссоциация зрачков (реагируют на конвергенцию, но слабо/не реагируют на свет) ± ретракция верхнего века (симптом Коллиера).
Отёк головного мозга	Накопление жидкости в паренхиме мозга → ↑ внутричерепного давления; варианты: **цитотоксический или вазогенный.**

Состояние	Механизм
Афазия	Инсульт в доминантном (обычно левом) полушарии: поражение верхней височной извилины (центр Вернике) → сенсорная афазия; поражение нижней лобной извилины (центр Брока) → моторная афазия.
Синдром «запертого человека» (locked-in)	Инсульт базилярной артерии (вентральный мост) → тетраплегия с сохранённым сознанием; утрата горизонтальных при сохранении вертикальных движений глаз.
Латеральный синдром моста	Повреждение передней нижней мозжечковой артерии (AICA).
Латеральный бульбарный (Валленберга) синдром	Повреждение задней нижней мозжечковой артерии (PICA).
Медиальный бульбарный (Дежерина) синдром	Повреждение передней спинальной артерии.
Внутрижелудочковое кровоизлияние у новорождённых	Сниженная опорная функция глиальных волокон и нарушенная ауторегуляция мозгового кровотока/АД у недоношенных → кровоизлияние в желудочки мозга, обычно исходит из герминативной матрицы (высоковаскуляризированный слой в субэпендимарной/субвентрикулярной зоне).
Эпидуральная гематома	Разрыв средней менингеальной артерии, часто при переломе височной кости в области птериона.
Субдуральная гематома	**Разрыв мостиковых вен:** острая — тяжёлая травма, высокоэнергетическое воздействие, резкое торможение; хроническая — лёгкая травма на фоне атрофии мозга, пожилого возраста, хронического алкоголизма, синдрома «встряхнутого ребёнка».
Субарахноидальное кровоизлияние	Травма, разрыв аневризмы (напр., мешотчатой) или **артериовенозной мальформации (АВМ)** → кровотечение.
Внутримозговое (интрапаренхиматозное) кровоизлияние	Артериальная гипертензия (чаще в путамене базальных ганглиев, таламусе, варолиевом мосту, мозжечке), церебральная амилоидная ангиопатия, АВМ, васкулиты, опухоли или реперфузионное повреждение после ишемического инсульта → кровоизлияние.
Фантомная боль	Чаще после ампутации → реорганизация первичной соматосенсорной коры → ощущение боли в отсутствующей конечности.
Диффузное аксональное повреждение	Травматическое «срезание» (shearing) проводящих путей белого вещества при быстром ускорении/торможении (напр., ДТП) → множественные точечные кровоизлияния в трактах белого вещества → выраженный неврологический дефицит, нередко кома или стойкое вегетативное состояние.

Состояние	Механизм
Проводниковая афазия	Поражение дугообразного пучка.
Глобальная афазия	Одновременное поражение областей Брока и Вернике.
Тепловой удар	Неспособность организма рассеивать тепло (напр., при нагрузке) → дисфункция ЦНС (спутанность сознания и др.), рабдомиолиз, острое повреждение почек (ОПП), ОРДС (ARDS), ДВС-синдром.
Мигрень	Раздражение **V пары ЧМН (n. trigeminus)**, мозговых оболочек или сосудов с высвобождением вазоактивных нейропептидов (напр., substance P, CGRP).
Болезнь Паркинсона	Потеря **дофаминергических нейронов** pars compacta чёрной субстанции.
Болезнь Хантингтона	Экспансия тринуклеотидных повторов **CAG** в гене **huntingtin (HTT)** на 4-й хромосоме → токсическое усиление функции → атрофия хвостатого ядра и скорлупы с ex vacuo вентрикуломегалией; ↑ дофамина, ↓ ГАМК, ↓ ACh; нейрональная гибель через глутамат-опосредованную эксайтотоксичность (excitotoxicity) и связывание с NMDA-рецепторами.
Болезнь Альцгеймера	Диффузная корковая атрофия: сужение извилин и расширение борозд; **сенильные бляшки** в сером веществе (ядро из β-амилоида); нейрофибриллярные клубочки из внутриклеточного гиперфосфорилированного тау-белка; тельца Хирано.
Фронтотемпоральная деменция (болезнь Пика)	Дегенерация лобно-височных долей → нарушение исполнительных функций и поведенческого контроля.
Сосудистая деменция	Множественные артериальные инфаркты и/или хроническая ишемия.
Деменция, ассоциированная с ВИЧ	Вторична к диффузной атрофии серого вещества и подкорковых структур при прогрессирующей ВИЧ-инфекции.
Идиопатическая внутричерепная гипертензия	↑ внутричерепного давления; часто ассоциирована со стенозом дуральных венозных синусов → нарушение аксо-плазматического тока по зрительному нерву → папиллоэдема (застойные диски зрительных нервов
Сообщающаяся (коммуницирующая) гидроцефалия	↓ резорбции ЦСЖ (ликвора) арахноидальными грануляциями → ↑ ВЧД, папиллоэдема, риск грыжевых смещений мозга.
Гидроцефалия нормального давления	Идиопатическая; давление ЦСЖ повышается эпизодически (без увеличения объёма субарахноидального пространства); расширение желудочков растягивает волокна лучистого венца → клиническая триада: нарушения ходьбы, когнитивное снижение (деменция), недержание мочи («wobbly, wacky, wet»).

Состояние	Механизм
Несообщающаяся (обструктивная) гидроцефалия	Механическая блокада тока ЦСЖ **внутри** желудочковой системы (напр., стеноз Сильвиевого водопровода, коллоидная киста у отверстия Монро, опухоль).
Ex vacuo-вентрикуломегалия	↓ объёма мозговой ткани и нейронная атрофия → на визуализации создаётся видимость ↑ количества ЦСЖ (компенсаторное расширение желудочков).
Рассеянный склероз	Аутоиммунное воспаление и демиелинизация ЦНС (головной и спинной мозг) → аксональное повреждение.
Осмотический демиелинизирующий синдром (central pontine myelinolysis)	Быстрые осмотические сдвиги, чаще ятрогенная быстрая коррекция гипонатриемии (также резкие колебания других осмолитов, напр., глюкозы) → массивная демиелинизация аксонов в белом веществе моста.
Острый воспалительный демиелинизирующий полирадикулоневрит (AIDP; подтип синдрома Гийена—Барре)	Аутоиммунное повреждение шванновских клеток → воспаление и демиелинизация моторных и сенсорных волокон периферических нервов; вероятный механизм — молекулярная мимикрия, триггеры — вакцинация/инфекция, стресс.
Болезнь Шарко-Мари-Тута	Дефект синтеза белков, участвующих в структуре и функции периферических нервов или их **миелиновой оболочки.**
Прогрессирующая мультифокальная лейкоэнцефалопатия	Разрушение олигодендроцитов вследствие реактивации латентной инфекции **JC-вирусом** → демиелинизация ЦНС.
Синдром Стерджа-Вебера	**Соматический мозаицизм** активирующей мутации одного аллеля **GNAQ** → врождённые пороки развития производных нервного гребня → капиллярно-венозные мальформации; ипсилатеральная лептоменингеальная ангиома с кальцификатами, эписклеральная гемангиома.
Аденома гипофиза	Моноклональная пролиферация (гиперплазия) одного типа эндокринных клеток гипофиза; чаще из лактотрофов (продуцирующих пролактин).
Спинальная мышечная атрофия	Врождённая дегенерация передних рогов спинного мозга из-за мутации **SMN1**→ дефект сборки **snRNP** → апоптоз нижних мотонейронов (LMN).
Боковой амиотрофический склероз	Комбинированная дегенерация верхних и нижних мотонейронов **(UMN/LMN)**; семейные формы ассоциированы **с мутацией SOD1.**
Табетическая форма нейросифилиса (tabes dorsalis)	Дегенерация/демиелинизация задних канатиков и задних корешков спинного мозга при **третичном сифилисе** → прогрессирующая сенситивная атаксия (утрата проприоцепции) → нарушение координации.

Состояние	Механизм
Полиомиелит	Вирус полиомиелита: проникновение из лимфоидной ткани ротоглотки в тонкую кишку → гематогенное распространение в ЦНС → избирательная деструкция нейронов передних рогов (гибель нижних мотонейронов, LMN).
Атаксия Фридрайха	Экспансия тринуклеотидных повторов **GAA** в **гене фратаксина** (белок, связывающий железо) на 9-й хромосоме → митохондриальная дисфункция → дегенерация латерального кортико-спинального тракта, спинно-мозжечковых путей, задних канатиков и дорсальных корешков.
Нейросенсорная тугоухость (noise-induced hearing loss)	Повреждение **стереоцилиарных клеток** кортиева органа → утрата слуха сначала на высоких частотах.
Пресбиакузис	Возрастная, прогрессирующая, двусторонняя симметричная нейросенсорная тугоухость (чаще на высоких частотах) вследствие разрушения волосковых клеток у основания улитки.
Холестеатома	Аберрантный рост ороговевающего плоского эпителия в среднем ухе; первично — из кармана ретракции барабанной перепонки; вторично — при её перфорации.
Болезнь Меньера	↑ количества **эндолимфы** во внутреннем ухе → приступы вертиго, нейросенсорная тугоухость, шум в ушах, ощущение заложенности уха.
Гиперметропия	Глаз слишком короткий для преломляющей силы роговицы/хрусталика → фокус изображения **за сетчаткой.**
Миопия (близорукость)	Глаз слишком длинный для преломляющей силы → фокус изображения **перед сетчаткой.**
Астигматизм	**Нерегулярная/несимметричная кривизна** роговицы или хрусталика → разная преломляющая сила по различным меридианам.
Пресбиопия	Возрастное снижение аккомодации, преимущественно из-за ↓ эластичности хрусталика.
Глаукома	Оптическая нейропатия → прогрессирующая утрата зрения (сначала периферического → затем центрального), обычно при ↑ внутриглазного давления.
Открытоугольная глаукома (open-angle)	Связана с ↑ сопротивлением оттоку водянистой влаги через трабекулярную сеть.
Закрытоугольная глаукома (angle-closure)	Угол передней камеры сужен/закрыт; анатомические аномалии (напр., переднее смещение хрусталика, соприкасающегося с центральной частью радужки) → ↓ тока влаги через зрачок → ↑ давления в задней камере → периферическая радужка прижимается к роговице → блок путей оттока радужкой.

Состояние	Механизм
Диабетическая ретинопатия	Хроническая гипергликемия → ↑ проницаемости и окклюзии сосудов сетчатки → микроаневризмы, кровоизлияния (**непролиферативная форма**); хроническая гипоксия → неоваскуляризация (пролиферативная форма).
Гипертензивная ретинопатия	Хроническая артериальная гипертензия → спазм, склероз и фибриноидный некроз сосудов сетчатки.
Окклюзия артерии сетчатки	Окклюзия центральной или ветви артерии сетчатки обычно из-за эмболии (чаще при каротидном атеросклерозе, реже кардиогенной); реже обусловлена гигантоклеточным артериитом.
Окклюзия вены сетчатки	Центральная — вследствие первичного тромбоза; окклюзия ветви — из-за вторичного тромбоза в местах артериовенозных перекрёстков.
Отслойка сетчатки	Нейросенсорная сетчатка отделяется от ретинального пигментного эпителия → ишемия и дегенерация фоторецепторов; причины: разрывы сетчатки (**регматогенная**) либо тракционная/экссудативная (**нерегматогенная**).
Пигментный ретинит	Прогрессирующая дегенерация фоторецепторов и пигментного эпителия сетчатки.
Папиллоэдема (papilledema)	↑ внутричерепного давления → нарушение аксоплазматического тока в зрительном нерве → отёк диска зрительного нерва (обычно двусторонний).
Относительный афферентный дефект зрачка (зрачок Маркуса Гунна)	Одностороннее/асимметричное поражение афферентного звена зрачкового рефлекса (напр., сетчатка, зрительный нерв).
Синдром Горнера	Поражение на пути симпатической иннервации глаза: **1-й нейрон** (кровоизлияние в мосту, латеромедуллярный синдром, поражение спинного мозга выше Th1 — напр., синдром Броун-Секара, поздняя сирингомиелия); **2-й нейрон** (сдавление звёздчатого ганглия опухолью Панкоаста); **3-й нейрон** (диссекция сонной артерии).
Синдром кавернозного синуса	Вторично к масс-эффекту опухоли гипофиза, каротидно-кавернозной фистуле или тромбозу кавернозного синуса на фоне инфекции (распространяется из-за отсутствия клапанов в твёрдоменингеальных венозных синусах).
Делирий (delirium)	Обычно вторичен к соматическому состоянию: заболевания ЦНС, инфекции, травма, интоксикации/отмена веществ, метаболические/электролитные нарушения, кровоизлияние, задержка мочи/кала; либо к лекарствам (напр., антихолинергические средства).

Состояние	Механизм
Шизофрения	Изменение дофаминергической активности, ↑ серотонинергической активности; отмечается ↓ ветвления дендритов.
Дистальный канальцевый ацидоз (почечный канальцевый ацидоз I типа)	Неспособность **α-вставочных клеток** (α-intercalated cells) собирательных трубочек секретировать H^+ → не образуется «новый» HCO_3^- → метаболический ацидоз.
Проксимальный канальцевый ацидоз (RTA II типа)	Дефект реабсорбции HCO_3^- в проксимальном канальце → ↑ почечной потери бикарбоната → метаболический ацидоз.
Гиперкалиемический канальцевый ацидоз (RTA IV типа)	Гипоальдостеронизм/резистентность к альдостерону → ↑ K^+ → ↓ синтеза NH_3 в проксимальном канальце → ↓ выведения NH_4^+ → метаболический ацидоз.
Нефритический синдром	**Воспаление клубочков** → повреждение гломерулярной базальной мембраны (GBM/ГБМ) → дисморфные эритроциты в моче, гематурия; ↓ СКФ (GFR) → олигурия, азотемия, ↑ высвобождения ренина.
Нефротический синдром	**Повреждение подоцитов** → утрата зарядового барьера → выраженная протеинурия; гипоальбуминемия → ↑ печёночного липогенеза → гиперхолестеринемия; потеря антитромбина III → гиперкоагуляция; потеря IgG → ↑ инфекций.
Нефритико-нефротический синдром	Тяжёлое повреждение ГБМ → утечка эритроцитов в мочу + утрата зарядового барьера → **гематурия и протеинурия.**
Постинфекционный гломерулонефрит (infection-related GN)	Реакция **гиперчувствительности III типа** с потреблением комплемента.
Синдром Альпорта	Мутация **коллагена IV типа** (чаще сцепленная с X, доминантная) → неравномерные истончение/утолщение и расщепление ГБМ → нефритический синдром.
Стрессовое недержание мочи	Несостоятельность выходного отдела уретры (гипермобильность уретры/недостаточность внутреннего сфинктера) → подтекание при ↑ внутрибрюшного давления (чихание, подъём тяжестей).
Императивное (ургентное) недержание	**Гиперактивность детрузора** → императивные позывы с немедленным подтеканием.
Недержание при переполнении (overflow incontinence)	Неполное опорожнение (↓ активности детрузора или обструкция выхода мочевого пузыря) → подтекание при переполнении.
Преренальная азотемия	↓ почечного кровотока (RBF) → **↓ GFR → ↑ реабсорбции Na^+/H_2O и мочевины.**

Состояние	Механизм
Внутрипочечная острая почечная недостаточность	Очаговый некроз канальцевого эпителия → обструкция канальцев некротическим детритом/цилиндрами и «обратная утечка» ультрафильтрата → снижение СКФ.
Постренальная азотемия	Обструкция оттока мочи (обычно двусторонняя).
Перекрут придатков матки (adnexal torsion)	Перекрут яичника/маточной трубы вокруг воронко-тазовой связки и собственной связки яичника → блок венозного/лимфатического оттока при сохранённом артериальном притоке → отёк → последующая окклюзия артериального притока → некроз/кровоизлияние.
Преэклампсия	Аномалия спиральных артерий плаценты → эндотелиальная дисфункция, вазоконстрикция, ишемия плаценты → de novo артериальная гипертензия с протеинурией.
Синдром гипотензии в положении лёжа на спине	Положение на спине → беременная матка сдавливает брюшную аорту и нижнюю полую вену (НПВ) → ↓ перфузии плаценты, ↓ венозного возврата.
Синдром поликистозных яичников (PCOS)	Гиперинсулинемия и/или инсулинорезистентность → нарушенная гипоталамическая обратная связь → ↑ отношения ЛГ:ФСГ, ↑ андрогенов, нарушенное созревание фолликулов → множественные нераскрывшиеся фолликулы (кисты), ановуляция.
Функциональная гипоталамическая аменорея	Выраженное ограничение калорий, ↑ энергозатрат и/или стресс → нарушенная пульсация ГнРГ (GnRH) → ↓ ЛГ, ФСГ, эстрогенов → аменорея.
Варикоцеле	↑ венозного давления → дилатация вен лозовидного сплетения → увеличение мошонки («мешок с червями»).
Метгемоглобинемия	Метгемоглобинемия → ↑ доли метгемоглобина (Fe^{3+}) в эритроцитах (напр., дапсон, бензокаин и др. местные анестетики, нитриты/нитраты) → сдвиг влево кривой диссоциации оксигемоглобина и ↓ отдачи O_2 тканям; метгемоглобин связывает цианид → тканевая гипоксия.
Гиперкальциемия при саркоидозе	Неказеозные гранулёмы → ↑ активности макрофагов с ↑ 1α-гидроксилазы → ↑ образования активного витамина D → ↑ всасывания Ca^{2+}.
ОРДС (ARDS, острый респираторный дистресс-синдром)	Повреждение альвеол → воспаление → повреждение капиллярного эндотелия и ↑ проницаемости → выход богатой белком жидкости в альвеолы → гиалиновые мембраны, некардиогенный отёк лёгких → ↓ податливости лёгких, несоответствие вентиляции/перфузии → гипоксемия; гипоксическая вазоконстрикция → ↑ лёгочного сосудистого сопротивления.
Апноэ сна (sleep apnea)	**Обструктивное:** сохранённые дыхательные усилия при обструкции верхних дыхательных путей. **Центральное:** сниженный дыхательный драйв (поражение/токсичность ЦНС, сердечная недостаточность, опиоиды). **Ожирение-гиповентиляционный синдром:** хроническая гиповентиляция → ↑ $PaCO_2$ даже днём.

КЛАССИЧЕСКИЕ КЛИНИЧЕСКИЕ ПРОЯВЛЕНИЯ

Клиническая картина	Диагноз/заболевание
Подагра, умственная отсталость, аутоагрессивное поведение у мальчика	**Синдром Леша-Нихана** (дефицит HGPRT, сцепленное с X, рецессивное)
Situs inversus (зеркальное расположение органов), хронические отиты, синуситы, бронхоэктазы, бесплодие	**Первичная цилиарная дискинезия (синдром Картагенера)**
«Голубая» склера, множественные переломы, стоматологические проблемы, кондуктивная/смешанная тугоухость	**Несовершенный остеогенез (дефект коллагена I типа)**
Эластичная кожа, гипермобильность суставов, склонность к кровотечениям	**Синдром Элерса-Данлоса** (дефект коллагена V типа; при сосудистом подтипе — дефект коллагена III типа)
Арахнодактилия, дислокация хрусталика вверх и к виску, расслаивающая аневризма аорты, гипермобильность суставов	**Синдром Марфана** (дефект фибриллина-1)
Арахнодактилия, деформация грудной клетки, смещение хрусталика вниз и к носу	**Гомоцистинурия** (аутосомно-рецессивный дефицит цистатионин-β-синтазы)
Пятна «кофе с молоком» (односторонние), полиостозная фиброзная дисплазия, преждевременное половое развитие, множественные эндокринные нарушения	**Синдром Мак-Кьюна-Олбрайта** (активирующая мутация Gs-белка)
Мекониальный илеус у новорождённого; рецидивирующие инфекции лёгких, полипы носа; экзокринная недостаточность поджелудочной железы; бесплодие/субфертильность; мальабсорбция/дефициты витаминов	**Муковисцидоз** (дефект гена CFTR, хромосома 7, делеция ΔF508)
Псевдогипертрофия икроножных мышц	**Мышечная дистрофия** (чаще Дюшенна; сцеплённая с X, рецессивная фреймшифт-мутация гена дистрофина)
Ребёнок испытывает трудности при вставании с пола и вынужден помогать себе руками, опираясь на бёдра, чтобы принять вертикальное положение	**Мышечная дистрофия Дюшенна** — симптом Гауэрса (Gowers sign)
Медленно прогрессирующая мышечная слабость у мальчиков	**Мышечная дистрофия Беккера —** сцеплённые с X, «in-frame (мутации без сдвига рамки), чаще делеции, гена дистрофина»

Клиническая картина	Диагноз/заболевание
Новорождённый с расщелиной губы/нёба, микроцефалией или голопрозэнцефалией, полидактилией, aplasia cutis	**Синдром Патау (трисомия 13)**
Новорождённый с микроцефалией, «стопами-качалками» (rocker-bottom feet), сжатыми кистями, структурным пороком сердца	**Синдром Эдвардса (трисомия 18)**
Одна поперечная ладонная складка, плоское лицо, выраженные эпикантальные складки, врождённый порок сердца, умственная отсталость	**Синдром Дауна (трисомия 21)**
Микроцефалия, пронзительный «кошачий» крик, умственная отсталость	**Синдром «кошачьего крика» (cri-du-chat)** — врождённая делеция короткого плеча 5-й хромосомы (5p–)
Спутанность сознания, офтальмоплегия/нистагм, атаксия	**Энцефалопатия Вернике (Wernicke encephalopathy)** (для синдрома Корсакова добавляются конфабуляции/нарушение памяти и изменения личности)
Дилатационная кардиомиопатия/сердечная недостаточность высокого выброса, отёки, алкоголизм или кахексия	**«Влажная форма» бери-бери (дефицит тиамина — витамин B_1)**
Дерматит, деменция, диарея	**Пеллагра (дефицит ниацина — витамин B_3)**
«Синдром горящих стоп», дерматит, энтерит, алопеция	**Дефицит пантотеновой кислоты (витамин B_5)**
Мегалобластная анемия, подострая комбинированная дегенерация, парестезии, когнитивные нарушения	**Дефицит кобаламина (витамин B_{12})** — мальабсорбция, ↓ внутреннего фактора; отсутствие терминального илеума
Отёчность дёсен, кровоточивость слизистых, плохое заживление ран, петехии, «штопорообразные» волосы, перифолликулярные кровоизлияния	**Цинга (дефицит витамина C)** — невозможность гидроксилирования пролина/лизина при синтезе коллагена; типичная «tea-and-toast» диета
О-образные ноги (дети), осалгия, мышечная слабость	**Дефицит витамина D:** рахит (у детей), остеомаляция (у взрослых); сниженная инсоляция, хроническая болезнь почек
Геморрагическая болезнь новорождённого: ↑ aPTT при нормальном времени кровотечения	**Дефицит витамина K**
Интеллектуальные нарушения, затхлый запах тела, гипопигментация кожи, экзема	**Фенилкетонурия** (дефицит тетрагидробиоптерина — BH_4)

Клиническая картина	Диагноз/заболевание
Синевато-чёрная окраска соединительной ткани, ушного хряща, склер; выраженные артралгии; потемнение мочи при длительном стоянии на воздухе	**Алкаптонурия** (дефицит гомогентизиновой оксидазы; охроноз)
Младенец с гипогликемией, гепатомегалией, кардиомиопатией	**Болезнь Кори** (дефицит дебранчинг-фермента) или болезнь фон Гирке (дефицит глюкозо-6-фосфатазы; более тяжёлое течение)
Непереносимость физической нагрузки: миалгии, утомляемость, болезненные судороги, миоглобинурия	**Болезнь Мак-Ардла** (дефицит мышечной гликогенфосфорилазы)
«Вишнёво-красное пятно» на макуле при фундоскопии	**Болезнь Тея-Сакса** (накопление ганглиозидов; без гепатоспленомегалии) **Болезнь Ниманна-Пика** (накопление сфингомиелина; с гепатоспленомегалией); **окклюзия центральной артерии сетчатки**
Гепатоспленомегалия, панцитопения, остеопороз, аваскулярный некроз головки бедренной кости, «костные кризы» (болезненные эпизоды)	**Болезнь Гоше** (дефицит глюкоцереброзидазы [β-глюкозидазы])
Ксантомы ахиллова сухожилия, липоидная дуга роговицы (corneal arcus)	**Семейная гиперхолестеринемия** (↓ активность/передача сигнала рецептора ЛПНП)
Мальчик, рецидивирующие инфекции, отсутствуют зрелые В-клетки	**Болезнь Брутона** (Х-сцепленная агаммаглобулинемия; дефект гена BTK)
Анафилаксия после переливания крови; атопия; инфекции дыхательных путей/ЖКТ; аутоиммунные болезни	**Селективный дефицит IgA**
Рецидивирующие «холодные» (без признаков воспаления) абсцессы, экзема, ↑ IgE, эозинофилия	**Гипер-IgE-синдром (синдром Джоба):** дефект хемотаксиса нейтрофилов; мутация STAT3
Позднее отпадение остатка пуповины (> 30 суток), отсутствует гной; рецидивирующие бактериальные инфекции кожи и слизистых	**Дефект адгезии лейкоцитов** (тип 1; дефект интегрина LFA-1/CD18)
Рецидивирующие инфекции и гранулёмы, возбудители каталаза-положительные	**Хроническая гранулематозная болезнь (дефект NADPH-оксидазы)**
Лихорадка, рвота, диарея, шелушащаяся сыпь после длительного использования тампона/носового тампонада	**Синдром токсического шока, вызванный стафилококком**
«Клубничный/малиновый язык»	**Скарлатина** (сыпь типа «наждачной бумаги»); **болезнь Кавасаки** (лимфаденопатия, высокая лихорадка ≥ 5 дней)

Клиническая картина	Диагноз/заболевание
Ассоциация рака ободочной кишки с инфекционным эндокардитом	**Streptococcus gallolyticus (ранее S. bovis)**
Нисходящий вялый паралич у новорождённого после употребления мёда	**Инфекция Clostridium botulinum** («синдром вялого ребёнка»)
Боль в животе, диарея, лейкоцитоз, недавний приём антибиотиков	**Инфекция Clostridioides difficile**
Серовато-белая псевдомембранозная ангина с «бычьей шеей»	**Инфекция Corynebacterium diphtheriae**
Боль в спине, лихорадка, ночные поты	**Болезнь Потта (позвоночный туберкулёз)**
Острая недостаточность коры надпочечников, лихорадка, двустороннее кровоизлияние в надпочечники	**Синдром Уотерхауса-Фридериксена (менингококцемия)**
Мокрота цвета «смородинового желе» у пациента с алкоголизацией или сахарным диабетом	**Пневмония, вызванная Klebsiella pneumoniae**
Лихорадка, озноб, головная боль, миалгии после начала антибиотикотерапии сифилиса	**Реакция Яриша-Герксгеймера** (ответ хозяина на внезапный выброс бактериальных антигенов)
Крупная эритемная сыпь по типу «мишени», гриппоподобные симптомы	**Эритема мигрирующая** после укуса клеща Ixodes (болезнь Лайма; Borrelia burgdorferi)
Язвенное поражение половых органов	**Безболезненная, плотная язва —** твёрдый шанкр (1° сифилис, Treponema pallidum). **Болезненная язва с гнойным отделяемым** — шанкроид (Haemophilus ducreyi).
Гладкие, влажные, безболезненные, бородавчатые белые высыпания на гениталиях	**Широкие кондиломы** (condylomata lata) при 2° сифилисе
Зрачок сохранно аккомодирует, но не реагирует на свет (light–near dissociation)	**Зрачок Аргайлла-Робертсона** (3° сифилис/нейросифилис)
Укус собаки или кошки с последующей инфекцией (целлюлит, остеомиелит)	**Pasteurella multocida** (целлюлит в месте инокуляции)
«Ходячая» (атипичная) пневмония; рентгенологическая картина тяжелее клинической	**Инфекция Mycoplasma pneumoniae**
Сыпь на ладонях и подошвах	**Инфекция вируса Коксаки А; лихорадка Скалистых гор (Rickettsia rickettsii); 2° сифилис**

Клиническая картина	Диагноз/заболевание
Чёрный струп на лице у пациента с диабетическим кетоацидозом и/или нейтропенией	**Грибковая инфекция Mucor/ Rhizopus (мукормикоз)**
Хориоретинит, гидроцефалия, внутричерепные кальцификаты, ± сыпь типа «blueberry muffin»	**Врожденный токсоплазмоз**
Зуд, ползучая/серпигинозная сыпь после ходьбы босиком; микроцитарная анемия	**Анкилостомидоз (Ancylostoma spp., Necator americanus)**
Лихорадка у ребёнка с последующей ярко-красной эритемой щёк и распространением сыпи на туловище	**Инфекционная эритема / «пятая болезнь»** (вызвана parvovirus B19)
Лихорадка, кашель, конъюнктивит, насморк, распространённая сыпь; пятна Коплика (мелкие неправильные красные пятна на щёчной/язычной слизистой с бело-голубыми центрами)	**Корь (вирус rubeola)**
Систолический шум по типу crescendo–decrescendo; pulsus parvus et tardus (малый и запаздывающий пульс на сонной артерии); обмороки, стенокардия, одышка при нагрузке	**Стеноз аортального клапана**
Гиперкинетический пульс, широкое пульсовое давление; ранний диастолический убывающий шум (decrescendo); «кивание» головы (симптом де Мюссе)	**Недостаточность аортального клапана**
Непрерывный «машинный» шум	**Открытый артериальный проток (PDA)** — закрывают индометацином; поддерживают проходимость аналогами PGE_1/PGE_2
Загрудинная боль при нагрузке	**Стенокардия:** стабильная — при умеренной нагрузке; нестабильная — при минимальной нагрузке или в покое
Боль в груди с депрессией сегмента ST на ЭКГ	**Стенокардия** (без ↑ тропонинов) или NSTEMI (с ↑ тропонинов)
Боль в груди, перикардиальный выпот/шум трения, стойкая лихорадка после ИМ	Аутоиммунный постинфарктный перикардит; через недели-несколько месяцев после острого эпизода)
Приглушённые тоны сердца, набухшие яремные вены, гипотензия	**Триада Бека при тампонаде сердца**
Болезненные приподнятые красно-фиолетовые узелки на подушечках пальцев кистей/стоп	**Узелки Ослера** (иммунокомплексные отложения при инфекционном эндокардите)

Клиническая картина	Диагноз/заболевание
Безболезненные эритематозные пятна на ладонях и подошвах	**Пятна Джейнуэя** (септические эмболы/микроабсцессы при инфекционном эндокардите)
Подногтевые линейные геморрагии (splinter hemorrhages)	**Инфекционный эндокардит**
Ретинальные кровоизлияния с бледным центром	**Пятна Рота (инфекционный эндокардит)**
Телеангиэктазии, рецидивирующие носовые кровотечения, изменение окраски кожи; АВ-мальформации, кровотечения из ЖКТ, гематурия	**Наследственная геморрагическая телеангиэктазия (синдром Ослера-Вебера-Ренду)**
Полиурия, полидипсия	**Первичная полидипсия; сахарный диабет** (1-го или 2-го типа); **несахарный диабет** (центральный, нефрогенный)
Отсутствие лактации после родов, аменорея, непереносимость холода	**Синдром Шихана** (тяжёлое послеродовое кровотечение → инфаркт гипофиза)
Непереносимость жары, снижение массы тела, сердцебиение, мелкий тремор, гиперрефлексия	**Гипертиреоз**
Непереносимость холода, прибавка массы, ломкость волос, депрессивное настроение, гипорефлексия	**Гипотиреоз**
Кожный/дермальный отёк за счёт отложения мукополисахаридов в соединительной ткани	**Микседема** (при гипотиреозе; претибиальная — при болезни Грейвса)
Спазм мимических мышц при постукивании по щеке	**Симптом Хвостека (гипокальциемия)**
Карпоспазм при нагнетании манжетки тонометра (во время измерения АД)	**Симптом Труссо (гипокальциемия)**
Быстрое, глубокое, напряжённое дыхание/гипервентиляция	**Диабетический кетоацидоз (дыхание Куссмауля)**
Гиперпигментация кожи, ортостатическая гипотензия, утомляемость, слабость, снижение массы тела, ЖКТ-нарушения	**Хроническая первичная надпочечниковая недостаточность (болезнь Аддисона)** → ↑ АКТГ, ↑ МСГ
Шок, нарушение сознания, рвота, абдоминальная боль, слабость, утомляемость у пациента на глюкокортикоидной терапии	**Острая надпочечниковая недостаточность (надпочечниковый криз)**
Опухоли поджелудочной железы, гипофиза и околощитовидных желез	**МЭН-1 (MEN1),** аутосомно-доминантная мутация MEN1

Клиническая картина	Диагноз/заболевание
Медуллярный рак щитовидной железы, гиперплазия околощитовидных желез, феохромоцитома	**МЭН-2А (MEN2A),** аутосомно-доминантная мутация RET
Медуллярный рак щитовидной железы, феохромоцитома, слизистые нейромы, марфаноидный фенотип	**МЭН-2В (MEN2B),** аутосомно-доминантная мутация RET
Кожные приливы, диарея, бронхоспазм, шум на правой стороне сердца	**Карциноидный синдром** (↑ 5-HIAA в моче); указывает на системное распространение (обычно при метастазах в печень)
Механическая желтуха, пальпируемый безболезненный увеличенный жёлчный пузырь	**Симптом Курвуазье** (дистальная обструкция общего жёлчного протока опухолью головки поджелудочной железы)
Гематемезис ± боль в животе/спине	**Синдром Мэллори-Вейсса** (продольные разрывы слизистой пищевода у пациентов с алкогольной болезнью, нервной булимией)
Дисфагия (пищеводные перепонки), глоссит, железодефицитная анемия	**Синдром Пламмера-Винсона** (риск плоскоклеточного рака пищевода)
Увеличенный плотный левый надключичный лимфоузел	**Узел Вирхова** (метастаз рака желудка)
Гематемезис, мелена	**Кровотечение из верхних отделов ЖКТ** (напр., язвенная болезнь)
Гематохезия	**Кровотечение из нижних отделов ЖКТ** (напр., дивертикулёз ободочной кишки)
Артралгии, кардиальные и неврологические симптомы, диарея	**Болезнь Уиппла (Tropheryma whipplei)**
Сильная боль в правой подвздошной области при пальпации слева	**Симптом Ровзинга** (острый аппендицит)
Резкая боль в правой подвздошной области при глубокой пальпации точки Мак-Бёрнея	**Симптом Мак-Бёрнея** (острый аппендицит)
Гамартоматозные полипы ЖКТ, гиперпигментированные пятна на слизистой рта, губах, кистях, гениталиях	**Синдром Пейтца-Егерса (Peutz–Jeghers)** — аутосомно-доминантный гамартоматозный полипоз; возможна кишечная непроходимость; ↑ риск рака молочной железы и опухолей ЖКТ
Тысячи полипов ободочной кишки, остеомы/опухоли мягких тканей, ретинированные/сверхкомплектные зубы	**Синдром Гарднера (Gardner)** — подтип семейного аденоматозного полипоза

Клиническая картина	Диагноз/заболевание
Тяжёлая желтуха, ядерная желтуха у новорождённого	**Синдром Криглера-Найяра I типа (Crigler–Najjar I)** — врождённая неконъюгированная гипербилирубинемия
Золотисто-бурые кольца по периферии роговицы	**Болезнь Вильсона (Wilson disease)** — кольца Кайзера-Флейшера вследствие отложения меди
«Правило F»: Female, fat (obese), fertile (multiparity), forty, fair, feeds (TPN), fasting (rapid weight loss) женщина, ожирение, многорожавшая, ≈40 лет, светлокожая; а также парентеральное питание (TPN), голодание/быстрая потеря массы	**Жёлчные камни (холелитиаз)**
Синеватая линия на десне	**Линия Бертона** — признак свинцовой интоксикации
Низкий рост, пятна «кофе с молоком», аномалии большого пальца/лучевой кости; ↑ риск опухолей/лейкозов; апластическая анемия (панцитопения)	**Анемия Фанкони (Fanconi anemia)** — дефект репарации межцепочечных сшивок ДНК; часто прогрессирует до острого миелоидного лейкоза (ОМЛ/AML)
Красная моча по утрам, панцитопения, венозные тромбозы	**Пароксизмальная ночная гемоглобинурия (PNH)**
Болезненная синюшность пальцев кистей/стоп, гемолитическая анемия	**Холодовая аутоиммунная гемолитическая анемия** (чаще ассоциирована с Mycoplasma pneumoniae, инфекционным мононуклеозом, ХЛЛ/CLL)
Петехии, кровоточивость слизистых, ↑ время кровотечения	**Тромбоцитарные нарушения:** тромбастения Гланцмана, синдром Бернара-Сулье, ГУС/HUS, ТТП/TTP, ИТП/immune thrombocytopenia, уремическая тромбоцитопатия
Субфебрилитет, ночная потливость, снижение массы тела	**B-симптомы,** характерные для злокачественных новообразований (прежде всего лимфом)
Эритематозные пятна кожи, переходящие в бляшки и затем опухолевые узлы	**Грибовидный микоз** (кожная Т-клеточная лимфома)
Новорождённый: рука в положении «официанта» после тяжелых родов	**Паралич Эрба** (повреждение верхнего ствола плечевого сплетения, C5–C6)
Положительный симптом «переднего выдвижного ящика» коленного сустава	**Разрыв передней крестообразной связки (ACL)**
«Мозаичная» перестройка костной ткани, поперечные переломы длинных костей (chalk-stick fractures), утолщение костей свода черепа, нейросенсорная тугоухость	**Деформирующий остеит (болезнь Педжета)**

Клиническая картина	Диагноз/заболевание
Плотные болезненные узелки межфаланговых суставов у пожилого; боль усиливается при нагрузке	**Остеоартроз** (узелки Бушара — PIP; узелки Гебердена — DIP)
Внезапная болезненная припухлость I плюснефалангового сустава, тофусы	**Подагра (гиперурикемия)**
Ксерофтальмия, ксеростомия, увеличение околоушных слюнных желёз	**Синдром Шегрена**
Уретрит, конъюнктивит, артрит	**Реактивный артрит,** ассоциированный с HLA-B27
«Бабочковидная» эритема лица, артрит, цитопении, лихорадка у женщины репродуктивного возраста	**Системная красная волчанка**
Шейная лимфаденопатия, шелушащаяся сыпь, аневризмы коронарных артерий, гиперемия конъюнктив и языка, изменения кожи кистей/стоп (отёк, эритема), лихорадка ≥ 5 суток	**Болезнь Кавасаки** (мукокожный лимфаденопатический синдром; лечение — внутривенный иммуноглобулин и ацетилсалициловая кислота)
Пальпируемая пурпура на ягодицах и ногах, артралгии, абдоминальный болевой синдром, гематурия у ребёнка	**IgA-васкулит** (геморрагический васкулит, пурпура Шенлейна-Геноха)
Болезненные приступы изменения окраски пальцев кистей/стоп при воздействии холода или стресса: побледнение → цианоз → гиперемия	**Феномен (синдром) Рейно** — вазоспазм дистальных артерий конечностей
Тёмно-фиолетовые узелки/бляшки на коже и слизистой полости рта у пациента с ВИЧ-инфекцией/СПИД	**Саркома Капоши, ассоциирована с HHV-8**
Зудящие, плоские, многогранные, фиолетовые папулы и бляшки	**Красный плоский лишай (lichen planus)**
При штриховом раздражении подошвы — тыльное сгибание большого пальца стопы с веерообразным разведением остальных	**Знак Бабинского** — поражение пирамидного пути (верхний мотонейрон)
Интенционный тремор, мозжечковая атаксия конечностей, нарушение равновесия (падение в сторону очага)	**Поражение мозжечка:** полушария — произвольные движения конечностей; червь — осевая и проксимальная мускулатура
Гиперфагия, гиперсексуальность, гипероральность	**Синдром Клювера-Бьюси** — двустороннее поражение миндалин (в т. ч. при энцефалите HSV-1)
Тремор покоя, атетоз, хорея	**Поражение базальных ганглиев** (напр., при болезни Паркинсона, болезни Хантингтона)

Клиническая картина	Диагноз/заболевание
Дисфагия, осиплость голоса, снижение/выпадение глоточного рефлекса, нистагм, ипсилатеральный синдром Горнера	**Латеромедуллярный синдром (синдром Валленберга)** — инфаркт в бассейне задней нижней мозжечковой артерии (PICA)
«Светлый промежуток» после черепно-мозговой травмы	**Эпидуральная гематома** — разрыв средней менингеальной артерии (ветвь верхнечелюстной); на КТ — линзовидное (двояковыпуклое) скопление, не пересекает швы
Внезапная, крайне интенсивная головная боль (головная боль типа «громового удара»)	**Субарахноидальное кровоизлияние**
Тремор покоя, ригидность, брадикинезия/акинезия (шаркающая походка, микрография), постуральная неустойчивость	**Болезнь Паркинсона** (дегенерация дофаминергических нейронов pars compacta чёрной субстанции)
Хорея, деменция; атрофия хвостатого ядра/скорлупы	**Болезнь Хантингтона** (утрата ГАМК-ергических нейронов стриатума; AD, экспансия CAG)
Нарушение ходьбы по типу апраксии («магнитная походка»), недержание мочи, когнитивное снижение	**Гидроцефалия нормального давления** (вентрикуломегалия → растяжение волокон лучистого венца)
Рецидивирующее-ремиттирующее течение: интенционный тремор, неврит зрительного нерва, «скандированная» речь, двусторонняя межъядерная офтальмоплегия	**Рассеянный склероз**
Прогрессирующая симметричная слабость, нарастающая снизу вверх; гипорефлексия после перенесённой кишечной/респираторной инфекции	**Синдром Гийена-Барре** (острый воспалительный демиелинизирующий полирадикулоневрит)
Пятна «кофе с молоком», узелки Лиша (гамартомы радужки), кожные нейрофибромы; возможны феохромоцитомы, глиомы зрительного нерва	**Нейрофиброматоз I типа (болезнь Реклингхаузена)**
Двусторонние вестибулярные шванномы	**Нейрофиброматоз II типа**
Капиллярный ангиоматоз кожи лица по типу «винного пятна»	**Nevus flammeus** (доброкачественный; возможна ассоциация с синдромом Стерджа-Вебера)
Билатеральные почечно-клеточные карциномы, гемангиобластомы, ангиоматоз сетчатки/ЦНС, феохромоцитомы	**Синдром фон Гиппеля-Линдау** (делеция VHL на 3p)
Гиперрефлексия, мышечный гипертонус, положительный симптом Бабинского	**Поражение верхнего мотонейрона (пирамидного пути)**

Клиническая картина	Диагноз/заболевание
Гипорефлексия, мышечная гипотония, атрофии, фасцикуляции	**Поражение нижнего мотонейрона**
Шаткая походка, частые падения, нистагм, «молоткообразные пальцы» стоп, сахарный диабет, гипертрофическая кардиомиопатия	**Атаксия Фридрайха**
Односторонний периферический парез мимической мускулатуры с вовлечением лба	**Поражение лицевого нерва (VII пара)** на периферическом уровне; при центральном поражении лоб обычно не страдает (двусторонняя корковая иннервация)
Приступообразное системное головокружение (вертиго), шум в ушах, нейросенсорная тугоухость	**Болезнь Меньера (Ménière disease) —** повышение объёма эндолимфы внутреннего уха
Птоз, миоз, ангидроз	**Синдром Горнера (Horner syndrome)** — поражение симпатической иннервации
Горизонтальная диплопия; нарушение содружественных горизонтальных движений глаз: при взгляде в сторону поражённый глаз не аддуцирует, контралатеральный — с нистагмом	**Межъядерная офтальмоплегия (internuclear ophthalmoplegia)** — поражение медиального продольного пучка (MLF), одно- или двустороннее
Остро возникшее флуктуирующее помрачение сознания с дефицитом внимания и снижением уровня бодрствования	**Делирий** — обычно вторичен соматическим/токсическим причинам
Полиурия, проксимальный почечный канальцевый ацидоз (RTA II), задержка роста, электролитные нарушения, гипофосфатемический рахит	**Синдром Фанкони** — генерализованный дефект реабсорбции в проксимальном извитом канальце
Периорбитальные и/или периферические отёки, протеинурия > 3,5 г/сут (пенистая моча), гипоальбуминемия, гиперхолестеринемия	**Нефротический синдром** — повреждение подоцитов, утрата зарядового барьера
Наследственный нефрит, нейросенсорная тугоухость, ретинопатия, передний лентиконус	**Синдром Альпорта** — мутация коллагена IV типа
Опухоль Вильмса (нефробластома), макроглоссия, органомегалия, гемигиперплазия, омфалоцеле	**Синдром Беквита-Видемана —** мутация WT2
Полосовидные («streak») яичники, врождённый порок сердца, подковообразная почка, кистозная гигрома, низкий рост, крыловидная шея, лимфедема	**Синдром Тернера. 45,X0**

Клиническая картина	Диагноз/заболевание
Фиброма яичника, асцит, плевральный выпот (гидроторакс)	**Синдром Мейгса (Meigs syndrome)**
Эритема, зуд и отёк кожи соска/ареолы; экзематозные изменения	**Болезнь Педжета молочной железы** — признак подлежащей карциномы молочной железы
Фиброзные бляшки белочной оболочки полового члена; патологическая кривизна	**Болезнь Пейрони** — часто связана с повторными микротравмами во время полового акта
Гипоксемия, вторичная полицитемия, гиперкапния	**Хронический бронхит** (гипертрофия и гиперплазия слизистых желёз)
Розовая окраска кожи, выраженная одышка, тенденция к гипервентиляции	**Эмфизема лёгких:** центриацинарная (курение) или панацинарная (дефицит α_1-антитрипсина)
Двусторонняя хилярная лимфаденопатия, увеит, артропатия, кожные изменения	**Саркоидоз** (иммунно-опосредованные неказеифицирующие гранулёмы)

КЛАССИЧЕСКИЕ ЛАБОРАТОРНЫЕ ПОКАЗАТЕЛИ

Лабораторный/диагностический признак	Диагноз/заболевание
Колонизация Pseudomonas aeruginosa в дыхательных путях; ↑ Cl^- в потовой пробе; ↑ иммунореактивного трипсиногена у новорождённого	**Муковисцидоз** (аутосомно-рецессивная мутация CFTR) → дефицит жирорастворимых витаминов, слизистые «пробки»
↓ α-фетопротеин (AFP) при скрининге II триместра	**Синдром Дауна, синдром Эдвардса**
↑ β-ХГЧ, ↓ PAPP-A при скрининге I триместра	**Синдром Дауна**
↑ гомоцистеин, ↑ метилмалоновая кислота	**Дефицит витамина B12 (кобаламина)**
Антитела к гистонам	**Лекарственно-индуцированная красная волчанка**
↓ Т-лимфоцитов, ↓ ПТГ, гипокальциемия; отсутствие тени тимуса на рентгенограмме органов грудной клетки	**Аплазия тимуса** (микроделеция 22q11: синдром Ди Джорджи)
Рецидивирующие инфекции, экзема, тромбоцитопения; ↑ IgE, ↑ IgA; IgG, IgM — норма/↓	**Синдром Вискотта—Олдрича** (мутация гена WAS)
Гигантские гранулы в цитоплазме фагоцитов, панцитопения; иммунодефицит	**Синдром Чедиака-Хигаси (Chediak–Higashi)** — мутация LYST; врождённый дефект образования фаголизосомы
Чувствительность к оптохину	**Чувствителен:** Streptococcus pneumoniae; **резистентны:** зелёнящие стрептококки (S. mutans, S. sanguinis, S. mitis)
Чувствительность к новобиоцину	**Чувствителен:** Staphylococcus epidermidis; **резистентен:** S. saprophyticus
Чувствительность к бацитрацину	**Чувствителен:** Streptococcus pyogenes (группа A); **резистентен:** S. agalactiae (группа B)
Разветвлённые грамположительные палочки с «серными гранулами»	Actinomyces israelii
Хилярная лимфаденопатия, периферический гранулёматозный очаг в средней/нижней доле лёгкого (возможна кальцинация)	**Комплекс Гона** — первичный туберкулёз (Mycobacterium tuberculosis)

Лабораторный/диагностический признак	Диагноз/заболевание
«Симптом большого пальца» на боковой рентгенограмме шеи	**Эпиглоттит (Haemophilus influenzae)**
Клетки-«ключи» (эпителиальные клетки влагалища, покрытые бактериями) + положительный аминовый тест (whiff test)	**Бактериальный вагиноз (Gardnerella vaginalis)**
Множественные очаги с кольцевидным усилением контраста в головном мозге у больного СПИД	**Токсоплазмоз (Toxoplasma gondii);** одиночный очаг — первичная лимфома ЦНС
Дилатационная кардиомиопатия с верхушечной акинезией/атрофией, мегаколон, мегаэзофагус	**Болезнь Шагаса (Trypanosoma cruzi)**
Атипичные лимфоциты, гетерофильные антитела (реакция Пауля-Буннеля/ Monospot)	**Инфекционный мононуклеоз** (инфекция EBV)
Сужение просвета подголосового отдела и верхней трахеи на рентгенограмме шеи — «симптом шпиля» (steeple sign)	**Круп (острый стенозирующий ларинготрахеит),** чаще вирус парагриппа (parainfluenza)
Цитоплазматические включения в клетках Пуркинье мозжечка и нейронах гиппокампа — «тельца Негри»	**Бешенство**
Концентрически слоистые кальцифицированные сферулы — «псаммомные тельца»	**Папиллярная карцинома щитовидной железы, менингиома, серозная папиллярная цистаденокарцинома яичника, мезотелиома, также описаны при соматостатиноме, пролактиноме**
Сердце «в форме сапога» на рентгенограмме	**Тетрада Фалло** (за счёт гипертрофии правого желудочка)
Выемки по нижнему контуру рёбер («rib notching») на рентгенограмме	**Коарктация аорты**
«Дельта-волна» и укорочение интервала PR на ЭКГ; пароксизмальная наджелудочковая тахикардия	**Синдром Вольфа-Паркинсона-Уайта (WPW)** — пучок Кента минует АВ-узел
Электрическая альтернация (чередование амплитуды зубцов/комплексов на ЭКГ)	**Тампонада сердца**
Гранулёма с гигантскими клетками после фарингеальной инфекции — «узелки Ашоффа–Талалаева»	**Острая ревматическая лихорадка**
Повышение продуктов деградации фибрина (D-димер)	**Тромбоз глубоких вен, ДВС-синдром**
Оптически «пустые» ядра тиреоцитов с центральным просветлением («orphan Annie eyes»)	**Папиллярная карцинома щитовидной железы**

Лабораторный/диагностический признак	Диагноз/заболевание
«Бурая опухоль» кости	**Гиперпаратиреоз или osteitis fibrosa cystica** (бурый цвет из-за отложения гемосидерина на фоне кровоизлияний)
Артериальная гипертензия, гипокалиемия, метаболический алкалоз; ↑ альдостерон, ↓ ренин	**Первичный гиперальдостеронизм (синдром Конна)**
Клетка, заполненная слизью, с периферически оттеснённым ядром - «перстневидная» клетка	**Диффузная карцинома желудка (signet-ring cell carcinoma)**
Антитела к тканевой трансглутаминазе / к деамидированному глиадину / антиэндомизиальные антитела	**Целиакия** (диарея, снижение массы тела)
Сужение просвета кишки при контрастном пассаже по тонкой кишке — «симптом струны»	**Болезнь Крона**
Рентгенологический симптом «свинцовой трубки» толстой кишки (утрата гаустрации)	**Неспецифический язвенный колит (НЯК)**
Тысячи полипов при колоноскопии после пубертата	**Семейный аденоматозный полипоз (FAP)** — аутосомно-доминантная мутация гена APC
Ирригоскопия: симптом «яблочного огрызка»	**Рак ободочной кишки,** чаще левосторонний
«Мускатная печень» (мелкопятнистый рисунок)	**Хронический пассивный венозный застой печени при правожелудочковой сердечной недостаточности; синдром Бадда-Киари**
Эозинофильные цитоплазматические включения изменённого кератина в гепатоцитах — тельца Маллори-Денка (гиалин Маллори)	**Алкогольный гепатит**
Жировая инфильтрация гепатоцитов, «баллонная» дистрофия клеток; в дальнейшем возможен некроз	**Жировая болезнь печени:** алкогольная или неалкогольная (ассоциирована с метаболическим синдромом)
Антигладкомышечные антитела (ASMA), антитела к микросомам печени/почек типа 1 (anti-LKM1)	**Аутоиммунный гепатит**
Антимитохондриальные антитела (AMA)	**Первичный билиарный холангит** — чаще у женщин; холестаз, портальная гипертензия
↓ церулоплазмин в сыворотке	**Болезнь Вильсона-Коновалова**
Мигрирующий тромбофлебит, рецидивирующие ТГВ, васкулит	**Синдром Труссо** (паранеопластический; типично для аденокарциномы поджелудочной железы)

Лабораторный/диагностический признак	Диагноз/заболевание
Базофильная зернистость эритроцитов (агрегаты рибосом)	**Сидеробластная анемия, талассемии**
Базофильные ядерные остатки в эритроцитах — тельца Жолли (Howell–Jolly)	**Состояние после спленэктомии или функциональная аспления/гипоспления**
Гипохромная микроцитарная анемия	**Железодефицитная анемия, свинцовая интоксикация, талассемии (**иногда ↑ HbF**), сидеробластная анемия**
Симптом «волосы дыбом» / «щеткообразный» рисунок свода черепа на рентгенограмме (hair-on-end/crew-cut)	**β-талассемия, серповидноклеточная анемия** (расширение костномозговых полостей)
Гиперсегментированные нейтрофилы	**Мегалобластная анемия:** при дефиците витамина B12 — с неврологическими нарушениями; при дефиците фолатов — без неврологических симптомов
Антитела к рецепторному комплексу GPIIb/IIIa тромбоцитов	**Имунная тромбоцитопения (ИТП)**
Крупные B-клетки с двудольчатыми ядрами и яркими включениями (“owl’s eye”)	**Клетки Рида-Штернберга** (классическая лимфома Ходжкина)
Сплошные пласты лимфоцитов с вкраплёнными макрофагами, содержащими фагоцитированный апоптотический детрит → картина «звёздного неба» (starry sky)	**Лимфома Беркитта** (t(8;14), активация c-MYC; ассоциация с EBV)
Литические («пробитые») дефекты костей на рентгенограмме	**Множественная миелома**
M-градиент (моноклональный пик) на электрофорезе сывороточных белков	**Множественная миелома (обычно IgG/IgA), макроглобулинемия Вальденстрема (IgM), моноклональная гаммапатия неопределённого значения (MGUS)**
Склеивание эритроцитов «столбиками монет» (rouleaux)	Повышение СОЭ; характерно для **множественной миеломы**
Миелобласты с МПО-положительными цитоплазматическими включениями — палочки Ауэра; ↑↑ бластов в крови	**Острая промиелоцитарный лейкоз**
«Смазанные» лейкоциты на мазке крови — тени Боткина-Гумпрехта	**Хронический лимфолейкоз (ХЛЛ/CLL)**
Цитоплазматические органеллы типа «теннисной ракетки» в клетках Лангерганса (электронная микроскопия)	**Гранулы Бирбека — гистиоцитоз из клеток Лангерганса**
Рентген: очаг «по типу мыльных пузырей» в бедренной кости/большеберцовой кости	**Гигантоклеточная опухоль кости (остеокластома),** обычно доброкачественная

Лабораторный/диагностический признак	Диагноз/заболевание
Приподнятая надкостница с формированием «треугольника Кодмана»; «солнечные лучи» (sunburst pattern)	**Остеосаркома (остеогенная саркома)**
Периостальная реакция «луковичной шелухи»	**Саркома Юинга (Ewing sarcoma)**
Ревматоидный фактор (IgM к Fc-фрагменту IgG), антитела к циклическому цитруллинированному пептиду (anti-CCP)	**Ревматоидный артрит**
Синовиальная жидкость: игольчатые кристаллы моноурата натрия с отрицательным двулучепреломлением	**Подагра**
Синовиальная жидкость: ромбовидные кристаллы дигидрата пирофосфата кальция с положительным двулучепреломлением	**Псевдоподагра (отложение пирофосфата кальция)**
Рентген: «бамбуковый позвоночник» (анкилоз тел позвонков)	**Анкилозирующий спондилит (болезнь Бехтерева), ассоциирован с HLA-B27**
Антинуклеарные антитела (ANA), anti-Smith, anti-dsDNA, антифосфолипидные антитела	**Системная красная волчанка (СКВ)** — преобладает гиперчувствительность III типа (в меньшей степени II типа)
Антинейтрофильные цитоплазматические антитела (ANCA): p-ANCA/MPO-ANCA и c-ANCA/PR3-ANCA	**Микроскопический полиангиит, эозинофильный гранулематоз с полиангиитом (Чарга-Стросс), первичный склерозирующий холангит (чаще p-ANCA); гранулематоз с полиангиитом (Вегенера) (чаще c-ANCA)**
Anti-Scl-70 (антитела к ДНК-топоизомеразе I) и антитела к РНК-полимеразе III	**Системная (диффузная) склеродермия**
Антитела к центромере	**Ограниченная форма системной склеродермии (CREST-синдром)**
Антитела к десмоглеину-3 ± к десмоглеину-1 (антидесмосомальные антитела)	**Вульгарная пузырчатка (pemphigus vulgaris)**
Антитела к гемидесмосомам	**Буллёзный пемфигоид (bullous pemphigoid)**
«Роговые жемчужины» (keratin pearls) в биоптате кожи	**Плоскоклеточный рак кожи**
↑ α-фетопротеина в сыворотке беременной	**Ошибка датирования срока беременности; открытые дефекты нервной трубки плода**
Кровянистая или желтоватая спинномозговая жидкость при люмбальной пункции — ксантохромия	**Субарахноидальное кровоизлияние**

Лабораторный/диагностический признак	Диагноз/заболевание
Утрата дофаминергических нейронов чёрной субстанции (substantia nigra)	**Болезнь Паркинсона**
Эозинофильные внутриклеточные включения в нейронах — тельца Леви (Lewy bodies; α-синуклеин)	**Болезнь Паркинсона, деменция с тельцами Леви**
Внеклеточные амилоидные отложения в сером веществе головного мозга — «сенильные бляшки»	**Болезнь Альцгеймера**
Скопления гиперфосфорилированного белка тау в нейронах	**Нейрофибриллярные клубочки при болезни Альцгеймера; тельца Пика при лобно-височной деменции (болезни Пика)**
Псевдопалисадное расположение плейоморфных опухолевых клеток вокруг зон некроза (pseudopalisading), нередко с микрососудистой пролиферацией	**Глиобластома**
Мелкие «синие» круглые клетки, концентрически окружающие центральный участок нейропила — розетки Гомера-Райта (Homer-Wright)	**Нейробластома, медуллобластома**
Эритроцитарные цилиндры в моче	**Гломерулонефрит, гипертонический криз/злокачественная гипертензия**
Лейкоцитарные цилиндры в моче	**Острый пиелонефрит, отторжение трансплантата, тубулоинтерстициальное воспаление**
Зернистые («грязно-коричневые») цилиндры в моче	**Острый некроз канальцев** (ишемическое или токсическое поражение)
«Восковидные» цилиндры при крайне низком диурезе	**Терминальная стадия хронической болезни почек / хроническая почечная недостаточность**
«Гранулярный», «пятнистый» тип свечения клубочков (lumpy-bumpy): отложения IgG/IgM и C3 по клубочковой базальной мембране и в мезангии	**Инфекционно-ассоциированный гломерулонефрит** (в т. ч. постстрептококковый)
Антитела к базальной мембране клубочков; линейное свечение IgG по базальной мембране клубочков и альвеол	**Синдром Гудпасчера** (гематурия, гемоптизис)
Некротизирующий васкулит лёгких + некротизирующий гломерулонефрит	**Гранулематоз с полиангиитом (c-ANCA/PR3-ANCA) или синдром Гудпасчера (anti-GBM)**
Клеточные «полулуния» в пространстве Боумена (световая микроскопия)	**Быстро прогрессирующий (полулунный) гломерулонефрит**

Лабораторный/диагностический признак	Диагноз/заболевание
Клубочковые капилляры по типу «проволочных петель» (wire loop)	**Диффузный пролиферативный гломерулонефрит, чаще при СКВ**
«Двухконтурность» капиллярных стенок — симптом «трамвайных рельсов» (tram-track)	**Мембранопролиферативный гломерулонефрит**
Сглаженность («стирание») ножек подоцитов при электронно-микроскопическом исследовании	**Болезнь минимальных изменений (липоидный нефроз); очаговый сегментарный гломерулосклероз**
Субэпителиальные депозиты с картиной «шипы и купола» (spike-and-dome)	**Мембранозная нефропатия (нефротический синдром)**
Эозинофильный узелковый гломерулосклероз	**Узелки Киммельстиля-Уилсона** (диабетическая гломерулопатия/ нефропатия)
«Тиреоидизация» почки (тубулы, напоминающие фолликулы щитовидной железы)	**Хронический пиелонефрит**
↑ β-ХГЧ	**Многоплодная беременность, пузырный занос, хориокарцинома, дисгерминома; также характерно для синдрома Дауна у плода**
Диспластические клетки многослойного плоского эпителия шейки матки со «сморщенными» (raisinoid) ядрамии перинуклеарным гало — койлоцитоз	**Инфекция ВПЧ (HPV); предрасполагает к раку шейки матки**
Пласты однотипных клеток с видом «яичницы-глазуньи» (светлая цитоплазма, центральное ядро); ↑ β-ХГЧ, ↑ ЛДГ	**Дизгерминома**
Тельца Шиллера-Дюваля (похожа на клубочек), ↑ АФП	**Опухоль желточного мешка**
Беспорядочные клетки гранулёзного слоя, окружающие скопления эозинофильной жидкости — тельца Колл-Экснера	**Опухоль клеток гранулёзы яичника**
«Шоколадная киста» яичника	**Эндометриоз**
Простая киста молочной железы («blue-domed cyst» — киста с голубоватым оттенком стенки на разрезе)	**Фиброзно-кистозная болезнь молочной железы**
Эозинофильные цитоплазматические включения в клетках Лейдига	**Кристаллы Рейнке (опухоль клеток Лейдига)**
Чередующиеся слои тромбоцитов и эритроцитов в артериальном тромбе	**Линии Зана** (характерны для прижизненно сформированных тромбов)

Лабораторный/диагностический признак	Диагноз/заболевание
Эозинофильные, шестигранные, двуконечные кристаллы в бронхиальном секрете	**Кристаллы Шарко-Лейдена (бронхиальная астма)**
Завихрённые слизистые пробки из слущенного бронхиального эпителия	**Спирали Куршмана (астма)**
«Сотовое лёгкое» на рентгенограмме/КТ	**Идиопатический лёгочный фиброз**
Золотисто-коричневые веретенообразные стержни в мокроте/альвеолах, выявляемые окраской по Перлсу	**Ферругинозные (асбестовые) тельца — асбестоз**
Верхушечная бронхогенная опухоль лёгкого по данным визуализации	**Опухоль Панкоста (верхней борозды);** возможна компрессия симпатического ствола → синдром Горнера

КЛЮЧЕВЫЕ АССОЦИАЦИИ

Заболевание / находка	Наиболее частые / важные ассоциации
Митохондриальный тип наследования	Болезнь проявляется у всех детей больных женщин (материнский тип наследования); гетероплазмия определяет вариабельность фенотипа.
Умственная отсталость	**Синдром Дауна** (чаще спорадический случай); **синдром «ломкой» Х-хромосомы** — наследуемый.
Дефицит витаминов (США)	**Дефицит фолиевой кислоты** — группа риска беременные; запас в организме лишь на 3–4 месяца.
Лизосомные болезни накопления	**Болезнь Гоше (Gaucher disease)** — самая частая.
HLA-DR3	Сахарный диабет 1 типа, СКВ (systemic lupus erythematosus), диффузный токсический зоб (болезнь Грейвса), тиреоидит Хашимото, болезнь Аддисона.
HLA-DR4	Ревматоидный артрит, сахарный диабет 1 типа, болезнь Аддисона.
Бактерия, ассоциированная с гастритом, язвенной болезнью и опухолями желудка (аденокарцинома, MALT-лимфома)	Helicobacter pylori.
Оппортунистическая дыхательная инфекция при ВИЧ/СПИД	Pneumocystis jirovecii-пневмония.
Вирусный энцефалит с поражением височных долей	ВПГ-1 (HSV-1).
Посттрансфузионная вирусная инфекция	Вирусный гепатит С.
Пищевое отравление, обусловленное экзотоксинами	Staphylococcus aureus, Bacillus cereus.
Нозокомиальная (госпитальная) пневмония	Staphylococcus aureus, Pseudomonas aeruginosa и другие энтеробактерии (грамотрицательные палочки).
Бактериальный менингит у детей 0–6 мес	Стрептококки группы В (Streptococcus agalactiae), Escherichia coli, Listeria monocytogenes.

Заболевание / находка	Наиболее частые / важные ассоциации
Бактериальный менингит у детей старше 6 мес	Streptococcus pneumoniae.
Остеомиелит	Staphylococcus aureus (наиболее частый)
Остеомиелит при серповидноклеточной анемии	Salmonella spp., S. aureus
Остеомиелит у потребителей инъекционных наркотиков	S. aureus, Pseudomonas aeruginosa, Candida spp.
Инфекция мочевых путей	Escherichia coli, Staphylococcus saprophyticus
Наиболее частая бактериальная ИППП	Chlamydia trachomatis (серотипы D–K)
Воспалительные заболевания органов таза	Подострое течение — C. trachomatis; острое — Neisseria gonorrhoeae
Метастазы в кость	Предстательная железа, молочная железа ≫ лёгкое > почка, ободочная кишка
Метастазы в печень	Ободочная кишка > молочная железа ≫ поджелудочная железа, лёгкие, предстательная железа
Метастазы в головной мозг	Лёгкое > молочная железа ≫ меланома > ободочная кишка, предстательная железа
Третий тон сердца (S_3)	↑ давление наполнения желудочков (напр., митральная/аортальная регургитация, сердечная недостаточность, тиреотоксикоз); часто при дилатации желудочков
Четвёртый тон сердца (S_4)	Жёсткий/гипертрофированный желудочек (напр., стеноз аортального клапана, рестриктивная кардиомиопатия)
Пансистолический (holosystolic) шум	ДМЖП, трикуспидальная регургитация, митральная регургитация
Ранний систолический щелчок изгнания	Стеноз аортального клапана
Митральный стеноз	Ревматическая болезнь сердца (позднее, высокоспецифичное последствие острой ревматической лихорадки)
Тон открытия митрального клапана (opening snap)	Митральный стеноз
Врождённый/подростковый «доброкачественный» Среднесистолический щелчок	Пролапс митрального клапана

Заболевание / находка	Наиболее частые / важные ассоциации
Цианотические врождённые пороки сердца (ранняя манифестация)	Тетрада Фалло (самая частая), D-транспозиция магистральных артерий, общий артериальный ствол, тотальное аномальное дренаж лёгочных вен, атрезия трёхстворчатого клапана → шунт справа-налево
Врождённые пороки с шунтом слева-направо	ДМЖП > ДМПП > ОАП
Развитие цианоза при некорригированном шунте слева-направо	Синдром Эйзенменгера (прогрессирующая лёгочная гипертензия/ремоделирование сосудов → инверсия шунта справа-налево)
Вторичная артериальная гипертензия	Реноваскулярные заболевания (фибромускулярная дисплазия, атеросклеротический стеноз почечной артерии); первичный гиперальдостеронизм; обструктивное апноэ сна (OSA)
Типичная локализация атеросклероза	Брюшная аорта → коронарные артерии → подколенная артерия → внутренняя сонная артерия → виллизиев круг
Аневризма грудной аорты	Синдром Марфана (кистозная медиальная дегенерация); поздний (третичный) сифилис — облитерирующий эндоартериит vasa vasorum
Аневризма брюшной аорты	Атеросклероз, курение
Диссекция (расслоение) аорты	Артериальная гипертензия — главный фактор риска
Нерегулярный ритм на ЭКГ без видимых зубцов P	Фибрилляция предсердий (мерцательная аритмия); высокий риск тромбоэмболий
Правожелудочковая недостаточность лёгочного генеза	Хроническое лёгочное сердце (cor pulmonale)
Поражаемый клапан при инфекционном эндокардите	Чаще митральный > аортальный; у потребителей инъекционных наркотиков — трикуспидальный
Наиболее частые возбудители инфекционного эндокардита и их ассоциации	Staphylococcus aureus (часто у инъекционных наркоманов; острое течение; поражение трикуспидального клапана). «альфа-гемолитические стрептококки группы viridans» (подострый эндокардит, после стоматологических вмешательств). Streptococcus gallolyticus (бывш. S. bovis) — ассоциация с раком ободочной кишки. Грам(–) палочки группы HACEK. Труднокультивируемые — Coxiella burnetii, Bartonella spp.
Опухоль сердца у взрослых	Метастазы; миксома (в 75–80% в левом предсердии; возможен «симптом шарового клапана»)

Заболевание / находка	Наиболее частые / важные ассоциации
Первичная опухоль сердца у детей	Рабдомиома (часто ассоциирована с туберозным склерозом)
Гиперкоагуляция, повреждение эндотелия, стаз крови	Триада Вирхова (↑ риск тромбозов)
Врожденная гиперплазия коры надпочечников	Дефицит 21-гидроксилазы
Гипопитуитаризм	Аденома гипофиза (гипосекреция вследствие масс-эффекта)
Врожденный гипотиреоз	Дисгенезия/дисгормоногенез щитовидной железы, дефицит йода
Рак щитовидной железы	Папиллярная карцинома (реаранжировка RET/PTC, мутации BRAF, облучение в детстве)
Гипопаратиреоз	Случайное удаление околощитовидных желез при тиреоидэктомии
Первичный гиперпаратиреоз	Аденома; гиперплазия
Вторичный гиперпаратиреоз	Гипокальциемия при хронической болезни почек
Синдром Кушинга (↑ кортизола)	Экзогенные глюкокортикоиды; аденома коры надпочечников (гиперпродукция кортизола); АКТГ-секретирующая аденома гипофиза (болезнь Кушинга); паранеопластическая эктопическая продукция АКТГ (напр., мелкоклеточный рак лёгкого)
Болезнь Кушинга (АКТГ-секретирующая аденома гипофиза)	Проба с высокой дозой дексаметазона: ↓АКТГ, ↓ кортизол; тест с КРГ: ↑ АКТГ и ↑ кортизола
Первичный гиперальдостеронизм	Двусторонняя гиперплазия или аденома коры надпочечников (синдром Конна)
Наиболее частые возбудители инфекционного эндокардита и их ассоциации	Staphylococcus aureus (часто у инъекционных наркоманов; острое течение; поражение трикуспидального клапана). «альфа-гемолитические стрептококки группы viridans» (подострый эндокардит, после стоматологических вмешательств). Streptococcus gallolyticus (бывш. S. bovis) — ассоциация с раком ободочной кишки. Грам(–) палочки группы HACEK. Труднокультивируемые — Coxiella burnetii, Bartonella spp.
Опухоль сердца у взрослых	Метастазы; миксома (в 75–80% в левом предсердии; возможен «симптом шарового клапана»)

Заболевание / находка	Наиболее частые / важные ассоциации
Опухоль мозгового вещества надпочечников у детей	Нейробластома (злокачественная)
Опухоль мозгового вещества надпочечников у взрослых	Феохромоцитома (чаще доброкачественная)
Рецидивирующие язвы желудка/ДПК, ↑ гастрина (повышение сохраняется после пробы с секретином)	Синдром Золлингера-Эллисона (гастринома двенадцатиперстной кишки или поджелудочной железы); ассоциирован с МЭН-1 (MEN1)
Рак пищевода	Плоскоклеточный рак (чаще в мире); аденокарцинома (чаще в США)
Острая язва желудка при поражении ЦНС	Язва Кушинга (↑ вагусная стимуляция → ↑ ацетилхолина → ↑ секреции HCl)
Острая язва желудка при тяжёлых ожогах	Язва Курлинга (гиповолемия → ишемия слизистой)
Хронический атрофический гастрит	↑ риск рака желудка; пернициозная (B12-дефицитная) анемия при аутоиммунном варианте
Двусторонние метастазы рака желудка в яичники	Опухоль Крюккенберга (муцинпродуцирующие перстневидноклеточные клетки)
Чередование участков трансмурального воспаления и интактной слизистой в толстой кишке	Поражения при болезни Крона
Локализация дивертикулёза	Сигмовидная кишка
Ложный глоточно-пищеводный дивертикул	Дивертикул Ценкера
Гепатоцеллюлярная карцинома	HBV (± цирроз), другие причины цирроза (HCV, алкогольная болезнь печени); специфические канцерогены (напр., афлатоксины)
Наследственная конъюгированная гипербилирубинемия из-за дефекта секреции конъюгированного билирубина в желчь	Синдром Дубина—Джонсона (тёмная/«чёрная» печень), синдром Ротора (печень обычной окраски)
Наследственная доброкачественная неконъюгированная гипербилирубинемия	Синдром Жильбера
Мутация ATP7B (накопление меди в печени, мозге, роговице — кольца Кайзера-Флейшера — и почках)	Болезнь Вильсона-Коновалова

Заболевание / находка	Наиболее частые / важные ассоциации
Множественные переливания крови или наследственная мутация HFE (возможны сердечная недостаточность, «бронзовый диабет», ↑ риск ГЦК)	Гемохроматоз
Панкреатит, острый	Желчные камни, алкоголь
Панкреатит, хронический	Алкоголь (у взрослых), муковисцидоз (у детей)
Микроцитарная анемия	Железодефицитная анемия; талассемии; свинцовая интоксикация; сидеробластная анемия
Аутоспленэктомия (фиброз и сморщивание селезёнки, тельца Жолли в эритроцитах)	Серповидноклеточная анемия (HbS)
Наследственное тромбоцитарное нарушение: дефицит GpIb	Синдром Бернара-Сулье (↓ адгезии тромбоцитов к vWF)
Наследственное тромбоцитарное нарушение: дефицит GpIIb/IIIa	Тромбастения Гланцмана (↓ агрегации тромбоцитов; дефект образования первичной гемостатической пробки)
Наследственная тромбофилия с привычным невынашиванием беременности	Мутация фактора V Лейден (устойчивость фактора V к инактивации активированным протеином C)
ДВС-синдром	Тепловой удар, укус змеи, сепсис, травма, акушерские осложнения, острый панкреатит, злокачественные новообразования, нефротический синдром, трансфузии
Опухоль с неинфекционной лихорадкой и бимодальным возрастным распределением	Лимфома Ходжкина
Тип лимфомы Ходжкина (наиболее частый)	Узловой склероз
t(14;18)	Фолликулярная лимфома (активация BCL-2, антиапоптотический онкоген)
t(8;14)	Лимфома Беркитта — активация онкогена c-MYC (фактор транскрипции).
Тип неходжкинской лимфомы, наиболее частый у взрослых	Диффузная крупноклеточная B-клеточная лимфома (DLBCL).
Возрастные диапазоны при ОЛЛ/ХЛЛ/ОМЛ/ХМЛ	ОЛЛ (ALL) — преимущественно дети; ХЛЛ (CLL) — взрослые > 60 лет; ОМЛ (AML) — взрослые ≈ 65 лет; ХМЛ (CML) — взрослые 45–85 лет.

Заболевание / находка	Наиболее частые / важные ассоциации
t(9;22)	Филадельфийская хромосома; ХМЛ (BCR-ABL, тирозинкиназная активность); реже встречается при ОЛЛ.
Компрессионный перелом тела позвонка	Остеопороз.
HLA-B27	Псориатический артрит, анкилозирующий спондилит (болезнь Бехтерева), артрит при воспалительных заболеваниях кишечника, реактивный артрит.
Причины смерти при СКВ	Поражение почек (люпус-нефрит) — ведущая причина; также инфекции, сердечно-сосудистые заболевания (ускоренный атеросклероз).
Височный (гигантоклеточный) артериит	Риск односторонней слепоты вследствие окклюзии глазной артерии; ассоциирован с полимиалгией ревматической.
Рецидивирующее воспаление/ тромбоз сосудов среднего калибра конечностей	Облитерирующий тромбангиит (болезнь Бюргера) — тесная связь с курением; нередко феномен Рейно.
Доброкачественная сосудистая опухоль раннего детского возраста	Инфантильная (младенческая) гемангиома — быстрый рост в первый год жизни с последующей спонтанной инволюцией.
«Материнская бляшка» с последующим появлением множественных эритематозно-очагов на туловище по типу «ёлочки»	Розовый лишай (pityriasis rosea)
Актинический кератоз	Предрак плоскоклеточного рака кожи
Эктопия миндалин мозжечка через большое затылочное отверстие; ассоциирована с сирингомиелией	Аномалия Киари I
Двусторонние поражения сосцевидных (мамиллярных) тел при дефиците тиамина (B_1)	Синдром Вернике-Корсакова
Эпидуральная гематома	Разрыв средней менингеальной артерии (травма); КТ/МРТ: двояковыпуклое (линзовидное) скопление крови
Субдуральная гематома	Разрыв мостиковых вен (возрастная атрофия мозга, антикоагулянты, травма); КТ/МРТ: полулунное («серповидное») скопление крови

Заболевание / находка	Наиболее частые / важные ассоциации
Деменция	Болезнь Альцгеймера, сосудистая деменция (множественные инфаркты, stepwise decline)
Демиелинизирующее заболевание у молодых женщин	Рассеянный склероз
Опухоли головного мозга у взрослых	Метастазы > глиобластома > менингиома, гемангиобластома
Галакторея, аменорея	Пролактинома (аденома гипофиза)
Опухоли головного мозга у детей	**В целом:** пилоцитарная астроцитома (доброкачественная). **Инфратенториально:** медуллобластома (самая частая злокачественная). **Супратенториально:** краниофарингиома (чаще доброкачественная, но местно-агрессивная).
Комбинированное поражение верхнего и нижнего мотонейронов (спастичность + фасцикуляции/атрофии)	Боковой амиотрофический склероз (БАС, ALS)
Дегенерация задних канатиков спинного мозга	Tabes dorsalis (поздний нейросифилис) или подострая комбинированная дегенерация при дефиците витамина B_{12}; поражаются задние канатики, латеральные кортико-спинальные и спиноцеребеллярные пути
Нефротический синдром у детей	Болезнь минимальных изменений (липоидный нефроз)
Камни почек, рентгенонегативные	Ураты (камни мочевой кислоты)
Камни почек, рентгенконтрастные	Кальциевые (наиболее частые; оксалат/фосфат кальция), струвитные (аммоний-магний-фосфат; «инфекционные»), цистиновые (слабо рентгенконтрастные)
Злокачественная опухоль почки (чаще у мужчин)	Почечно-клеточный рак (преимущественно светлоклеточный); связь с курениеми синдромом фон Гиппеля—Линдау (VHL); возможны паранеопластические синдромы: ↑ ЭПО, ↑ ренин, ↑ PTHrP (ПТГ-подобный пептид), ↑ АКТГ
Первичная аменорея	Синдром Тернера (45,X0; мозаицизм 45,X0/46,XX)
Гипогонадотропный гипогонадизм + аносмия	Синдром Каллмана (нарушение миграции нейронов, секретирующих ГнРГ)
Светлоклеточная аденокарцинома влагалища	Внутриутробное воздействие диэтилстильбэстрола (DES)

Заболевание / находка	Наиболее частые / важные ассоциации
Опухоль яичника (доброкачественная, часто двусторонняя)	Серозная цистаденома
Опухоль яичника (злокачественная; наиболее частая эпителиальная)	Серозная карцинома
Доброкачественная опухоль миометрия	Лейомиома матки (миома) — эстрогензависимая, не является предраком
Наиболее частая злокачественная опухоль женской репродуктивной системы	Рак эндометрия — в странах с высоким уровнем ресурсов; рак шейки матки — наиболее распространён во всём мире
Объёмное образование молочной железы	Фиброзно-кистозные изменения (у женщин в пременопаузе); карцинома молочной железы (у женщин в постменопаузе)
Опухоль молочной железы (доброкачественная, молодая женщина)	Фиброаденома
Рак молочной железы	Инвазивная протоковая карцинома (инвазивный протоковый рак)
Кровянистые выделения из соска	Внутрипротоковая папиллома (обычно без пальпируемого узла); инвазивная протоковая карцинома (плотное пальпируемое образование)
Опухоль яичка	Семинома (злокачественная, радиочувствительная; ↑ плацентарной щелочной фосфатазы — PLAP)
Инфравезикальная обструкция у мужчин	Доброкачественная гиперплазия предстательной железы (ДГПЖ)
Лёгочная гипертензия	Идиопатическая; вследствие патологии левых отделов сердца; вследствие заболеваний лёгких/гипоксии; вследствие хронической тромбоэмболии; многофакторная
SIADH (синдром неадекватной секреции антидиуретического гормона)	Мелкоклеточная карцинома лёгкого

ОБЗОР ФОРМУЛ

Показатель	Формула
Объём распределения - V_d (volume of distribution)	$V_d = \frac{\text{количество вещества в организме}}{\text{концентрация в плазме}}$
Период полувыведения — t½ (half-life)	**Для элиминации 1-го порядка:** $t_{1/2} = \frac{0{,}7 \times V_d}{CL}$
Клиренс - CL (clearance)	$CL = \frac{\text{скорость элиминации препарата}}{\text{концентрация в плазме}} = V_d \times K_e$, *где K_e - константа элиминации (1/время)*
Нагрузочная доза - LD (loading dose)	$LD = \frac{C_{р,цел} \times V_d}{F}$
Поддерживающая доза - MD (maintenance dose)	При дробном введении с интервалом т: $MD = \frac{C_{ss} \times CL \times т}{F}$ При непрерывной инфузии: скорость введения = $C_{ss} \times CL$
Терапевтический индекс — TI (therapeutic index)	$TI = \frac{TD50}{ED50}$ *(отношение медианной токсической дозы к медианной эффективной дозе)*
Отношение шансов (для исследований «случай-контроль»)	$OR = \frac{a/c}{b/d} = \frac{ad}{bc}$
Относительный риск	$RR = \frac{a/(a+b)}{c/(c+d)}$
Атрибутивный риск	$AR = \frac{a}{a+b} - \frac{c}{c+d}$
Относительное снижение риска	$RRR = \frac{ARC - ART}{ARC}$
Абсолютное снижение риска	$ARR = \frac{c}{c+d} - \frac{a}{a+b}$
Положительное отношение правдоподобия (LR^+)	$LR^+ = \frac{\text{чувствительность}}{1 - \text{специфичность}} = \frac{TP/(TP+FN)}{FP/(FP+IN)}$

Показатель	Формула
Отрицательное отношение правдоподобия (LR^-)	$\mathbf{LR^-} = \frac{1 - \text{чувствительность}}{\text{специфичность}} = \frac{FN/(TP + FN)}{TN/(TN + FP)}$
Чувствительность (Se)	$\mathbf{Se} = \frac{TP}{TP + FN}$
Специфичность (Sp)	$\mathbf{Sp} = \frac{TN}{TN + FP}$
Прогностическая ценность положительного результата (PPV)	$\mathbf{PPV} = \frac{TP}{TP + FP}$
Прогностическая ценность отрицательного результата (NPV)	$\mathbf{NPV} = \frac{TN}{TN + FN}$
Сердечный выброс (CO)	$\mathbf{CO} = \frac{\text{скорость потребления } O_2}{}$ (по Фику); также CO = SV × HR
Среднее артериальное давление (MAP)	**При ЧСС в покое: MAP =** 2/3DBP + 1/3SBP = DBP + 1/3PP; приближённо: MAP ~ CO X TPR
Ударный объём (SV)	**SV =** EDV - ESV
Фракция выброса (EF)	$\mathbf{EF} = \frac{SV}{EDV} = \frac{EDV - ESV}{EDV}$
Сосудистое сопротивление (R)	$\mathbf{R} = \frac{\Delta P}{Q}$ по Пуазёйлю: $\mathbf{R} = \frac{8\eta\iota}{\pi r^4}$
Капиллярный обмен жидкости (уравнение Старлинга)	$\mathbf{J_v} = K_f[(P_c - P_i) - \sigma(\pi_c - \pi_i)]$, *где* K_f *- коэффициент фильтрации,* σ *- отражающий коэффициент;* P_c, P_i *- гидростатические давления в капилляре и интерстиции;* π_c, π_i *— онкотические давления*
Индекс продукции	$\mathbf{RPI} = \frac{\%\text{ ретикулоцитов} \times (Hct_{факт} / Hct_{норма})}{\text{время созревания}}$
Почечный клиренс вещества χ (C_x)	$\mathbf{C_x} = \frac{U_x \times V}{P_x}$
Скорость клубочковой фильтрации (СКФ, GFR)	**По инулину:** $\mathbf{C_{inulin}} = \mathbf{GFR} = \frac{U_{in} \times V}{P_{in}}$ (прибл. ~ C_{cr}); **По Старлингу:** $\mathbf{GFR} = K_f[(P_{GC} - P_{BS}) - (\pi_{GC} - \pi_{BS})]$

Показатель	Формула
Эффективный почечный плазмоток (eRPF)	**eRPF =** $\frac{U_{PAH} \times V}{P_{PAH}}$ (по пара-аминогиппуровой кислоте)
Доля фильтрации (FF)	**FF =** $\frac{GFR}{RPF}$
Доля экскреции натрия (FE_Na)	$FE_{Na} = \frac{V \bullet U_{Na}}{GER \bullet P_{Na}} = \frac{P_{cr} \bullet U_{Na}}{U_{cr} \bullet P_{Na}} \times 100\%$
Уравнение Хендерсона-Хассельбаха (внеклеточный pH)	**pH = 6,1 + log** $\frac{[HCO_3^-]}{0,03 \bullet PaCO_2}$
Формула Уинтерса (ожидаемая компенсация при простой метаболической ацидемии)	$PaCO_2 = 1,5\ [HCO_3^-] + 8 \pm 2$
Анионная разница (anion gap)	**AG =** $[Na^+] - ([Cl^-] + [HCO_3^-])$
Физиологическое «мёртвое пространство»	**VD =** $V_T \times \frac{Paco_2 - PEco_2}{Paco_2}$
Лёгочное сосудистое сопротивление (PVR)	**PVR =** $\frac{P_{PA\ (mean)} - PCWP}{CO}$
Альвеолярное уравнение	$PAO_2 = PIO_2 - \frac{PaCO_2}{RQ} \sim 150$ мм рт. ст. $- \frac{PaCO_2}{0,8}$
	R = $\frac{\Delta P}{Q}$ по Пуазёйлю: **R =** $\frac{8\eta\iota}{\pi r^4}$

ЛЕКАРСТВЕННЫЕ СРЕДСТВА, КОТОРЫЕ ЛЕГКО ПЕРЕПУТАТЬ

Препарат	Клиническое применение / механизм действия
Амилорид	Артериальная гипертензия; калийсберегающий диуретик, блокирует эпителиальные Na^+-каналы (ENaC) в позднем дистальном извитом канальце и собирательных трубочках.
Амиодарон	Желудочковые аритмии, фибрилляция предсердий, наджелудочковые тахикардии; блокатор K^+-каналов, антиаритмик III класса
Амлодипин	Артериальная гипертензия, стенокардия; дигидропиридиновый блокатор Ca^{2+}-каналов.
Бензтропин	Болезнь Паркинсона, экстрапирамидные симптомы; М-холиноблокатор.
Бромокриптин	Гиперпролактинемия, болезнь Паркинсона; агонист D_2-рецепторов дофамина.
Буспирон	Генерализованное тревожное расстройство; частичный агонист 5-HT_1A-рецепторов
Бупропион	Депрессия, помощь при отказе от курения; ингибитор обратного захвата норадреналина и дофамина (NDRI).
Циметидин	Гастрит, язвенная болезнь; антагонист H_2-рецепторов гистамина (↓ секреции соляной кислоты).
Цетиризин	Аллергические заболевания; антигистаминный препарат 2-го поколения (антагонист H_1-рецепторов).
Хлорамфеникол (левомицетин)	Антибиотик; ингибирует субъединицу 50S рибосомы (пептидилтрансферазу).
Хлордиазепоксид	Купирование алкогольного абстинентного синдрома; бензодиазепин длительного действия (↑ частоты открытия Cl^--канала комплекса GABA).
Хлорпромазин	Шизофрения; типичный антипсихотик, блокада D_2-рецепторов.
Хлорпропамид	Сахарный диабет 2-го типа; производное сульфонилмочевины 1-го поколения
Хлорфенирамин	Аллергический ринит/крапивница; антигистаминный препарат 1-го поколения (антагонист H_1), выраженная седативность.

Препарат	Клиническое применение / механизм действия
Хлорталидон	Артериальная гипертензия, отёки; тиазидный диуретик, ингибирует реабсорбцию Na^+/Cl^- в дистальном извитом канальце.
Клозапин	Резистентная шизофрения; атипичный антипсихотик (антагонист 5-HT_2A/D_4, слабая блокада D_2); риск агранулоцитоза → обязательный контроль общего анализа крови.
Кломипрамин	Депрессия, тревожные расстройства, нейропатическая/хроническая боль; трициклический антидепрессант (ингибитор обратного захвата серотонина и норадреналина).
Кломифен	Бесплодие при ановуляции; селективный модулятор эстрогеновых рецепторов (SERM) — антагонист в гипоталамусе → ↑ ГнРГ → ↑ ФСГ/ЛГ → индукция овуляции.
Клонидин	Артериальная гипертензия, СДВГ; α_2-адреномиметик (↓ симпатическая активность в ЦНС).
Доксепин	Депрессия, тревога, биполярные расстройства, бессонница; трициклический антидепрессант
Доксазозин	ДГПЖ, артериальная гипертензия; α_1-адреноблокатор
Эплеренон	Артериальная гипертензия, хроническая сердечная недостаточность; калийсберегающий диуретик, селективный антагонист минералокортикоидных (альдостероновых) рецепторов.
Профафенон	Желудочковые аритмии, пароксизмальная ФП/ТП, наджелудочковая тахикардия; антиаритмик класса IC
Флуоксетин	Депрессия, тревожные расстройства; селективный ингибитор обратного захвата серотонина (SSRI).
Флуфеназин	Шизофрения; типичный, блокада D_2-рецепторов.
Мифепристон	Медикаментозное прерывание беременности; антагонист рецепторов прогестерона.
Мизопростол	Применяется совместно с мифепристоном для прерывания беременности; синтетический аналог $ПГЕ_1$
Налоксон	Передозировка опиоидов; антагонист опиоидных рецепторов
Налтрексон	Расстройства, связанные с употреблением опиоидов и алкоголя; антагонист опиоидных рецепторов
Нитропруссид натрия	Гипертонический криз; донор NO → ↑ cGMP, сбалансированный вазодилататор (↓ пред- и постнагрузки); риск цианидной токсичности.

Препарат	Клиническое применение / механизм действия
Нитроглицерин	Стенокардия, ОКС (купирование боли); донор NO, преимущественно венодилататор (↓ преднагрузки).
Омепразол	ГЭРБ, язвенная болезнь; ингибитор протонной помпы (H^+/K^+-АТФазы) париетальных клеток.
Кетоконазол	Противогрибковое средство; ингибирует синтез эргостерола
Арипипразол	Шизофрения, атипичный антипсихотик, частичный агонист D_2и 5-HT_1A, антагонист 5-HT_2A.
Анастрозол	Гормон-позитивный рак молочной железы у женщин в постменопаузе; ингибитор ароматазы(↓ синтез эстрогенов).
Рифаксимин	Печёночная энцефалопатия, диарея путешественников; производное рифамицинов, ингибирует ДНК-зависимую РНК-полимеразу бактерий, не всасывается → ↓ аммоний-продуцирующие бактерии.
Рифампицин	Противотуберкулёзный/антибактериальный препарат; ингибирует ДНК-зависимую РНК-полимеразу; мощный индуктор CYP450.
Сертралин	Депрессия, ПТСР, тревожные расстройства; SSRI.
Селегилин	Болезнь Паркинсона; ингибитор МАО-В (↑ дофамина в ЦНС).
Тразодон	Бессонница, депрессия; антагонист 5-HT_2, анти-α_1 и анти-H_1; слабый ингибитор обратного захвата 5-НТ; выраженная седация, возможен приапизм.
Трамадол	Хроническая боль; слабый агонист μ-опиоидных рецепторов + ингибитор обратного захвата 5-НТ/NA (риск серотонинового синдрома).
Варениклин	Отказ от курения; частичный агонист никотиновых рецепторов (уменьшает эйфорический эффект никотина и тягу).
Венлафаксин	Депрессия; ингибитор обратного захвата серотонина и норадреналина (SNRI); может помогать при нейропатической боли.